UC-NRLF
B 3 774 661

Digitized by Google
Original from
UNIVERSITY OF CALIFORNIA

Generated on 2019-10-16 12:43 GMT / http://hdl.handle.net/2027/uc1.b3774661
Public Domain in the United States, Google-digitized / http://www.hathitrust.org/access_use#pd-us-google

UNIVERSITY OF CALIFORNIA
SAN FRANCISCO MEDICAL CENTER
LIBRARY

Generated on 2019-10-16 12:46 GMT / http://hdl.handle.net/2027/uc1.b3774661
Public Domain in the United States, Google-digitized / http://www.hathitrust.org/access_use#pd-us-google
Digitized by Google
Original from
UNIVERSITY OF CALIFORNIA

Generated on 2019-10-16 12:43 GMT / http://hdl.handle.net/2027/uc1.b3774661
Public Domain in the United States, Google-digitized / http://www.hathitrust.org/access_use#pd-us-google
Digitized by Google
Original from
UNIVERSITY OF CALIFORNIA

Generated on 2019-10-16 12:43 GMT / http://hdl.handle.net/2027/uc1.b3774661
Public Domain in the United States, Google-digitized / http://www.hathitrust.org/access_use#pd-us-google
Digitized by Google
Original from
UNIVERSITY OF CALIFORNIA

Generated on 2019-10-16 12:43 GMT / http://hdl.handle.net/2027/uc1.b3774661
Public Domain in the United States, Google-digitized / http://www.hathitrust.org/access_use#pd-us-google
Digitized by Google
Original from
UNIVERSITY OF CALIFORNIA

Generated on 2019-10-16 12:43 GMT / http://hdl.handle.net/2027/uc1.b3774661
Public Domain in the United States, Google-digitized / http://www.hathitrust.org/access_use#pd-us-google

Digitized by Google

Original from
UNIVERSITY OF CALIFORNIA

# ZEITSCHRIFT

FÜR

# ORTHOPÄDISCHE CHIRURGIE.

Generated on 2019-10-16 12:43 GMT / http://hdl.handle.net/2027/uc1.b3774661
Public Domain in the United States, Google-digitized / http://www.hathitrust.org/access_use#pd-us-google
Digitized by Google
Original from
UNIVERSITY OF CALIFORNIA

Generated on 2019-10-16 12:43 GMT / http://hdl.handle.net/2027/uc1.b3774661
Public Domain in the United States, Google-digitized / http://www.hathitrust.org/access_use#pd-us-google
Digitized by Google
Original from
UNIVERSITY OF CALIFORNIA

# ZEITSCHRIFT

FÜR

# ORTHOPÄDISCHE CHIRURGIE

EINSCHLIESSLICH DER

## HEILGYMNASTIK UND MASSAGE.

BEGRÜNDET VON

**ALBERT HOFFA.**

---

UNTER MITWIRKUNG VON

Prof. Dr. A. LORENZ in Wien, Dr. H. KRUKENBERG in Elberfeld, Prof. Dr. O. VULPIUS in Heidelberg, Prof. Dr. F. LANGE in München, Sanitätsrat Dr. A. SCHANZ in Dresden, Prof. Dr. G. DREHMANN in Breslau, Prof. Dr. H. SPITZY in Wien, Prof. Dr. G. A. WOLLENBERG in Berlin, Prof. Dr. C. HELBING in Berlin, Dr. A. BLENCKE in Magdeburg, Prof. Dr. H. GOCHT in Berlin, Prof. Dr. Th. KÖLLIKER in Leipzig, Dr. S. PELTESOHN in Berlin, Prof. Dr. K. LUDLOFF in Frankfurt a. M., Dr. P. BADE in Hannover

HERAUSGEGEBEN VON

**PROF. DR. K. BIESALSKI,**

DIREKTOR UND LEITENDER ARZT DES OSCAR-HELENE-HEIMS, BERLIN.

---

XXXVIII. BAND.

MIT 1 BILDNIS, 308 TEXTABBILDUNGEN UND 47 RÖNTGENSKIZZEN.

STUTTGART.
VERLAG VON FERDINAND ENKE.
1918.

A. g. XIII.

Digitized by Google
Original from UNIVERSITY OF CALIFORNIA
Generated on 2019-10-16 12:43 GMT / http://hdl.handle.net/2027/uc1.b3774661
Public Domain in the United States, Google-digitized / http://www.hathitrust.org/access_use#pd-us-google

Alle Rechte, insbesondere das der Uebersetzung, vorbehalten.

UNIV OF CALIF
MEDICAL SCHOOL

Druck der Union Deutsche Verlagsgesellschaft in Stuttgart.

Digitized by Google
Original from
UNIVERSITY OF CALIFORNIA
Generated on 2019-10-16 12:43 GMT / http://hdl.handle.net/2027/uc1.b3774661
Public Domain in the United States, Google-digitized / http://www.hathitrust.org/access_use#pd-us-google

# Inhalt.

Seite

Hoeftman †. Von A. Schanz, Dresden . . . . . III

## Originale.

### A. Abhandlungen.

I. R. Fick, Ueber die Länge der Muskelbündel und die Abhandlung Murk Jansens über diesen Gegenstand. Mit 6 Abbildungen . . 1

II. K. Gaugele, Zur Anatomie und Röntgenologie des oberen Femurendes bei der angeborenen Hüftgelenksverrenkung. Mit 47 Abbildungen . . . . . 35

III. Leo Mayer, Beitrag zur Pathologie und Therapie des Hackenhohlfußes. Mit 13 Abbildungen . . . . . 80

IV. A. Stoffel, Ueber den Mechanismus der Nervenverletzungen. Mit 13 Abbildungen. . . . . 93

V. A. Blencke, Ueber meine bei den ersten 250 Operationen am peripheren Nerven gemachten Erfahrungen . . . . . 111

VI. J. Dubs, Zur Kenntnis der kongenitalen, radio-ulnaren Synostose. Mit 7 Abbildungen . . . . . 173

VII. Walter Geilinger, Beitrag zur Lehre von der ankylosierenden Spondylitis mit besonderer Berücksichtigung ihrer Beziehungen zur Spondylitis deformans. Mit 17 Abbildungen . . . . . 183

VIII. Friedrich Löffler, Ueber isolierte Kahnbeinverrenkungen des Fußes nebst kasuistischem Beitrag. Mit 1 Abbildung . . . . 270

IX. Karl Theodor Petersen, Ueber Verhütung und Behandlung des statischen Plattfußes durch Regelung der Funktion. Mit 7 Abbildungen . . . . . 277

XIII. Julius Grunewald, Ueber Beanspruchungsdeformitäten. Mit 21 Abbildungen . . . . . 449

Digitized by Google

Original from UNIVERSITY OF CALIFORNIA

Generated on 2019-10-16 12:43 GMT / http://hdl.handle.net/2027/uc1.b3774661
Public Domain in the United States, Google-digitized / http://www.hathitrust.org/access_use#pd-us-google

Seite

XIV. J. Dubs. Weiterer Beitrag zur Kenntnis der kongenitalen radio-ulnaren Synostose. Mit 4 Abbildungen . . . . . 509

XV. Carl Deutschländer, Feldorthopädisches aus dem litauischen Stellungskriege. Mit 20 Abbildungen . . . . . 515

XVI. Heinrich Luxembourg. Ueber angeborenen Mangel ber beiden Kniescheiben. Mit 1 Abbildung . . . . . 559

XVII. Paul Mollenhauer und Leo Mayer, Die Behandlung leicht infizierter Gelenksteckschüsse. Mit 13 Abbildungen . . . . . 565

XVIII. Leo Mayer, Die Vorgänge in dem autoplastischen Knochentransplantat nach Operationen an Menschen. Mit 16 Abbildungen . 578

XIX. Leo Mayer. Beitrag zur Behandlung der infizierten Schußverletzungen der Hüfte. Mit 25 Abbildungen . . . . . 595

XX. Lorenz Böhler, Ein Fall von linksseitiger angeborener dauernder Patellarluxation. Mit 6 Abbildungen . . . . . 623

XXI. Lorenz Böhler, Spezialabteilungen für Knochenschußbrüche und Gelenkschüsse nahe an der Front und die in denselben erzielten Erfolge. Mit 73 Abbildungen und 47 Röntgenskizzen . . 629

**B. Kleinere Mitteilungen.**

X. H. Meyburg, Behelfsprothesen. Mit 5 Abbildungen . . . . 297

XI. Lorenz Böhler, Ein Fall von doppelseitiger habitueller Patellarluxation. Mit 5 Abbildungen . . . . . 303

XII. Franz Wohlauer, Merkwürdige Deformierung des Calcaneus bei tabischer Osteoarthropathie. Mit 3 Abbildungen . . . . . 311

XXII. L. Moszkowicz, Ein einfacher Extensionstisch. Mit 4 Abbildungen . . . . . 665

XXIII. Th. Potma, Neue Betrachtungen über Wesen und Ursache der Genua valga rachitica. Mit 1 Abbildung . . . . . 668

XXIV. Georg Hohmann, Supinationsbehinderung des Vorderarms . 670

XXV. Mitteilung der Deutschen Orthopädischen Gesellschaft an ihre Mitglieder . . . . . 676

## Referate.

1. Allgemeines. Geschichte der Orthopädie. Nr. 1—22a. 409—435 . . . . . 315, 679

2. Blutleere. Narkose. Lokalanästhesie. Nr. 23—29. 436 . 320. 686

Digitized by Google

Original from UNIVERSITY OF CALIFORNIA

Generated on 2019-10-16 12:43 GMT / http://hdl.handle.net/2027/uc1.b3774661
Public Domain in the United States, Google-digitized / http://www.hathitrust.org/access_use#pd-us-google

Seite

3. Instrumente. Therapeutische Hilfsapparate. Nr. 30—43, 437—441 . . . . . 321, 686
4. Diagnostik. Diagnostische Hilfsapparate. Nr. 44 u. 45, 442 u. 443 . . . . . 324, 687
5. Orthopädische Anatomie, Physiologie, Biologie. Medizinische Physik. Nr. 46—59, 444—450 . . . . . 324, 688
6. Orthopädische Verbandtechnik. Nr. 60—86, 451 u. 452 328, 691
7. Apparatbau und Medicomechanik. Nr. 87—142, 453—497 334, 691
8. Massage. Gymnastik. Nr. 143—146, 498—502 . . . . 349, 702
9. Physikalische Heilmethoden. Wasser, Wärme, Licht. Nr. 147—154, 503—507 . . . . . 350, 704
10. Elektrisation. Röntgenologie. Strahlentherapie. Nr. 155 bis 186, 508—525 . . . . . 354, 706
11. Angeborene Deformitäten im allgemeinen. Nr. 187—193, 526—529 . . . . . 363, 712
12. Erworbene Deformitäten im allgemeinen. Nr. 194—201, 530—532 . . . . . 365, 713
13. Orthopädische Tuberkulose. Nr. 202—206, 533—539 . 367, 713
14. Rachitische Deformitäten. Nr. 207, 540 u. 541 . . . . 370, 717
15. Sonstige chronische Erkrankungen der Knochen, Gelenke und Weichteile. Nr. 208—217, 542—553 . . . . 370, 718
16. Deformitäten nach akut entzündlichen Prozessen und Verletzungen. Nr. 218—236, 554—559 . . . . . 376, 724
17. Orthopädische Nervenkrankheiten. Nr. 237—265, 560 bis 567 . . . . . 383, 728
18. Deformitäten des Rumpfes und der Wirbelsäule einschließlich Schiefhals. Nr. 266—280, 568—571 . . . . 392, 733
19. Deformitäten der Arme. Nr. 281—285, 572—581 . . . 396, 734
20. Deformitäten des Beckens und der Beine. Nr. 286—291, 582—591 . . . . . 398, 740
21. Deformitäten des Fußes. Nr. 292—299, 592—594 . . . 400, 742
22. Unblutige Operationen. Nr. 300 u. 301 . . . . . 409, 743
23. Blutige Operationen. Nr. 302—368, 595—654 . . . . 410, 743
24. Unfallpraxis. Gutachten. Nr. 369—374, 655—659 . . 430, 762
25. Soziale Gesetzgebung. Krüppelfürsorge. Nr. 375—380, 660 u. 661 . . . . . 432, 764

Digitized by Google
Original from UNIVERSITY OF CALIFORNIA
Generated on 2019-10-16 12:43 GMT / http://hdl.handle.net/2027/uc1.b3774661
Public Domain in the United States, Google-digitized / http://www.hathitrust.org/access_use#pd-us-google

Seite

Bericht über die Generalversammlung des k. k. Vereins „Die Technik für die Kriegsinvaliden". Von Dr. P. Mollenhauer, Berlin-Zehlendorf. Nr. 381—408 . . . . . 435

Bericht über die Versammlung des Niederländischen orthopädischen Vereins in Leiden am 2. Juni 1916 . . . . . 446

Namenverzeichnis . . . . . 766

Schlagwörterverzeichnis . . . . . 770

Generated on 2019-10-16 12:43 GMT / http://hdl.handle.net/2027/uc1.b3774661
Public Domain in the United States, Google-digitized / http://www.hathitrust.org/access_use#pd-us-google

Digitized by Google

Original from
UNIVERSITY OF CALIFORNIA

Generated on 2019-10-16 12:43 GMT / http://hdl.handle.net/2027/uc1.b3774661
Public Domain in the United States, Google-digitized / http://www.hathitrust.org/access_use#pd-us-google
Digitized by Google
Original from
UNIVERSITY OF CALIFORNIA



Generated on 2019-10-16 12:43 GMT / http://hdl.handle.net/2027/uc1.b3774661
Public Domain in the United States, Google-digitized / http://www.hathitrust.org/access_use#pd-us-google
Digitized by Google
Original from
UNIVERSITY OF CALIFORNIA

# Hoeftman †.

Von **A. Schanz**, Dresden.

Am 17. September 1917 verstarb in Königsberg i. Pr. der Geh. Sanitätsrat Professor Dr. med. Heinrich Hoeftman. Ein Mann ist da heimgegangen, dessen sich die Orthopädie erinnern wird und muß, solange sie auf den Bahnen weiterschreitet, die sie heute geht. Die Bedeutung Hoeftmans für die Geschichte der Orthopädie liegt darin, daß er als einer der ersten in diese Bahnen eingelenkt hat.

Auf eine nicht unbeachtliche Blüte, welche die Orthopädie während der ersten Hälfte des vergangenen Jahrhunderts in Deutschland entwickelt hatte, war ein schwerer Niederbruch gefolgt. Die alte Orthopädie hatte sich hauptsächlich der mechanischen Methoden bedient; sie hatte die portativen Apparate recht gut ausgearbeitet, sie benutzte die Streckbetten, die redressierenden Manipulationen, Turnen und Massage. Sie hatte auch die blutigen operativen Eingriffe aufgenommen, soweit die vorantiseptische Zeit erlaubte, diese gegen nicht lebensgefährliche Erkrankungen einzusetzen. Was damit erreicht wurde, konnte sich recht gut sehen lassen. Man schaue nur einmal die alte orthopädische Literatur durch!

Der Rückschlag, den die Entwicklung der Orthopädie machte, wurde zuerst bedingt durch das Aufkommen und die Ueberbewertung der schwedischen Heilgymnastik und Massage.

Turnübungen und Massage waren, wie gesagt, in der alten Orthopädie auch verwendet worden; aber diese Heilmittel hatten den anderen, die ich oben mit genannt hatte, gegenüber eine bescheidene Rolle gespielt. Da kam Ende

Generated on 2019-10-16 12:43 GMT / http://hdl.handle.net/2027/uc1.b3774661
Public Domain in the United States, Google-digitized / http://www.hathitrust.org/access_use#pd-us-google
Digitized by Google
Original from UNIVERSITY OF CALIFORNIA

der vierziger und Anfang der fünfziger Jahre die schwedische Heilgymnastik nach Deutschland und verbreitete sich explosionsartig über das Land. Das Verhältnis der Orthopädie zu Gymnastik und Massage drehte sich um. Die Orthopädie wurde ein Teil der Gymnastik und Massage. An Stelle der orthopädischen Heilanstalten traten Gymnastikinstitute, in denen neben allen anderen Krankheiten, gegen die sich die neuen Künste anwenden ließen, auch die orthopädischen Erkrankungen behandelt wurden. Portative Apparate und Streckbetten wurden zum alten Eisen geworfen. Für blutige orthopädische Operationen war natürlich in diesen Anstalten kein Platz. Die chirurgischen Kliniken führten sie aus. Ihr Interesse an der Orthopädie erwachte, als die Einführung der Antisepsis eine neue Indikationsstellung brachte. In dem Augenblick, wo die blutige Operation nicht mehr unbedingt lebensgefährlich war, war der Chirurgie gerade orthopädischen Erkrankungen gegenüber ein ganz anderes Feld gegeben als vorher. Natürlich wurde das eröffnete Neuland ausgiebig bearbeitet. Gefördert wurde diese Bestrebung durch die Einführung und Verbreitung des zirkulären Gipsverbandes, die so ziemlich mit der Einführung der Antisepsis zusammenfällt.

So war die Orthopädie bis auf ein paar ganz im verborgenen blühende Blümlein in Deutschland verschwunden. Es war die Zeit, da die amerikanische Orthopädie von Deutschland aus bewundert wurde und wo in Deutschland ein Nichtarzt — Hessing — als Orthopäde Triumpfe feiern konnte.

Die ersten Aerzte, die in Deutschland wieder wissenschaftlich Orthopädie betrieben, waren Beely und Hoeftman. In der chirurgischen Universitätsklinik in Königsberg, die damals unter Schönborn stand, hatten sie sich getroffen. Beely, der ältere, hatte Hoeftman auf die Orthopädie aufmerksam gemacht.

Beely ging nach Berlin, Hoeftman wurde in Königsberg sein Nachfolger, er blieb dort, und er blieb der Orthopädie treu bis an sein Lebensende.

Beely und Hoeftman waren die ersten, die Orthopädie so trieben, wie wir sie heute in Deutschland treiben, so wie sie den Ruf der deutschen Orthopädie als vorbildlich in der ganzen Welt begründet hat.

Was ist das Eigentümliche dieser neuen Orthopädie? Ich sehe dies darin:

die neue Orthopädie sucht die Entstehung der in ihr Gebiet fallenden Leiden wissenschaftlich zu erforschen.

Digitized by Google
Original from UNIVERSITY OF CALIFORNIA
Generated on 2019-10-16 12:43 GMT / http://hdl.handle.net/2027/uc1.b3774661
Public Domain in the United States, Google-digitized / http://www.hathitrust.org/access_use#pd-us-google

Die neue Orthopädie wendet zur Behandlung dieser Erkrankungen alle Heilmittel an, die zur Verfügung stehen.

Die neue Orthopädie stellt sich als Unfallheilkunde und Krüppelheilkunde in den Dienst der öffentlichen Wohlfahrt.

Wer mit mir darin die Kennzeichen der neuen Orthopädie erblickt, der wird auch mit mir in Hoeftman den ersten modernen Orthopäden und den Typ des modernen Orthopäden erkennen.

Zuerst die wissenschaftliche Tätigkeit Hoeftmans. Hoeftman ist nach einer kurzen Zeit als Sekundärarzt der Königsberger chirurgischen Klinik Privatarzt gewesen. Er trieb nicht nur Orthopädie, er hatte eine große chirurgische Praxis, er war überhaupt Arzt. Er hatte sich eine große Privatklinik geschaffen. Wie er dabei wissenschaftlich tätig war, davon gibt Zeugnis die stattliche Reihe der von ihm selbst verfaßten Arbeiten und die ebenso stattliche Reihe der Arbeiten seiner Schüler. Hoeftman verfolgte die wissenschaftliche Arbeit auf allen Gebieten der Orthopädie. Auch dort, wo er nicht an die Oeffentlichkeit trat, bildete er sich sein Urteil. Ein scharfer Beobachter wußte er eine wertlose Sache als solche zu erkennen, auch wenn sie im Prunkmantel hoher Wissenschaftlichkeit auftrat. Er wußte aber auch das gute Neue zu erkennen und sich zu eigen zu machen. Er blieb nicht stehen, sondern er ging mit, wenn ein Fortschritt erfolgte.

Nun Hoeftmans praktische Ausübung der Orthopädie.

Alle Mittel, welche unser Heilmittelschatz zur Bekämpfung orthopädischer Krankheiten bietet, wurden von ihm angewendet. Wie ich geschildert habe, war man dazu gekommen, orthopädische Erkrankungen einerseits in Gymnastik- und Massageanstalten, anderseits in chirurgischen Kliniken zu behandeln oder sie ganz nichtärztlichen Orthopäden — Bandagisten — zu überlassen. Gewiß sind das Vertreter unserer hauptsächlichsten orthopädischen Heilmittel. Aber jeder derselben muß die Leistungsfähigkeit seines Mittels überschätzen. Denn er kennt die anderen Mittel nicht. Keiner ist imstande, zu beurteilen, wann es Zeit ist, an die Stelle seiner Tätigkeit die des anderen zu setzen. Wer als Orthopäde leisten will, was überhaupt zu leisten ist, muß alle sachdienlichen Heilmittel und Behandlungsmethoden geläufig und zur Hand haben. Eine Selbstverständlichkeit! Und doch sind Beely und Hoeftman die ersten gewesen, die diese Selbstverständlichkeit erkannten und die daraus die Schlußfolgerungen zogen. Die entscheidende Tat war die Anfügung der orthopädischen Werkstatt an die orthopädische

Digitized by Google
Original from UNIVERSITY OF CALIFORNIA
Generated on 2019-10-16 12:43 GMT / http://hdl.handle.net/2027/uc1.b3774661
Public Domain in the United States, Google-digitized / http://www.hathitrust.org/access_use#pd-us-google

Anstalt. Während Beely dabei blieb, Werkstatt und Gymnastikanstalt zu vereinigen, schuf Hoeftman die Verbindung der Klinik, der Werkstatt und der gymnastischen Anstalt, die er in Form eines Zanderinstitutes an seine Heilanstalt angliederte. So ist der Typus der neuen orthopädischen Heilanstalt entstanden, der Typ, nach dem auch Hoffa seine Anstalt einrichtete und den die heutigen deutschen orthopädischen Heilanstalten allgemein zeigen.

Auch die Bedeutung der Orthopädie für die soziale Medizin hat zuerst Hoeftman erkannt. Es war und ist sogar heute noch vielfach die Meinung verbreitet, daß die Orthopädie doch eigentlich eine Luxussache sei. Als die Unfallgesetzgebung zwang, der Nachbehandlung von Verletzungen größere Aufmerksamkeit zu widmen, da war es wieder zuerst Hoeftman, der erkannte, daß diese Nachbehandlungen nicht nur mit Gymnastik und Massage — mit Mechanotherapie — geführt werden dürfe, sondern daß auch hier nur aus der Zusammenarbeit der Mechanotherapie mit den anderen Mitteln der Orthopädie — dem orthopädischen Apparat, der orthopädischen Operation — die denkbar besten Resultate hervorgehen könnten. Er richtete in seiner Klinik eine Abteilung für Unfallverletzte ein. An diesen Patienten bildete er besonders seine Apparattechnik aus, die in der Form seiner wundervollen, einfachen, aber leistungsfähigen Prothesen allgemein bekannt geworden ist.

Als die deutsche Orthopädie sich der Krüppelfürsorge zuwendete, war Hoeftman selbstverständlich einer der ersten, der sich beteiligte, und er war einer der erfolgreichsten. Das Hindenburghaus, seine Gründung, gibt davon Zeugnis.

Der Bedeutung Hoeftmans für die Geschichte der Orthopädie glaube ich damit gerecht geworden zu sein.

Dem heute lebenden Geschlecht der Orthopäden war Hoeftman aber noch mehr. Uns war er der Gründer der Deutschen orthopädischen Gesellschaft und uns war er gerade in den letzten Jahren der repräsentative Vertreter unseres Faches.

Das Bedürfnis nach einer wissenschaftlichen Gesellschaft, welche die Orthopäden zu gemeinsamer Arbeit zusammenführte, machte sich bald geltend, als sich deutsche Aerzte wieder der Orthopädie zuwendeten. Besonders Hoffa, der mit seinem Lehrbuch das Tätigkeitsfeld der neuen Orthopädie absteckte, empfand dieses Bedürfnis, und er gab sich große Mühe, eine orthopädische Gesellschaft zu gründen. Seine

Digitized by Google
Original from UNIVERSITY OF CALIFORNIA
Generated on 2019-10-16 12:43 GMT / http://hdl.handle.net/2027/uc1.b3774661
Public Domain in the United States, Google-digitized / http://www.hathitrust.org/access_use#pd-us-google

Versuche schlugen fehl. Als ich auf dem Chirurgenkongreß 1900 ihn wegen seiner Pläne befragte, sagte er mir in einem direkt betrübten Ton, den man sonst nie von ihm hörte: „Ich gebe es auf," und auf Hoeftman, der in unserer Nähe saß, zeigend, sagte er: „Wendet euch an Hoeftman."

Bei Gelegenheit des Chirurgenkongresses 1901 wurde in Berlin eine Versammlung von Orthopäden einberufen, in welcher man eine Vereinigung zu gründen beabsichtigte, die in erster Linie wirtschaftliche Interessen verfolgen sollte. Ich veranlaßte Hoeftman mit einer Anzahl mir gleichaltriger Kollegen, die Versammlung zu besuchen. Die dort entwickelten Pläne fanden unsere Zustimmung nicht. Die beabsichtigte Gründung kam nicht zustande.

Auf dem Weg aus der Sitzung richtete ich an Hoeftman die Bitte, die Gründung einer wissenschaftlichen orthopädischen Gesellschaft in die Hand zu nehmen. Er erklärte sich bereit, wenn ihm eine dahingehende Aufforderung von einer genügenden Anzahl von Fachgenossen zugehe.

Ich übernahm es, diese Aufforderung zusammenzubringen, und konnte in Kürze Hoeftman einige zwanzig von bekannten Orthopäden gezeichnete Schreiben vorlegen, in denen gleichlautend die Aufforderung an ihn gerichtet war, die einleitenden Schritte für Gründung einer orthopädischen Gesellschaft zu tun.

Hoeftman lud zu einer Besprechung nach Hamburg bei Gelegenheit der Naturforscherversammlung ein. Die Gründung der Gesellschaft erfolgte dort am 23. September 1901.

Die Geschichte der Gesellschaft ist von da an bekannt; bekannt ist auch, welche Bedeutung Hoeftman für die Gesellschaft gehabt hat. Er war erster Vorsitzender im ersten Jahr und im zehnten Jahr der Gesellschaft. Welche wichtige Rolle Hoeftman bei den Beratungen des Ausschusses der Gesellschaft spielte, ist ebenso bekannt, wenigstens allen denen, die sich um die Geschichte unserer Gesellschaft näher kümmerten.

Eine kleine Episode aus der Gründungszeit möchte ich erzählen.

Als wir in Hamburg zusammenkamen, wurde es auf einmal zweifelhaft, ob die einberufene Versammlung so abstimmen würde, wie wir wollten und erwarteten. Bergmann war gekommen und hatte gegen unsere Absichten Stimmung gemacht. Er wollte nicht, daß sich die Orthopädie von der Chirurgie trenne. Hoeftman baute vor. In aller Stille legte er einer Anzahl Kollegen ein Schriftstück vor, auf dem stand: „Die Unterzeichneten erklären hiermit die Deutsche ortho-

Digitized by Google
Original from UNIVERSITY OF CALIFORNIA
Generated on 2019-10-16 12:43 GMT / http://hdl.handle.net/2027/uc1.b3774661
Public Domain in the United States, Google-digitized / http://www.hathitrust.org/access_use#pd-us-google

pädische Gesellschaft für gegründet." Nun konnte die Abstimmung ausfallen, wie sie wollte. Als sie im Sinne der Gründung erfolgte, wanderte jenes Schriftstück still in den Papierkorb. Hoeftman war nicht nur Orthopäd, er war auch Diplomat!

Noch wenige Worte über das persönliche Verhältnis zwischen Hoeftman und seinen Fachgenossen.

Als die deutschen Orthopäden sich in der Orthopädischen Gesellschaft zusammenfanden, da stand Hoeftman im besten Mannesalter, nur wenig Gleichaltrige standen neben ihm, alle anderen waren junge Aerzte. Hoeftmans Altersgenossen starben vor ihm, blieben auf unseren Kongressen im Hintergrund oder ihnen ganz fern. So bildete sich für Hoeftman eine ganz eigenartige Stellung; man versteht mich, wenn ich sage: er war der Senior. Mit den Titeln, die man ihm recht spät verliehen hat, haben wir ihn unter uns nie genannt. „Vater" Hoeftman hieß er in den letzten Jahren. Wer's zuerst getan hat, — ich weiß es nicht, — genannt haben wir ihn so alle. Ich auch.

Habe Dank! Ruhe sanft! Vater Hoeftman! Sei ihm unser, sei ihm mein letzter Gruß.

Den Bruder des Heimgegangenen, Herrn Hauptmann John Hoeftman, hatte ich gebeten, mir für diesen Nachruf die Hauptdaten aus dem Leben des Heimgegangenen zu geben. Er hat diese Bitte in liebenswürdigster Weise erfüllt. Die Einfügung des Lebensbildes, das er aufgezeichnet hat, in meinen Nachruf hätte eine falsche Note hineingebracht, weil ich vieles hätte berichten müssen, was ich nicht aus persönlicher Kenntnis wußte. Das Lebensbild, das der Bruder gegeben hat, rundet die Gestalt Hoeftmans aber so wunderbar ab, daß ich auf dessen vollständige Wiedergabe keinesfalls verzichten möchte. Ich gebe es hiermit zum Abdruck.

Heinrich Hoeftman wurde am 2. April 1851 in Memel geboren. Seine Eltern waren der dortige Kaufmann und Fabrikbesitzer Wilhelm Hagen Hoeftman und Eliza, geb. Mac Lean. Er hatte vier Geschwister, von denen nur ein Bruder jünger war als er. Er besuchte das Gymnasium in Memel und machte dort im Frühjahr 1870 das Abiturientenexamen. Im Sommer 1870 bezog er die Universität Leipzig, um Medizin zu studieren, und ging als freiwilliger Krankenpfleger in das Feld. Er kam in das Kriegslazarett in Saarlouis. Von dort wurde er auf ein Schlachtfeld geschickt — sah dabei die Höhen

Digitized by Google Original from UNIVERSITY OF CALIFORNIA
Generated on 2019-10-16 12:43 GMT / http://hdl.handle.net/2027/uc1.b3774661
Public Domain in the United States, Google-digitized / http://www.hathitrust.org/access_use#pd-us-google

von Spichern —, um einen schwer verwundeten Oberst nach dem Lazarett zu holen. Er löste seine Aufgabe zur Zufriedenheit und erwies sich als geschickter Krankenpfleger, so daß ihm bei dem damaligen Mangel an Aerzten, trotzdem er erst im ersten Semester war, die alleinige Besorgung einer ganzen Station des Lazaretts überlassen wurde. Die Verwundeten hingen sehr an ihm; mit einem derselben, einem Littauer, hatte er in dessen Muttersprache gesprochen, was diesen zu Tränen rührte. Indessen der Aufenthalt im Lazarett sollte ihm selber verhängnisvoll werden, er erkrankte lebensgefährlich an Ruhr. Nur langsam erholte er sich. Die Nachricht von seiner schweren Erkrankung erhielten seine Eltern gerade zu ihrer silbernen Hochzeit. Dieser Schlag war für sie um so furchtbarer, als zu jener Zeit ihr zweiter Sohn an der Schwindsucht hoffnungslos darniederlag und das Siechtum seines Vaters infolge Schlaganfalls damals schon begonnen hatte.

Als Heinrich reisefähig befunden war, war er noch so schwach, daß er unterwegs, als ein kleiner Junge ihn hinten an dem viel zu großen Pelze seines Vaters ein klein wenig zog, zu Boden stürzte und allein nicht wieder aufstehen konnte. Der Junge war ganz erschreckt und wollte davon laufen. Heinrich rief ihn aber freundlich zu sich heran, worauf der Junge in Gemeinschaft mit seinen Spielgenossen „den großen Mann“ wieder auf die Beine stellte. Heinrich faßte diesen kleinen Unfall eben wie oft in seinem Leben von der heiteren Seite auf und erzählte ihn in späteren Tagen mit Behagen.

Nachdem er sich zu Hause einige Wochen erholt hatte, bezog er im Sommer 1871 die Universität Königsberg, um sein Studium der Medizin fortzusetzen. Er sprang in die Landsmannschaft Littauia ein und widmete sich ihr mit Leib und Seele, gehörte zu den besten Schlägern der Albertina und wurde schon in seinem dritten Semester Senior der Littauia. Trotzdem machte er sein Physikum und sein medizinisches Staatsexamen glatt und rechtzeitig. 1876 promovierte er. Seine Doktorarbeit hatte das Thema: Ueber Ganglien und chronisch gangränöse Sehnenscheidenentzündung (Hygroma proliferum Virchow). Seine Arbeit wurde von Professoren günstig beurteilt.

Vor dem Staatsexamen war er Amanuensis in der chirurgischen Universitätsklinik in Königsberg bei Professor Schoenborn. Nach dem Staatsexamen arbeitete er zuerst im Wintersemester 1876/77 bei Professor Billroth in Wien. Von dort kehrte er Ostern 1877 nach Königsberg zurück und war bei Professor Schoenborn zunächst Assistenz- und dann Sekundärarzt bis 1880. Hier besorgte er die Poli-

Digitized by Google
Original from UNIVERSITY OF CALIFORNIA
Generated on 2019-10-16 12:43 GMT / http://hdl.handle.net/2027/uc1.b3774661
Public Domain in the United States, Google-digitized / http://www.hathitrust.org/access_use#pd-us-google

klinik und beschäftigte sich auch sehr eingehend mit den Plänen zum Bau der neuen chirurgischen Universitätsklinik. Während er Amanuensis war, war Dr. Beely dort Sekundärarzt. Dieser machte Heinrich zuerst auf die Bedeutung der Orthopädie, die damals nach seinem Ausspruche noch in den Kinderschuhen steckte, aufmerksam. Nachdem Heinrich etwa ein Jahr in Königsberg praktiziert hatte, übernahm er im Herbst 1881, als Dr. Beely nach Berlin übersiedelte, dessen orthopädische Einrichtungen und blieb bis zu dessen Tode mit ihm in reger Verbindung bezüglich der Orthopädie.

Am 23. September 1882 übernahm er eine eigene Klinik zunächst mit Dr. Klockow zusammen, der aber nach einem Jahre ausschied. Im Jahre 1885/86 baute er sich seine jetzige Klinik (zunächst mit 36 Betten) und bezog sie im Herbst 1886. Bereits im Jahre 1895 erweiterte er sie erheblich auf 120 Betten und baute auch noch ein Zanderinstitut an. Den Grundstückskauf und die Bauten hat er aus eigenen Mitteln bestritten, die er sich ganz allein verdient hatte.

Im Jahre 1912 baute er teils mit eigenen, teils mit ihm zu diesem Zwecke von der Provinz und Wohltätigkeitsanstalten bewilligten Geldern die Krüppelheil- und Lehranstalt in Maraunenhof dicht bei Königsberg, welche im Laufe des Krieges den Namen „Hindenburghaus“ erhielt. Die ersten Patienten wurden Weihnachten 1912 dort aufgenommen.

Folgende Auszeichnungen sind ihm zuteil geworden:

1. Seit 22. Dezember 1902 ist er zweiter Vorsitzender des Vereins für wissenschaftliche Heilkunde in Königsberg.

2. Weihnachten 1910 erhielt er den Professortitel,

3. am 23. Januar 1913 den Roten Adlerorden vierter Klasse,

4. am 26. Januar 1915 wurde er Geheimer Sanitätsrat,

5. seit 1. Februar 1915 wurde er orthopädischer Beirat für das I. Armeekorps.

6. Am 15. November 1915 wurde er zum Fachkonsulenten des Vereins „Die Technik für die Kriegsinvaliden“ in Wien ernannt.

7. Ende August 1916 erhielt er das Eiserne Kreuz zweiter Klasse am weiß-schwarzen Bande.

8. Am 1. Juni 1917 wurde er Ehrenmitglied der Prüfstelle für Ersatzglieder in Berlin.

9. Ende Juni oder Anfang Juli 1917 Ehrenmitglied der Deutschen orthopädischen Gesellschaft.

Er ist am Montag, den 17. September 1917, um $^1/_2$11 Uhr vormittags, sanft entschlafen. Das sind die Hauptdaten seines Lebens.

Digitized by Google
Original from UNIVERSITY OF CALIFORNIA
Generated on 2019-10-16 12:43 GMT / http://hdl.handle.net/2027/uc1.b3774661
Public Domain in the United States, Google-digitized / http://www.hathitrust.org/access_use#pd-us-google

Er war ein zarter Knabe und hatte als Kind einen recht schwachen Magen. Er ist jedoch in seiner Jugendzeit bis auf die üblichen leichten Kinderkrankheiten stets gesund gewesen. Bis zu seiner Einsegnung war er klein und zierlich, alsdann schoß er mächtig in die Höhe und blieb noch wohl ein Jahrzehnt sehr hager. Der Fechtboden stählte seine Kräfte, zumal er auch auf der Schule eifrig geturnt hatte.

Seine Begabung zeigte sich schon als Knabe, er lernte sehr leicht und kam auf der Schule sehr gut vorwärts, ohne sich dabei besonders anzustrengen. Er hatte besondere Neigung für Poesie, Zeichnen, deutsche Aufsätze, Mathematik und Physik und machte während der Schulzeit ganz nette launige Gedichte. Auch war er schon als Knabe recht geschickt in handwerklichen Verrichtungen, insbesondere zur Anfertigung von Spielzeug für sich und die Geschwister. Er war von jeher der Liebling seiner Familie und beherrschte durch seine Liebenswürdigkeit trotz seiner Kleinheit die viel größeren Geschwister, später seine Mitschüler und ebenso seine Kommilitonen auf der Universität. Auch dem weiblichen Geschlecht gegenüber hatte er einen gewinnenden Takt. Er war für seine Person mit allem zufrieden, hatte einen guten Humor, nötigenfalls einen beißenden Witz, neckte sich gern und bewies dabei eine große Schlagfertigkeit. Er war wohlwollend und gefällig. Natürlich hatte auch er seine Sympathien und Antipathien. Aber er hatte sozusagen keinen Feind, dagegen eine große Zahl treuer Freunde.

Er hatte von jeher eine seltene Energie und einen eisernen Willen. Dies bewies er vorerst darin, daß er das fröhliche Studentenleben mit seinem eifrigen Studium zu vereinen wußte, später in seiner Berufsarbeit. Er war sozusagen eine Arbeitsbiene. Wenn er von morgens bis abends in seiner Klinik und bei Besuchen von Privatpatienten außerhalb derselben tätig gewesen war, verfaßte er noch bis in die Nacht wissenschaftliche Arbeiten und löste orthopädische Probleme. Diese unermüdliche Arbeit ist um so höher anzuschlagen, als er schon eine Reihe von Jahren vor seinem Tode körperlich schwer leidend war. Er war ein Opfer der Röntgenstrahlen geworden, infolgedessen ihm an der linken Hand nach und nach gliedweise ein Finger amputiert werden mußte. Außerdem hatte er sich durch Fall den rechten Arm zweimal gebrochen und litt sehr stark an Rheumatismus. Endlich hatte er eine greisenhafte Entzündung des einen Hüftgelenks, so daß er keinen Schritt ohne Schmerzen gehen konnte.

Der Fall war eigenartig, er wurde in der Nacht mittels Fuhrwerks nach auswärts zu einer Patientin gerufen. An der Haustür der Kranken-

Digitized by Google
Original from UNIVERSITY OF CALIFORNIA
Generated on 2019-10-16 12:43 GMT / http://hdl.handle.net/2027/uc1.b3774661
Public Domain in the United States, Google-digitized / http://www.hathitrust.org/access_use#pd-us-google

wohnung kam ihm eine Frau mit einer brennenden Lampe entgegen, ein Windstoß blies aber die Lampe aus, und Heinrich stürzte in der Dunkelheit die vor dem Hause ohne Geländer befindliche Treppe hinunter. Noch eigenartiger war sein Verhalten, wie er diesen Unglücksfall ertrug. Er ärgerte sich nämlich, daß er von seinen Kollegen bemitleidet wurde, und besuchte wenige Tage später mit dem Arm in der Binde schon wieder den Verein für wissenschaftliche Heilkunde, indem er sich auf den Rücken eine Papptafel mit der Aufschrift hatte hängen lassen: „Ich habe mir zweimal den Arm gebrochen und werde in 3 Wochen wieder heil sein.“ Er begründete dies damit: „Es ist mir langweilig, jedem Kollegen auf sein Befragen dasselbe zu erzählen. nun können sie auf einmal auf meinem Buckel lesen, wie es mit mir steht.“ Tatsächlich versah er nach kurzer Zeit seine Berufsgeschäfte in der früheren Art.

Einige Zeit vor Beginn des Krieges hatte er seine Grundstücke an die Stadt Königsberg verkauft gegen Leibrente und unter Pachtung derselben. Er hatte sein Pachtrecht bezüglich der Klinik und das Mobiliar veräußert und wollte sich zur Ruhe setzen und nur noch das Hindenburghaus weiter behalten. Da wurde sein Nachfolger zum Kriegsdienst einberufen, und Heinrich versah seinen Dienst weiter. In seinem zum Festungshilfslazarett umgewandelten Krankenhause hatte er bei weitem noch mehr zu tun als früher. Der Chef des Stabes des Stellv. Generalkommandos I und höhere Militärärzte haben wiederholt erklärt, daß die Hoeftmansche Klinik geradezu vorbildlich sei; es sei eine Bevorzugung, wenn jemand dahin überwiesen würde.

Bei seiner Riesenarbeitslast fand er volles Verständnis und Hingabe bei seinen vorzüglichen Angestellten. Insbesondere hat ihm seine Oberschwester Hanna Kreysern über 30 Jahre lang unentwegt zur Seite gestanden. Jahrelang hat sie ihm nach ihrer Tagesbeschäftigung des Abends alle Schriftstücke vorgelesen und seinen Bescheid darauf niedergeschrieben. Er nannte sie „mein Gedächtnis“. Er besprach schließlich alle seine Angelegenheiten mit ihr, sie mußte für alles und jedes sorgen.

Heinrich war jeder Streberei und Reklame abhold und bevorzugte keineswegs höherstehende Patienten. Er verlangte viel Energie von jedem Kranken, soweit dies nach seiner Auffassung möglich war, und nahm kein Blatt vor den Mund, wenn er Schlappheit sah. So war er z. B. einmal sehr ungehalten, als er den kommandierenden General, dem er Ruhe und Liegen verordnet hatte, im Zimmer auf und ab gehend

Digitized by Google Original from UNIVERSITY OF CALIFORNIA
Generated on 2019-10-16 12:43 GMT / http://hdl.handle.net/2027/uc1.b3774661
Public Domain in the United States, Google-digitized / http://www.hathitrust.org/access_use#pd-us-google

vorfand, und sagte: „Exzellenz, im Krankenzimmer bin ich der kommandierende General, wenn Sie meinen Anordnungen nicht folgen wollen, bin ich hier übrig," machte kehrt und wollte hinaus. Exzellenz bat reumütig: „Na, bleiben Sie man, ich werde schon Order parieren." Die Familie bedankte sich hinterher, daß Heinrich den widerhaarigen Kranken gezähmt habe. Exzellenz hatte hinterher selber gesagt: „Ja, das ist mein Mann."

Politisch ist er nie hervorgetreten. Er dachte sehr frei, wußte aber ihm unbequeme politische Debatten durch ein paar Witze abzutun und das Gespräch auf heitere Gegenstände zu leiten.

Er erinnerte sich gern seiner Studienzeit und blieb zeitlebens ein alter Student, der gelegentlich gern den Humpen schwang.

Zu seiner Mutter und älteren Schwester war er stets liebevoll wie ein Bräutigam, seinem jüngeren Bruder war er stets ein väterlicher Freund. Er sagte selber, die Zeit im August, wenn ihn alljährlich seine Mutter — sie starb im 89. Lebensjahre — besuchte, sei für ihn die schönste des ganzen Jahres. Nur einen Wunsch seiner Mutter, sich zu verheiraten, erfüllte er ihr nicht. Sie sagte schließlich resigniert: „Ich sehe ein, du hast zum Heiraten keine Zeit."

Die Behinderung in seiner Bewegungsfähigkeit nahm bei ihm mit den Jahren zu. Trotzdem eilte er im Juli 1915, als sein jüngster (allein noch lebender) Bruder in Galizien verwundet war, auf das Schlachtfeld und holte ihn nach Königsberg. Diese vierzehntägige Hin- und Rückreise war für Heinrich bei seinem Körperzustande eine sehr große Strapaze, mußte er doch nach der langwierigen Eisenbahnfahrt 2 Tage lang in einem sog. Panjewagen auf Stroh bis zum Feldlazarett fahren, wobei ihn der des Weges unkundige Kutscher, der kein Wort Deutsch verstand, beinahe in die Feuerlinie dicht an die Russenstellung gefahren hatte. In den Feldlazaretten mußte er auf harten Strohsäcken schlafen, dazwischen lagen Tagesfahrten in den miserablen Wagen. Den Höhepunkt bildete eine etwa 26stündige Eisenbahnfahrt nach Krakau in einem Güterwagen auf Holzwolle. Die einzige Sitzgelegenheit darin war ein kleiner Offizierskoffer, der mit eisernen Bändern beschlagen und mit Nägeln versehen war, und ein wackeliger Schemel.

Obwohl Heinrich erklärte, daß der linke Oberarmknochen des Bruders „Grus und Mus" sei, hat er ihn völlig wieder hergestellt.

Diese Liebestat ist nur ein Glied in der unendlichen Kette der Wohltaten, mit denen er seinen jüngsten Bruder, der trotz seiner 60 Jahre für ihn immer „das Jungchen" blieb, überhäuft hat.

Digitized by Google
Original from UNIVERSITY OF CALIFORNIA
Generated on 2019-10-16 12:46 GMT / http://hdl.handle.net/2027/uc1.b3774661
Public Domain in the United States, Google-digitized / http://www.hathitrust.org/access_use#pd-us-google

Bis auf das Semester in Wien hat Heinrich sein Leben ausschließlich in Ostpreußen zugebracht und zwar während der Schulzeit in Memel, seitdem in Königsberg. Er hat aber alljährlich Erholungsreisen gemacht, häufig zur Teilnahme an Aerzte- und Naturforscherversammlungen, und zwar zweimal nach Nordamerika (das erstemal durch den ganzen Kontinent), zweimal nach Rußland (Moskau, Odessa), nach Norwegen, Aegypten—Konstantinopel—Karthago, vielfach nach der Riviera und geraume Zeit jährlich (mitunter zweimal) nach Riva—Bozen, wo er Stammgast war. Er liebte sehr die Meeresfahrten. Dagegen hat er sich während des Kriegs — abgesehen von Reisen zu Sitzungen, wobei er eine Nacht hinfuhr und nach der Sitzung gleich die nächste Nacht wieder zurückfuhr — keinerlei Erholung gegönnt. Erst im Juni 1916 verweilte er einige Wochen in Ilseburg. Bald nach der Rückkehr erkrankte er bedenklich, er erholte sich zwar wieder, war aber nicht mehr der alte. Seine Arbeitsfreudigkeit war dahin. Für ihn war es ein großes Glück, daß ihm gerade an seinem Lebensabend so viel ehrende Anerkennung zuteil geworden ist, denn diese ließ ihm das Empfinden von dem Nachlassen seiner Kräfte nicht zum herben Bewußtsein kommen.

In seiner letzten Lebenszeit verschönte auch ein Kreis treuer Freunde, die ihn häufig besuchten, sein Dasein.

Am Sonnabend, den 15. September 1917, nachmittags, spielte er fröhlich mit seinen üblichen Partnerinnen Karten und schimpfte im Spaß darüber, daß diese kalte Füße bekämen (d. h. aufhören wollten), wo er doch endlich einmal im Gewinnen sei. Am Sonntag morgen wurde er bewußtlos auf dem Fußboden seiner Badestube gefunden, er war nach dem Bade vom Stuhle herunter geglitten. Die Besinnung erlangte er nicht wieder, am Abende hörte auch die Bewegungsfreiheit auf. Er hatte einen Schlaganfall erlitten. Am Montag um $^1/_2$11 Uhr vormittags ist er sanft entschlafen. Er ist zufrieden aus dem Leben geschieden. In seiner Leichenrede wurde betont, daß er ein Wohltäter der Menschheit gewesen.

Digitized by Google
Original from UNIVERSITY OF CALIFORNIA
Generated on 2019-10-16 12:46 GMT / http://hdl.handle.net/2027/uc1.b3774661
Public Domain in the United States, Google-digitized / http://www.hathitrust.org/access_use#pd-us-google

# Literaturverzeichnis.

Ueber Ganglien und chronisch fungöse Sehnenscheidenentzündung.
Gipsverband zur Fixierung der Wirbelsäule bei Spondylitis cervicalis und Caput obstipum.
Bericht über 2 Fälle von Transfusion im Anschluß an Charles Cary: A succesful case of direct transfusion for pernicious anaemia.
Aus der Chirurgischen Universiäts-Poliklinik zu Königsberg i. Pr.: Jodoformbehandlung.
2 Fälle von Jodoformintoxikation.
Versuche über das Naphthalin als Verbandmittel.
Ueber einige Fälle von Trepanation.
Angeborenes Fehlen beider Beine mit Demonstration.
Skoliosenbehandlung mit Zuhilfenahme der Weir-Mitchellschen Kur.
Spinale Kinderlähmung.
Einige Mitteilungen aus der Praxis.
Zur Empyembehandlung.
Fall von spinaler Kinderlähmung mit Demonstrationen.
Fall von rechtsseitiger Hüftgelenksverrenkung mit gleichzeitiger Schenkelhalsfraktur mit Demonstrationen.
Zur Reposition kongenitaler Oberschenkelluxationen.
Apparat für Rotation im Hüftgelenk.
Apparat zur Nachbehandlung von Hüftgelenksluxationen.
Behandlung von Kniegelenksankylosen mit exzentrischem Gelenk.
Behandlung irreponibler Hernien. 1. Verhältnis der Orthopädie zur Chirurgie. 2. Methode zur Reposition kongenitaler Hüftgelenksluxation mit sofortiger Herabführung in volle Extensionsstellung.
Operative Behandlung einer ischämischen Kontraktur am Vorderarm nach Fraktur im unteren Drittel des Oberarmes.
Prothese für untere Extremitäten, Grundsätze zur Konstruktion.
Zur Behandlung des Genu valgum.
Prothesen als Ersatz für verlorene Extremitäten.
Erlangung von Dienstfähigkeit durch Oberschenkelprothese.
Wiederherstellung der Arbeitsfähigkeit durch Prothesen, mit kinematrographischen Demonstrationen.
Beziehungen der orthopädischen Chirurgie zur Arbeiterschutzgesetzgebung.
Ueber die Bedeutung der Prothesen bei Unfallverletzten und die dadurch geschaffene Sachlage für die Beurteilung der Erwerbsfähigkeit.
Ueber Prothesen und ihre Verwendung.
Erfolg durch Prothese bei hoher Oberschenkelamputation.
Behelfsprothesen.
Mediko-mechanische Behandlung der Kriegsverletzten.

Digitized by Google
Original from UNIVERSITY OF CALIFORNIA
Generated on 2019-10-16 12:46 GMT / http://hdl.handle.net/2027/uc1.b3774661
Public Domain in the United States, Google-digitized / http://www.hathitrust.org/access_use#pd-us-google

Generated on 2019-10-16 12:46 GMT / http://hdl.handle.net/2027/uc1.b3774661
Public Domain in the United States, Google-digitized / http://www.hathitrust.org/access_use#pd-us-google
Digitized by Google
Original from
UNIVERSITY OF CALIFORNIA

# Originale.

## I.

## Ueber die Länge der Muskelbündel und die Abhandlung Murk Jansens über diesen Gegenstand.

Von

**R. Fick,**

Vorstand der anatomischen Anstalt der Universität Berlin.

Mit 6 Abbildungen.

Im 36. Band dieser Zeitschrift hat Herr Murk Jansen, Privatdozent für Orthopädie an der Reichsuniversität Leiden (Holland), eine Abhandlung „Ueber die Länge der Muskelbündel und ihre Bedeutung für die Entstehung der spastischen Kontrakturen" veröffentlicht. In dieser zum Teil in Manchester entstandenen Arbeit sucht Herr Jansen die vollständige „Nichtigkeit des Weber-Fickschen Gesetzes" darzutun und zu beweisen, daß die Länge der Muskelbündel (wie er S. 33 sagt) außer von der Verkürzung in erster Linie von der Kraft abhängig[1]) sei. Wie sich die beiden von ihm behaupteten Abhängigkeiten zueinander verhalten, wird übrigens von Herrn Jansen, wie gleich vorweg bemerkt werden mag, nicht angegeben.

Da Herr Jansen auch praktische Folgerungen aus den Ergebnissen seiner Untersuchung zieht und seiner Abhandlung durch ihr Erscheinen im Buchhandel offenbar auch Verbreitung in weiteren, wohl auch der Anatomie und Physiologie fernerstehenden Kreisen zugedacht ist, so dürfte es doppelt angezeigt sein, die Beweise Herrn Jansens auf ihre Stichhaltigkeit etwas näher zu prüfen.

Da begegnen wir denn gleich in der Einleitung der Tatsache,

[1]) Von mir gesperrt. R. Fick.



Digitized by Google
Original from UNIVERSITY OF CALIFORNIA
Generated on 2019-10-16 12:46 GMT / http://hdl.handle.net/2027/uc1.b3774661
Public Domain in the United States, Google-digitized / http://www.hathitrust.org/access_use#pd-us-google

daß Herr Jansen dem „Weber-Fickschen Gesetz“, vielleicht absichtlich, von vornherein eine unhaltbare Fassung gibt, die in Wahrheit nur eine aus dem Zusammenhang herausgerissene abgekürzte Erläuterung eines Teiles des Gesetzes ist, die ich auf S. 300 des 2. Bandes meines Handbuches der Gelenk- und Muskelmechanik[1]) gegeben habe.

Während ich nämlich unmittelbar vorher feststellte, daß nach Ed. Weber und A. Ficks Untersuchungen die Verkürzungsgröße der Muskeln „im allgemeinen, namentlich bei den eingelenkigen Muskeln, gerade etwa die Hälfte ihrer Länge im gedehnten Zustand beträgt“ und dann fortfahre: „Auch Schenck hat neuerdings noch eine Bestätigung des Satzes geliefert, indem er nachwies, daß die Verkürzung beim M. abductor dig. V, der nach E. Weber eine Faserlänge von 1 cm besitzt, etwa $^1/_2$ cm beträgt“, setze ich dann umschreibend hinzu: „Dieses sog. Weber-Ficksche Gesetz lautet mit anderen Worten: Die Muskelfasern wachsen so lange in die Länge, daß sie im gedehnten Zustand doppelt so lang sind, als ihre Verkürzungsmöglichkeit am Gelenkapparat beträgt ... Bei den mehrgelenkigen Muskeln trifft das Gesetz scheinbar nicht zu, was Weber durch Messungsfehler erklären wollte. A. Fick hat aber gezeigt, daß es auch für diese Fälle gilt und nur etwas anders gefaßt werden muß, indem man sagt, daß die meisten zwei- oder mehrgelenkigen Muskeln nicht doppelt so lange Fasern haben, als ihre maximale Verkürzungsmöglichkeit am Gelenkapparat, sondern nur doppelt so lange als die gewöhnlich eintretende (oder wie man jetzt sagen würde habituelle) Verkürzung.“ Auf der nächsten Seite sage ich: „so dürfen wir nach dem Weber-Fickschen Gesetz nicht erwarten, daß der Muskel bei der umgekehrten Stellung etwa 20 cm lang ist“, und ebenso auf S. 303: „die bei den meisten, namentlich den eingelenkigen, etwa die Hälfte ihrer gedehnten Länge beträgt.“

Danach kann für niemanden ein Zweifel darüber bestehen, daß auch nach meiner Darstellung die von E. Weber und A. Fick aufgestellte Maßbeziehung zwischen der Faserlänge und der Verkürzung nur im allgemeinen und ungefähr dem Verhältnis 2 : 1 entspricht, daß es daher von Herrn Jansen nicht sachlich ist, mir die Behauptung unterzuschieben, daß die Faserlänge „genau[2]) zweimal

[1]) R. Fick, Handbuch der Anatomie und Mechanik der Gelenke. II. Band: Allgemeine Gelenk- und Muskelmechanik. Jena, Gust. Fischer. 1910.

[2]) Von mir gesperrt. R. Fick.

Digitized by Google
Original from UNIVERSITY OF CALIFORNIA
Generated on 2019-10-16 12:46 GMT / http://hdl.handle.net/2027/uc1.b3774661
Public Domain in the United States, Google-digitized / http://www.hathitrust.org/access_use#pd-us-google

ihren Verkürzungsweg" betrage, wie er es auf S. 25 seiner Abhandlung für gut findet. Ebenso unsachlich ist es, wenn Herr Jansen mir vorwirft, daß ich diese Beziehungen zwischen Muskellänge und -verkürzung aus persönlichen Gründen zu einem „Gesetz" erhoben hätte; er scheut sich nämlich nicht, wörtlich zu schreiben: „und schließlich wurde — wenn wir uns nicht irren — durch die Verehrung des Sohnes die Hypothese des Vaters zum Gesetz erhoben. Dies ist, kurz gefaßt, die Geschichte des Weber-Fickschen Gesetzes ..." Da ich nicht annehmen kann, daß der Vorwurf wider besseres Wissen von Herrn Jansen erhoben wurde, so bildet er einen der vielen, zum Teil von uns noch anzuführenden Beweise für die bedauerlich geringe Gründlichkeit, mit der er die von ihm selbst angeführten grundlegenden Arbeiten gelesen hat, denn sonst hätte es ihm nicht entgehen können, daß schon Roux vor über 30 Jahren[1]) jene Beziehungen ganz regelmäßig als „Gesetz" bezeichnet hat. Ich war sogar weit vorsichtiger und habe die Beziehungen als „sogenanntes Weber-Ficksches Gesetz" angeführt. Die Beziehungen verdienen übrigens auch, trotzdem die Zahlenbeziehungen keine ganz starren, sondern nur „ungefähre" sind, durchaus den Namen eines „Gesetzes", mit demselben Recht oder Unrecht, wie von Gesetzen überhaupt beim tierischen Körper die Rede sein kann und wie es auch bei den meisten „biologischen Gesetzen", z. B. dem „Bellschen Gesetz" der Rückenmarkswurzeln, dem Gesetz der Pyramidenkreuzung, dem Gesetz der Konstanz der Chromosomen, den „Mendelgesetzen", dem „Biogenetischen Grundgesetz" u. a. der Fall ist. Meine Wahl des Ausdruckes: „sogenanntes Weber-Ficksches Gesetz" zeigt, wie gesagt, meine Vorsicht bzw. meine Bedenken gegen die Anwendung des Wortes „Gesetz" auf jene nur ungefähren Beziehungen. Und doch muß ich, gerade auf Grund von Herrn Jansens höhnischer Ablehnung des Ausdruckes die Sachlage genauer überlegend, sagen, daß in diesem Fall z. B. der Ausdruck: „Weber-Fickscher Satz" oder „-Regel" doch zu wenig ausdrücken würde, da es sich ja nicht nur um eine mehr oder weniger zufällige ungefähre Maßbeziehung handelt, sondern um die Behauptung bzw. den Nachweis einer ursächlichen Abhängigkeit der Muskellänge von der Verkürzung. Gerade solche ursächliche Abhängigkeiten verdienen aber die Bezeichnung „Gesetz" mehr als

[1]) W. Roux, Ueber die Selbstregulation der morphologischen Länge der Skelettmuskeln. Jenaische Zeitschr. f. Naturwissensch. XVI, N. F., Bd. 9. Jena 1883.

Digitized by Google
Original from UNIVERSITY OF CALIFORNIA
Generated on 2019-10-16 12:46 GMT / http://hdl.handle.net/2027/uc1.b3774661
Public Domain in the United States, Google-digitized / http://www.hathitrust.org/access_use#pd-us-google

Regeln, für die eine ursächliche Verknüpfung nicht behauptet oder bewiesen wird. Von diesem Gesichtspunkt aus ist es auch ganz gerecht, wenn das Gesetz nicht „Webersches", sondern „Weber-Ficksches Gesetz" genannt wird, weil Weber nur gewissermaßen die anatomische Zahlenregel aufgestellt hat, aber noch nirgends eine Erklärung der Erscheinung versucht hat, während A. Fick zuerst den Gedanken aussprach, daß das Wachstum der Muskelfasern nicht im organischen Bildungsplan unmittelbar, sondern in dem Gesetz der Ernährung und mit durch die Funktion begründet ist. Diese, wie W. Roux mit Recht sagt, „geniale, den Auffassungen der Zeit (wo der jetzt jedem geläufige Begriff der „funktionellen Hypertrophie" noch unbekannt war) weit vorauseilende Idee", ist dann durch Roux und durch Straßer ausgebaut und ihre Richtigkeit bis ins einzelne bewiesen, so daß diese gesetzmäßigen Beziehungen, wenn die Bezeichnung nicht gar zu umständlich wäre, eigentlich „Weber-Fick-Roux-Straßersches Gesetz" zu nennen wären.

Der mir gemachte Vorwurf des Herrn Jansen, von dessen Ungerechtigkeit sich ja jeder durch Aufschlagen meines Handbuches leicht überzeugen kann, würde mich durchaus kühl gelassen und nicht zur kleinsten Erwiderung haben veranlassen können, sein Verfahren jedoch gegen Eduard Weber, das wir im folgenden zu beleuchten haben, muß jeden Mann der Wissenschaft, welcher Nation er auch angehören mag, geradezu empören. Weber hat seine bahnbrechende Untersuchung seinerzeit in einer Sitzung der Kgl. Sächs. Gesellschaft der Wissenschaften in Leipzig (am 16. August 1851) vorgetragen[1]) und hat, gewissermaßen als Einleitung, die Hauptschlüsse, die er aus der Untersuchung seiner Ueberzeugung nach ziehen zu können glaubte, in folgenden zwei knappen, scheinbar unbedingten Sätzen dem Vortrag vorangeschickt: „Die animalischen Muskelfasern des menschlichen Körpers sind, ungeachtet ihre Länge an den Skelettmuskeln von 5 mm bis 453 mm differiert, dennoch allenthalben einem und demselben Verhältnisse proportional lang gemacht; dem Verhältnisse der Verkürzung, die sie durch die Annäherung ihrer Befestigungspunkte bei der Bewegung der Glieder erfahren. Das Verhältnis der Länge der Fleischfasern zu dieser ihrer Verkürzung ist = 1 : 0,47 und differiert, wenn überhaupt, nicht über 1 : 0,44 und

[1]) Eduard Weber, Abhandl. d. Kgl. Sächs. Gesellsch. d. Wissensch. math.-phys. Kl. 1851.

Digitized by Google
Original from UNIVERSITY OF CALIFORNIA
Generated on 2019-10-16 12:46 GMT / http://hdl.handle.net/2027/uc1.b3774661
Public Domain in the United States, Google-digitized / http://www.hathitrust.org/access_use#pd-us-google

nicht unter 1 : 0,62, ist daher jedenfalls sehr nahe wie 2 : 1." Aus dem Vortrag selbst, der, wenn man will, gewisse Einschränkungen der beiden Uebersichtssätze brachte, konnte aber jeder Zuhörer deutlich erkennen, warum Weber trotz mancher scheinbar widersprechender Befunde doch zu dieser Fassung der Schlüsse gedrängt wurde. Herr Jansen aber ist offenbar den Auseinandersetzungen Webers gar nicht genau gefolgt, jedenfalls geht er gar nicht auf Webers Begründung seiner Aufstellungen ein, wie man es bei einer beabsichtigten wissenschaftlichen „Vernichtung" verlangen muß. Herr Jansen erwähnt vielmehr gar nicht, warum Weber trotz dem von ihm bei den innersten Fasern des großen Beinanziehers (M. adductor magn.) gefundenen Verhältnis von 1 : 0,34 doch 1 : 0,47 für das Grundverhältnis für die eingelenkigen Muskeln hält. Er tat es nämlich deshalb, weil er das letztere Verhältnis am Dreiköpfer des Armes (M. triceps brachii) fand, bei dem die im Leben stattfindenden Verkürzungsverhältnisse sich viel sicherer bestimmen lassen. 1 : 0,44 hält Weber für die untere Grenze des Verhältnisses, weil er es an den Kaumuskeln bei möglichster Nachahmung der Verkürzung beim Lebenden fand, bei denen man, wie Weber ganz mit Recht hervorhebt, von vornherein die kleinste gewohnheitsmäßige Verkürzung voraussetzen darf, weil es in ihrem Zwecke liegt, daß sie bei Berührung der Kauflächen noch die größte Kraft ausüben. 1:0,62 betrachtet Weber als das Grundverhältnis für die zweigelenkigen Muskeln, weil die zu diesem Mittelwert führenden Messungen ihm sicherer schienen, als diejenigen, die höhere Werte ergeben hatten. Herr Jansen gibt überhaupt gar nicht an, wie genaue Versuche Weber ausgeführt hat und wie eingehend er seine Versuchsergebnisse musterte, sondern bricht, auf eigene, noch näher zu würdigende Messungen pochend, einfach den Stab über Webers Angaben und sagt kurz: „Webers Aussage, daß das Verhältnis der Länge der Muskelbündel zu ihrer Verkürzung, ‚wenn überhaupt', ‚nicht über 1 : 0,44, und ‚nicht unter 1 : 0,62 differiert', stützt[1]) somit auf unrichtige Angaben" (!). Den Gipfelpunkt — man kann nicht anders sagen — der Unverfrorenheit seines Angriffes erreicht Herr Jansen aber bei Bekämpfung der Weberschen Angaben über die Längenverhältnisse der Knie- und Wadenmuskulatur, indem er einem Manne wie Weber gegenüber sich zu sagen erdreistet:

[1]) Soll wohl heißen: „stützt sich". R. Fick.

Digitized by Google
Original from UNIVERSITY OF CALIFORNIA
Generated on 2019-10-16 12:46 GMT / http://hdl.handle.net/2027/uc1.b3774661
Public Domain in the United States, Google-digitized / http://www.hathitrust.org/access_use#pd-us-google

„Hier liegt eine Ungenauigkeit vor in den Weberschen Angaben, welche wir nur durch die Annahme erklären können, daß Weber die Messungen hat vornehmen lassen von einem Gehilfen, welcher seinen Erwartungen mehr traute als seinen Beobachtungen“[1]) (!!!), obwohl in der ganzen Arbeit von einem Gehilfen oder Mitarbeiter mit keinem Worte die Rede ist. Herr Murk Jansen wagt es also, einem der verdientesten medizinischen Forscher nicht nur Deutschlands, sondern der Welt, einem unserer mit Recht gefeiertsten Klassiker, mit dürren Worten eine wissenschaftliche Fälschung vorzuwerfen, denn um etwas anderes handelte es sich nicht, wenn Herrn Jansens Angabe wahr wäre. Einfach unfaßlich ist es, wenn Herr Jansen fortfährt: „Die Verkürzungsmöglichkeit selbst wird in den Weberschen Angaben nirgends direkt erwähnt — wir[1]) haben sie durch Multiplikation der Verhältniszahl mit der Bündellänge berechnen müssen“ (!!!). Ich traute meinen Augen kaum, als ich diese Worte las, denn Webers Abhandlung ist voll von Verkürzungsangaben, die in nicht weniger als 10 Tabellen mitgeteilt werden. Das Unbegreiflichste an Herrn Jansens Angabe ist, daß die von ihm selbst angeführten Verhältniszahlen Webers Zeile für Zeile in der gleichen Liste Webers stehen, die auch die betreffenden Verkürzungszahlen enthält (!). Statt diese Zahlen zu benützen, hält er es für nötig, sie mit Hilfe einer anderen Liste Webers, die nur Länge, Gewicht und Querschnitt enthält, zu berechnen. Diese „Verkürzungsberechnungen“ Herrn Jansens mußten natürlich ganz falsche Werte geben, weil die von ihm dazu benützten Muskelfaserlängen (aus der ersten Liste Webers) von einer ganz anderen Leiche stammen, was Weber ausdrücklich angibt. So „berechnet“, besser gesagt, „erdichtet“ denn Herr Jansen für Webers Präparat Verkürzungszahlen, die bei den Knie- und Wadenmuskeln um die Hälfte kleiner sind, wie die von Herrn Jansen selbst gefundenen und wirft ihm wegen dieser auffälligen, wie wir sehen, von Herrn Jansen durch Bastardierung zweier nicht zusammengehöriger Listen erdichteten Zahlen wissenschaftliche Fälschung vor. Ich glaube, jeder, der diesen Tatbestand kennen lernt, wird einfach sprachlos über ein derartiges Verfahren sein. Die einzig ausdenkbare Erklärung für das Vorgehen des Herrn Jansen scheint es mir, anzunehmen, daß Herrn Jansen

[1]) Von mir gesperrt. R. Fick.

Digitized by Google
Original from UNIVERSITY OF CALIFORNIA
Generated on 2019-10-16 12:46 GMT / http://hdl.handle.net/2027/uc1.b3774661
Public Domain in the United States, Google-digitized / http://www.hathitrust.org/access_use#pd-us-google

bei Abfassung seiner Arbeit Webers Abhandlung überhaupt nicht vorgelegen hat, sondern vielleicht nur ein früher von ihm daraus gemachter Auszug, der nur die Längenangaben der ersten großen Weberschen Liste (von S. 65) und die Verhältniszahlen der zweiten großen Liste (von S. 81) enthält, ohne die Angabe, daß die beiden Listen gar nicht zusammengehören, sondern sich auf zwei ganz verschiedene Messungsreihen Webers beziehen. Sollte diese meine Annahme zutreffen, so würde sich gleichwohl gewiß niemand finden, der einen schweren Angriff in einer wissenschaftlichen Zeitschrift auf Grund eines solchen mangelhaften Auszuges entschuldbar fände.

Nach diesen Beweisen der Unwissenschaftlichkeit der Abhandlung des Herrn Jansen läge es eigentlich nahe, sich mit ihr überhaupt nicht weiter zu befassen. Im Interesse der Sache, d. h. um weiterer Märchenbildung vorzubeugen, wollen wir aber doch, wenn es auch bei diesem festgelegten Tatbestand begreiflicherweise nur mit einigem Widerstreben geschehen kann, den Aufstellungen des Herrn Jansen noch weiter folgen.

Herr Jansen sucht, wie eingangs bemerkt, in seiner Abhandlung nicht nur das „Weber-Ficksche Gesetz" zu widerlegen, sondern zu beweisen, daß die Muskelfaserlänge auch von der Kraft abhängt. Jeder wird daher erwarten, daß zu dem Zweck Herr Jansen die Querschnittgrößen der lang- und kurzfaserigen Muskeln beim selben Individuum und die Bündellänge der Muskeln verschiedener Individuen bei verschiedenem Querschnitt, aber gleicher Verkürzungsgröße der betreffenden Muskeln und vielleicht auch durch Tierversuch gewonnene Vergleichszahlen anführen werde. Diese selbstverständliche Erwartung wird aber vollständig getäuscht, denn Herr Jansen hat weder selbst Querschnittmessungen oder -berechnungen angestellt (wenigstens berichtet er darüber mit keinem Wort), noch auch nur die von Weber u. a. vorgenommenen benützt oder angeführt, was um so näher gelegen hätte, als sie in derselben Liste enthalten sind, wie die von ihm benützten Faserlängen. Statt dessen führt er zunächst nur Messungen der Faserlänge an, die er im Jahre 1911 in Manchester bei G. Elliot Smith an den herausgeschnittenen Muskeln einer Formolleiche vorgenommen hat.

[Beiläufig mag erwähnt sein, daß Herr Jansen später (S. 25) sagt, seine Zahlen zeigten mit den von Weber gefundenen Faserlängen „eine ziemlich genaue[1]) Uebereinstimmung. Beträcht-

[1]) Von mir gesperrt. R. Fick.

Digitized by Google
Original from UNIVERSITY OF CALIFORNIA
Generated on 2019-10-16 12:46 GMT / http://hdl.handle.net/2027/uc1.b3774661
Public Domain in the United States, Google-digitized / http://www.hathitrust.org/access_use#pd-us-google

liche Unterschiede zeigen nur der M. semimembranosus (ungefähr 31 %) und der Gastroknemius (42,5 %).“ Diese Angabe entspricht nicht den Tatsachen, denn z. B.

| | | | | | | | | | | |
|---|---|---|---|---|---|---|---|---|---|---|
| beim | M. vastus lateralis | fand | Weber | am | Präp. | I: | 6,56, | Jansen: | 8,00 mm |
| „ | „ soleus | „ | „ | „ | „ | „ | 3,73, | „ | 4,80 „ (d. i. über 22 %) |
| „ | „ ext. hall. longus | „ | „ | „ | „ | „ | 9,30, | Jansen: | 7,90 mm |
| „ | „ glutaeus med. | „ | „ | „ | „ | „ | 6,76, | „ | 5,67 „ |
| „ | „ „ magn. | „ | „ | „ | „ | „ | 14,46, | „ | 11,80 „ |
| „ | „ flex. dig. longus | „ | „ | „ | „ | „ | 5,43, | „ | 4,50 „ |
| „ | „ quadratus fem. | „ | „ | „ | „ | „ | 5,73, | „ | 4,52 „ |
| „ | „ biceps femoris | „ | „ | „ | „ | „ | 9,70, | „ | 7,60 „ |
| „ | „ tibialis post. | „ | „ | „ | „ | „ | 4,40, | „ | 3,30 „ |
| „ | „ obturator ext. | „ | „ | „ | „ | „ | 5,77, | „ | 4,35 „ |
| „ | „ semitendinosus | „ | „ | „ | „ | „ | 19,70, | „ | 17,10 „ |
| „ | „ adduct. magn. | „ | „ | „ | „ | „ | 13,55, | „ | 10,75 „ |

Man sieht demnach, daß bei einer größeren Zahl von Muskeln, wie es nicht anders zu erwarten ist, recht beträchtliche Abweichungen von Webers Längen vorhanden sind. Diese Feststellung ist nur deshalb interessant, weil sie zeigt, was Herr Jansen „ziemlich genaue Uebereinstimmung“ nennt, wenn er (hier zwar ganz unberechtigterweise) auf eine „Uebereinstimmung“ Wert legt.]

Herr Jansen ordnet dann die Muskeln der Bündellänge nach in eine Liste, die zeigen soll, daß „die langbündeligen Muskeln verhältnismäßig schwach sind, während mit Abnahme der Bündellänge eine Zunahme der Kraft einhergeht“. Leider hat er, wie bereits bemerkt, versäumt, die Querschnittgrößen bei jedem Muskel hinzuzusetzen, sonst hätte er sich selbst davon überzeugt, wie unzutreffend seine Behauptung ist, denn einerseits sind unter den kurzbündeligen Muskeln (bis zu 10 cm Faserlänge), selbst wenn man die nach meinen Erfahrungen im allgemeinen zu großen Querschnittswerte Webers zugrunde legt, Muskeln von kleinem Querschnitt, anderseits unter den langbündeligen (über 10 cm) sogar sehr starke, wie die folgende Liste beweist:

| | | Faserlänge | Querschnitt |
|---|---|---|---|
| der | Kniekehlenmuskel (M. popliteus) . . . . . | 3,08 cm | 5,3 qcm |
| „ | Kleine Wadenbeinmuskel (M. peroneus brevis) . | 5,00 „ | 6,7 „ |
| „ | Lange Zehenbeuger (M. flex. dig. longus) . . . | 5,43 „ | 5,5 „ |
| „ | Viereckige Schenkelmuskel (M. quadratus fem.) . | 5,73 „ | 7,2 „ |
| „ | Innere Verstopfungsmuskel (M. obturator int.) . | 5,87 „ | 8,6 „ |
| „ | Fußsohlenmuskel (M. plantaris) . . . . . | 6,80 „ | 1,4 „ |

Digitized by Google
Original from UNIVERSITY OF CALIFORNIA
Generated on 2019-10-16 12:46 GMT / http://hdl.handle.net/2027/uc1.b3774661
Public Domain in the United States, Google-digitized / http://www.hathitrust.org/access_use#pd-us-google

| | Faserlänge | Querschnitt |
|---|---|---|
| der Birnförmige Muskel (M. piriformis) . . . . . | 5,67 cm | 5,4 qcm |
| „ Lange Zehenstrecker (M. ext. dig. ped. longus) . | 7,51 „ | 4,6 „ |
| „ „ Großzehenstrecker (M. ext. hall. longus) . | 9,30 „ | 2,4 „ |
| „ „ Anzieher (M. adduct. longus) . . . . . | 10,60 „ | 10,6 „ |
| „ Große Lendenmuskel (M. psoas major) . . . . | 13,00 „ | 14,3 „ |
| „ Darmbeinmuskel (M. iliacus int.) . . . . . | 13,20 „ | 16,2 „ |
| „ Große Anzieher (M. adduct. magn.) . . . . . | 13,55 „ | 35,2 „ |
| „ „ Gesäßmuskel (M. glutaeus magn.) . . . | 14,46 „ | 53,0 „ |

Schon in dieser Liste wird jeder vorurteilslos Urteilende gewiß den schlagenden Beweis dafür sehen, daß Herrn Jansens Behauptung, daß „mit der Abnahme der Bündellänge eine Zunahme der Kraft einhergeht", vollständig unhaltbar ist. Herr Jansen ist wohl hauptsächlich durch die vergleichsweise (d. h. im Verhältnis zu ihrer Länge) Dünnheit des Schneidermuskels (M. sartorius) und des Schlanken (M. gracilis) zu seiner Anschauung geführt worden. [An und für sich sind aber auch diese Muskeln mit ihrem Querschnitt von über 3 und 4 qcm durchaus nicht „schwach", denn sie stehen nach Webers Querschnittzahlen etwa auf der gleichen Stufe mit dem Langen Kopf des Zweiköpfers (Cpt. long. bicipitis) von 3,3 qcm, dem Arm-Speichenmuskel (Musc. brachioradialis) von 3,3 qcm, dem Kopfwender (M. sternocleidomasticus) von 3,6 qcm, dem Inneren Flügelmuskel (M. pterygoid. int.) von 3,9 qcm, dem Gemeinsamen Fingerstrecker (M. ext. dig. comm. man.) von 4,3 qcm und dem Kleinen Brustmuskel (M. pector. min.) von 4,2 qcm; und sie sind z. B. ungleich stärker als der Schulterblattheber (M. levator ang. scapulae) mit 2,6 qcm, der Pflastermuskel (M. splenius) mit 2,2 qcm, der Vordere Treppenmuskel (M. scalenus) mit 1,6 qcm oder der Lange Daumenbeuger (M. flex. poll. long.) mit 2,8 qcm, u. a. m.]

Und jeder Naturforscher wird heutzutage von vornherein überzeugt sein, daß auch der „Schneidermuskel" und der „Schlanke" durch Uebung dicker werden wird, nicht etwa kürzer, wie es nach Herrn Jansen der Fall sein müßte.

Herr Jansen führt nun weiterhin aus, die Muskeln mit der größten Bündellänge seien „vorwiegend Beuger, Adduktoren und Einwärtsdreher, d. h. Muskeln, deren Funktion es ist, die Teile der unteren Extremität in proximaler Richtung zu bewegen — was wir proximieren nennen" ... „Betrachtet man dagegen," fährt er fort, „die ersten Muskeln der Tabelle 2, d. h. diejenigen mit den kürzesten Bündeln, so zeigt es sich, daß dieselben — abgesehen von dem auch

Digitized by Google
Original from UNIVERSITY OF CALIFORNIA
Generated on 2019-10-16 12:46 GMT / http://hdl.handle.net/2027/uc1.b3774661
Public Domain in the United States, Google-digitized / http://www.hathitrust.org/access_use#pd-us-google

im ganzen kurzen M. popliteus — eine Funktion haben, welche der obengenannten entgegengesetzt gerichtet ist, nämlich die Teile der Extremität in distaler Richtung zu bewegen. Der M. tibialis post. mit den beiden Mm. peronei, dem M. soleus und gastrocnemius bewirken eine Plantar„flexion" des Fußes. Sie bewegen den Fuß in distaler Richtung. Der M. flex. dig. und der M. flex. hall. long. tun dasselbe in den Interphalangealgelenken. Die Mm. obturatorii, die Mm. quadrat. fem. und piriformis sind Außenrotatoren. Muskeln, welche die Extremitätenteile vom Zentrum ab, in distaler Richtung, bewegen, nennen wir distierende (oder sprachlich richtiger: distentierende) Muskeln oder Distatoren (Distentatoren)... Die Distatoren — namentlich in den unteren Extremitäten — sind im allgemeinen starke, die Proximatoren schwache Muskeln"[1]).

Wie bereits die erste Behauptung des Herrn Jansen über die Kraft der langen und kurzen Muskeln unrichtig war, so ist seine vorstehend wiedergegebene Aufstellung ebenso unhaltbar. War bei der ersten Behauptung Herr Jansen ganz allein an dem Irrtum oder der falschen Angabe schuld, weil er mindestens die Querschnittmessungen Webers kannte, sie aber trotzdem nicht anführte, so kommt bei seiner Angabe über die „Proximatoren" und „Distatoren" wenigstens ein mildernder Umstand in Betracht, nämlich die Tatsache, daß leider auch heutzutage noch bei den Medizinern die Wirkung der einzelnen Muskeln viel zu wenig bekannt ist und die Lehrbücher danach streben, für jeden Muskel, auch bei den Kugelgelenken, womöglich die Wirkung durch ein einziges Schlagwort, wie „Strecker", „Beuger", „Ab"-, „Anzieher" usw. anzugeben. Von vornherein ist es ja schon außerordentlich unwahrscheinlich, ja geradezu kindlich, anzunehmen, daß die Muskeln gerade in den von uns für die Beschreibung beim aufrechtstehenden Körper eingeführten „Hauptrichtungen" wirken sollten und die genauere Untersuchung ergibt denn auch für die Hauptwirkung der Muskeln fast durchweg eine nach der gewöhnlichen Ausdrucksweise höchst „zusammengesetzte" Bewegung; so finden wir z. B. für den Geraden Schenkelmuskel (M. rectus fem.), daß er das Bein durchaus nicht gerade sagittal, sondern schräg vorwärts aufwärts hebt und dabei nicht in der „Normalstellung" um seine Längsachse läßt, sondern es dabei „supiniert" („auswärts rollt"). Der Gerade

[1]) Von mir gesperrt. R. Fick.

Digitized by Google
Original from UNIVERSITY OF CALIFORNIA
Generated on 2019-10-16 12:46 GMT / http://hdl.handle.net/2027/uc1.b3774661
Public Domain in the United States, Google-digitized / http://www.hathitrust.org/access_use#pd-us-google

Schenkelmuskel ist übrigens auch ein Beispiel dafür, daß ein Muskel von der Grundstellung aus durchaus nicht entweder ein Supinator oder ein Pronator, ein Beuger oder ein Strecker usw. sein muß, sondern unter Umständen sowohl supinieren wie pronieren, strecken wie beugen kann, wenn er eben in unserer herkömmlichen „Normal"- oder „Grundstellung", d. h. bei frontal gestellter querer Knieachse, am gedehntesten ist. Denn dann kann sich der Muskel sowohl bei Pronation als auch bei Supination verkürzen. So ist es beim Geraden Schenkelmuskel, und zwar nicht nur bei herabhängendem, sondern auch bei gerade vorgehobenem („gebeugtem") Bein. Bei angezogenem („adduziertem" Bein scheint er aber gerade umgekehrt in der (bezüglich der Längsdrehung) „normalen" Stellung am verkürztesten zu sein, so daß er den Schenkel sowohl aus äußerster Supination in die „Normalstellung" des angezogenen Beines drehen kann, als auch aus äußerster Pronation. Solche „Wirkungswechsel" sind bei anderen Muskeln noch viel ausgesprochener; sie hängen eben damit zusammen, daß die Muskeln häufig während der Bewegungen sich über unsere herkömmlichen Achsen verschieben, so daß die Wirkung für unsere Bezeichnungsweise plötzlich sich umkehrt. Dazu kommt noch der Umstand, daß sehr viele Muskeln zwar der Form nach, d. h. also eine „anatomische Einheit" darstellen, aber nicht der Wirkung nach, also keine „physiologische Einheit" sind, wie z. B. der Große Gesäßmuskel (M. glutaeus mg.) oder der Deltamuskel (M. deltoideus), deren verschiedene Teile ganz entgegengesetzte Wirkung haben.

Bei dieser Sachlage ist es daher, vom O. Fischerschen Nachweis der Wirksamkeit der eingelenkigen Muskeln auf die Nachbargelenke usw. ganz abgesehen, von vornherein durchaus verfehlt, die Muskeln kurzerhand in „proximierende" und „distierende" einzuteilen, ja wir werden bei manchen Muskeln sogar im Zweifel sein, ob wir ihn „vorwiegend proximierend" oder „vorwiegend distierend" nennen sollen. Herr Jansen hat denn auch selbst in seiner Muskelliste fast ebensoviele Muskeln (8) als „Muskeln gemischter Funktion" bezeichnen müssen, wie „reine Proximatoren", deren er 9 anführt.

Aber auch die von Herrn Jansen ausgeführte Zuweisung der Muskeln zu den „reinen Proximatoren" oder „Distatoren" ist bei einigen vollkommen willkürlich: Die Zwillingsmuskeln der Wade (Mm. gemelli surae) z. B. sind wegen der Streckwirkung auf den Fuß zu „ausschließlich distierenden Muskeln" gezählt, obwohl sie als

Digitized by Google
Original from UNIVERSITY OF CALIFORNIA
Generated on 2019-10-16 12:46 GMT / http://hdl.handle.net/2027/uc1.b3774661
Public Domain in the United States, Google-digitized / http://www.hathitrust.org/access_use#pd-us-google

Kniebeuger zu den „Proximatoren“ gerechnet werden könnten. Auch der Vierköpfige Kniestrecker (M. quadriceps femoris) ist (S. 9) bei den „ausschließlich distierenden Muskeln“ besonders hervorgehoben, obwohl sein „Gerader Kopf“ (M. rectus femoris) die Hüfte beugt, also „proximiert“. Der Kurze Kopf des Zweiköpfers (Cpt. breve M. bicipitis femoris) ist ausdrücklich (S. 8) als „ausschließlich proximierend“ bezeichnet, obwohl er den Unterschenkel supiniert („auswärts rollt“). Den Schollenmuskel (M. soleus), den Fußsohlenmuskel (M. plantaris) und den Hinteren Schienbeinmuskel (M. tibialis post.) zählt Herr Jansen zu den „reinen Distatoren“, weil sie den Fuß strecken; sie entfalten andererseits aber auch eine „anziehende, einwärtskantende“ Wirkung auf den Fuß, die beim Hinteren Schienbeinmuskel die Streckwirkung um mehr als das Dreifache übertrifft. Diese Wirkung muß nach Herrn Jansens Begriffsaufstellung aber als „proximierend“ bezeichnet werden. Ob die Zehenbeugung als eine „distierende“ Wirkung zu bezeichnen ist, muß auch zweifelhaft erscheinen. Nach der von Herrn Jansen gegebenen Begriffsaufstellung dürfte die Tätigkeit der Zehenbeuger wohl nur so lange „distierend“ genannt werden, als sie die vorher rückgebeugten („hyperextendierten“) Zehen zur Normalstellung, d. h. in die Verlängerung der Mittelfußknochen zurückführt, während die Zusammenbiegung der Zehen nach der Fußsohle hin doch wohl, wie die Kniebeugung, eine „Proximation“ im Sinne des Herrn Jansen sein dürfte.

So erweist sich die Einteilung in die „Proximatoren“ und „Distatoren“, ganz abgesehen von ihrer grundsätzlichen Unzulässigkeit, auch im Sinne seiner eigenen Begriffsaufstellung ohne jede Folgerichtigkeit. Seine neue Einteilung ist noch weit weniger streng durchführbar wie die alteingeführte der „Beinverlängerer“ und „Beinverkürzer“, die zwar auch keine scharfe, aber für manche Fälle doch eine praktisch ganz brauchbare ist. Dazu kommt nun noch, daß Herr Jansen bei seiner Einteilung mehrfach von falschen Voraussetzungen über die Wirkung der betreffenden Muskeln ausgeht, was bei Berücksichtigung der darüber vorliegenden Arbeiten zu vermeiden gewesen wäre.

So zählt er den Schneidermuskel (M. sartorius) zu den „ausschließlich proximierenden“ Muskeln, weil er, „wie bekannt, Beuger und Adduktor in der Hüfte und Einwärtsdreher des Unterschenkels“ sei. In Wahrheit ist der Schneidermuskel aber kein Anzieher des Oberschenkels, sondern ein Abzieher, wie bereits A. Fick

Digitized by Google
Original from UNIVERSITY OF CALIFORNIA
Generated on 2019-10-16 12:46 GMT / http://hdl.handle.net/2027/uc1.b3774661
Public Domain in the United States, Google-digitized / http://www.hathitrust.org/access_use#pd-us-google

im Jahre 1849[1]) und A. E. Fick 1879[2]) nachgewiesen haben, wenn auch seine seithebende Kraft nicht sehr groß ist; jedenfalls ist er aber kein Anzieher. (Seine Wirkung auf die Längsdrehung des Oberschenkels ist, wie aus den Arbeiten von A. Fick und Duchenne, A. E. Fick und Roschdestwenski-R. Fick folgt, eine ganz unbeträchtliche, ja nach der Ausgangsstellung wechselnde.) Von einer „ausschließlich proximierenden" Wirkung kann also auch beim Schneidermuskel gar keine Rede sein.

Auch der Schlanke Muskel (M. gracilis) kann nicht als ausschließlicher „Proximator" angesprochen werden, da er nur bis zu etwa 40° den Oberschenkel von der Normalstellung nach vorn hebt, von da an aber senkende Wirkung gewinnt. (Auch seine längsdrehende Wirkung ist offenbar nicht in allen Stellungen eine pronierende, sondern kann, scheint's, beim herunterhängenden Bein eine supinierende werden.)

Den Langen Kopf des Zweiköpfers (Cpt. longum m. bicipitis femoris) hätte Herr Jansen nach seiner Einteilung wohl zu den „vorwiegend" proximierenden Muskeln rechnen müssen, da er nicht nur ein Kniebeuger, sondern auch ein starker Anzieher des Oberschenkels ist. [Nach A. Fick ist sein anziehendes Moment 9,95, also von ähnlicher Größe wie das des Kammuskels (M. pectineus), das 10,57 beträgt.]

Beim Lenden-Darmbeinmuskel (M. iliopsoas) sagt Herr Jansen (S. 6): „Allgemein wird dem M. iliopsoas eine auswärtsdrehende Funktion beigemessen. Ein jeder kann sich aber an einem skelettierten Becken und Femur, welche gegenseitig beweglich sind, leicht davon überzeugen, daß Zug am Trochanter minor in der Richtung der Sehne des M. iliopsoas nur Einwärtsdrehung zur Folge hat. Vgl. Murk Jansen, Die polyartikulären Muskeln als Ursache der arthrogenen Kontrakturen. Langenbecks Archiv Bd. 96, Heft 3." Demgegenüber ist zu betonen, daß die Sache keineswegs so einfach liegt, wie Herr Jansen es darstellt, ganz abgesehen davon, daß diese Art der Wirkungsbestimmung eines Muskels sich wohl keiner großen Beweiskraft erfreuen dürfte. Die Auffassung, daß der Muskel

[1]) A. Fick, Statische Betrachtung der Muskulatur des Oberschenkels. Zeitschr. f. Ration. Medizin. Bd. 9. 1849; s. auch A. Ficks Gesammelte Schriften, I. Band. Würzburg, Stahel 1903, S. 415.

[2]) A. Eugen Fick, Über zweigelenkige Muskulatur. Arch. f. Anatomie und Physiologie. Anat. Abt. 1879.

Digitized by Google
Original from UNIVERSITY OF CALIFORNIA
Generated on 2019-10-16 12:46 GMT / http://hdl.handle.net/2027/uc1.b3774661
Public Domain in the United States, Google-digitized / http://www.hathitrust.org/access_use#pd-us-google

ein Auswärtsdreher sei, ist nämlich keineswegs so „allgemein", wie Herr Jansen angibt. Schon der alte Winslow hat diese Drehwirkung des Muskels nicht angegeben. A. Fick (1849) hat in der Normalstellung ein „einwärts drehendes" Moment gefunden. Duchenne gibt zwar eine supinierende Wirkung an, berichtet aber ausdrücklich, daß die Bewegung schwach sei, daß sie ohne Anstrengung mit der Hand oder durch mäßige Reizung der vorderen Teile des Mittleren Gesäßmuskels (M. glutaeus med.) in das Gegenteil verkehrt werden könne. Nach Straßer-Gaßmann[1]) soll er in den meisten Stellungen supinieren, in pronierten Stellungen aber und bei manchen Individuen vielleicht auch schon in der Grundstellung pronierende Wirkung haben, wie ich in meinem Handbuch der Gelenklehre, das Herr Jansen sonst mehrfach angeführt hat, ausdrücklich angegeben habe. Roschdestwenski und R. Fick[2]) fanden in der Grundstellung supinierende Wirkung, in schräg vorwärtsgehobener Stellung drehte er das Bein zur Normalkreiselstellung, in gerade und schräg einwärts gehobener Stellung konnte er sowohl supinieren als auch etwas pronieren. Aus all diesen Angaben geht also hervor, daß es ebenso unrichtig wäre, den Muskel im allgemeinen als einen Pronator zu bezeichnen, als einen Supinator, weil seine Wirkung in dieser Beziehung nach den verschiedenen Ausgangsstellungen und überdies individuell wechselt.

Den Fascienspanner (M. tensor fasciae) bezeichnet Herr Jansen als reinen „Proximator", als „Beuger und Einwärtsdreher (in der Hüfte)", während mindestens in der Grundstellung von allen Untersuchern auch abziehende Wirkung für ihn festgestellt wurde und seine pronierende Wirkung nur vergleichsweise gering ist, ja sogar fehlen oder sich ins Gegenteil verkehren kann. Daß er auf das Knie streckend und supinierend, also „distierend" in Herrn Jansens Sinn wirkt, ist bekannt. So ist denn auch der Fascienspanner mit seinen langen Fasern keinesfalls ein reiner Proximator, als der er durch Herrn Jansen bezeichnet wurde.

Die Verstopfungsmuskeln (Mm. obturatorii), der Viereckige (M. quadratus) und der Birnförmige (M. piri-

[1]) H. Straßer u. Gaßmann, Hilfsmittel und Normen zur Bestimmung und Veranschaulichung der Stellungen, Bewegungen und Kraftwirkungen am Kugelgelenk, insbesondere am Hüft- und Schultergelenke des Menschen. Anat. Hefte, Wiesbaden 1893.

[2]) His-Waldeyers Archiv f. Anat. u. Entw.gesch. 1913.

Digitized by Google
Original from UNIVERSITY OF CALIFORNIA
Generated on 2019-10-16 12:46 GMT / http://hdl.handle.net/2027/uc1.b3774661
Public Domain in the United States, Google-digitized / http://www.hathitrust.org/access_use#pd-us-google

formis) werden von Herrn Jansen wegen ihrer supinatorischen Wirkung ohne weiteres unter die reinen „Distatoren" gereiht, obwohl ihnen zum Teil auch „proximierende" Wirkung, nämlich Vorhebung und Anziehung des Beines immer oder manchmal zukommt.

Da auch der Große Gesäßmuskel (M. glutaeus magnus) nicht als ein reiner „Distator" angesehen werden kann, weil sein Hauptteil, namentlich in der Grundstellung, ein sehr kräftiger Anzieher ist, so entsprechen von allen 36 Muskeln der unteren Gliedmaße höchstens die beiden Wadenbeinmuskeln (Mm. peronei) dem von Herrn Jansen aufgestellten Distatorenbegriff, insofern sie sowohl streckend als auch „abziehend" wirken.

Ebensowenig oder, wenn das überhaupt möglich ist, noch weniger ist es berechtigt, bei den Muskeln der oberen Gliedmaßen „Proximatoren" und „Distatoren" zu unterscheiden, da hier noch mehr Muskeln wie an der unteren Gliedmaße in ihren verschiedenen Teilen ganz verschiedene Wirkung haben. Herr Jansen nennt z. B. den Deltamuskel (M. deltoideus) einen „Distator", weil er den Arm abziehe, obwohl das in der Grundstellung nur auf den mittleren Teil zutrifft, während die vorderen und hinteren Teile anziehen, und während der vordere Teil proniert, der hintere supiniert, wie bereits Winslow richtig erkannt hat. Auch der Große Brustmuskel (M. pectoralis major) und der Breiteste Rückenmuskel (M. latissimus dorsi) haben in ihren verschiedenen Teilen und verschiedenen Ausgangsstellungen ganz verschiedene Wirkung.

Die gewissenhafte Prüfung ergibt demnach schlagend die Unnatürlichkeit und damit die vollständige Unzulässigkeit der Einteilung des Herrn Jansen sowohl für die unteren als auch für die oberen Gliedmaßenmuskeln.

Mit dieser Feststellung werden natürlich auch alle seine Folgerungen, die sich auf diese Einteilung gründen, vor allem sein Hauptsatz (S. 6), daß die „Distatoren" im allgemeinen kurzbündelige, starke, die „Proximatoren" langbündelige schwache Muskeln sind, vollkommen hinfällig.

Trotzdem wollen wir den Ausführungen des Herrn Jansen noch weiter folgen, weil sich dabei Gelegenheit gibt, wichtige Fragen des Muskelbaues zu besprechen.

Digitized by Google
Original from UNIVERSITY OF CALIFORNIA
Generated on 2019-10-16 12:46 GMT / http://hdl.handle.net/2027/uc1.b3774661
Public Domain in the United States, Google-digitized / http://www.hathitrust.org/access_use#pd-us-google

Auf S. 7 ff. unternimmt es Herr Jansen, seinen Satz, dessen Hinfälligkeit wir soeben nachwiesen, den er eine „Tatsache" nennt, zu „erklären". Diese seine „Erklärung" läßt deutlich erkennen, welche Ueberlegung ihn überhaupt auf seine irrtümliche Anschauung gebracht hat. Es ist in knappen Worten die selbstverständliche Tatsache, daß ein Muskel von bestimmter Größe seines Ursprungsfeldes, dessen Fleischbündel vom einen zum anderen Knochen durchlaufen (siehe Bild 1 nach Fig. 10 des Herrn Jansen), an Kraft nicht wachsen könnte, ohne daß die Fasern kürzer würden, also nicht mehr von *a* nach *b* ganz durchliefen, sondern sich teilweise an Sehnen ansetzen müßten, wie es Bild 2 (nach Fig. 11 des Herrn

Bild 1. Bild 2. Bild 3. Bild 4.

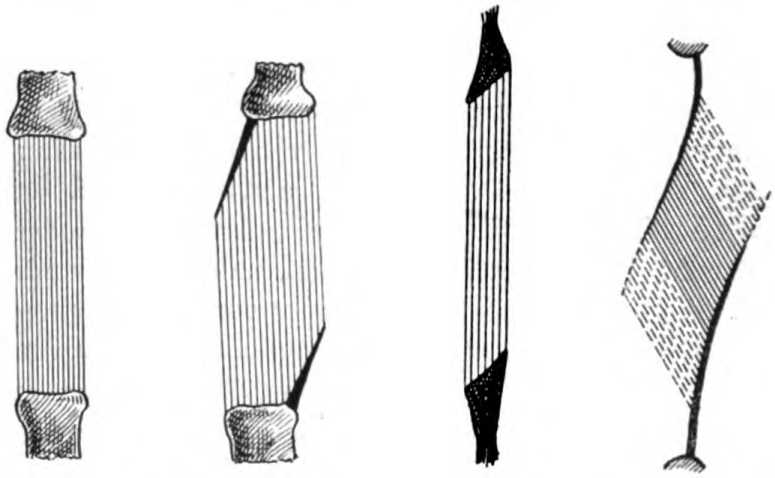

(Nach Fig. 10 von Jansen.) (Nach Fig. 11 von Jansen.) (Nach Fig. 15 von Jansen.)

Jansen) zeigt. Tatsächlich sehen wir bei vielen Muskeln mit großer Faserzahl, d. h. großem physiologischem Querschnitt, solche kurzfaserige Fiederung ausgebildet. Aber auch bei langfaserigen, vergleichsweise schwachen Muskeln erkennen wir oft, daß sie eigentlich doch auch nach demselben Bauplan gebildet sind, daß nämlich die Fasern (v. Bild 3) am einen Rand des Muskels höher oben an der Ansatzsehne enden, wie am anderen Rand und dafür dann an diesem Rand höher oben entspringen, so daß sie doch die gleiche Länge haben, wie die anderen. Skelettmuskeln, die dem Plan des Bildes 1 unter den oben angeführten Bedingungen genau entsprechen, gibt es eben wohl überhaupt nicht; denn auch solche durchlaufende oder ähnliche Muskeln haben eben doch wohl immer bei gleicher Faserlänge die Möglichkeit der Faser-

Digitized by Google Original from UNIVERSITY OF CALIFORNIA

vermehrung durch entsprechende Vergrößerung ihres Ursprungsfeldes am Knochen oder es sind doch kleine sehnige Strecken vorhanden, an denen sich die neugebildeten Bündel ansetzen können. Auch bei den von Herrn Jansen als Beweis für seine Anschauungen abgebildeten langfaserigen Muskeln, z. B. beim Schneidermuskel (M. sartorius) und beim Schlanken Muskel (M. gracilis) besteht diese Möglichkeit und wird bei größerer Beanspruchung der Kraft dieser Muskeln gewiß von der Natur ausgenützt. Herr Jansen hat das übrigens selbst zugeben müssen und stellt dafür beistehendes Bild 4 (nach Figur 15 des Herrn Jansen) auf, das natürlich ebensogut auf einen sehr langfaserigen, wie für einen kurzfaserigen Muskel gelten kann. Der von Herrn Jansen angenommene Zwang der Fasern, aus dem angegebenen räumlichen Grund kürzer zu werden, besteht also nicht.

Daß kein solcher räumlicher Zwang für die Kürze der Bündel besteht, zeigen z. B. der Lange Kopf des Zweiköpfers (Cpt. longum m. bicipitis fem.) und die drei eingelenkigen Köpfe des Kniestreckers, die, was die räumlichen Verhältnisse betrifft, geradesogut viel längere Fasern haben könnten trotz der gleichen Faserzahl; d.h. die Fleischfasern könnten sich anstandslos auf Kosten der langen Endsehnen verlängern.

Es kann daher gar keine Rede davon sein, daß die Kraft, wie Herr Jansen annimmt, die Kürze der Fleischbündel sozusagen räumlich erzwingt, weder an den Gliedmaßen, noch auch am Rumpf, wo wir ja z. B. am Breitesten Rückenmuskel (M. latissimus dorsi), am Trapezmuskel oder den Breiten Bauchmuskeln Langfaserigkeit mit großem Querschnitt, d. h. großer Faserzahl, verbunden sehen.

Ganz mißverständlich ist es, wenn Herr Jansen behauptet, daß auch W. Roux die „Tatsache" beobachtet habe, daß „die schwachen Muskeln im allgemeinen längere Bündel aufweisen als starke Muskeln", denn Roux sagt an der von Herrn Jansen selbst angeführten Stelle etwas ganz anderes. Er spricht ja gar nicht von starken, d. h. vielfaserigen Muskeln, und schwachen, d. h. dünnen Muskeln, sondern von stark und schwach innervierten Muskeln, was natürlich mit dem Querschnitt gar nichts zu tun hat.

Herr Jansen wirft weiterhin Roux bei der Erklärung der Muskelfiederung „ein Hinken auf zwei Gedanken" und die Nichterwähnung der Kürze der Bündel bei den gefiederten Muskeln vor, weil ihm offenbar der ganze Sinn der geistreichen Betrachtung Roux's



Digitized by Google
Original from UNIVERSITY OF CALIFORNIA
Generated on 2019-10-16 12:46 GMT / http://hdl.handle.net/2027/uc1.b3774661
Public Domain in the United States, Google-digitized / http://www.hathitrust.org/access_use#pd-us-google

entgangen ist. Denn es handelte sich hier gar nicht um die Länge der Muskelbündel, sondern um ihre Richtung. Roux macht nämlich darauf aufmerksam, daß durch den schrägen Ansatz der Muskelfasern viel „Raum gespart“ wird gegenüber geradlinigem Faseransatz. Bei gefiederter Anordnung kann der Muskel-Sehnenkörper viel schmäler sein, trotz gleicher Bündelzahl und gleicher Länge wie bei geradliniger Fortsetzung der Fleischfasern in die Sehne, wie ein Vergleich von Bild 5 a und b ergibt.

Bild 5 a. Bild 5 b.



Sehr einleuchtend setzt Roux a. a. O., was Herrn Jansen entgangen ist, näher auseinander, daß man sich die Verdrängung der breiten Fleisch- und Sehnenmasse (Bild 5 a) in die schmale, „raum sparende“ Form (siehe Bild 5 b) sehr wohl durch Druckwirkung von seiten der Nachbarteile denken kann. In der Tat weicht ja namentlich das Muskelfleisch überall gerne dem Druck und der Reibung aus und die Verdichtung der breiten Sehne zu einem rundlichen Strang ist gewiß auch sehr zweckmäßig. Von einem „Hinken auf zwei Gedanken“ kann also keine Rede sein und Herr Jansen ist auch vollkommen im Unrecht, wenn er sagt: „Wie Roux sich den Zusammenhang zwischen dem Druck der benachbarten Teile und der schiefen Lagerung der Muskelbündel vorstellt, bleibt undeutlich.“

Es ist überhaupt höchst auffällig und mit den Pflichten eines wissenschaftlichen Angreifers durchaus unvereinbar, daß Herr Jansen nur die beiden, in den „Gesammelten Abhandlungen“ Roux's (1895) den betreffenden Abhandlungen angefügten Anmerkungen berücksichtigt, während er die dazugehörige Arbeit selbst (Ueber die Selbstregulation der morphologischen Länge der Skelettmuskeln) mit keinem Wort erwähnt, obwohl sie ja, wie bereits auf S. 4 angedeutet wurde, die grundlegende Abhandlung über den von Herrn Jansen behandelnden Gegenstand, d. h. über die „funktionelle Anpassung der Muskelfaserlänge“ ist. Herr Jansen hätte freilich dann bekennen müssen, daß W. Roux in dieser Abhandlung u. a. die von ihm behauptete Abhängigkeit der Faserlänge von der Kraft ausdrücklich widerlegt und an mehreren Beispielen (am Kurzen Kopf des Zweiköpfers, am Langen

Digitized by Google Original from UNIVERSITY OF CALIFORNIA
Generated on 2019-10-16 12:46 GMT / http://hdl.handle.net/2027/uc1.b3774661
Public Domain in the United States, Google-digitized / http://www.hathitrust.org/access_use#pd-us-google

Supinator, am Viereckigen Pronator und den Langen Rückenmuskeln eines Kyphotischen) schlagend bewiesen hat, daß die Veränderung der Dicke und Länge der Muskeln unabhängig voneinander sind. W. Roux fand z. B., daß der Querschnitt eines Muskels durch Anpassung an den Gebrauch 10mal so groß sein kann und die Fasern dabei keineswegs (wie es nach Herrn Jansen der Fall sein müßte) kürzer sind, sondern gleich lang oder sogar länger sein können, weil die Länge eben, von der Verkürzungsgröße, nicht „auch von der Kraft" abhängig ist.

Sehr auffällig ist auch die Art und Weise der Berücksichtigung der zweiten grundlegenden Arbeit, die wir über die Tätigkeitsanpassung der Muskeln besitzen, die wir H. Straßer[1]) verdanken. Herr Jansen sagt zwar, „von größerer Bedeutung (als die von Marey und Joachimsthal [Zusatz von R. Fick]) scheint uns eine Untersuchung, welche Straßer anstellte an den Muskeln eines Armes, dessen drei Gelenke in dem Ellbogen nach abgelaufener Entzündung 37 Jahre lang in vollkommener Synostose gelebt hatten", erwähnt aber von dem hochwichtigen, überreichen Inhalt der ganzen Abhandlung nur folgendes: „Der M. pronator quadratus auf dieser Seite zeigte viele doppelte Fiederungen mit einer Bündellänge von 6—9 mm, während der gegenseitige normal, d. h. ungefiedert war mit einer Bündellänge von 20—30 mm. Und obgleich diese Veränderungen nicht ohne weiteres als die Folge größerer Kraft, welche von dem Muskel gefordert wurde, aufgefaßt werden dürfen, so führen sie dennoch zu ermunternden Erwägungen in Fällen, wo ein schwacher, langbündeliger M. sartorius und gracilis benutzt werden in der Absicht, die unvollständige Funktion des (normaliter) kräftigen, kurzbündeligen M. extensor cruris quadriceps zu unterstützen oder zu ersetzen."

Daß Straßer selbst, im Gegensatz zu der Anschauung Herrn Jansens, die Verkürzung der Fasern auf die beschränkte Verkürzungsmöglichkeit wegen der Gelenkversteifung zurückführt und ausdrücklich sagt, daß seiner Meinung nach die neue Länge gerade dem von Ed. Weber entdeckten Verhältnis zwischen Länge und Verkürzung entspreche, ihre Verkürzungsgröße nämlich etwa 5 mm betragen werde, verschweigt Herr Jansen vollständig. Ebenso verschweigt er den Umstand, daß von einer „Faserverkürzung wegen Kraftvermehrung" in seinem Sinne deshalb nicht die Rede sein kann,

[1]) H. Straßer, Zur Kenntnis der funktionellen Auffassung der quergestreiften Muskeln. Enke, Stuttgart 1883.

Digitized by Google
Original from UNIVERSITY OF CALIFORNIA
Generated on 2019-10-16 12:46 GMT / http://hdl.handle.net/2027/uc1.b3774661
Public Domain in the United States, Google-digitized / http://www.hathitrust.org/access_use#pd-us-google

weil die Faserzahl des Muskels der kranken Seite trotz der Fiederung nicht größer war, sondern nur, wie Straßer ausdrücklich sagt, „wohl ebenso groß, wie an dem Muskel der gesunden Seite“.

Daß Straßer nicht nur den Viereckigen Pronator, sondern alle Muskeln, die durch die Ellbogenversteifung irgendwie geschädigt sein konnten, z. B. auch die der Schulter, genau untersucht und bei allen, zum Teil ganz unverkennbar schlagend, die Länge der veränderten Verkürzungsgröße entsprechend geändert fand, wird mit keinem Wort erwähnt. Ebensowenig, daß Straßer die ganzen Anpassungsvorgänge in gründlichster, scharfsinnigster Weise bis ins einzelne und unter Berücksichtigung aller möglichen Einwände behandelt und unserem Verständnis näher gebracht, sowie daß er bewiesen hat, daß auch im einzelnen Muskel bei verschiedener Faserrichtung die Faserlänge der Verkürzungsmöglichkeit genau, ja wie Straßer (S. 29) sich ausdrücken durfte, „mathematisch genau“, angepaßt ist. All das wird von Herrn Jansen ebenso wie bei der Abhandlung von W. Roux mit Stillschweigen übergangen, obwohl er die Pflicht gehabt hätte, zu erklären, wieso er trotz der in diesen beiden, man darf wohl sagen, klassischen Arbeiten Roux's und Straßers niedergelegten Tatsachen und Folgerungen seine Annahmen von der Abhängigkeit der Länge von der Kraft aufrecht erhalten könne.

Die bekannten Versuche von Marey (Compt. rend. hebdom. 1887, S. 450) und von Joachimsthal (diese Zeitschrift 1896, Bd. 4, S. 169), die beide bei künstlicher Verkleinerung der Verkürzungsmöglichkeit der Wadenmuskeln (durch Fersenverkürzung), ganz entsprechend dem Weber-Fick-Roux-Straßerschen Gesetz, eine Verkürzung der Muskelbäuche der Wadenmuskeln fanden, glaubt Herr Jansen damit kurz abtun zu können, daß er sagt: „Die Länge der Muskelbündel erwähnen sie aber nicht, ebensowenig als nähere Einzelheiten über Veränderungen in der Zahl oder der Anordnung derselben.“ Auch hier ist Herr Jansen offenbar im Unrecht, denn Marey hat sicher mit der Verkürzung des Muskelbauches auch die Verkürzung der Fasern gemeint, denn bereits im Jahre 1878 (In: La machine animale. Internation. Bibl., 2. Ausg., S. 102. Paris 1878) gibt er ausdrücklich an, daß bei Versteifung des Fußgelenkes die „Fleischfasern der Zwillingsmuskeln“ auf Kosten der Sehnenfasern sich verkürzen müßten. Ebenso handelt es sich bei den Versuchen Joachimsthals, der die Arbeiten von E. Weber,

Digitized by Google
Original from UNIVERSITY OF CALIFORNIA
Generated on 2019-10-16 12:46 GMT / http://hdl.handle.net/2027/uc1.b3774661
Public Domain in the United States, Google-digitized / http://www.hathitrust.org/access_use#pd-us-google

A. Fick-Gubler, Marey, Roux und Straßer mehr oder weniger ausführlich erwähnt, also mit der ganzen Frage wohlvertraut war, auch bestimmt um eine entsprechende Verkürzung der Fleischfaserlänge, sonst hätte Joachimsthal sicher das Gegenteil angegeben.

Nach diesen, wie sich ergibt, vollständig haltlosen Betrachtungen über die Abhängigkeit der Bündellänge von der Kraft auf Grund der tatsächlichen Bündellänge geht Herr Jansen zur Berechnung der Vergleichsbündellänge („relativen Bündellänge") über, d. h. der „Bündellänge pro Einheit des Verkürzungsweges".

Er hat zu dem Zweck die Verkürzungsmöglichkeit der Beinmuskeln gemessen und zwar für die Hüftmuskeln am Bänderpräparat, indem „von der maximalen Distanz der Ursprungs- und Insertionspunkte die minimale Distanz dieser Punkte subtrahiert wurde". Dabei hat er „die Extremitätenteile tunlichst innerhalb normaler Grenzen bewegt, was zumal bei den polyartikulären Muskeln Beschwerden macht". Die Messungen am Kniegelenk wurden nicht auf derselben Körperseite, sondern auf der anderen, an der noch mit den Muskeln versehenen Extremität, vorgenommen, „weil die Beweglichkeit des von den Muskeln befreiten Kniegelenkes abnorm groß war". Diese Messungsart, namentlich die am Bänderpräparat, ist für die von Herrn Jansen behandelte Frage der funktionellen Anpassung der Muskelfaserlänge und der Richtigkeit oder Falschheit des Weber-Fick-Roux-Straßerschen Gesetzes vollkommen unzureichend. Die einfache Feststellung der größten Dehnungs- und Verkürzungsmöglichkeit der verschiedenen Muskeln am Bänderapparat ist zwar an sich durchaus nicht zu verwerfen, wenn es sich z. B. darum handelt, für jeden Muskel die äußersten, vom betreffenden Gelenkmechanismus zugelassenen Grenzen seiner Wirkung und deren Sinn festzustellen. Solche Bestimmungen haben sogar ganz unabhängig davon, ob die betreffende Bewegung von dem Muskel selbst im Leben ausgeführt werden kann oder nicht, einen großen praktischen Wert, insofern sie zeigen, wie stark, etwa bei einer passiven, vom Arzt vorgenommenen Bewegung, der oder jener Muskel gedehnt oder erschlafft wird. Und unter Umständen kann die Kenntnis dieser gewissermaßen „schematischen Verkürzungsmöglichkeit" vielleicht auch für die Wahl der Stellung eines Gliedes beim Einrichten einer Verrenkung oder bei einer Operation nützlich sein. Auch für die Veranschlagung der Grenzwerte der mechanischen Arbeit eines Muskels, die ja bisher naturgemäß nur eine ganz ungefähre Schätzung sein kann, bis es viel-

Digitized by Google
Original from UNIVERSITY OF CALIFORNIA
Generated on 2019-10-16 12:46 GMT / http://hdl.handle.net/2027/uc1.b3774661
Public Domain in the United States, Google-digitized / http://www.hathitrust.org/access_use#pd-us-google

leicht einmal gelingen sollte, etwa durch feine Abstufung der Röntgendurchleuchtung, auch die Bewegung der einzelnen Muskeln beim Lebenden genauer zu verfolgen, sind solche mehr oder weniger „schematische“ Messungen verwendbar und wurden daher auch von mir selbst für diesen Zweck vielfach ausgeführt. Für die genauere Ergründung der gesetzmäßigen Beziehungen zwischen Faserlänge und Verkürzung sind solche Messungen aber durchaus unzulänglich, wie Herr Jansen schon aus den Arbeiten von A. Fick und namentlich W. Roux und H. Straßer hätte wissen müssen. Er sah daraus, daß es zur Entscheidung dieser Frage auf sorgfältigste Berücksichtigung der Verlaufsverhältnisse der Muskelfasern bezüglich ihrer Krümmung oder Knickung durch die Druck- und Massenverhältnisse der Nachbarmuskeln, der Fascien und der Haut, sowie eben vor allem auf die Feststellung des gewöhnlichen Gebrauches des betreffenden Muskels ankommt, denn das sog. „Weber-Fick sche Gesetz“ besagt ja eben, daß die Muskelfaserlänge etwa doppelt so groß sei, als die „gewöhnlich“, d. h. bei den häufigsten Bewegungen erfolgende Zusammenziehung der betreffenden Muskelbündel. Diese gewöhnlichen Zusammenziehungen und Dehnungen sind offenbar maßgebend für die Anpassung, und A. Fick sagte schon 1860, daß es wohl wenig Einfluß auf die Entstehung einer bestimmten Muskelfaserlänge habe, wenn hin und wieder die Verkürzung und Dehnung nicht das „gewöhnliche“, d. h. „vorwiegend häufige“ Maß erreicht oder ausnahmsweise einmal überschreitet. Herr Jansen hat aber nicht nur all diese Umstände bei seinen Messungen gar nicht berücksichtigt, sondern hat sich über die Berücksichtigung sogar zum Teil lustig gemacht. A. Fick stellte nämlich beim Oberarm-Speichenmuskel (M. brachioradialis) fest, daß die höher oben entspringenden Fasern bei der direkten Verkürzungsmessung an der Leiche eine größere Verkürzung zeigen, als die weiter unten entspringenden. Er wies nun aber darauf hin, daß die Messung an der Leiche in diesem Fall nicht den Verhältnissen am Lebenden entspricht, „denn“, sagt er, „die hoch oben entspringenden Bündel des fraglichen Muskels kommen während des Lebens niemals in die Lage, in welcher wir an der Leiche ihre kürzeste Faserlänge messen mußten. Sie sind nämlich bei extremer Beugung des Vorderarmes entschieden nicht gerade ausgestreckt zwischen Ursprung und Ansatz, vielmehr durch die vorspringende Hautfalte an der Beugeseite des Ellbogengelenkes gekrümmt und geknickt. Hierüber kann für niemand ein Zweifel be-

Digitized by Google
Original from UNIVERSITY OF CALIFORNIA
Generated on 2019-10-16 12:46 GMT / http://hdl.handle.net/2027/uc1.b3774661
Public Domain in the United States, Google-digitized / http://www.hathitrust.org/access_use#pd-us-google

stehen, der einmal den gebogenen Arm eines Lebenden verglichen hat mit dem gebogenen Arm einer Leiche, an welcher der Supinator longus freipräpariert und zwischen Ursprung und Ansatz gerade ausgestreckt wird. Die wahre kürzeste Länge einer Supinatorfaser im Leben weicht von der an der Leiche meßbaren um so mehr ab, je höher diese Faser im Ursprung liegt. Wenn also das Verhältnis zwischen der wahren Verkürzung und der größten Länge für alle Supinatorfasern konstant ist, so muß das an der Leiche meßbare Verhältnis von einem Bündel zum anderen abnehmen, je höher wir im Ursprung aufsteigen. Die oben gefundene Variation des Verhältnisses im angezeigten Sinne, wo ..... (folgen die Zahlen; R. Fick), kann demnach die zu beweisende Annahme nicht erschüttern, vielmehr bekräftigen." Diese Umstände kommen natürlich nicht nur für diesen, sondern auch für eine ganze Anzahl anderer Muskeln in Betracht, wie übrigens schon Ed. Weber erkannte und z. B. auch H. Straßer ausdrücklich feststellte. Herr Jansen aber geht auf diese Ausführungen A. Ficks weder näher ein, noch versucht er etwa sie zu widerlegen, sondern fertigt sie kurz damit ab, daß er sagt: „Anstatt eines Beweises wird somit eine zweite Hypothese eingeführt, um die erste aufrecht erhalten zu können."

Ganz ähnlich verfährt er auch bei dem anderen für die Beurteilung der Anpassung so wesentlichen Umstand, der Faserrichtung. Im Anschluß an die Besprechung der Verhältnisse des Oberarm-Speichenmuskels (M. brachioradialis), die zunächst der Anpassung der einzelnen Muskelteile zu widersprechen scheinen und doch gerade besonders beweisend sind, sagt A. Fick: „Es mögen nun noch einige andere Beispiele von Muskeln folgen, deren einzelne Fasern bei einer Stellungsänderung um ungleiche Größen verkürzt werden und die nach unserer Annahme gerade darum ungleiche Fasern haben. Am Flexor pollicis longus der Leiche A werden folgende Verhältniszahlen der maximalen Länge zur Verkürzung gefunden ... Jede folgende Zahl gilt für eine Faser, welche kürzer ist als die zur vorhergehenden Zahl gehörige. Hier nimmt also das Verhältnis a b, statt wie beim Supinator zuzunehmen, indem wir von der längsten zur kürzesten Faser übergehen. Das ist wiederum ganz im Sinne unserer Hypothese, denn beim Flexor pollicis weichen offenbar die in der Leiche meßbaren Größen von den während des Lebens maßgebenden am meisten für die kürzesten Fasern ab. Insbesondere ist wohl für diese das während des Lebens erreichbare Minimum der Länge bei weitem nicht so klein, als es in der Leiche erscheint, wo man zu seiner Bestimmung, um überhaupt etwas Be-

Digitized by Google
Original from UNIVERSITY OF CALIFORNIA
Generated on 2019-10-16 12:46 GMT / http://hdl.handle.net/2027/uc1.b3774661
Public Domain in the United States, Google-digitized / http://www.hathitrust.org/access_use#pd-us-google

stimmtes zu haben, die betreffende Ansatzsehnenfaser in eine gerade Linie ausspannt, die auf den Ursprung zielt. Dies wird aber während des Lebens kaum möglich sein, vielmehr wird bei der Zusammenziehung des Muskels die Sehne durch die längeren Fasern so gespannt sein, daß die kürzeren Fasern mehr oder weniger schräg daran anstoßen."

Statt diesem Umstand, der bei allen gefiederten Muskeln, wie Straßer später ausführlich zeigte, eine ausschlaggebende Rolle spielt, bei seinen Messungen auch Rechnung zu tragen, sagt Herr Jansen: „Schließlich mißt A. Fick den M. flexor pollicis longus ... Auch hier stoßen wir mithin auf ein Ergebnis, das im Widerspruch ist mit dem, was die Hypothese zu erwarten gab. Hier macht A. Fick den schiefen Verlauf gewisser Bündel des M. flexor pollicis longus dafür verantwortlich, und kommt er somit auch diesmal wieder mit einer neuen Hypothese, welche die erstere aufrecht erhalten soll. Aber genug." Merkwürdigerweise sagt Herr Jansen aber auf übernächster Seite seiner Abhandlung: „Die Richtung der Muskelbündel[1]), sowie andere Faktoren, welche einen Einfluß auf die Bündellänge ausüben könnten, werden hier der Kürze halber außer Betracht gelassen." Niemand dürfte wohl über diese Art wissenschaftlicher Beweisführung einiges Staunen unterdrücken können.

Der letzte Abschnitt des theoretischen Teiles der Abhandlung des Herrn Jansen enthält Messungen der mikroskopischen Querstreifen an herausgeschnittenen Stückchen verschiedener Beinmuskeln. Herr Jansen glaubt durch diese Messungen die „richtigen Maße für ihre Bündellänge" berechnen zu können. So richtig es ist, daß die Breite der mikroskopischen Querstreifen der Muskelfasern bei gedehnten Fasern größer ist als bei nicht gedehnten (weshalb es ein beliebter Kunstgriff in den mikroskopischen Kursen ist, die Muskelfasern zu dehnen, um die Querstreifung deutlicher zu machen), so wenig zulässig sind die Folgerungen des Herrn Jansen aus seinen Messungen. Herr Jansen maß die Scheiben zuerst an den Oberschenkelmuskeln einer in gewöhnlicher Stellung (Hüfte und Knie gestreckt) mit Formol konservierten Leiche. Dann maß er die Scheiben bei sechs Muskeln (Biceps cpt. breve, Sartorius, Tensor fasciae, Vastus lateralis, Vastus medialis, Glutaeus magnus) einer Leiche, bei der unmittelbar nach dem Tode „ein Bein in maximaler Beugung und Adduktion, das andere in Streckung und Abduktion" fixiert und dann mit Formol ausgespritzt wurde.

---

[1]) Von mir gesperrt. R. Fick.

Digitized by Google
Original from UNIVERSITY OF CALIFORNIA
Generated on 2019-10-16 12:46 GMT / http://hdl.handle.net/2027/uc1.b3774661
Public Domain in the United States, Google-digitized / http://www.hathitrust.org/access_use#pd-us-google

Nach dem auf S. 10 ff. Gesagten ist klar, daß Herr Jansen höchstens beim Kurzen Zweiköpferkopf (Cpt. breve m. bicipitis) und beim Großen Schenkelmuskel (M. vastus) wirklich die größte Verbreiterung der Querscheiben erhalten konnte, denn für die anderen Muskeln stellen die angegebenen Gegenlagen („maximale Beugung und Adduktion" — „maximale Streckung und Abduktion") keineswegs die wirklichen äußersten Grenzverschiebungen dar, weil auf die Längsdrehung keine Rücksicht genommen wurde und überhaupt für jeden Muskel eines Kugelgelenkes andere Gegenlagen als äußerste Grenzlagen in Betracht kommen. So könnten nur die bei den erstgenannten Muskeln gefundenen Zahlen allenfalls (wenn tatsächlich die Kniebeugung bis zur Grenzlage ausgeführt wurde) als wirkliche Grenzgrößen gelten.

[Nebenbei sei erwähnt, daß der Kurze Kopf des Zweiköpfers sich bei der künstlichen Beugung nach dem Tod nicht ganz glatt zusammengezogen hatte, sondern daß seine Bündel wellig gefältelt verliefen, wie Bild 30 der Abhandlung deutlich erkennen läßt, ohne daß Herr Jansen darauf aufmerksam macht. Diese Tatsache wird offenbar dadurch erklärt, daß der Kurze Zweiköpferkopf gegen Ende der Beugung unwirksam wird, sein Beugemoment verliert, wie bereits A. E. Fick[1]) genau bewiesen hat.]

Es ist übrigens beachtenswert, daß die bei den untersuchten Muskeln gefundene größte Scheibenbreite in Wirklichkeit durchaus nicht gleich, sondern ziemlich verschieden ist. Beim Haager Präparat fand Herr Jansen z. B. die Scheiben des Kurzen Zweiköpferkopfes nur 1,55 mm breit (bei 250facher Vergrößerung), beim Leidener Präparat hingegen um 32 Teile, d. i. um über ein Fünftel, also um mehr als 20 % breiter, nämlich 1,875 mm. Herr Jansen sagt aber nach Mitteilung der gefundenen Querscheibengrößen: „Die äußersten Maße, welche dabei die Dicke der Querscheiben erreichen, bleiben ungefähr gleich für Proximatoren und Distatoren."

Daraufhin berechnet er aus den sechs von ihm gemessenen Muskeln den „Mittelwert" für die weitestgedehnten Scheiben eines Muskels auf 1,59 mm, für die mittlere Scheibendicke auf 1,3 mm (bei 250facher Vergrößerung) und wendet diesen Mittelwert weiterhin auf alle Beinmuskeln an. (Für die geringste Breite der Scheiben ergibt sich an den sechs Muskeln 1,02 mm und als mittlere Verkürzungsgröße oder Verschmälerungsgröße 0,57 mm.)

[1]) A. E. Fick, Zur Mechanik des Kniegelenkes. His-Waldeyers Archiv f. Anat. u. Entwicklungsgesch. 1877, S. 439 ff.

Digitized by Google
Original from UNIVERSITY OF CALIFORNIA
Generated on 2019-10-16 12:46 GMT / http://hdl.handle.net/2027/uc1.b3774661
Public Domain in the United States, Google-digitized / http://www.hathitrust.org/access_use#pd-us-google

Bei dieser Aufstellung einer gleichen, für alle Muskeln gültigen „größten“ und „mittleren Scheibenbreite“ ist es Herrn Jansen scheinbar entgangen, daß er damit seine eigene Betrachtung von der ungleichen „relativen Bündellänge“ schlagend widerlegt. Sobald die äußersten Maße der Scheiben, also die Verkürzungen, bei allen Muskeln ungefähr gleich bleiben, wie Herr Jansen behauptet, so ist auch die „relative Bündellänge“, d. h. die Bündellänge für je 1 cm Verkürzung, bei allen Muskeln gleich. Sagen wir der einfacheren Rechnung wegen, die Verkürzung der einzelnen Scheibe wäre $^1/_2$ mm (bei 250facher Vergrößerung; nach Herrn Jansen beträgt sie 0,57 mm), so würde sie bei 10 Scheiben 5 mm betragen, bei 20 Scheiben 10 mm = 1 cm. Also würden alle Muskeln für je 1 cm Verkürzung (bei 250facher Vergrößerung) 20 Scheiben brauchen, bzw. in Wahrheit $20 \times 250 = 5000$ Scheiben für je 1 cm Verkürzung haben müssen. Ferner müßten nach Herrn Jansens eigener Angabe alle Muskeln im weitestgedehnten Zustand für je 1 cm Verkürzung „$20 \times 1{,}59$ mm“ (nach dem mikroskopischen Bild) oder in Wahrheit $= \frac{1{,}59 \times 5000}{250}$ $= \frac{7950 \text{ mm}}{250} = 3{,}18$ cm für je 1 cm wirkliche Verkürzung lang sein, d. h. demnach wäre die „relative Bündellänge“ für alle Muskeln dieselbe. Jeder Muskel müßte für je 1 cm Verkürzung 3,18 cm Länge besitzen.

Wenn nun aber auch die Behauptung des Herrn Jansen richtig wäre, daß die äußersten Maße der Querscheibendicke für die „Proximatoren“ und „Distatoren“ ungefähr gleich und daher auf alle Muskeln angewendet werden könnte, so wäre der von ihm an den sechs Beinmuskeln berechnete Mittelwert sicher falsch, weil, wie oben nachgewiesen wurde, die beim Schneidermuskel, beim Fascienspanner und beim Großen Gesäßmuskel bestimmten Werte sicher nicht der größten Verkürzung bzw. Dehnung entsprechen.

Wäre aber auch der Wert an sich richtig, so würde die Berechnung der wirklichen Länge von Muskelbündeln auf Grund der mikroskopischen Dickenmessung der Querscheiben bei 250facher Vergrößerung doch von vornherein verfehlt sein, da sich die Messungsfehler hier 250mal vergrößern.

Ueberdies ist das Verfahren des Herrn Jansen auch aus dem Grunde unzulässig, da wir durch die mühevolle, bewundernswert genaue, geradezu klassische, von Karl Hürthle[1]) am Hydrophilus

[1]) Karl Hürthle, Ueber die Struktur der quergestreiften Muskelfasern

Digitized by Google
Original from UNIVERSITY OF CALIFORNIA
Generated on 2019-10-16 12:46 GMT / http://hdl.handle.net/2027/uc1.b3774661
Public Domain in the United States, Google-digitized / http://www.hathitrust.org/access_use#pd-us-google

ausgeführte Untersuchung über die Muskelfasern nunmehr bestimmt wissen, daß die konservierten Muskelfasern bezüglich der Querstreifung sich ganz anders verhalten wie die lebenden; außerdem wäre für eine wirklich genaue Berechnung der Längenverhältnisse natürlich auch der verschiedenen Dicke der hellen und dunklen Querstreifen Rechnung zu tragen gewesen.

[Weit einfacher und weit sicherer wäre natürlich die wirkliche größte und kleinste Länge ohne Mikroskop am Muskel selbst festzustellen; man müßte eben die zu untersuchenden Muskeln, unter genauer Berücksichtigung ihrer wirklichen größten Wirkungsmöglichkeit, durch entsprechende Stellung der Glieder unmittelbar nach dem Tode und nachfolgende Formol- oder Sublimatfixierung auf der einen Seite in die größte Verkürzung, auf der anderen in die größte Dehnung versetzen. Selbstverständlich könnte von den Kugelgelenkmuskeln an einer Leichenseite immer nur ein Muskel allein untersucht werden, da nach den bisher vorliegenden Arbeiten niemals zwei Muskeln ganz genau gleiche oder genau entgegengesetzte Wirkung haben.]

Herr Jansen hat nun aber diesen, wie wir sehen, in mehrfacher Hinsicht durchaus unbrauchbaren „Mittelwert", den er am Haager Material gewann, wie erwähnt, benutzt, um auf Grund der am Leidener Material gefundenen Querscheibengröße und der am Manchester Material gemessenen „relativen Bündellänge" die „relative Bündellänge bei größter Spannung" für die meisten Hüft- und Kniemuskeln in Zentimetern zu berechnen. Auf diese, wie wir sehen, abenteuerlichen Zahlen gestützt, wagt es Herr Jansen zu sagen: „Diese Zahlen beweisen somit endgültig die Nichtigkeit des Weber-Fickschen Gesetzes" und fährt fort: „Es geht ja auch aus nichts hervor[1]), daß Weber und Fick das Maß der Muskelbündel ‚in gedehntem Zustand' ermittelt haben. Weber und Fick haben die Bündellängen so gemessen, wie sie sich in der gestreckten Extremität vorfanden; also einige (diejenigen der Strecker) verkürzt, andere (diejenigen der Beuger) gedehnt; den Weg zur Korrektur der Fehler, der durch diese Dehnungsunterschiede in den Muskeln veranlaßt wird, haben sie nicht angegeben. Es bleibt uns ja auch unverständlich, aus welchen Gründen R. Fick behauptet, die Länge der Muskelbündel in diesem — d. h. ‚in gedehntem' — Zustand

von Hydrophilus im ruhenden und tätigen Zustand. Pflügers Archiv Bd. 126, S. 1—164, 1909.

[1]) Von mir gesperrt. R. Fick.

Digitized by Google
Original from UNIVERSITY OF CALIFORNIA
Generated on 2019-10-16 12:48 GMT / http://hdl.handle.net/2027/uc1.b3774661
Public Domain in the United States, Google-digitized / http://www.hathitrust.org/access_use#pd-us-google

zu kennen, und sogar diese Kenntnis in Form eines Gesetzes abfaßt."

Jeder, der Webers und A. Ficks Arbeiten auch nur flüchtig gelesen hat, wird ob dieser Anschuldigungen wieder nur staunen können: hat doch Weber die Art seiner Untersuchung mit folgenden Worten angegeben: „Wenn man ein Bündel von einem Ende seiner Fleischsubstanz bis zum anderen darstellt und den Abstand beider Enden mißt, während man die Glieder auf gleiche Weise und in gleichem Grade nach entgegengesetzten Seiten dreht, als es während des Lebens gestattet ist". Diese Schilderung seiner Untersuchungsart läßt an Klarheit nichts zu wünschen übrig und Weber hat nicht nur die Verkürzungen (wie bereits S. 6 erwähnt wurde), sondern auch die Länge der Muskelbündel bei weitester Dehnung ausführlich, unter Einfügung von fast einem Dutzend von Zahlentafeln besprochen. Eine dieser Tafeln, die außer der gedehnten Länge und der Verkürzung auch das Verkürzungsverhältnis fast aller Beinmuskeln enthält, hat Herr Jansen, wie ich nochmals hervorheben muß (vgl. S. 6), sogar selbst benutzt! Es ist geradezu unfaßlich, wie es jemand wagen kann, überhaupt die Möglichkeit auszusprechen, daß ein Mann der Wissenschaft ein Gesetz für das Verhältnis der größten Länge zur Verkürzung aufstellte, wenn er die größte Länge gar nicht gemessen hätte, sondern die Bündellängen nur „so gemessen hat, wie sie sich in der gestreckten Extremität vorfanden, also einige (...) verkürzt, andere (...) gedehnt" (!)

Und ebenso liegt der Fall bei A. Ficks Arbeit. Auch hier enthält die Abhandlung die ausdrückliche Angabe über die Art der Untersuchung durch die Worte: „ganz in der Weberschen Weise", was in der von A. Fick zugrunde gelegten Gublerschen Doktorarbeit noch ausführlicher geschildert wird mit folgenden Worten: „Dabei wurden die Messungen so angestellt, daß, nachdem die Muskeln bloßgelegt und präpariert waren, dieselben in einzelne feine Bündel zerlegt und einzelne Muskelfasern in ihrer größten ‚Ausdehnung' und stärksten ‚Kontraktion' direkt gemessen wurden, was geschah, indem man das Glied zur Messung der größten Länge der Muskelfasern in die Lage brachte, in welcher der Ansatz des Muskels vom Ursprung desselben am weitesten entfernt ist, während die größte Kürze der Faser so bestimmt wurde, daß man diese beiden Punkte, nämlich Ansatz- und Endpunkt, sich so weit näherte, als das Gelenk gestattete." Von

Digitized by Google
Original from UNIVERSITY OF CALIFORNIA
Generated on 2019-10-16 12:48 GMT / http://hdl.handle.net/2027/uc1.b3774661
Public Domain in the United States, Google-digitized / http://www.hathitrust.org/access_use#pd-us-google

einem Messen der Bündellängen, „wie sie sich in der gestreckten Extremität vorfanden, also einige (. . .) verkürzt, andere (. . .) gedehnt", ist also auch bei Gubler und A. Fick gar keine Rede und die Zahlentafeln enthalten ausdrücklich auch die Maße der weitest gedehnten Muskelbündel. Auch hier hat Herr Jansen, wie im Falle Weber, eine dieser Zahlenreihen sogar selbst angeführt und wird daher doch wohl auch deren Ueberschrift „maximale Länge verschiedener Bündel" gelesen haben (!).

Wenn jemand in einem wissenschaftlichen Streit eine einzelne, vielleicht etwas versteckte Bemerkung einer Abhandlung übersieht und nicht berücksichtigt, wird niemand den Stab über ihn brechen, wenn aber der wesentliche Inhalt einer Arbeit geradezu abgeleugnet und dem Angegriffenen einfach falsche Unterlagen für seine Behauptungen angedichtet werden, dürfte das wohl zu allen Zeiten und bei allen Völkern — ich wähle den in der Form höflichsten, in der Sache aber für jeden wissenschaftlichen Arbeiter vernichtendsten Ausdruck — als durchaus unwissenschaftlich gebrandmarkt worden sein und gebrandmarkt werden.

---

Im „physiologisch-klinischen Teil" seiner Veröffentlichung werden zwei Erscheinungen behandelt, die durch den ersten Teil angeblich „verständlich" gemacht worden sein sollen. Erstens „die Tatsache, daß die untere Extremität in der Ruhe vorzugsweise eine gebogene Lage einnimmt". Für diese altbekannte Tatsache, daß „in der Ruhe" nicht „Grenzlagen", sondern mittlere Gelenkstellungen bevorzugt werden, haben bereits die Brüder Weber als Grund angegeben, daß die „natürliche Länge" der Beuger und Strecker dieser Stellung entspreche, was für die Scharniergelenke im allgemeinen wohl zutreffen wird. Bei den Kugelgelenken gibt es aber keine Stellung, in der alle Muskeln zugleich ihre „natürliche Länge" oder „mittlere Länge" besitzen, wie man sofort erkennt, wenn man sich an die von mir auf S. 11 erwähnte Tatsache erinnert, daß bei manchen Muskeln die Wirkung je nach der Ausgangsstellung wechselt. Die Beinanzieher (Mm. adductores) z. B. erfahren nach Straßer und Gaßmann ihre stärkste Verkürzung bei Anziehung und mittlerer Beugung. (Von der Streckung aus sind sie Beuger, von der vollen Beugungsstellung aus aber Strecker.) Ihre mittlere Länge kann

Digitized by Google
Original from UNIVERSITY OF CALIFORNIA
Generated on 2019-10-16 12:48 GMT / http://hdl.handle.net/2027/uc1.b3774661
Public Domain in the United States, Google-digitized / http://www.hathitrust.org/access_use#pd-us-google

daher nicht der mittleren Beugelage entsprechen. Aehnlich liegen die Verhältnisse auch bei den Pro-Supinationen verschiedener Bein- und Armmuskeln. Bei den Kugelgelenken ist die „Ruhelage" daher nicht durch die Einstellung aller Muskeln in ihre „mittlere Faserlänge" bewirkt. Ueberhaupt ist ja die Aufstellung allgemeingültiger „Ruhelagen" für die Gelenke wegen der wechselnden Schwerewirkung bei den verschiedenen Haltungen unmöglich (siehe R. Fick, Handbuch Bd. II, S. 249). Herr Jansen geht aber an diesen Schwierigkeiten vorüber, ohne sie zu erwähnen.

Herr Jansen berechnet dann mit Hilfe der früher (siehe S. 25) gefundenen „mittleren Scheibendicke" die „relative Bündellänge (für 1 cm Verkürzung) bei gleicher mittlerer Spannung der Muskeln". Abgesehen davon, daß es nicht „mittlere Spannung", sondern „mittlere Dehnung" heißen müßte, denn die Spannung eines Muskels hängt ja außer von der Dehnung hauptsächlich auch von der Innervation ab, ist natürlich diese ganze Berechnung aus den gleichen Gründen ebenso haltlos wie die frühere (siehe S. 25 ff.).

Eine höchst merkwürdige Angabe macht Herr Jansen über die Muskeln der Froschpfote. Er berichtet, gefunden zu haben, daß „die Querstreifen der Beuge- und Streckmuskeln der maximal (von mir gesperrt; R. Fick) gebeugten Pfote von annähernd gleicher Dicke" waren; „in der gestreckten Pfote dagegen waren die Querstreifen der Beugemuskeln 1,3mal größer als diejenigen der Strecker. Die Ruhelage der Froschpfote entspricht sonach annähernd der Haltung, die sie im Sitzen einnimmt". Daß die Streckmuskeln bei größter Beugung, wo sie doch die größte Dehnung erfahren haben, gleichbreit sein sollten, wie die der Beuger, die in dieser Stellung die kleinste Breite haben müssen, klingt in der Tat höchst auffallend und widerspricht schnurstracks dem von Herrn Jansen (S. 38) aufgestellten Satz, wonach die äußersten Maße der Scheiben bei den „Proximatoren" und „Distatoren" ungefähr gleich sein sollen, wodurch sich ja für ihn erst die Möglichkeit ergab, einen allgemeinen „Mittelwert" zu berechnen. Beim Frosch würden hingegen die Querscheiben der Streckfasern, die (in ihrem gedehnten Zustand) bei äußerster Beugung gleich dick wie die Querscheiben der Beugefasern in ihrem schmalsten Zustand sind, bei ihrer Zusammenziehung viel schmäler sein als die Beugerscheiben in ihrem schmalsten Zustand, denn bei der Streckung müssen sie sich ja doch noch verschmälern. Die Scheiben der Beuger hingegen, die sich ja auch nach Herrn Jansens eigenen Messungen

Digitized by Google Original from UNIVERSITY OF CALIFORNIA
Generated on 2019-10-16 12:48 GMT / http://hdl.handle.net/2027/uc1.b3774661
Public Domain in the United States, Google-digitized / http://www.hathitrust.org/access_use#pd-us-google

bei der Streckung verbreitern, würden daher in ihrem gedehnten Zustand viel breiter sein als die Streckerscheiben im gedehnten Zustand (Bild 6 gibt die Verhältnisse bei Verkürzung bzw. Verlängerung um die Hälfte wieder).

So würden denn die Breitenverhältnisse der Querscheiben beim Frosch sich grundsätzlich ganz anders verhalten, als es Herr Jansen für den Menschen angibt, eine Folgerung, die ihm entgangen zu sein scheint.

Zum Schluß spricht Herr Jansen noch die Vermutung aus, daß „die verhältnismäßig große Bündellänge der Beugemuskeln, sowie der ‚Proximatoren' im allgemeinen" die Ermüdbarkeit der Muskeln verringert, „weil an der Verkürzung eine größere Zahl querer Muskelelemente beteiligt ist". Dagegen ist zu bedenken, daß für die Er-

Bild 6.

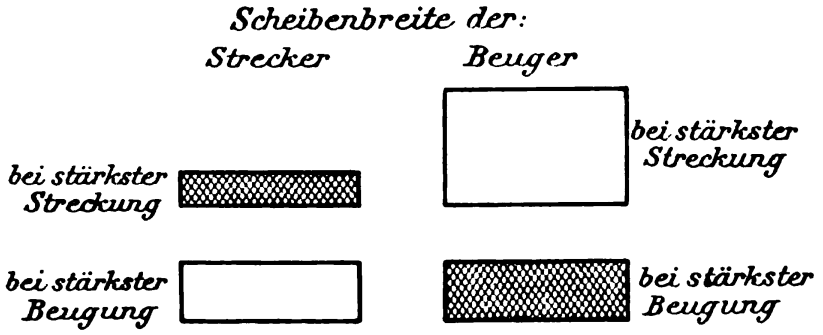


müdung jedenfalls der Stoffverbrauch maßgebend ist, der in erster Hinsicht gewiß von der Größe der Beanspruchung, d. h. der Zusammenziehung der Scheiben abhängt, ferner ist daran zu denken, daß die Gesamtzahl der Scheiben bei den entsprechenden Gegenwirkern, die ja nach Herrn Jansen kräftiger sein sollen, größer sein müßte als bei den nach ihm „dünnen, langen, schwachen Beugern" und überdies spricht die praktische Erfahrung jedenfalls nicht dafür, daß die dünnen langen Muskeln weniger leicht ermüden als die kurzen. —

Die zweite Erscheinung, die Herr Jansen im physiologisch-klinischen Teil behandelt, ist „die Tatsache, daß spastische Extremitäten zur Einnahme von ‚Proximationsstellungen' bzw. von ‚Proximationskontrakturen' neigen". Unter einer solchen versteht er (siehe S. 47) die Verkürzung der „Beuger, Adduktoren, Einwärtsdreher (und Pronatoren)". Die „Streckkontrakturen" auch bei den Hemiplegien der Erwachsenen, erklärt Herr Jansen für Ausnahmen. Gerade das Umgekehrte scheint aber für die unteren Gliedmaßen halbseitig ge-

Digitized by Google
Original from UNIVERSITY OF CALIFORNIA
Generated on 2019-10-16 12:48 GMT / http://hdl.handle.net/2027/uc1.b3774661
Public Domain in the United States, Google-digitized / http://www.hathitrust.org/access_use#pd-us-google

lähmter Erwachsener bei den Klinikern als Regel zu gelten, wie ich dem Handbuch von Lewandowsky und der Sonderarbeit Gierlichs (Wiesbaden 1913) entnehme, auf die mich mein verehrter Innsbrucker neurologischer Herr Kollege C. Mayer aufmerksam machte. (In Gierlichs belangreicher Arbeit, der wir, soviel mir bekannt, den ersten gründlichen phylogenetischen Erklärungsversuch der Kontrakturen verdanken, hätte Herr Jansen übrigens auch ausführliche Antwort auf seine Frage erhalten können, warum „gerade die Beuge- und nicht die Strecksynergie fixiert wird". Herr Jansen hat diese grundlegende Arbeit Gierlichs aber gar nicht berücksichtigt, sondern schreibt die von Hasebroek und von Gierlich zuerst unternommenen phylogenetischen Erklärungsversuche der Kontrakturformen O. Förster zu, bei dem er eine Antwort auf jene Frage vermißte.)

Herr Jansen verwirft alle bisherigen Erklärungsversuche der Kontrakturen und stellt ihnen mit großer Bestimmtheit eine neue Erklärung gegenüber, die er auf folgende Sätze gründet: „Das gleichzeitige Aufgehobenwerden der inhibierenden Funktion bedeutet nunmehr für alle Muskeln eine Erhöhung ihrer normalen Verkürzungsneigung. Die Größe dieser Neigung muß[1]) der Bündellänge proportional erachtet werden, in dem Sinne, daß Bündel mit zweimal größerer [relativer] Bündellänge zu zweimal größerer Verkürzung neigen. Aus der Tabelle 11 ersehen wir, daß die Bündel der Proximatoren in der normalen Ruhelage, in bezug auf ihren Verkürzungsweg, diejenigen der Distatoren um das Zwei- bis Dreifache an Länge übersteigen. Es wohnt den Proximationsbündeln bei gleicher Tonuserhöhung somit[1]) eine Neigung zur zwei- bis dreifachen Verkürzung inne. Wäre nun die Zahl der Proximatorenbündel derjenigen der Distatorenbündel gleich, so ließe sich bei gleichem Hebelarm[1]) die größere Verkürzung der Proximatoren vorhersagen. Dies ist nicht der Fall. Die Bündelzahl der Distatoren ist größer als diejenige der Proximatoren. Wo wir nun dennoch die größere Verkürzung der Proximatoren regelmäßig (? R. Fick) bei der Tonuserhöhung beobachten, so ergibt sich daraus[1]), daß die größere Zahl der kürzeren Bündel nicht imstande ist, der kleineren Zahl der längeren Bündel dabei das Gleichgewicht zu halten, daß — mit anderen Worten — bei Tonuserhöhung die Verkürzungsneigung der Muskelbündel viel mehr mit ihrer Länge als mit

[1]) Von mir gesperrt. R. Fick.

Digitized by Google
Original from UNIVERSITY OF CALIFORNIA
Generated on 2019-10-16 12:51 GMT / http://hdl.handle.net/2027/uc1.b3774661
Public Domain in the United States, Google-digitized / http://www.hathitrust.org/access_use#pd-us-google

ihrer Zahl zunimmt. Wie dem aber sei, in der überwiegenden Länge der Proximatorenbündel ist der bis jetzt einzig bekannte (? R. Fick) anatomische Grund gegeben für ihre überwiegende Verkürzung, d. h. für die Proximationsstellung der Extremitäten in spastischen Zuständen."

Ganz abgesehen von dem auf S. 10 ff. eingehend erbrachten Nachweis der wissenschaftlichen Unzulässigkeit der Hauptangaben über die „Proximatoren" und „Distatoren" des Herrn Jansen muß bei dieser Kontraktur-„Erklärung" gesagt werden, daß irgend ein Beweis für die hier mit solcher Bestimmtheit vorgetragenen Beziehungen zwischen Bündellänge und Verkürzungsneigung von Herrn Jansen nicht gegeben, ja nicht einmal zu geben versucht wurde. Beim Sprunggelenk sieht sich Herr Jansen übrigens gezwungen, die Gültigkeit seines Satzes selbst einzuschränken.

## Bemerkungen über eigene Befunde.

Anhangsweise möchte ich erwähnen, daß ich — ein sonderbares Zusammentreffen — gerade in letzter Zeit auch selbst, gelegentlich einer Versuchsreihe über die künstliche Beeinflußbarkeit der Gelenkform am Kaninchen und Hund, Längen- und Verkürzungsmessungen an den Muskeln des Hundes bei gesunden Gelenken und bei in der Bewegung beschränkten Gelenken vorgenommen habe. Ich fand dabei an den einfach gebauten Muskeln, deren Verkürzungsumfang auch für das lebende Tier leicht zu übersehen ist, das in Rede stehende Gesetz, wonach die Faserlänge etwa das Doppelte der Verkürzungsgröße beträgt, mit einer bei tierischen Einrichtungen geradezu überraschenden Regelmäßigkeit bestätigt.

Und auch die von A. Fick betonte Tatsache, daß die Muskelfaserlänge bei solchen Muskeln, die bei ihrer Zusammenziehung im Leben offenbar nicht ganz geradlinig verlaufen können, bei der Leiche „zu lang" erscheinen, weil eben die Muskelfaserlänge nur etwa das Doppelte ihrer bei Lebzeiten wirklich und zwar regelmäßig erfolgenden Verkürzung beträgt, zeigte sich beim Hund in gleicher Weise, wie es beim Menschen der Fall ist.

Auch beim Hund fand ich übrigens Muskeln, bei denen die Faseranordnung so zu sein scheint, daß die einzelnen gefiederten Abteilungen des betreffenden Muskels nicht nebeneinander, sondern hintereinander geschaltet sind, wie ich bereits in meinem Handbuch (Bd. II, S. 292)



Digitized by Google
Original from UNIVERSITY OF CALIFORNIA
Generated on 2019-10-16 12:48 GMT / http://hdl.handle.net/2027/uc1.b3774661
Public Domain in the United States, Google-digitized / http://www.hathitrust.org/access_use#pd-us-google

für den menschlichen Schollenmuskel vermutet habe, eine Frage, die ich noch näher zu verfolgen gedenke. —

Während meine Verkürzungsmessungen beim Hund vor dem Erscheinen der Abhandlung des Herrn Jansen erfolgten, führte ich nach deren Erscheinen, um auch am Menschen ein auf eigene Messungen gegründetes Urteil zu gewinnen, auch noch besondere Messungen am menschlichen „Armmuskel" (M. brachialis) aus, der ja besonders geeignet dafür ist, weil beim Ellbogengelenk viel sicherer als bei anderen Gelenken seine Beweglichkeit beim Lebenden nach der bei der Leiche geschätzt werden kann und weil dieser Muskel überdies verschieden lange Fasern hat. Auch hier fand ich den von Herrn Jansen angefochtenen Satz bei allen untersuchten Faserbündeln bestätigt.

Ein höchst willkommener Zufall spielte mir diesen Winter überdies zwei untere Gliedmaßen mit krankhafter Beugeschrumpfung und eine gar nicht zu häufige Muskelabart in die Hände, die gewissermaßen als ein „Naturversuch" in dieser Frage betrachtet werden kann, nämlich einen Fall, wo auf beiden Körperseiten der „Armmuskel" (M. brachialis) sich nicht nur an der Elle, sondern auch an der Speiche (bei der Bicepssehne) festsetzte. Die Untersuchung ergab nun, daß an den krankhaft verkürzten Strängen die Muskelfaserlänge eine geringere und im Sinne W. Roux's „funktionell angepaßte" war, und bei dem Armmuskel hatte auch, ganz dem „Gesetz" entsprechend, der Teil des Muskels, der sich an der Speiche ansetzte, der also nicht nur bei der Beugung, sondern auch durch Supination sich noch weiter verkürzen konnte, längere Fasern als der Ellenteil. (Die nähere Besprechung der Fälle wird an anderer Stelle erfolgen.)

So muß ich denn, nicht nur auf die Befunde von Ed. Weber, Adolf Fick, W. Roux, H. Straßer, Marey und Joachimsthal, sondern auch auf meine eigenen Messungen gestützt, das sog. Weber-Ficksche oder genauer Weber-Fick-Roux-Straßersche Gesetz der Muskelfaseranpassung voll und ganz aufrecht erhalten: Offenbar ist tatsächlich die Muskelfaserlänge etwa doppelt so groß als die Verkürzung, die der betreffende Muskel bei Lebzeiten bei den regelmäßigen Bewegungen ausführt.

Innsbruck, Frühjahr 1917.

Digitized by Google
Original from UNIVERSITY OF CALIFORNIA
Generated on 2019-10-16 12:48 GMT / http://hdl.handle.net/2027/uc1.b3774661
Public Domain in the United States, Google-digitized / http://www.hathitrust.org/access_use#pd-us-google

II.

Aus der orthopädischen Heilanstalt von San.-Rat Dr. K. Gaugele, Zwickau i. S.

# Zur Anatomie und Röntgenologie des oberen Femurendes bei der angeborenen Hüftgelenksverrenkung[1]).

Von

San.-Rat Dr. med. **K. Gaugele.**

Mit 47 Abbildungen.

## I.

Trotz der eingehenden Besprechungen auf dem Kongreß 1909 über die Deutung der Röntgenuntersuchung bei der angeborenen Hüftgelenksverrenkung und trotz der späteren diesbezüglichen Veröffentlichungen sind wir meines Erachtens in der Deutung der Bilder nicht so recht weiter gekommen. Die Deutung der Bilder ist sehr schwer und je mehr Röntgenbilder man studiert, um so verwirrter erscheint zunächst die ganze Sache.

Wir lesen in vielen Arbeiten von „bizarren Kopfformen". Wir alle kennen die ganz merkwürdigen Bilder anscheinend mißgestalteter Oberschenkelknochen, die auf den ersten Blick oft gar keine entfernte Aehnlichkeit mit dem normalen Femurende mehr zeigen. (Ich habe ferner vor Jahren zwei Bilder veröffentlichen können, die uns beweisen, daß wir nicht einmal mit Sicherheit feststellen können, ob der Femurkopf überhaupt in der Pfanne steht. Ich machte damals zwei Aufnahmen vom Skelett, wobei das erstemal der Kopf konzentrisch in der Pfanne, das andere Mal direkt hinter der Pfanne, aber in gleicher Höhe stand. Ein deutlicher Unterschied zwischen beiden Bildern ist, wie die Fig. 1 u. 2 zeigen, selbst am Skelett kaum zu sehen, viel weniger an dem mit Weichteilen umgebenen Becken des Lebenden.)

[1]) Die Arbeit wurde bereits im Jahre 1915 abgefaßt, konnte aber wegen Raummangels bisher nicht erscheinen.

Digitized by Google

Original from UNIVERSITY OF CALIFORNIA

Generated on 2019-10-16 12:48 GMT / http://hdl.handle.net/2027/uc1.b3774661
Public Domain in the United States, Google-digitized / http://www.hathitrust.org/access_use#pd-us-google

Die „bizarren Formen“ des oberen Femurendes haben es dahin gebracht, daß man die Röntgenbilder der Hüfte als ziemlich unzuverlässig erklärte, sogar den Satz aufstellte, die anatomische Idealheilung sei etwas ganz seltenes, selbst in den Fällen funktioneller Idealheilung.

Was den ersten Punkt anbelangt, so habe auch ich es längst auf-

Fig. 1.

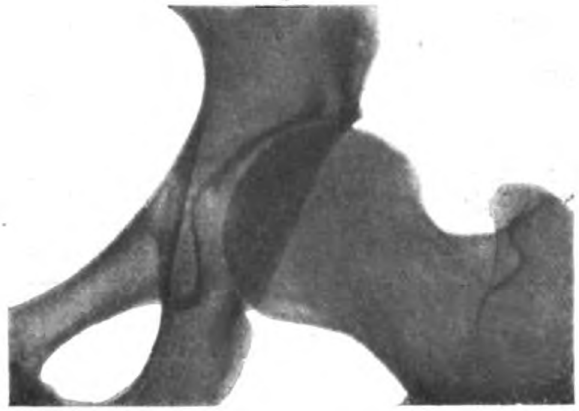

gegeben, aus dem Röntgenbild der hüftverrenkten Kinder eine Prognose herauszulesen. In dieser Beziehung sagt uns allerdings das Röntgenbild gar nichts; denn die für den Erfolg wichtigsten Dinge sehen wir, wenigstens beim kleinen Kinde, überhaupt nicht: die Knorpelverhältnisse von Kopf und Pfanne, Kapselform und -gestalt. Glücklicherweise

Fig. 2.

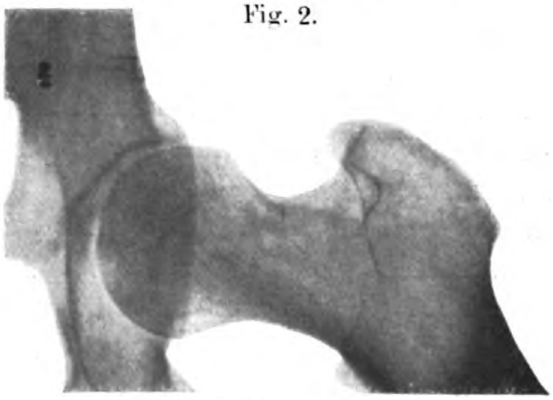

schadet das nicht viel. Ich glaube in meiner Arbeit (Bd. 34 dieser Zeitschrift) den Nachweis erbracht zu haben, daß weder die angeblichen Veränderungen von Kopf, Schenkelhals und Femurschaft, noch ungünstige Kapselverhältnisse bei Kindern von 1—7 Jahren ein gutes Dauerresultat hintan zu halten vermögen, wenn man die von mir empfohlenen Wege einschlägt.

Digitized by Google
Original from UNIVERSITY OF CALIFORNIA
Generated on 2019-10-16 12:48 GMT / http://hdl.handle.net/2027/uc1.b3774661
Public Domain in the United States, Google-digitized / http://www.hathitrust.org/access_use#pd-us-google

Was den zweiten Punkt betrifft, so muß es zunächst befremdend erscheinen, daß wir bei guten funktionellen Resultaten keine anatomische Heilung vor uns haben sollen. Das Gegenteil wäre eher verständlich, und es kommt in der Tat vor, daß wir eine konzentrische Kopfstellung haben, ohne daß die Funktion ganz gut wäre; als Grund hierfür kennen wir Schrumpfungen besonders der hinteren Kapsel, andere Weichteilschrumpfungen (Kontrakturen), stärkere Muskelabschwächung usw.

Während in den letzten Jahren mehrfach mitgeteilt wurde, daß nach der Einrenkung der Hüfte sich vielfach Verbildungen des Femurendes einstellen, habe ich seit längerer Zeit eine gerade umgekehrte Erfahrung gemacht. Ich sah es öfter, daß anfänglich ganz „bizarre Kopf- und Schenkelhalsformen" im Laufe der Nachbehandlung um so mehr die normale Bildform annahmen, je mehr sich das funktionelle Resultat besserte. Ich erwähne hierbei, daß ich nahezu sämtliche Kinder 2—3 Jahre lang alle 7—8 Wochen nachprüfe und alle 15 Wochen mit Röntgenstrahlen photographiere, so daß ich in beinahe allen Fällen eine ziemlich lückenlose Röntgenserie besitze. Zugleich verweise ich nochmals kurz auf die von mir in der Nachbehandlung gebrauchte Luxationsbandage (siehe Bd. 34, S. 445): Nach drei Gipsverbänden von je 3—5 Wochen Dauer erhalten die Kinder die Bandage, welche das Bein zunächst in einer Abduktionsstellung von 80°, Beugestellung von 60—70° (nach Lorenzscher Rechnung) festhält, aber zugleich Bewegungen nach oben zu (Annäherung des Beines an den Rumpf) gestattet. Alle 7—8 Wochen wird die Bandage, entsprechend der Breiten- und Dickenzunahme des Kindes, verstellt; d. h. die beiden Beckenkorbhälften gelangen durch Vergrößerung der hinteren Stäbe weiter nach vorn; mit anderen Worten: der Abduktionsgrad wird verringert. Zugleich setzt man durch Verlängerung des Haltriemens den Flexionsgrad herab. Wir nähern uns also ganz allmählich der Normalstellung. Die bis dahin sich ergebenden Zwischenstellungen werden im Röntgenbild fixiert.

Das genaue Studium dieser Bilder zeigt mir, daß die Verbildungen des oberen Kopfendes doch nicht so häufig sind, als es die Veröffentlichungen der letzten Jahre annehmen ließen. Vieles, was als Coxa vara, Antetorsion usw. gedeutet wurde, hat damit gar nichts zu tun. Der größte Teil dieser angeblichen Verbildungen läßt sich, wie ich nachweisen werde, aus der betreffenden Aufnahmestellung des Beines bei der Durchleuchtung erklären.

Digitized by Google
Original from UNIVERSITY OF CALIFORNIA
Generated on 2019-10-16 12:48 GMT / http://hdl.handle.net/2027/uc1.b3774661
Public Domain in the United States, Google-digitized / http://www.hathitrust.org/access_use#pd-us-google

Noch einige andere Erwägungen brachten mich mehr und mehr auf den Gedanken, daß die Verbildungen in der Tat gar nicht so schlimm sein konnten, als wir sie uns vorstellten. Wie allgemein, sprach auch ich bis vor kurzem von einer Antetorsion des Femurs, wenn der kleine Rollhügel auf dem Röntgenbild innen stark vorragte (siehe auch meine Arbeit über Luxatio coxae im Lange schen Lehrbuch), wobei sich die Konturen der einzelnen Teile des oberen Femurendes über einander zeichnen.

Später zeigte sich dann eine solche Antetorsion häufig als gar nicht vorhanden; das letzte Röntgenbild des Falles bot vielmehr Normalstellung. Jeder Fachkollege, der über systematische Röntgenbilderserien verfügt, wird mir das bestätigen können. Folgerichtig müßte nun in einem solchen Falle bei vorhandener Normalstellung im Röntgenbild und richtig vorausgesetzter Antetorsion des Femur eine mehr oder weniger starke Einwärtsdrehung des Beines klinisch nachweisbar sein. Wer hat je so etwas gesehen; vorausgesetzt, daß er nicht das Unglück hatte, eine Versteifung bei gewollter Innenrotation (zweiter Verband von Lange) zu erleben.

Ferner berichteten mehrere Autoren — und ich fand das ebenfalls —, daß sie trotz der vermeintlichen, oft hochgradig erscheinenden Verbildung (Antetorsion oder Coxa vara) glänzende funktionelle Resultate hatten. Es ist schwer verständlich, daß eine solche Verbildung ohne Einfluß auf den Gehakt sein sollte; sehen wir doch sonst selbst bei geringen Veränderungen der Hüfte (beginnende Arthritis deformans) ganz gewaltige Gehstörungen.

Endlich kann ich in den Beschreibungen der verschiedenen Autoren über anatomische Präparate durchaus keine Einheitlichkeit finden: auch leidet die Beweiskraft der meisten Präparate darunter, daß nicht der ganze Femur erhalten ist; ohne die Kniekondylen läßt sich aber der genaue Beweis der Torsion eines Femur nicht bringen.

Merkwürdig war mir endlich, daß wir in den anatomischen Lehrbüchern von der Antetorsion so gar nichts lesen. Ich nahm mehrfach Gelegenheit, mit dem bekannten Anatomen Professor Spalteholz (zurzeit Direktor der Reservelazarette in Zwickau) über diese Frage zu sprechen. Die Anatomen bzw. Anthropologen kennen sehr wohl die „Torsion" des Femur; sie ist aber keine pathologische, sondern durchaus normale Erscheinung. Ich komme weiter unten darauf zurück.

Die Erkennung der pathologischen Zustände setzt die genaue Kenntnis der normalen voraus.

Digitized by Google
Original from UNIVERSITY OF CALIFORNIA
Generated on 2019-10-16 12:48 GMT / http://hdl.handle.net/2027/uc1.b3774661
Public Domain in the United States, Google-digitized / http://www.hathitrust.org/access_use#pd-us-google

Die normale Anatomie des Hüftgelenkes ist bekannt; vielleicht doch nicht genügend bekannt, wie ich aus manchen Abbildungen schließen muß. Das wichtigste ist, zu wissen, daß die Hüftknochen sich von ihrem fötalen Zustand mit zunehmendem Alter mehr und mehr entfernen. Etwas Natürliches und Selbstverständliches! und doch finden wir, daß Autoren bei ganz kleinen Kindern bzw. Präparaten von dem „kurzen plumpen Schenkelhals" sprechen, ja sogar von einem „Pufferkopf" bei einer reifen Frucht.

Wir haben so viele vorzügliche Arbeiten, die uns über die fötale und nächste postfötale Zeit des Hüftgelenkes aufklären. Die wichtigste ist die von Le Damany. Dieser zeigt uns, daß der Schenkelhals des Fötus und des Neugeborenen viel kürzer und plumper ist als der des größeren Kindes und des Erwachsenen. Das sagt uns übrigens schon Gegenbauer in seinem anatomischen Lehrbuch. Aeußerst wichtig ist die von Le Damany nachgewiesene Torsion des oberen Femurendes. Nach seinen Forschungen tritt in der zweiten Hälfte des Embryonallebens infolge der Druckverhältnisse im Uterus eine Torsion der Epiphyse und der Diaphyse von innen nach vorn auf = positive Torsion (= unserer Antetorsion). Die Torsion verschwindet nach der Geburt allmählich wieder und ist beim Erwachsenen nur mehr ganz gering (Detorsion = negative Torsion).

Ganz anders als das Bild des kleinen Kindes zeichnet sich das Bild des Erwachsenen auf der Röntgenphotographie; letzteres ist viel einfacher, unkomplizierter; doch sehen wir auch hier bei Torsion bzw. Rotation schon recht merkwürdige Bildformen. Ludloff hat mich seiner Zeit gelehrt, schwer verständliche Röntgenbilder zu pausen und zwar so lange, bis man jede Linie versteht und kennt. Dies gilt nicht nur für die Bilder der Wirbelsäule, an die Ludloff besonders dachte, es gilt beinahe noch mehr für die Hüftbilder, zumal für das Bild des Kindes. Die verschiedene Größe der Knochenkerne, die Epiphysenlinie, der kurze, plumpe Schenkelhals zeichnen oft so verworrene Bilder, daß man selbst nach langem Studium Schematas von Bezeichnungen zur Erklärung heranziehen muß; besonders dann, wenn man unscharfe Bilder, bedingt durch die Unruhe der Kinder, vor sich hat.

Das Pausen der Platten ist gar nicht einfach und wer sich begnügt, die gröbsten Konturen zu zeichnen, wird diese Bilder nie richtig verstehen. Ich muß gestehen, daß meine Pausen heute nach eingehendem Studium und verschiedenen Versuchen ganz anders aussehen, als noch vor einem Jahre.

Digitized by Google
Original from UNIVERSITY OF CALIFORNIA
Generated on 2019-10-16 12:48 GMT / http://hdl.handle.net/2027/uc1.b3774661
Public Domain in the United States, Google-digitized / http://www.hathitrust.org/access_use#pd-us-google

Ich bringe nun im folgenden eine Anzahl von Photographien und dazu gehörigen Pausen. Die Bilder sind zum Teil vom Skelett eines nahezu Erwachsenen, zum Teil von einem Zinkleimmodell hergestellt nach der Vorschrift von Lange. Letztere wählte ich mit Absicht, da seine Konturenzeichnungen denen der nicht immer scharfen Kinderbilder meist mehr ähneln, als die des nicht mit Weichteilen bedeckten Skelettbildes. Das Zinkleimmodell ist auch insofern sehr bequem, als man mit Leichtigkeit jede gewünschte Torsion in typischer Weise herstellen kann (die Photographien dieses Modells in Antetorsion, Anteversion usw. befinden sich in meinem Abschnitt des Langeschen Lehrbuches).

Zunächst einige Photographien:

Fig. 3.

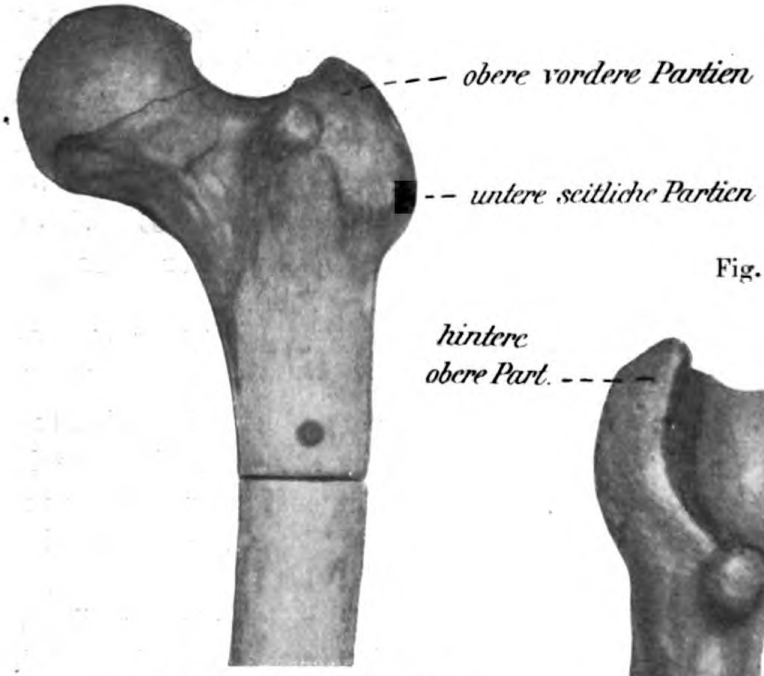


Oberes Femurende von vorn.

Fig. 4.

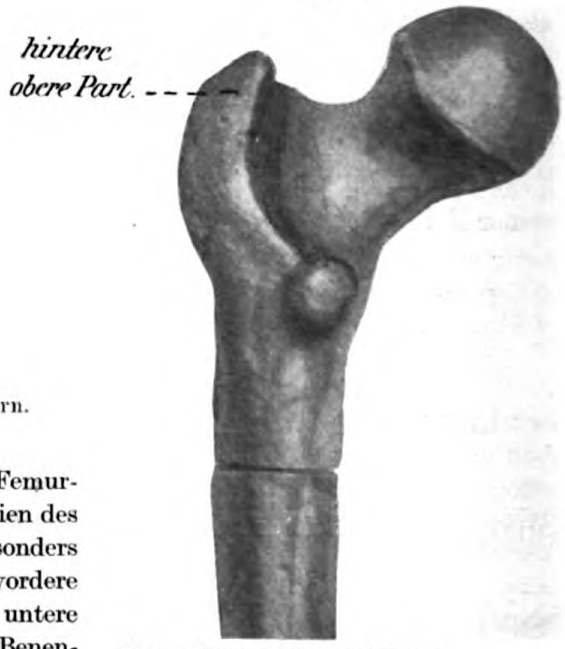


Oberes Femurende von hinten.

Fig. 3 zeigt uns das obere Femurende von vorn; die einzelnen Partien des großen Rollhügels habe ich besonders benannt; ich unterscheide obere vordere Partien, obere hintere Partien und untere seitliche Partien. Die übrigen Benennungen sind auf dem Bilde zu erkennen. Handbreit unterhalb des kleinen Rollhügels ist der Knochen durchsägt und zur Darstellungsmöglichkeit der Antetorsion drehbar eingerichtet.

Digitized by Google
Original from UNIVERSITY OF CALIFORNIA
Generated on 2019-10-16 12:48 GMT / http://hdl.handle.net/2027/uc1.b3774661
Public Domain in the United States, Google-digitized / http://www.hathitrust.org/access_use#pd-us-google

Fig. 5.

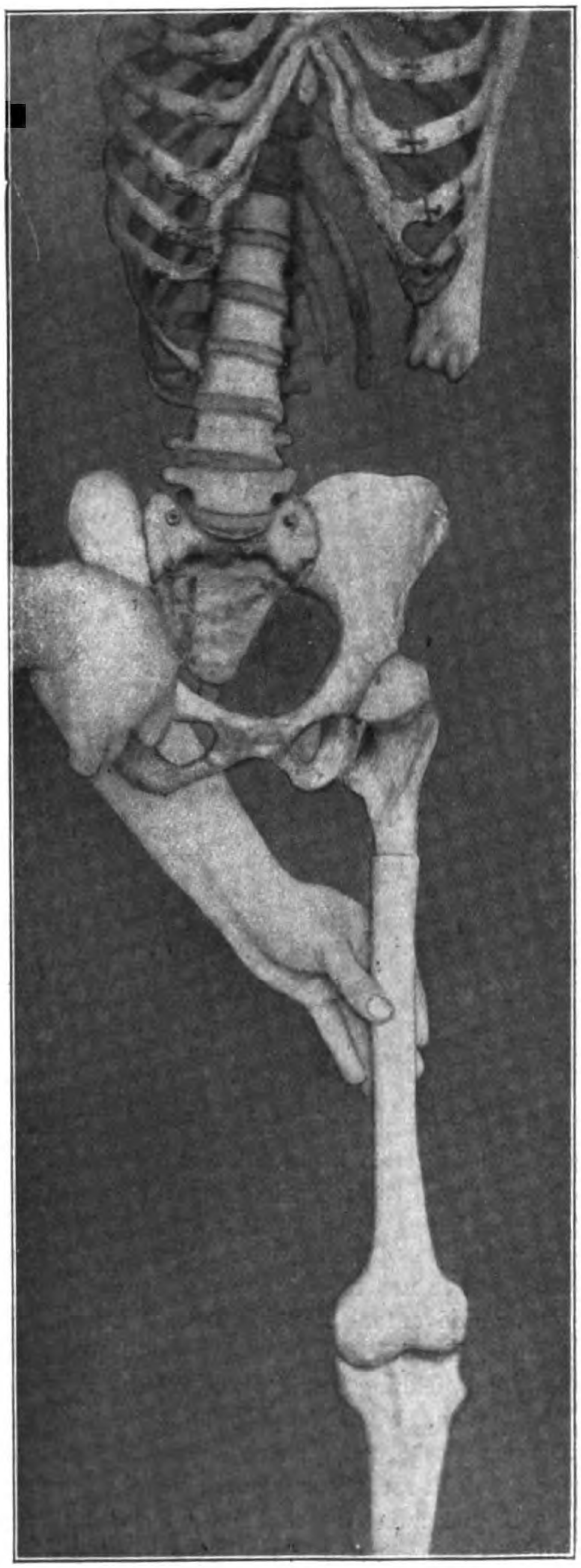

Oberes Femurende in starker Antetorsion.

Auf Fig. 4 sehen wir den Femur von hinten in reiner Frontalstellung der Schenkelhalskopfachse, um die Fossa intertrochanterica darzustellen, welche bei Normalstellung mit der Crista intertrochanterica zusammenfällt.

Fig. 5 zeigt uns denselben Knochen zur Darstellung einer sehr starken Antetorsionsstellung (Kondylen in sogenannter Mittelstellung). Man sieht, wie dabei der Kopf nur zur Hälfte in der Pfanne steht.

Fig. 6 und 7: Röntgenbild und Pause des Normalknochens: Das Bild zeigt mehrere kleine Metallstifte, welche die Orientierung der Konturen bei Torsion sehr erleichtern bzw. überhaupt erst ermöglichen. Unterhalb des kleinen Rollhügels ist der Knochen durchsägt und zur künstlichen Erzeugung der Torsion mit Gewinde versehen. Crista und Fossa intertrochanterica decken sich, geben keine getrennten Schatten. Die Wachstumlinie zwischen Kopfkappe und Schenkelhals ist eben noch sichtbar[1]), die verschiedenen

[1]) Ich lasse den Schenkelhals direkt unter der überknorpelten Kopfkappe, d. h. also unter der Epiphysenlinie beginnen. Das ist anatomisch nicht ganz exakt. Wie mir Herr Professor Spalteholz angibt, haben die Anatomen eine scharfe Grenze zwischen Kopf und Schenkelhals nicht gezogen. Sie rechnen den Kopf soweit, bis die Verjüngung des

Digitized by Google
Original from UNIVERSITY OF CALIFORNIA
Generated on 2019-10-16 12:49 GMT / http://hdl.handle.net/2027/uc1.b3774661
Public Domain in the United States, Google-digitized / http://www.hathitrust.org/access_use#pd-us-google

Partien des großen Rollhügels sind aus der Bezeichnung der Pause zu erkennen. Der kleine Rollhügel ragt etwas vor.

Fig. 8 u. 9: Röntgenbild und Pause des Zinkleimmodells lassen, abgesehen vom Mangel der Knochenzeichnung, keine größeren Abweichungen erkennen. Das Modell, nach dem Skelett vor ungefähr 2—3 Jahren gegossen, ist während dieser Zeit viel dünner geworden und zusammengeschrumpft.

Fig. 10 u. 11: Röntgenbilder und Pause des Skelettes in Auswärtsrotation. Der Schenkelhals erscheint besonders an den oberen Partien sehr verkürzt; der obere Kopfrand zeigt eine stark geschwungene Ausbiegung; Crista

Fig. 6.

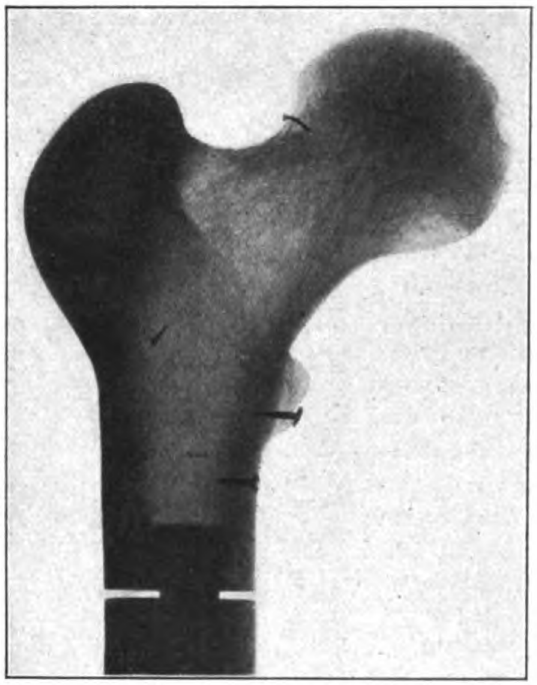

Röntgenbild des Normalknochens (rechte Seite).

und Fossa intertrochanterica markieren sich als zwei getrennte Linien. Die Linea intertrochanterica ist angedeutet. Der kleine Rollhügel tritt stark hervor. Die drei Partien des großen Rollhügels haben ihre Zeichnungen stark verändert. Die

Schenkelhalses beginnt, also im allgemeinen nicht nur die überknorpelte Kopfkappe. Für uns ist es zweckmäßiger, den Schenkelhals gleich unter der Epiphysenlinie anfangen zu lassen: Wir haben an dieser Linie eine ganz scharfe Grenze, die sich auf dem Röntgenbild gut markiert. Auch aus anatomischen bzw. entwicklungsgeschichtlichen Gründen möchte ich dieser Abgrenzung das Wort reden. Unterhalb der Epiphysenlinie haben wir genetisch den Beginn der Diaphyse, während die Kopfkappe die Epiphyse darstellt. Zudem sind die Kopfformen doch recht verschieden; offenbar beginnt in vielen Fällen die Verjüngung des Kopfes zum Schenkelhals bereits hinter der Epiphysenlinie (siehe auch die Bilder des Femur im Spaltehol zschen und Toldt schen Atlas).

Digitized by Google
Original from UNIVERSITY OF CALIFORNIA
Generated on 2019-10-16 12:49 GMT / http://hdl.handle.net/2027/uc1.b3774661
Public Domain in the United States, Google-digitized / http://www.hathitrust.org/access_use#pd-us-google

oberen hinteren Partien verschwinden teilweise hinter dem Kopf und Hals; die oberen vorderen markieren sich deutlich durch eigenen Kontur; das ganze Knochenbild wird schmäler und höher. Während auf dem Normalbild der Kopf nur wenig den obersten Teil des großen Rollhügels überragt, ist der Höhenunterschied hier ein sehr großer.

Fig. 12 u. 13: Röntgenbild und Pause des Zinkleimmodells in Auswärtsrotation lassen ganz ähnliche Zustände erkennen. Besonders ausgesprochen ist hier die Ausbiegung des oberen Kopfkonturs nach oben und die Abflachung des unteren. Der Schenkelhalswinkel erscheint wie bei Coxa vara verkleinert.

Fig. 7.

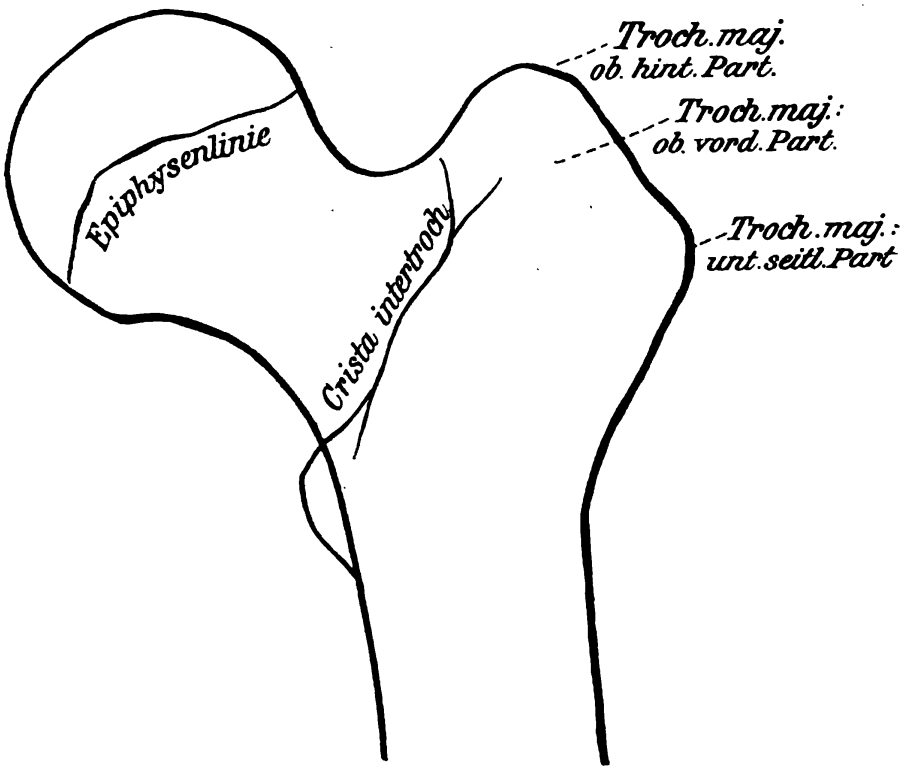


Skelett: Normalstellung (linke Seite).

Fig. 14 u. 15 zeigen das Skelett im Röntgenbild und die Pause des Röntgenbildes bei künstlich hergestellter Antetorsion. Man sieht, daß das Röntgenbild genau dieselben Verhältnisse zeigt, wie das Skelett in Auswärtsrotation (siehe Fig. 10).

Fig. 16 u. 17 stellen Röntgenbild und Pause des Skelettes in einer Stellung dar, wie wir in der Nachbehandlung die Röntgenbilder meist aufnehmen, d. h. in Abduktion, Auswärtsrotation und Beugestellung. Das Bild ist noch schmäler und höher geworden. Der Kopfpol steht hoch über dem höchsten Teil des großen Rollhügels. Das Bild des letzteren ist vollkommen auseinander gezogen. Die hintere obere Partie erscheint nahezu auf der anderen Seite des Kopfes, die Crista intertrochanterica beinahe ganz. Der Abstand zwischen Crista

Digitized by Google
Original from UNIVERSITY OF CALIFORNIA
Generated on 2019-10-16 12:49 GMT / http://hdl.handle.net/2027/uc1.b3774661
Public Domain in the United States, Google-digitized / http://www.hathitrust.org/access_use#pd-us-google

Fig. 8.

Röntgenbild des Zinkleimmodells.

Fig. 9.

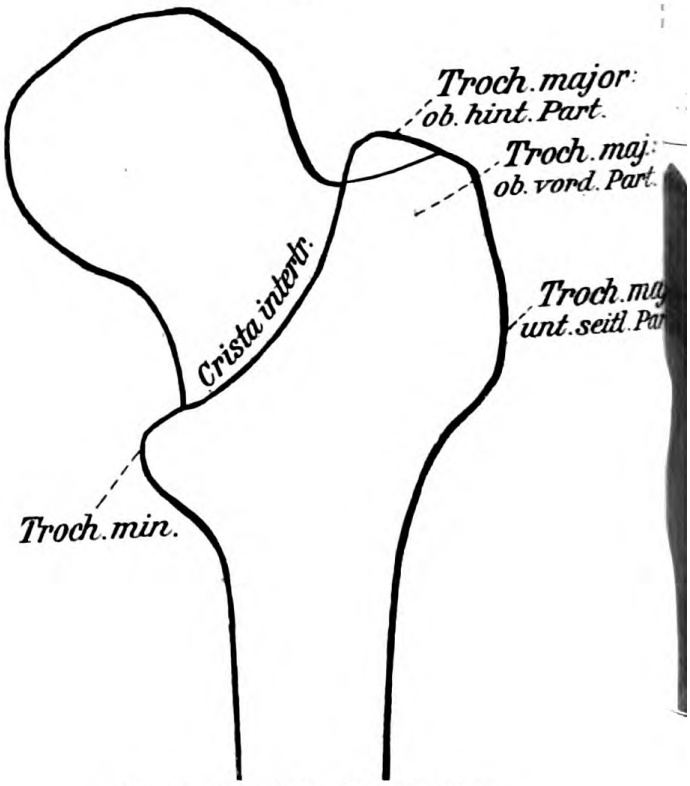


Zinkleimmodell: Normalstellung.

Fig. 10.

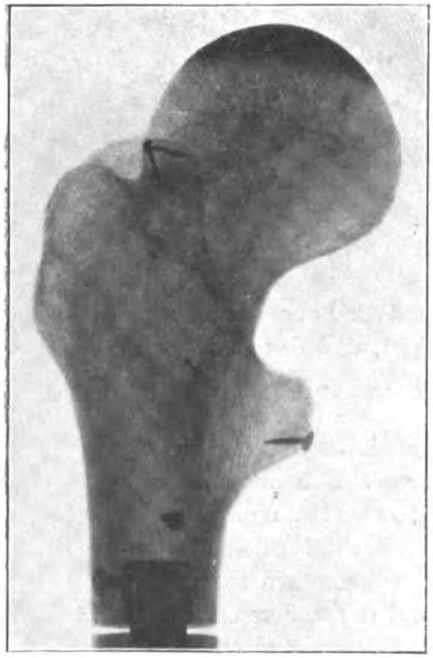

Röntgenbild des Skelettes in Auswärtsrotation (rechte Seite).

Fig. 11.

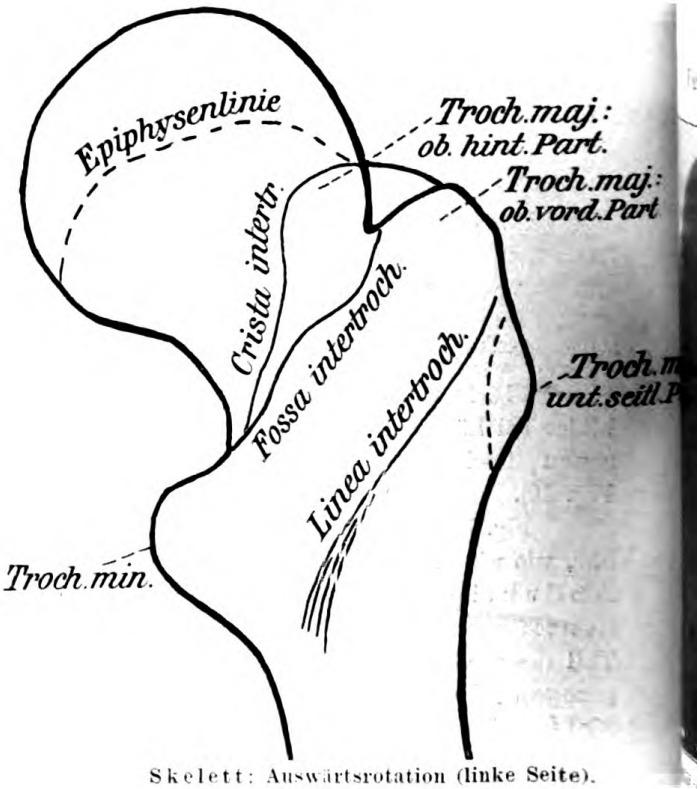


Skelett: Auswärtsrotation (linke Seite).

Digitized by Google
Original from UNIVERSITY OF CALIFORNIA
Generated on 2019-10-16 12:49 GMT / http://hdl.handle.net/2027/uc1.b3774661
Public Domain in the United States, Google-digitized / http://www.hathitrust.org/access_use#pd-us-google

Fig. 12.

Röntgenbild des Zinkleimmodells.

Fig. 13.

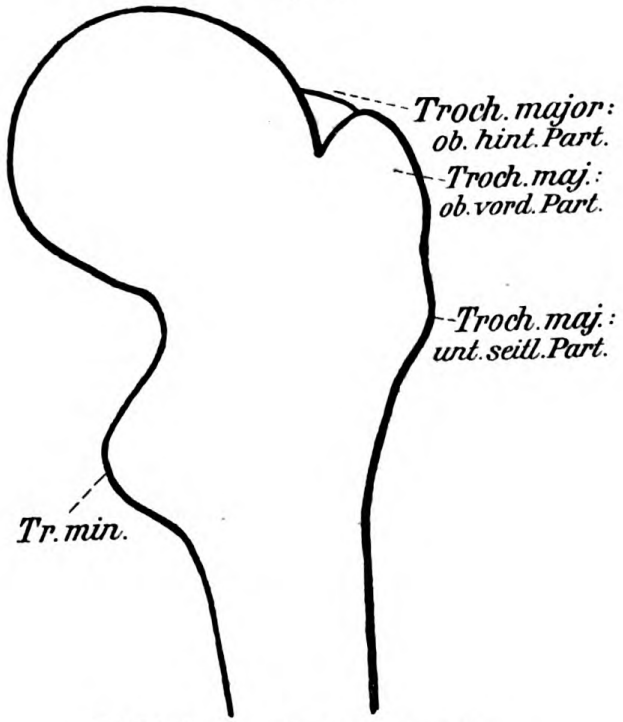


Zinkleimmodell: Auswärtsrotation.

Fig. 14.

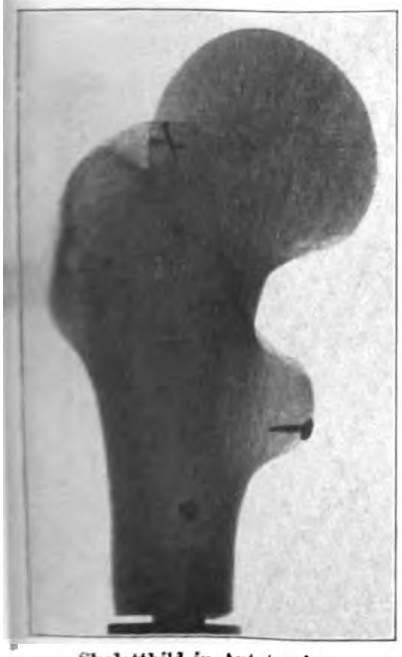

**Skelettbild in Antetorsion (rechte Seite).**

Fig. 15.

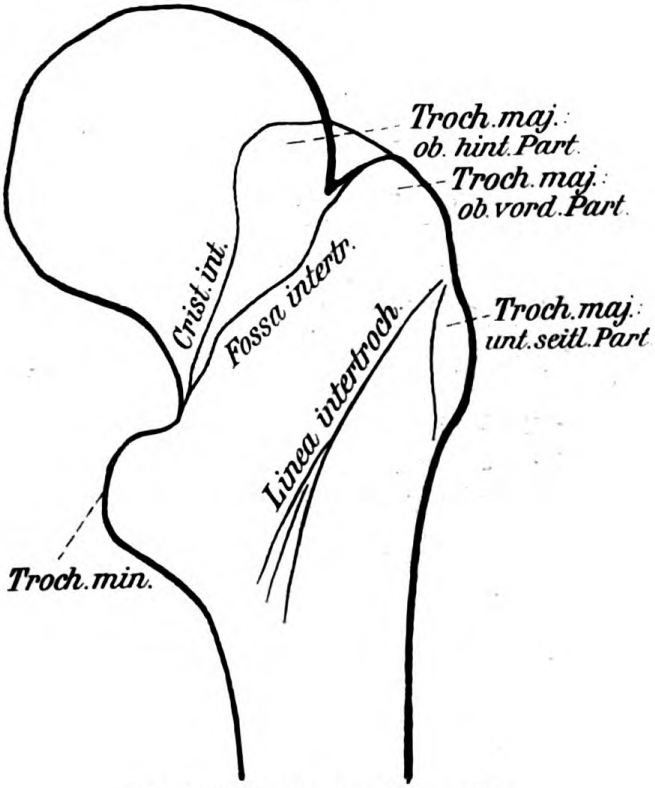


Skelett: Antetorsion (linke Seite).

Digitized by Google
Original from UNIVERSITY OF CALIFORNIA
Generated on 2019-10-16 12:49 GMT / http://hdl.handle.net/2027/uc1.b3774661
Public Domain in the United States, Google-digitized / http://www.hathitrust.org/access_use#pd-us-google

Fig. 16.

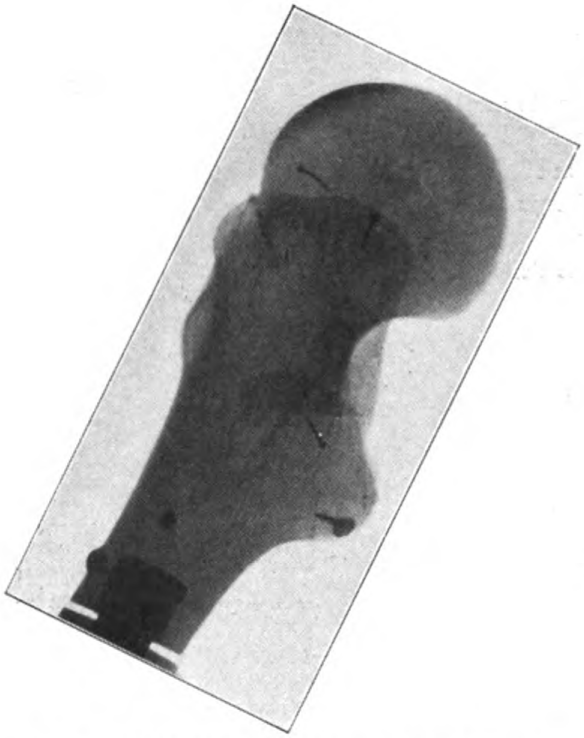

Skelettbild in Abduktion, Auswärtsrotation und leichter Flexion (rechte Seite).

Fig. 17.

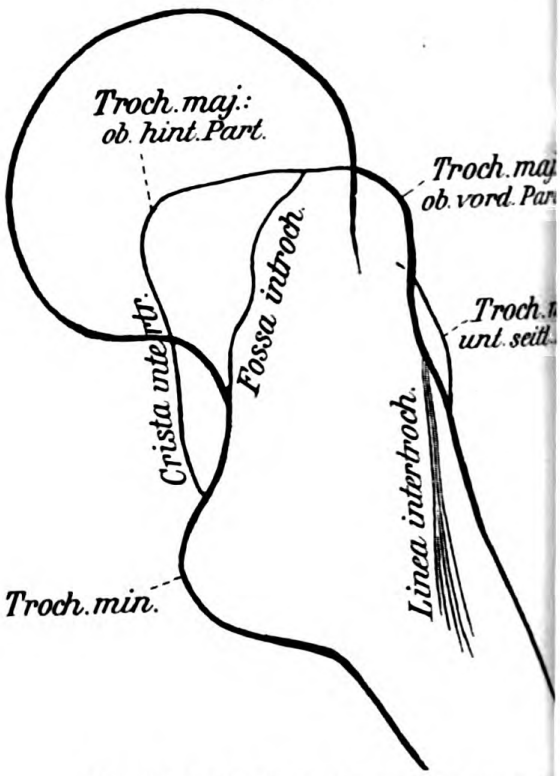


Skelett: Abduktion, Auswärtsrotation und leichte Flexion (linke Seite).

Fig. 18.

Zinkleimbild in Abduktion, Auswärtsrotation und Flexion.

Fig. 19.

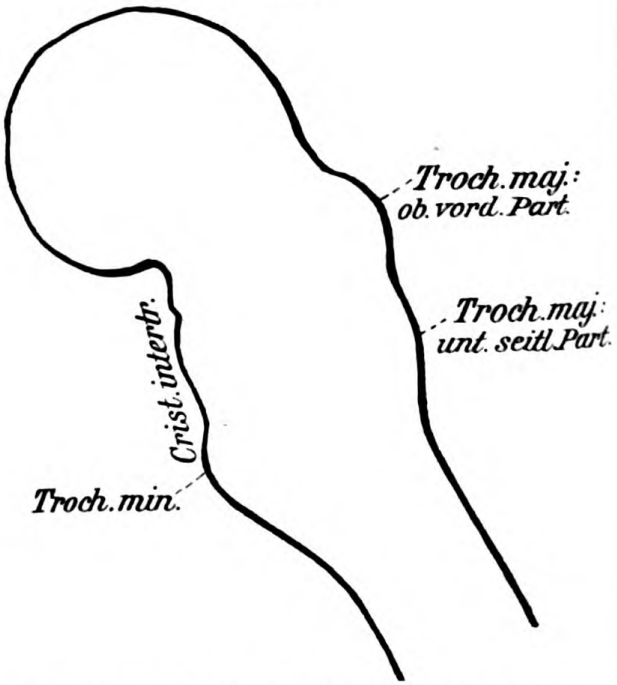


Zinkleimmodell: Abduktion, Auswärtsrotation und leichte Flexion.

Digitized by Google
Original from
UNIVERSITY OF CALIFORNIA
Generated on 2019-10-16 12:49 GMT / http://hdl.handle.net/2027/uc1.b3774661
Public Domain in the United States, Google-digitized / http://www.hathitrust.org/access_use#pd-us-google

Fig. 20.

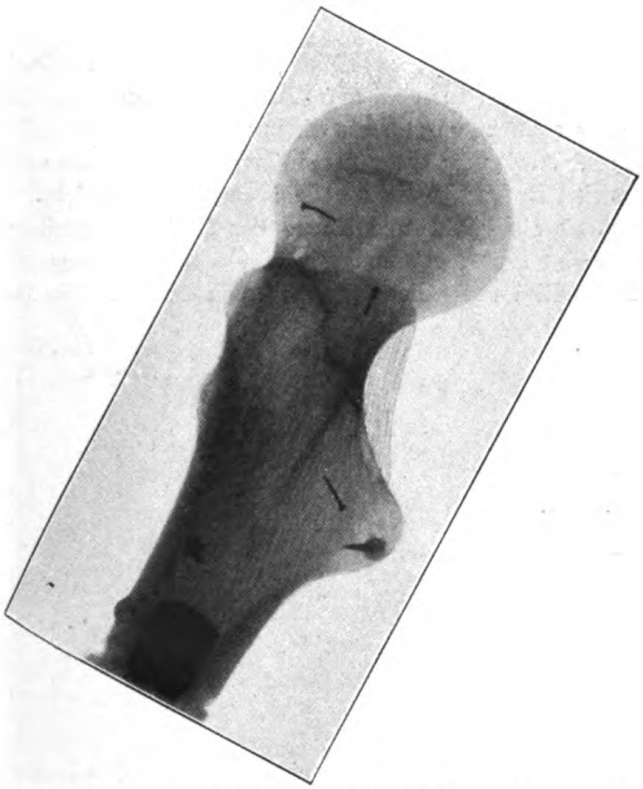

Skelettbild in Abduktion, Antetorsion und leichter Flexion (rechte Seite).

Fig. 21.

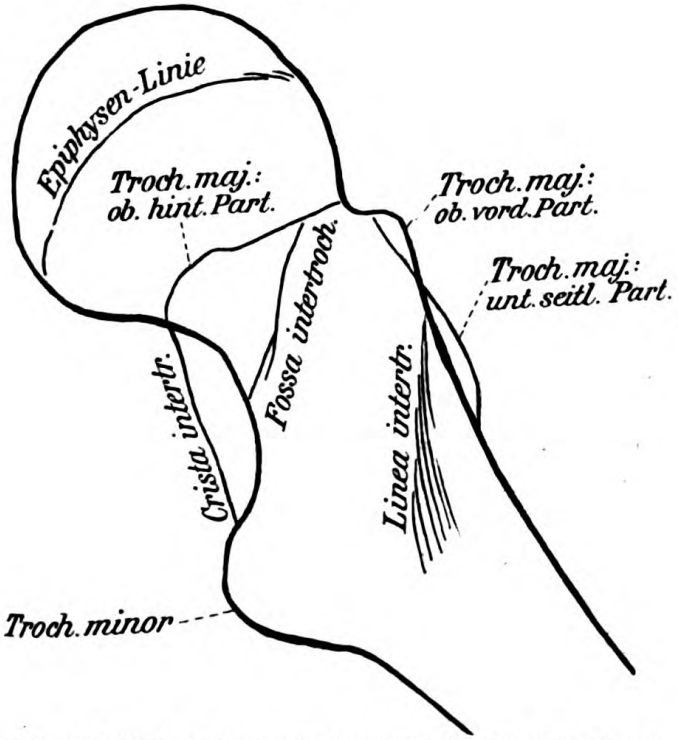


Skelett: Abduktion, Antetorsion und leichte Flexion (linke Seite).

Digitized by Google
Original from UNIVERSITY OF CALIFORNIA
Generated on 2019-10-16 12:49 GMT / http://hdl.handle.net/2027/uc1.b3774661
Public Domain in the United States, Google-digitized / http://www.hathitrust.org/access_use#pd-us-google

Fig. 16.

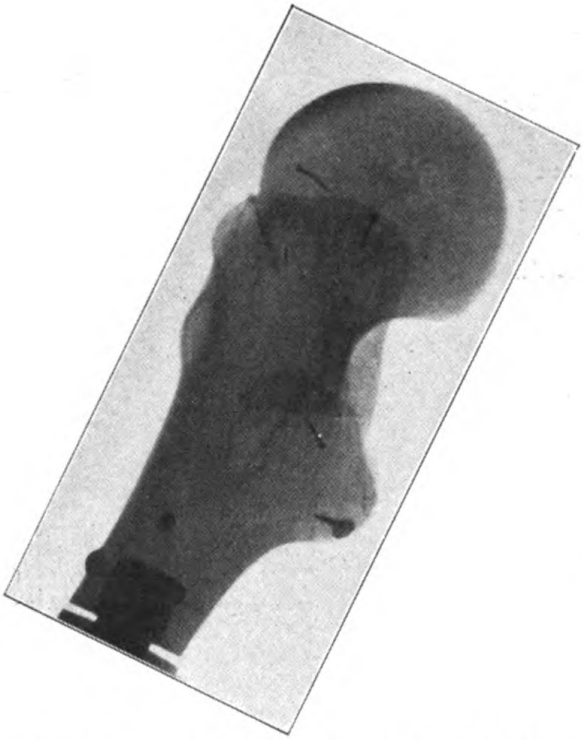

Skelettbild in Abduktion, Auswärtsrotation und leichter Flexion (rechte Seite).

Fig. 17.

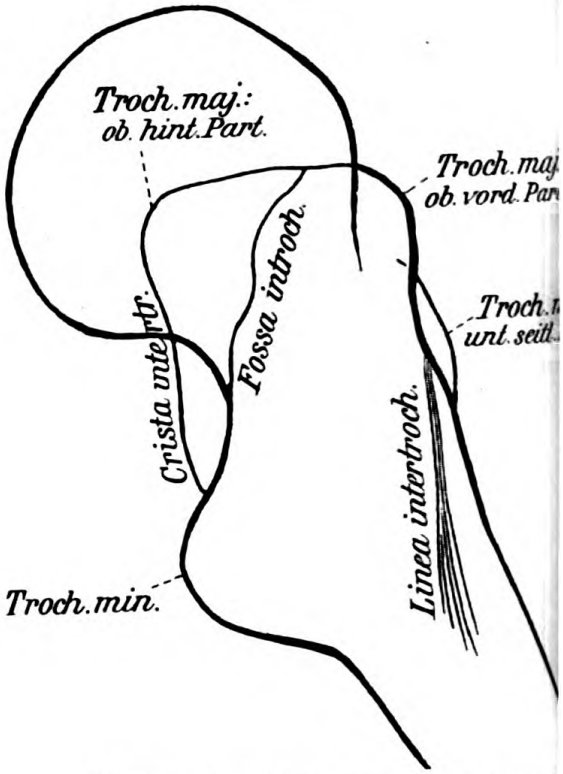


Skelett: Abduktion, Auswärtsrotation und leichte Flexion (linke Seite).

Fig. 18.

Zinkleimbild in Abduktion, Auswärtsrotation und Flexion.

Fig. 19.

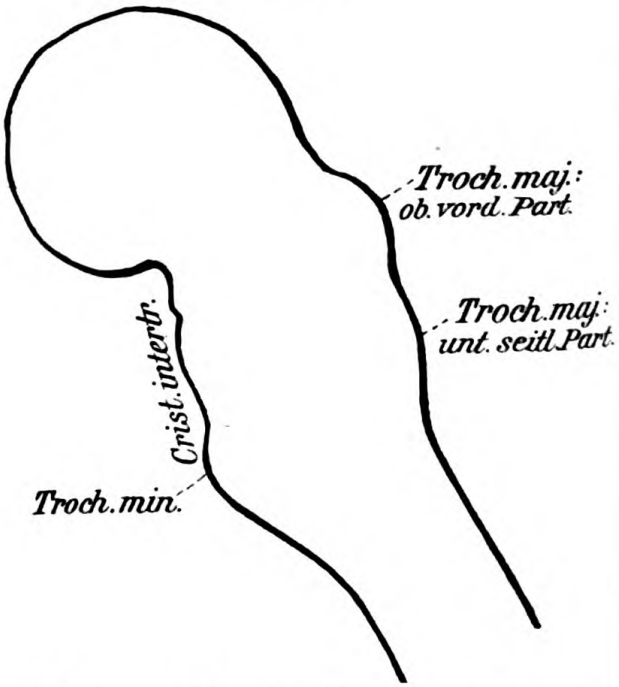


Zinkleimmodell: Abduktion, Auswärtsrotation und leichte Flexion.

Digitized by Google
Original from
UNIVERSITY OF CALIFORNIA
Generated on 2019-10-16 12:49 GMT / http://hdl.handle.net/2027/uc1.b3774661
Public Domain in the United States, Google-digitized / http://www.hathitrust.org/access_use#pd-us-google

Fig. 20.

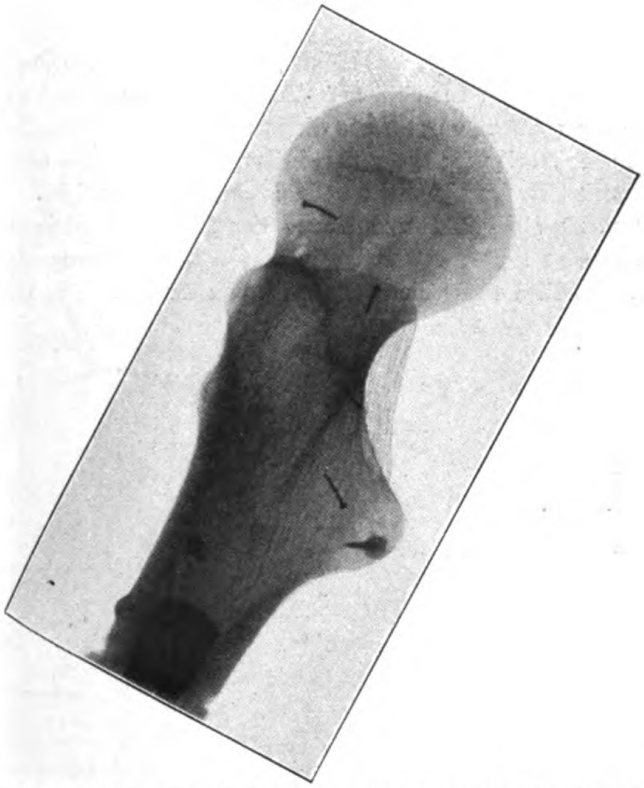

Skelettbild in Abduktion, Antetorsion und leichter Flexion (rechte Seite).

Fig. 21.

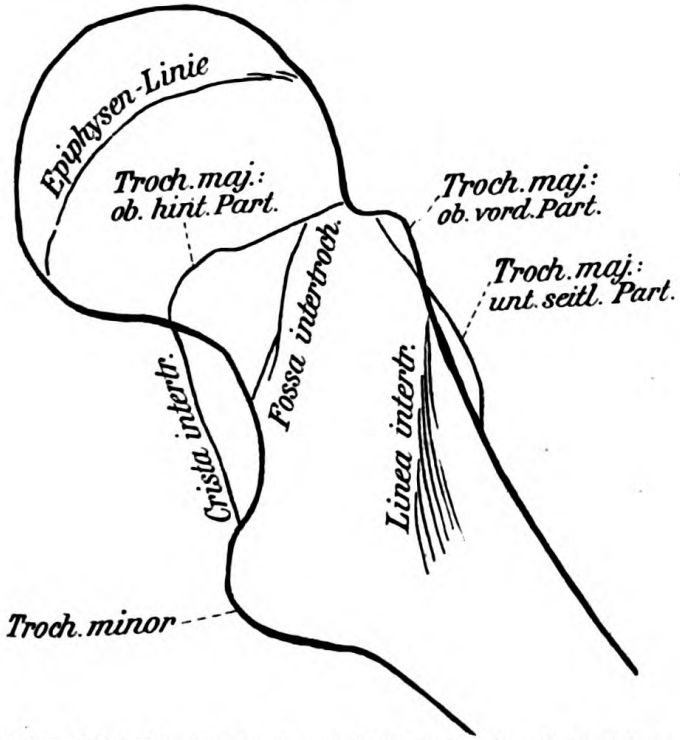


Skelett: Abduktion, Antetorsion und leichte Flexion (linke Seite).

Digitized by Google
Original from UNIVERSITY OF CALIFORNIA
Generated on 2019-10-16 12:49 GMT / http://hdl.handle.net/2027/uc1.b3774661
Public Domain in the United States, Google-digitized / http://www.hathitrust.org/access_use#pd-us-google

und Fossa intertrochanterica ist wesentlich größer geworden. Die oberen vorderen Partien des großen Rollhügels sind zum Teil noch an der alten Stelle, zum Teil hinter dem Hals verschwunden; ebenso die unteren seitlichen Partien. Trochanter minor springt sehr stark vor; die Linea intertrochanterica ist etwas angedeutet. Der Kopf erscheint im Verhältnis zum Hals medial abgeknickt.

Fig. 18 u. 19 sind Bild und Pause des Zinkleimmodells in Abduktion, Auswärtsrotation und Beugestellung; mangels durchschimmernder Konturenzeichnung ist das Bild wesentlich schwieriger zu deuten. Die Deutung gelingt

Fig. 22.

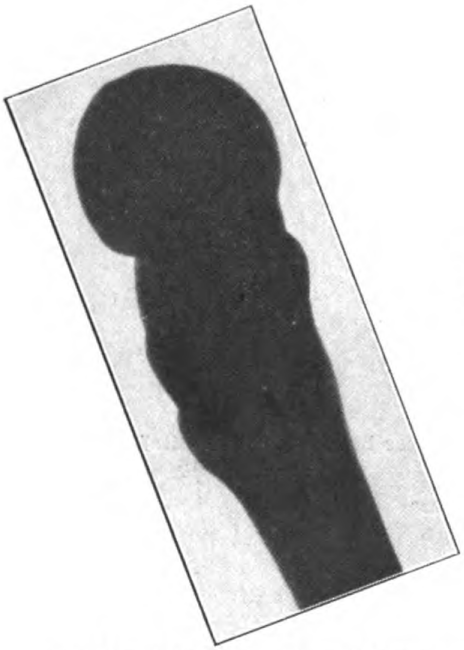

Zinkleimbild in Abduktion, Antetorsion und leichter Flexion.

Fig. 23.

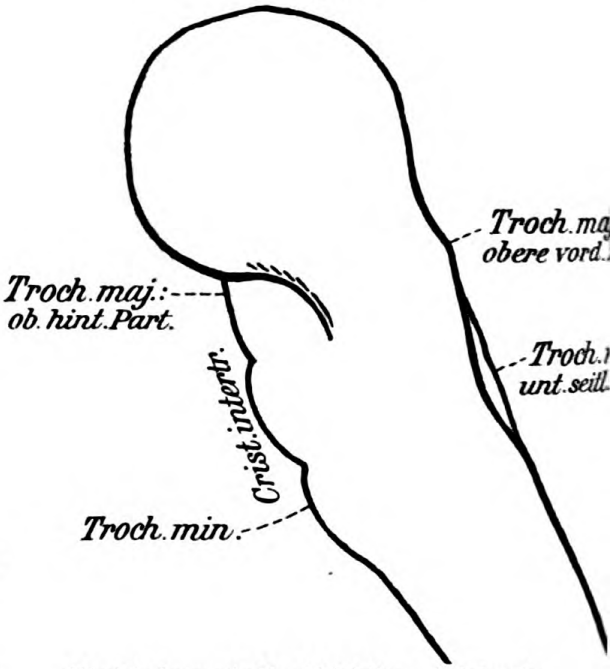


Zinkleimmodell: Abduktion, Antetorsion und leichte Flexion.

eigentlich nur durch direkte Uebertragung der Zeichnung von Knochenbildpause auf Modellbildpause. Die Abknickung des Kopfes nach medial zu ist besonders deutlich zu sehen.

Fig. 20 u. 21: Röntgenbild und Pause des Skelettes in Abduktion, Antetorsion und leichter Beugestellung. Das Bild zeigt ganz genau dieselben Verhältnisse wie Fig. 16 u. 17. Es besteht also kein Unterschied zwischen Auswärtsrotation und Antetorsionsstellung.

Fig. 22 u. 23: Röntgenbild und Pause des Zinkleimmodells in Abduktion, Antetorsion und leichter Beugestellung aufgenommen. Das Bild ist ganz ähnlich wie Fig. 18.

Dies das Bild und die Bildpause des Knochens vom Erwachsenen in den verschiedenen für uns in Betracht kommenden Stellungen.

Das Bild des Kindes sieht anders aus und ist noch schwerer zu verstehen. Die Ursache liegt, wie oben angegeben, hauptsächlich

Digitized by Google
Original from UNIVERSITY OF CALIFORNIA
Generated on 2019-10-16 12:49 GMT / http://hdl.handle.net/2027/uc1.b3774661
Public Domain in the United States, Google-digitized / http://www.hathitrust.org/access_use#pd-us-google

darin, daß der kindliche Knochen kein knöchernes Ganzes ist, sondern sich aus Knorpel und Knochen zusammensetzt; der Knorpel gibt keine Konturenzeichnung, der Knochen sehr scharfe. So leicht leserlich aber trotzdem noch das Bild des normalstehenden Knochens ist, so kompliziert wird die Sache bei Sagittalstellung der Schenkelhalskopfachse. Beim Neugeborenen und Kind unter einem Jahr ist der Kopfkern noch gar nicht oder nur in geringem Umfang sichtbar. Die Lage des Kopfkernes ist sehr verschieden; meistens liegt er in der oberen Hälfte des Kopfes. Knochenkerne des großen und kleinen Rollhügels sind in diesem Alter auch nicht andeutungsweise vorhanden (Fig. 24 a und b). Die Feststellung einer etwaigen Torsion ist in diesem Stadium dadurch ausgeschlossen. Dies ist auch wenig von Belang, da wir die Mehrzahl der Kinder erst nach Ablauf des ersten Jahres zu Gesicht bekommen.

Fig. 24.

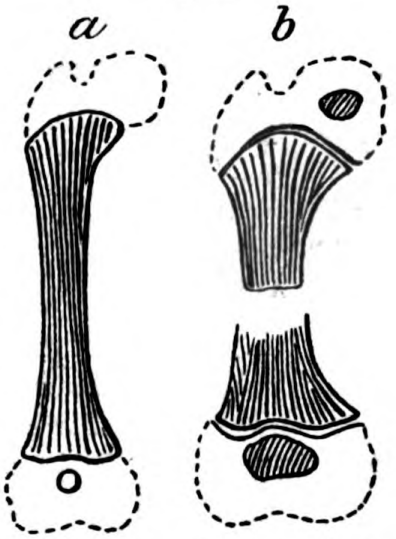


Femur des Neugeborenen nach Toldt. Femur eines 9½ Monate alten Kindes nach Toldt.

Ich besitze leider kein Skelett vom Kind. Es wäre sehr zu wünschen, wenn in der eben geschilderten Weise, durch Hervorhebung der wichtigsten Punkte mit Metallstiften, auch die Bilder des kindlichen Femur in den verschiedensten Stellungen festgelegt und veröffentlicht würden. Inzwischen sind wir auf die Konturenübertragung des erwachsenen Femur auf den kindlichen angewiesen. Bei Betrachtung des Röntgenbildes sehen wir zunächst, daß der Kopfkern keine Halbkugelform aufweist, die er in Wirklichkeit besitzt, sondern vielmehr die Zeichnung einer Kappe (Kopfkappe) oder Mütze zeigt. Dadurch, daß die Zeichnung der Kopfkappe ganz von der Größe des Knochenkerns abhängt, dieser aber in den ersten Zeiten für gewöhnlich nur in der oberen Kopfhälfte entwickelt ist, ist sehr häufig eine eigentümliche Erscheinung zu konstatieren; nämlich die, daß der untere Teil der Epiphysenlinienzone des Schenkelhalses stark nach unten vorsteht und den Eindruck einer „hängenden Lippe" macht. Man kann dadurch manchmal in Zweifel kommen, ob der Kopf konzentrisch in der Pfanne steht oder nicht. Hier muß man sich den Knorpelteil der Kopfkappe hinzudenken, bzw. hinzuzeichnen. Bei Normalstellung der Schenkel-



Digitized by Google
Original from UNIVERSITY OF CALIFORNIA
Generated on 2019-10-16 12:49 GMT / http://hdl.handle.net/2027/uc1.b3774661
Public Domain in the United States, Google-digitized / http://www.hathitrust.org/access_use#pd-us-google

halskopfachse ist das leicht; hier bildet der unterste Teil der „hängenden Lippe“ den Punkt des Beginns des Kopfkappenknorpels. Schwieriger, ja selbst unmöglich wird diese Feststellung bei mehr oder weniger ausgesprochener Sagittalstellung der Schenkelhalskopfachse. Hier muß der klinische Befund und die klinische Erfahrung die Frage des Kopfstandes lösen.

Der kleine Rollhügel ist oft nur angedeutet; seine vollkommene Verknöcherung erfolgt sehr spät; oft erst mit dem 13.—14. Lebensjahr.

Der große Rollhügel zeigt ebenfalls andere Bilder beim Kinde; die Dreiteilung ist nur bei großen Kindern möglich. Am schärfsten springt die untere seitliche Partie in die Augen; die vordere obere Partie ist nur bei Sagittalstellung der Schenkelhalskopfachse zu erkennen, die obere hintere erst im späteren Kindesalter, offenbar erst nach dem 10. Lebensjahr; der im 4. bis 8. Lebensjahr sichtbare Knochenkern des großen Rollhügels entspricht ungefähr der Mitte zwischen hinterer oberer und unterer seitlicher Partie (siehe Fig. 25).

Fig. 25.

Femur eines 7 Jahre alten Kindes nach Toldt.

Die größte Verwirrung im Lesen des Röntgenbildes schafft die Epiphysenlinie, d. h. vielmehr die direkt unterhalb dieser Linie gelegene Partie des Schenkelhalses, da ja die Epiphysenlinie selbst nur bei der Normalstellung durch die Aussparung im Knochenschatten erkennbar ist. Diese Partie des Schenkelhalses ist bei 7jährigen Kindern, wie das Bild von Toldt zeigt, und sicher auch schon früher vollkommen verknöchert. Der oberste Rand dieser Knochenpartie stellt bei Normalstellung des Femur eine leicht geschwungene Linie dar. Schon bei leichter Sagittalstellung der Schenkelhalskopfachse wird aus dieser einfachen eine ringförmig sich schließende ovale bis nahezu kreisförmige Linie. Ich nenne sie in folgendem den „(oberen) Schenkelhalsring“. Zeichnen sich außerdem in gut gelungenem Bilde die Crista und Fossa intertrochanterica ab, so entstehen tatsächlich „bizarrste, kaum zu deutende Bildformen“. Hier kann der Praktiker nur aus der Höhe und Entfernung des Kopfstandes vom Pfannengrund unter Berücksichtigung des klinischen Befundes, die Diagnose mutmaßlicherweise stellen.

Durch die Uebertragung der oben am erwachsenen Femur gefundenen Resultate gelingt es

Digitized by Google
Original from UNIVERSITY OF CALIFORNIA
Generated on 2019-10-16 12:49 GMT / http://hdl.handle.net/2027/uc1.b3774661
Public Domain in the United States, Google-digitized / http://www.hathitrust.org/access_use#pd-us-google

leicht, auch die Bilder des Kinderfemur zu enträtseln.

Fig. 26 ist das Normalbild eines 4jährigen Knaben. Links in Normalstellung, rechts in leichter Auswärtsdrehung. Der „Schenkelhalsring" ist als ein-

Fig. 26.

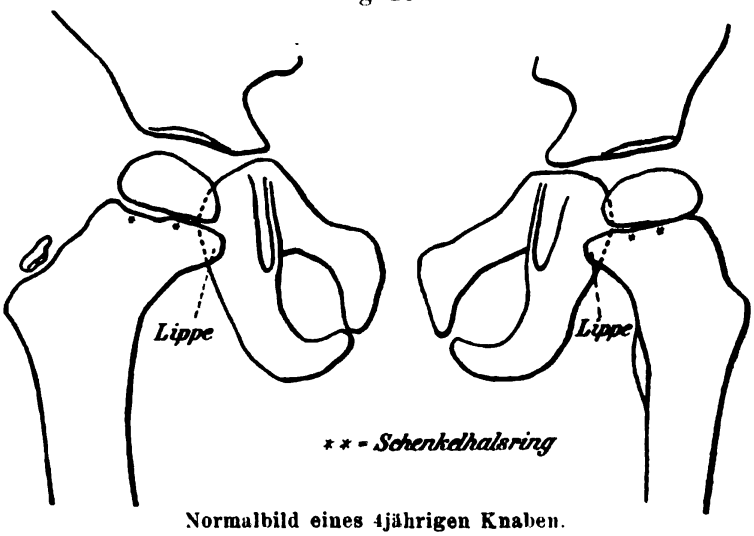


Normalbild eines 4jährigen Knaben.

Fig. 27.

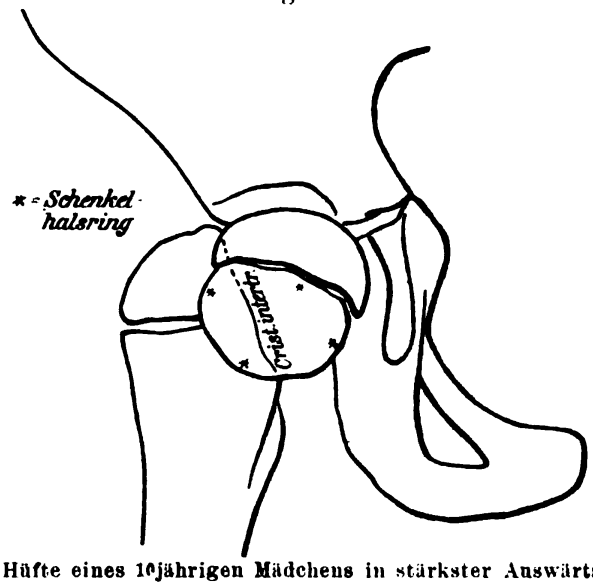


Normale Hüfte eines 10jährigen Mädchens in stärkster Auswärtsrotation.

fache Linie zu erkennen, mit deutlicher „Lippe". Kleiner Rollhügel noch nicht sichtbar, Kern des großen Rollhügels schwach entwickelt.

In Fig. 39 (Mädchen Arn.) sehen wir bei einem hüftverrenkten Kinde rechts ein oberes Femurende, das offenbar kaum verändert ist, obwohl das Mädchen schon $7^1/_2$ Jahre alt ist. Auch hier ist der „Schenkelhalsring" eine einfache Linie,

Digitized by Google
Original from UNIVERSITY OF CALIFORNIA
Generated on 2019-10-16 12:49 GMT / http://hdl.handle.net/2027/uc1.b3774661
Public Domain in the United States, Google-digitized / http://www.hathitrust.org/access_use#pd-us-google

an einer Stelle winklig gebogen, mit ausgesprochener „hängender Lippe". Dem Schenkelhals aufsitzend sehen wir eine wesentlich kleinere Kopfkappe. Der diese darstellende Knochenkern gibt gerade hier ein ganz falsches Bild von der wirklichen Kopfkappe. Zeichnen wir, den oberen Ausführungen folgend, die mutmaßliche Linie des gesamten Kopfes ein, so finden wir auch, daß die Kopfkappe an ihrer breitesten Stelle sich in die tiefste Stelle der Gleitfurche legt.

Fig. 27 zeigt uns das Bild eines 10jährigen hüftgesunden Mädchens in stärkstmöglicher Auswärtsdrehung. Dabei ist zu beachten, daß die Auswärtsdrehung beim gesunden Kind nie so weit möglich ist, wie beim hüftluxierten (vor oder nach Einrenkung). Ein Schenkelhals ist gar nicht sichtbar. Der „Schenkelhalsring" zeigt sich nahezu kreisförmig, den ganzen Schenkelhals zudeckend. Der kleine Rollhügel steht vor, der große Rollhügel weist einen schon sehr kräftig entwickelten Knochenkern auf. Die Crista intertrochanterica ist eben noch zu erkennen. Das Bild sieht ganz anders aus als das des Erwachsenen in Auswärtsdrehung.

Wenn man die Wandlungen in der Zeichnung des Schenkelhalsringes verfolgen will, ist es zweckmäßig, zwischen der Normalstellung und der stärksten Auswärtsdrehung Zwischenstellungen im Bild zu fixieren; dann wird das Verständnis viel leichter. Weiter unten werde ich einige solche Bilderserien vorführen.

## Zusammenfassung.

Die **Resultate** der bisherigen Untersuchungen will ich hier kurz zusammenfassen:

1. Bei Sagittalstellung der Schenkelhalskopfachse mäßigen Grades verkürzt sich auf dem Röntgenbild der Schenkelhals; die obere Kopfhalslinie zeigt eine stärkere Ausbiegung nach oben; die oberen hinteren Partien des großen Rollhügels verschwinden hinter Hals bzw. Kopf: Crista und Fossa intertrochanterica, welche bei Normalstellung der Schenkelhalskopfachse sich decken, divergieren, der kleine Rollhügel ragt stärker vor als normal. Die oberste Kopfpartie steht viel höher als der höchste Punkt des großen Rollhügels.

2. Dieselben Verhältnisse finden wir sowohl bei Sagittalstellung der Schenkelhalskopfachse infolge Auswärtsdrehung als auch bei Sagittalstellung infolge künstlich hergestellter Antetorsion des Femurschaftes.

Digitized by Google
Original from UNIVERSITY OF CALIFORNIA
Generated on 2019-10-16 12:49 GMT / http://hdl.handle.net/2027/uc1.b3774661
Public Domain in the United States, Google-digitized / http://www.hathitrust.org/access_use#pd-us-google

3. Bei sehr starker Auswärtsdrehung, wie sie nur bei der luxierten Hüfte möglich ist, gleichzeitiger Abduktion und leichter Flexion wird das Femurbild immer höher und schmäler; der Kopf tritt viel höher als der höchste Punkt des großen Rollhügels, der kleine Rollhügel tritt noch stärker hervor, in seiner ganzen Breite. Die drei Partien des großen Rollhügels nehmen die ganze Bildbreite ein, wobei die hinteren oberen Partien beinahe auf der anderen Seite des Halses erscheinen, während die obere vordere und die untere seitliche Partie noch auf der ursprünglichen Seite sichtbar sind. Die Crista intertrochanterica liegt in toto auf der Seite des kleinen Rollhügels.

4. Auch hier bringt der antetorquierte Femurschaft ganz nach dem Grad der Torsion genau dieselben Bildformen hervor, wie der auswärtsgedrehte Femur.

5. Das obere Femurende des Kindes zeigt infolge der Knochenkernkonturen viel kompliziertere Bildformen als das des Erwachsenen.

6. Besonders zu beachten ist bei jeder Sagittalstellung des kindlichen Femur die Zeichnung des „(oberen) **Schenkelhalsringes**", d. h. die unterhalb der Epiphysenlinie gelegene Knochenpartie der hier beginnenden Diaphyse.

7. Der „Schenkelhalsring" bildet bei Normalstellung der Schenkelhalskopfachse eine einfache, leicht geschwungene, bei Sagittalstellung eine mit der Größe des Rotations- bzw. Torsionswinkels vom schmalen Oval zur breiten Kreisform fortschreitende ringförmig sich schließende Linie.

8. Bei Normalstellung der Schenkelhalskopfachse zeigt diese Linie meist am unteren Ende eine Ausstülpung wie eine „hängende Lippe". Von hier aus hat die Konstruktion des mutmaßlichen Kopfkonturs (einschließlich Knorpelüberzuges) zu erfolgen, da der Knochenkern des Kopfes infolge

Digitized by Google
Original from UNIVERSITY OF CALIFORNIA
Generated on 2019-10-16 12:49 GMT / http://hdl.handle.net/2027/uc1.b3774661
Public Domain in the United States, Google-digitized / http://www.hathitrust.org/access_use#pd-us-google

seiner meistens außen oben liegenden Zeichnung leicht zu der falschen Diagnose einer exzentrischen Kopfstellung führen kann.

## II.

In folgendem will ich eine Anzahl von Röntgenbildern an der Hand der oben erhaltenen Resultate zu erklären suchen. Ich habe etwas ältere Fälle ausgesucht; einesteils weil das Pausen leichter fällt, da die Konturen der Knochenkerne schärfer hervortreten; andernteils deswegen, weil gerade die Deutung bei älteren Kindern zwischen 7—12 Jahren uns die größten Schwierigkeiten macht. Bei Kindern zwischen 1—3 Jahren geht die ganze Behandlung auch rascher vorwärts und die Deutung der Bilder wird trotz oder gerade wegen der nicht entwickelten Knochenkerne bald vollkommen eindeutig, zumal auch der Femur viel rascher in seine Frontalstellung wieder zurückgeht. Ich beschränke mich auf die Erklärung des oberen Femurendes, sehe vor allem von der Beschreibung des Beckens im großen und ganzen vollkommen ab.

**Fall 1,** Mädchen N., bei der Einrenkung am 2. Mai 1914 schon 7 Jahre gewesen.

Fig. 28: Angeborene Verrenkung beider Hüften zweiten bis dritten Grades; beiderseits kleiner Rollhügel stark vorspringend, bedingt durch Auswärtsdrehung;

Fig. 28.

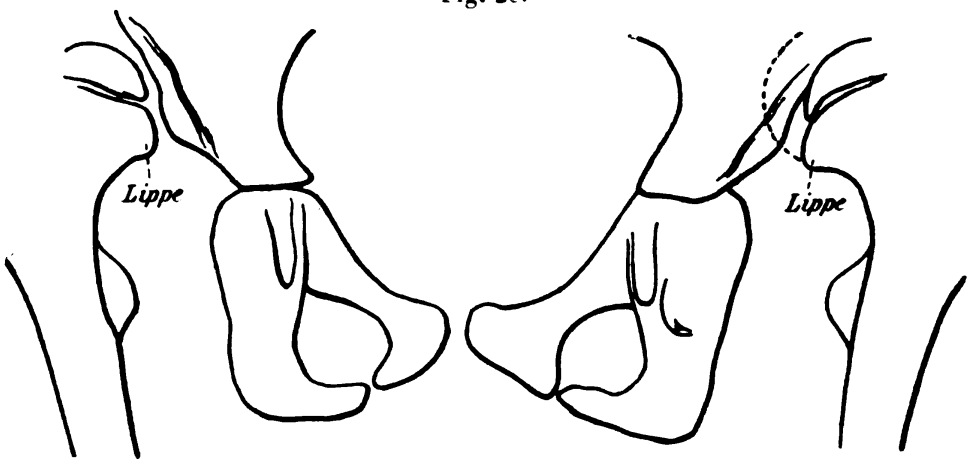


Schenkelhalsring mit ausgesprochener hängender Lippe; mutmaßlicher Kopfkontur rechts eingezeichnet; daraus ist zu ersehen, daß der Kopf sich schon zum Teil hinter dem Darmbein befindet, wie auch durch die Palpation nachzuweisen ist. Dadurch erklärt sich auch die eben angegebene Auswärtsdrehung der Beine. Selbstverständlich wird auch in meiner Klinik stets versucht, die Hüftaufnahmen

Digitized by Google
Original from UNIVERSITY OF CALIFORNIA
Generated on 2019-10-16 12:51 GMT / http://hdl.handle.net/2027/uc1.b3774661
Public Domain in the United States, Google-digitized / http://www.hathitrust.org/access_use#pd-us-google

in sogenannter Mittelstellung der Beine zu machen; d. h. Füße parallel und Patella nach vorn. Bei älteren Kindern bzw. bei Verrenkungen zweiten oder gar dritten Grades, wenn der Kopf nach hinten von der Pfanne getreten ist und auf dem schräg nach hinten abfallenden Darmbein ruht, gelingt es meist gar nicht mehr, diese Mittelstellung zu erreichen. Zwar lassen sich die Füße parallel stellen; aber man muß sich klar sein, daß diese Parallelstellung häufig nicht genügt, wahre und echte Mittelstellung (Patella nach vorn) zu erreichen. Die Ursache liegt bei den eingerenkten Hüften in der Auswärtsrotation bzw. Abduktion der Beine, bedingt durch die veränderten, zum Teil geschrumpften Muskel- und Kapselpartien, bei nicht eingerenkten Kindern bedingt durch den Stand des Kopfes auf der nach hinten abfallenden Beckenwand. So haben wir es hier mit einer Auswärtsrotation mäßigen Grades zu tun, welche klinisch festzustellen war. Die Bildform entspricht durchaus dem oben bei der Auswärtsrotation angegebenen Grad (siehe Fig. 10—13). Es liegt also kein Grund vor, hier bei diesem Bild von einer besonderen Antetorsion zu sprechen, wie wir dies bislang gewohnt waren.

Fig. 29.

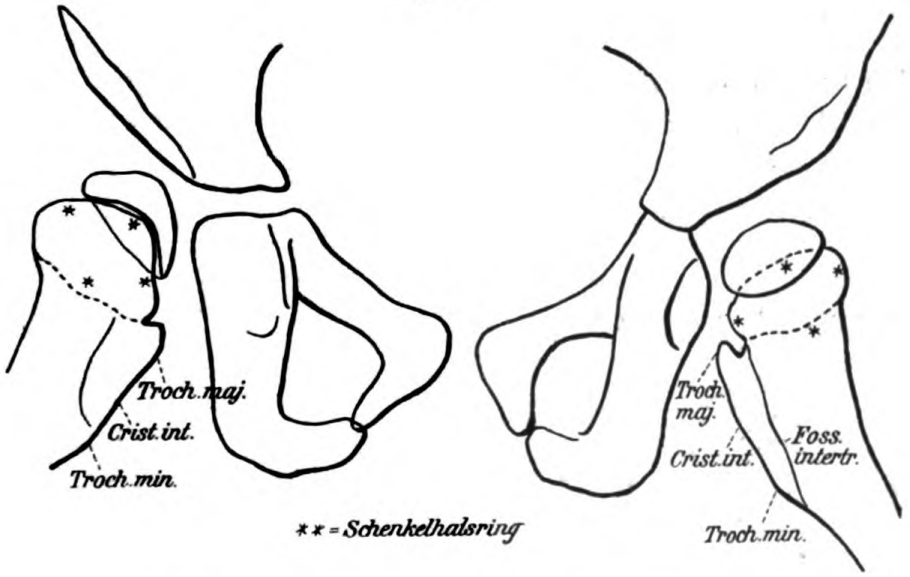


Fig. 29, beinahe 1 Jahr nach dem ersten Bild aufgenommen (Kind also über 8 Jahre alt): Beide Oberschenkelknochen stehen in mittelstarker Abduktion, Auswärtsrotation und leichter Flexion. Die Köpfe stehen konzentrisch in der Pfanne. (Zum Vergleich sind die Fig. 16—19 heranzuziehen.) Der Schenkelhals ist vollkommen verschwunden. Der Schenkelhalsring ist links ein vieleckiger, rechts ein ovaler Ring. Der kleine Rollhügel ist stark vorspringend. Die Crista intertrochanterica schließt nach medial die Figur ab, geht nach oben zum großen Rollhügel. Die wirkliche Kopfform läßt sich auch nicht mit annähernder Sicherheit einzeichnen.

Fig. 30 (17. Juli 1915): Hier ist die Abduktion und Auswärtsrotation bereits viel geringer geworden. Der große Rollhügel ist mehr nach hinten und mehr lateral getreten, erscheint mit seinen vorderen oberen Partien wieder auf der

Digitized by Google
Original from UNIVERSITY OF CALIFORNIA
Generated on 2019-10-16 12:52 GMT / http://hdl.handle.net/2027/uc1.b3774661
Public Domain in the United States, Google-digitized / http://www.hathitrust.org/access_use#pd-us-google

lateralen Seite. Die Crista intertrochanterica ist an ihrem ganzen Verlauf zu erkennen, auch die Fossa intertrochanterica ist angedeutet. Ihre Fortsetzung nach unten ist der hintere Kontur des Schenkelhalses.

Fig. 31 (28. Dezember 1915): Die Auswärtsdrehung bzw. Rotation ist links noch mehr zurückgegangen, rechts besteht noch die Stellung von Fig. 30, welche

Fig. 30.

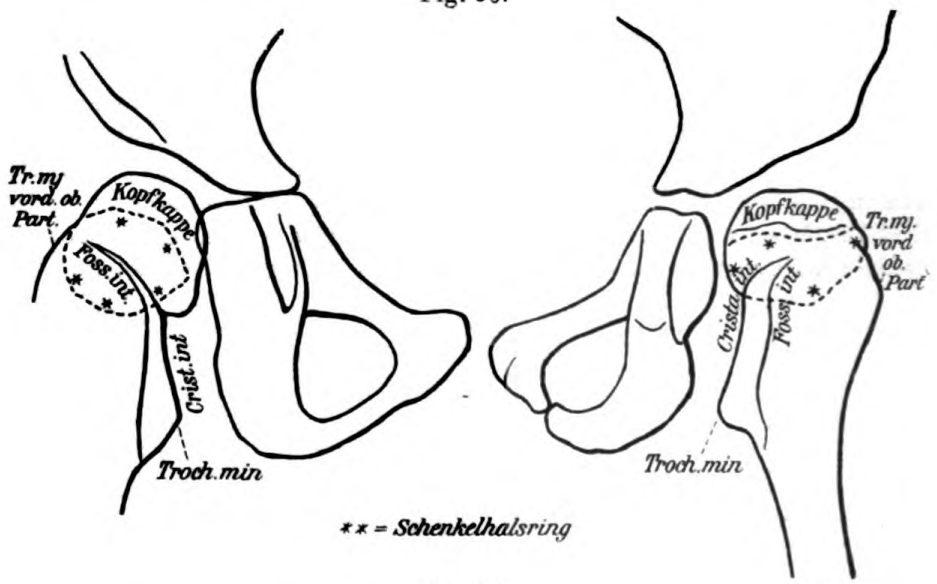


Fig. 31.

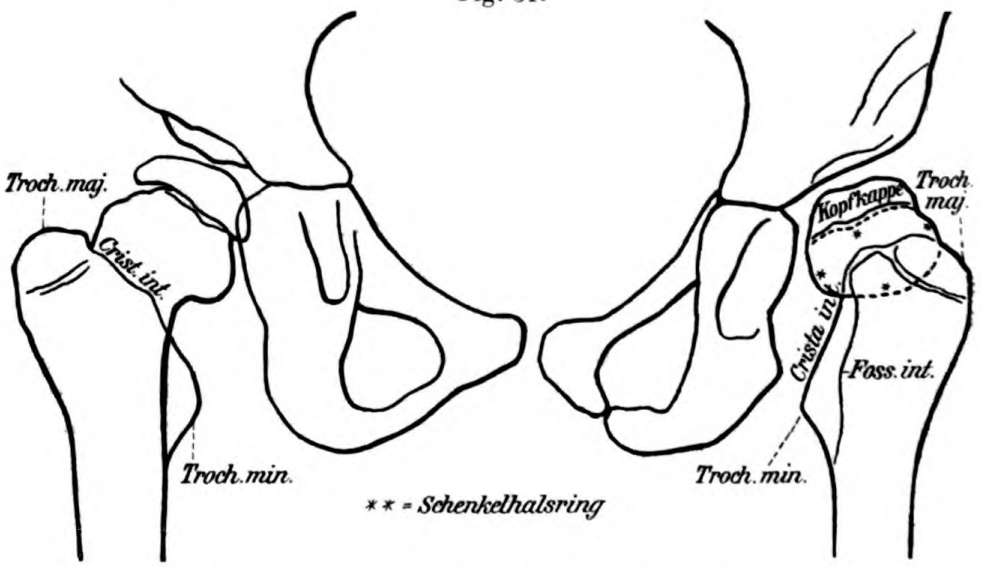


aber infolge deutlicher Konturenzeichnung in noch viel größerem Maße die Aehnlichkeit mit Fig. 17 demonstriert. Die Epiphysenlinie fehlt natürlich auf der Pause des erwachsenen Femur. Links besteht nur mehr eine ganz geringe Auswärtsdrehung; echte Mittelstellung (Patella nach vorn) läßt sich selbst mit Gewalt noch nicht erreichen. Das Kind geht im übrigen sehr schön, nur die Auswärtsdrehung

Digitized by Google
Original from UNIVERSITY OF CALIFORNIA
Generated on 2019-10-16 12:51 GMT / http://hdl.handle.net/2027/uc1.b3774661
Public Domain in the United States, Google-digitized / http://www.hathitrust.org/access_use#pd-us-google

rechts wirkt noch in geringem Grade störend. Links besteht nahezu Normalstellung. Der Schenkelhalsring ist wieder verschwunden, zur einfachen Linie geworden. Der Schenkelhals erscheint noch etwas verkürzt, seine obere Halskopflinie etwas nach oben ausgebogen; der kleine Rollhügel ist noch ziemlich stark vorstehend, also genau das Bild (siehe Fig. 10—11), welches uns der gering auswärts gedrehte Femur bietet. Es liegt daher irgend ein Grund zur Annahme einer Coxa vara oder Antetorsion nicht vor. Es ist vielmehr zu erwarten, daß bei weiterem Fortschreiten der Einwärtsdrehungsmöglichkeit auf beiden Seiten auch die normale Femurform zum Ausdruck kommen wird.

Obige vier Bilder zeigen uns in schöner Weise den allmählichen Fortschritt von der extremen Primärstellung Lorenz zur Normalstellung. Aus den bizarren Formen aus Fig. 29 u. 30 wird zum Schluß ein leicht zu lesendes Normalbild der Hüfte.

**Fall 2,** Mädchen B., bei der Einrenkung 6 Jahre gewesen. Linksseitige Hüftgelenkverrenkung ersten bis zweiten Grades.

Fig. 32.

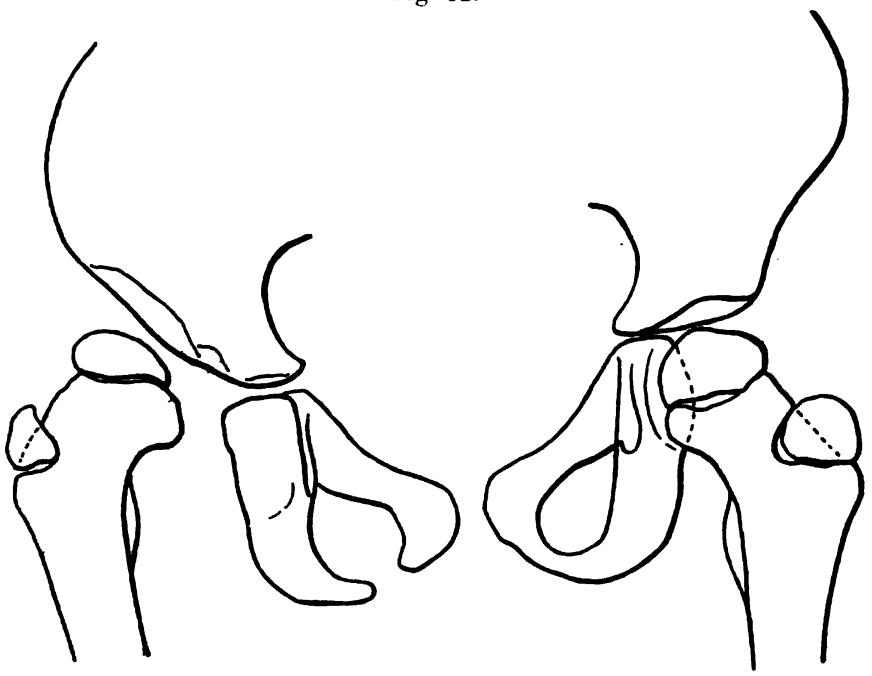

Fig. 32 (1. September 1913): Besonderheiten sind nicht vorhanden. Beide Beine sind nicht in vollkommener Mittelstellung aufgenommen. Großer Rollhügel deutlich entwickelt. „Hängende Lippe" besonders links scharf ausgesprochen.

Fig. 33 (7. März 1914): der Kopf steht konzentrisch in der Pfanne; Schenkelhalsring in Form eines Ovals. Großer und kleiner Rollhügel mit dazwischen liegender Crista intertrochanterica; alles letztere medial gelegen.

Fig. 34 (15. Dezember 1914): Das Bild ist auf einmal ganz merkwürdig geworden. Es würde kaum gelingen, die einzelnen Linien zu entziffern und zu deuten, wenn uns nicht Fig. 10—13 die Enträtselung ermöglichte. Es besteht starke Aus-

Digitized by Google
Original from UNIVERSITY OF CALIFORNIA
Generated on 2019-10-16 12:51 GMT / http://hdl.handle.net/2027/uc1.b3774661
Public Domain in the United States, Google-digitized / http://www.hathitrust.org/access_use#pd-us-google

wärtsdrehung mit vollkommenem Verschwinden des Schenkelhalses. Der Schenkelhalsring hat eine merkwürdige viereckige Form.

Fig. 35 (23. Oktober 1915): zeigt eine geringe Weiterentwicklung des Bildes im Sinne der Einwärtsdrehung; doch ist letztere noch nicht in genügendem Grade

Fig. 33.

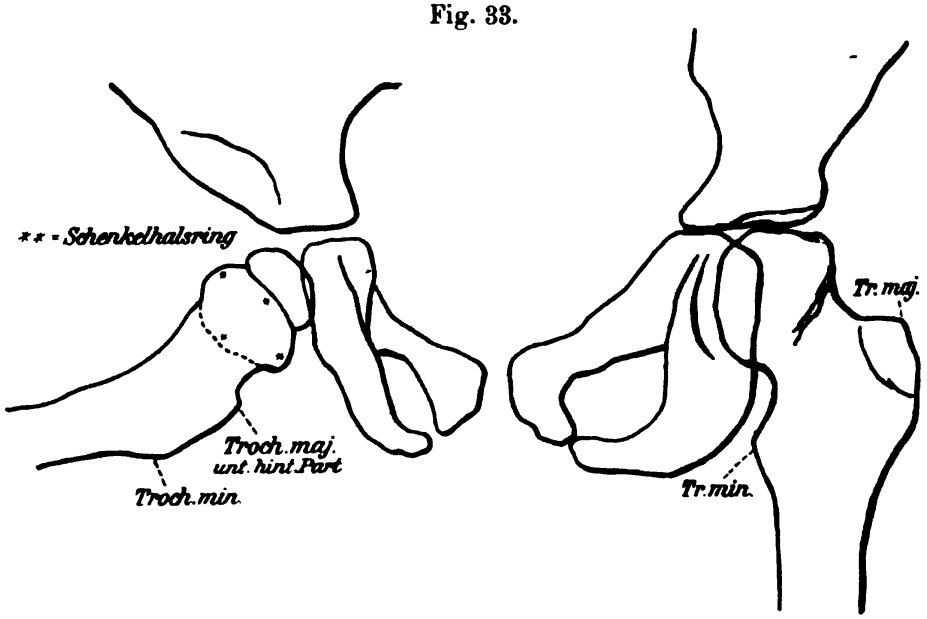


Fig. 34.

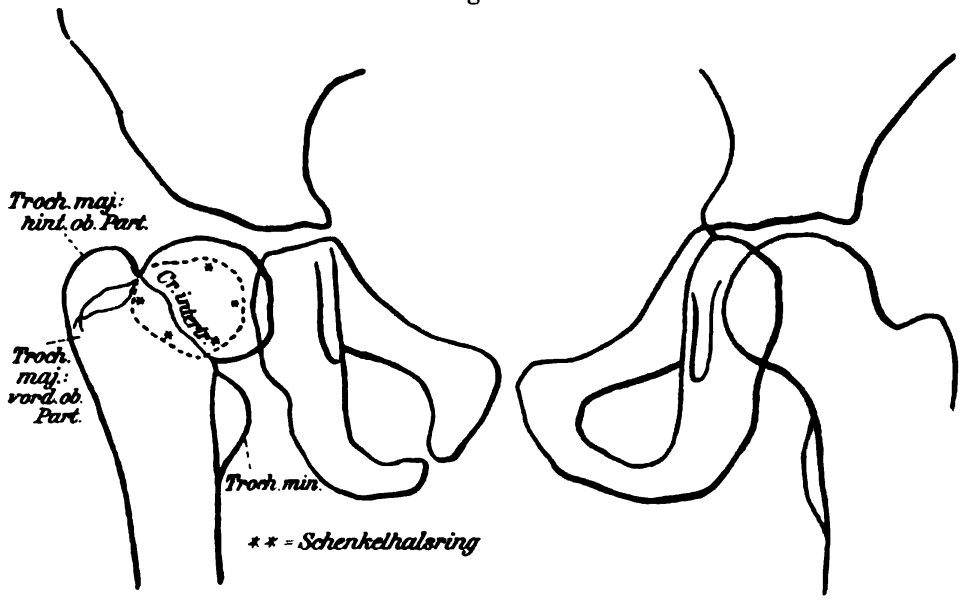


erfolgt, wie das Vorhandensein des Schenkelhalsringes beweist. Es besteht Auswärtsdrehung, wie klinisch festzustellen ist. Diese ist sogar noch ziemlich hochgradig und beeinträchtigt auch die Schönheit des Ganges, obwohl dieser im übrigen sehr befriedigend ist. Ein Grund, Antetorsion oder Coxa vara anzunehmen,

Digitized by Google
Original from UNIVERSITY OF CALIFORNIA
Generated on 2019-10-16 12:51 GMT / http://hdl.handle.net/2027/uc1.b3774661
Public Domain in the United States, Google-digitized / http://www.hathitrust.org/access_use#pd-us-google

liegt nicht vor, da die ziemlich starke Auswärtsdrehung durchaus das Bild erklären läßt.

**Fall 3**, Mädchen L., $6^1/_2$ Jahre alt. Doppelte angeborene Hüftgelenksverrenkung; links ersten bis zweiten Grades, rechts zweiten Grades.

Fig. 35.

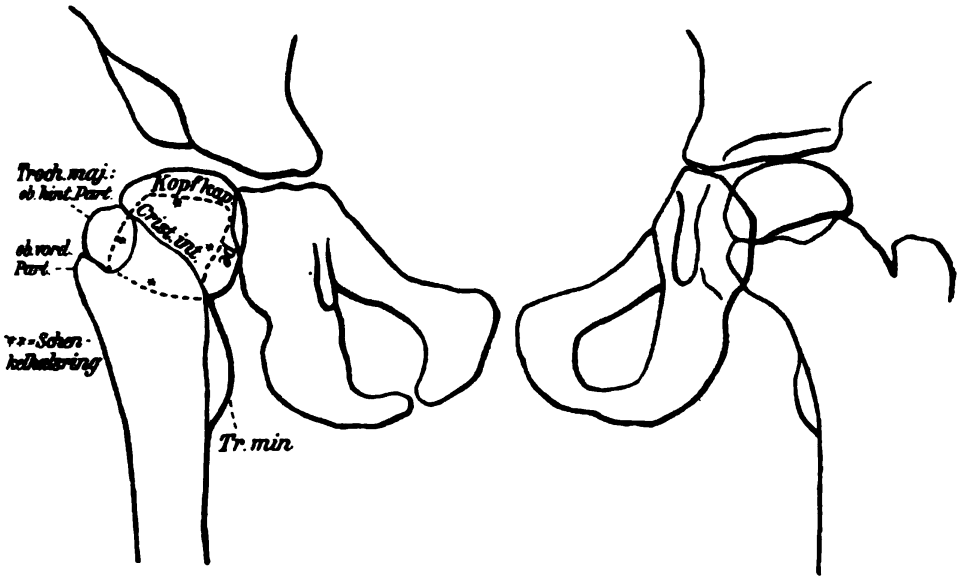


Fig. 36.

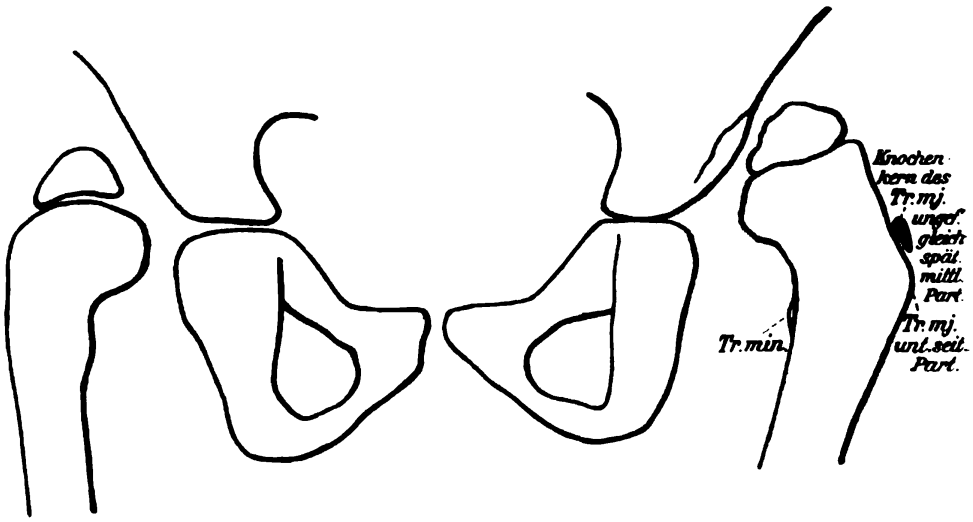


Fig. 36 (8. April 1913): Links leichte Auswärtsdrehung, rechts weniger; rechts großer Rollhügel durch Knochenkern angedeutet.

Fig. 37 (4. Juni 1914): Köpfe konzentrisch in der Pfanne. Stellung in Abduktion und Auswärtsdrehung. Aeußere Umrisse ähneln sehr den Formen des Modellbildes (Fig. 17 u. 19). Alles nähere ist aus den Bezeichnungen des Bildes zu erkennen.

Digitized by Google
Original from UNIVERSITY OF CALIFORNIA
Generated on 2019-10-16 12:51 GMT / http://hdl.handle.net/2027/uc1.b3774661
Public Domain in the United States, Google-digitized / http://www.hathitrust.org/access_use#pd-us-google

Fig. 38 (27. Oktober 1915): Das Kind war mir längere Zeit aus den Augen entschwunden. Die Bildformen haben sich stark verändert; rechts ist der Schenkelhalsring nahezu ganz verschwunden; doch besteht auch hier klinisch noch geringe, nicht ganz ausgleichbare Auswärtsdrehung. Links ist der Schenkelhalsring sehr

Fig. 37.

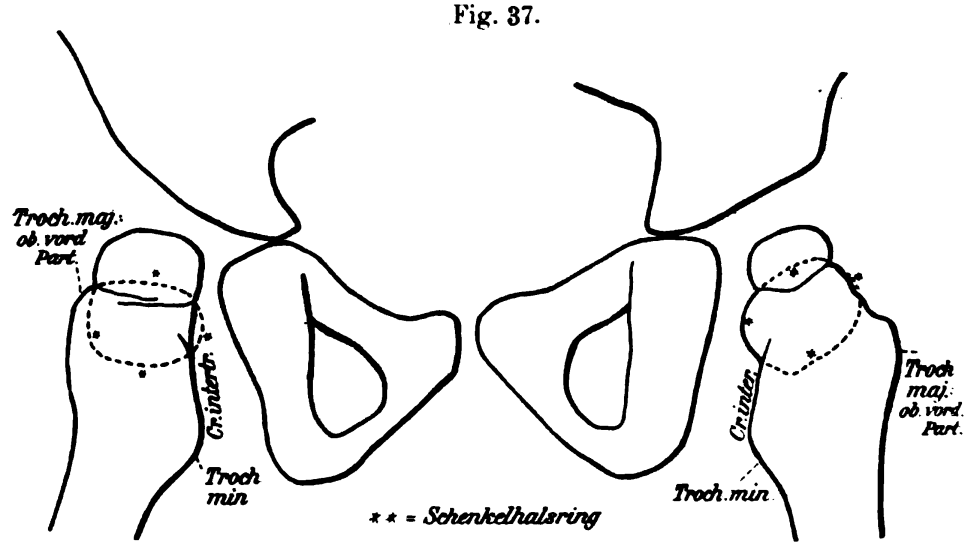


Fig. 38.

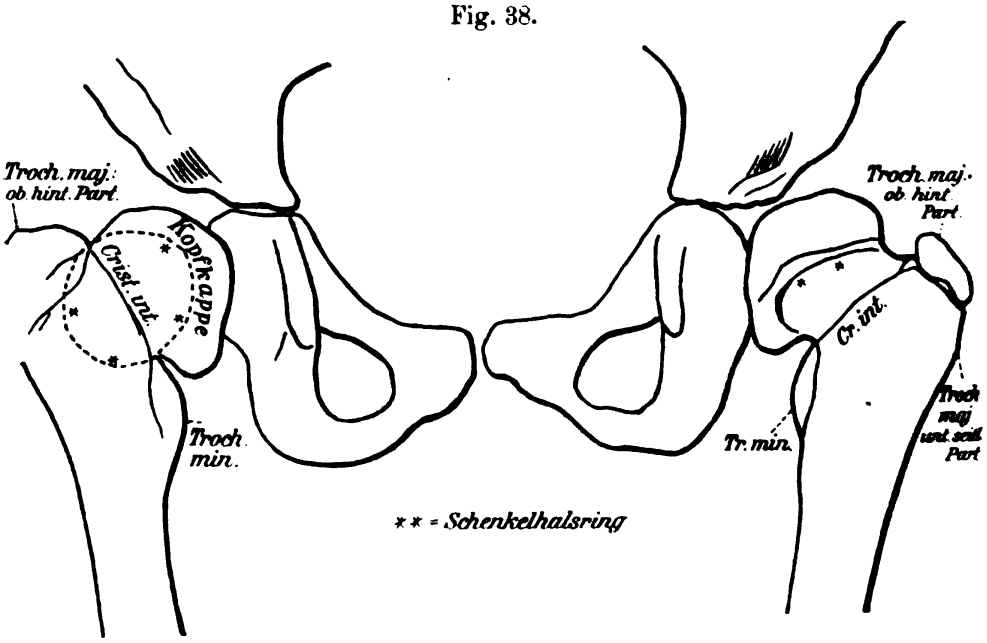


groß und breit, nahezu ringförmig. In der Tat besteht hier noch sehr starke Auswärtsdrehung.

**Fall 4,** Mädchen Arn., $7^1/_2$ Jahre bei der Aufnahme gewesen. Luxation beider Hüften zweiten bis dritten Grades.

Fig. 39 (2. Mai 1913): geringe Auswärtsdrehung links; rechts mutmaßlicher Kopfkontur eingezeichnet.

Digitized by Google
Original from UNIVERSITY OF CALIFORNIA
Generated on 2019-10-16 12:51 GMT / http://hdl.handle.net/2027/uc1.b3774661
Public Domain in the United States, Google-digitized / http://www.hathitrust.org/access_use#pd-us-google

Fig. 40 (27. Oktober 1915): rechts ist die Auswärtsdrehung ganz gering. Der Schenkelhalsring ist nur noch als Linie sichtbar. Links besteht noch starke klinisch nachweisbare Auswärtsdrehung. Der Schenkelhalsring ist groß und breit. Die Crista intertrochanterica ist auf beiden Bildern ganz verschieden gelagert. Zu

Fig. 39.

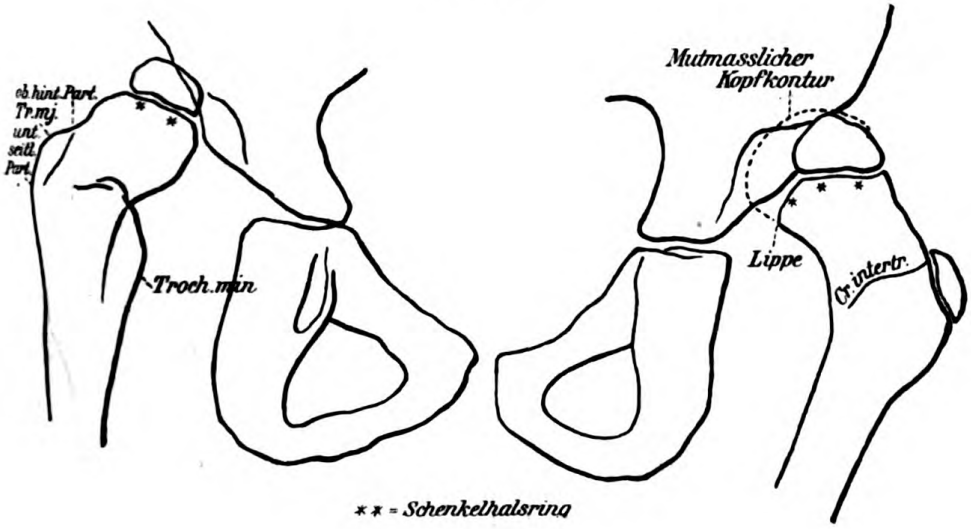


Fig. 40.

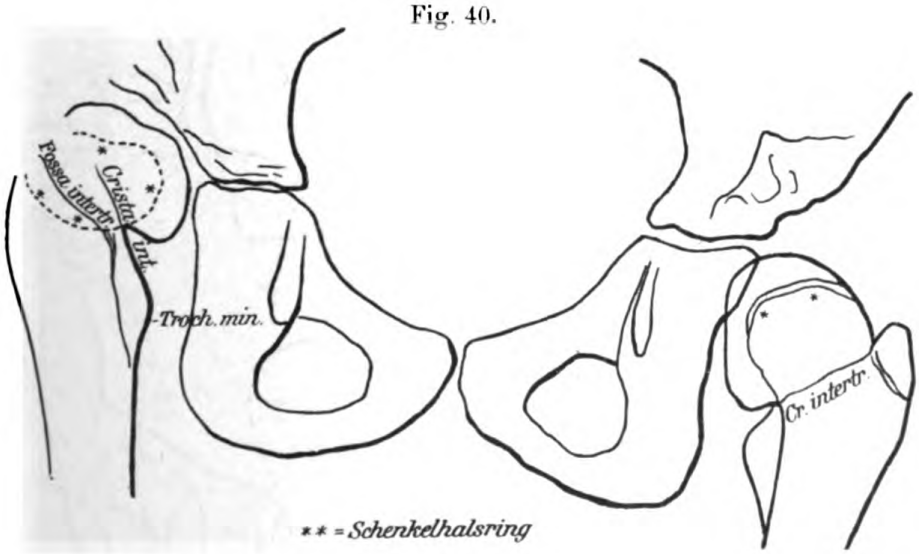


beachten ist, daß die Crista intertrochanterica zeichnerisch mit der unteren Linie des Schenkelhalsringes nie zusammenfällt.

**Fall 5,** Mädchen S., 6 Jahre alt bei der Einrenkung gewesen, Hüftverrenkung links zweiten bis dritten Grades.

Fig. 41 (3. Mai 1914): Das obere Femurende ist gegenüber rechts auffallend verschwächt, nur wenig über die Hälfte im Breitendurchmesser messend.

Digitized by Google
Original from UNIVERSITY OF CALIFORNIA
Generated on 2019-10-16 12:51 GMT / http://hdl.handle.net/2027/uc1.b3774661
Public Domain in the United States, Google-digitized / http://www.hathitrust.org/access_use#pd-us-google

Fig. 41.

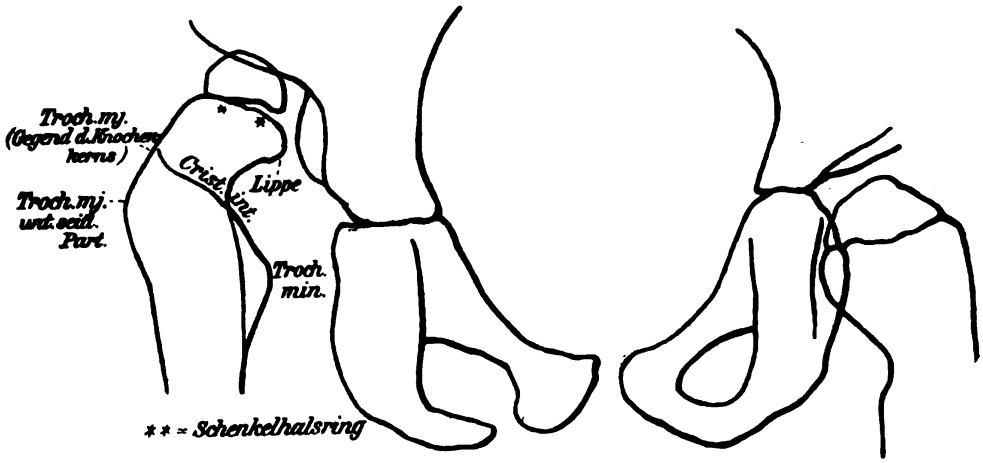


Fig. 42.

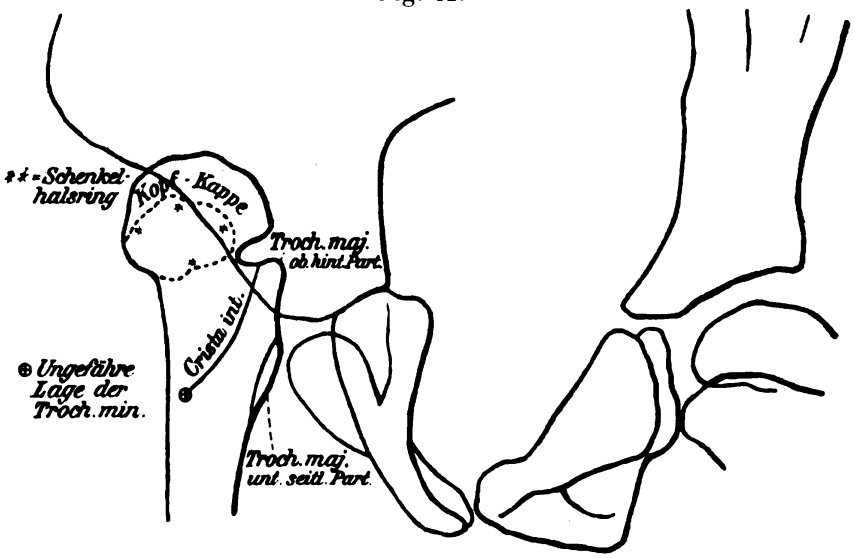


Fig. 43.

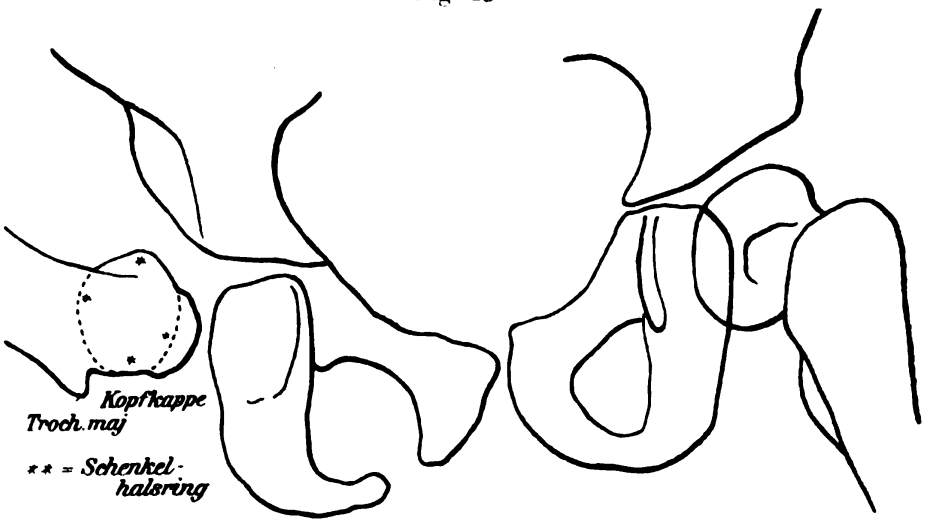


Digitized by Google
Original from UNIVERSITY OF CALIFORNIA
Generated on 2019-10-16 12:51 GMT / http://hdl.handle.net/2027/uc1.b3774661
Public Domain in the United States, Google-digitized / http://www.hathitrust.org/access_use#pd-us-google

Außerdem besteht mäßige Auswärtsdrehung (Luxatio iliaca). Auch die linke Schamsitzbeinfuge ist noch nicht geschlossen.

Fig. 42 (6. Mai 1914): Der Gipsverband mußte aus besonderen Gründen noch mal entfernt werden, wobei der Femur sofort eine stark auswärtsgedrehte Stellung annahm. Das Röntgenbild zeigt den Kopf hinter dem Darmbein. Das Bild ist ähnlich wie Fig. 17 u. 19, nur besteht eine noch stärkere Auswärtsdrehung.

Fig. 44.

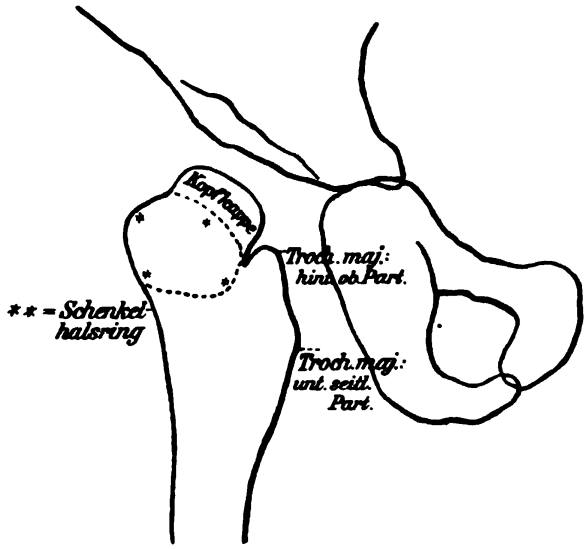


Es gelingt bei der Durchleuchtung nicht, das Becken gleichmäßig auf die Platte zu legen. Preßt man die linke Seite der Platte an, so hebt sich das rechte Becken breit ab von der Platte. Die übrigen Einzelheiten sind auf dem Bilde zu ersehen.

Fig. 43 (16. Juli 1914): Der Kopf steht konzentrisch in der Pfanne.

Fig. 44 (17. August 1915): Es besteht noch sehr starke Auswärtsdrehung.

In folgendem will ich auf die hauptsächlichsten Arbeiten, die sich mit Anatomie und Röntgenologie des Femurendes bei angeborener Hüftgelenkverrenkung befassen, näher eingehen. Alle Arbeiten zu besprechen, ist mir schon wegen Platzmangel nicht möglich; auch liegt eine ausgiebige Zusammenfassung der bisherigen Veröffentlichungen in der Arbeit von Hayashi und Matsuoka in Bd. 30 dieser Zeitschrift vor. Die wichtigsten Arbeiten finden wir in dem Kongreßband von 1909 und im Jubiläumsband von 1910 (Bd. 25).

1. Drehmann: Streitfragen aus dem Gebiet der angeborenen Hüftgelenkverrenkung (Anteversion, Sagittalstellung). Kongreß 1909: Seine Resultate gründen sich „auf anatomische Studien, Literaturstudien, Röntgenbefunde". Der normale Antetorsionswinkel wird verschieden angegeben, zwischen 10—60°. Drehmann fand in teilweisem Gegensatz zu Le Damany auch bei ganz jungen Föten schon

Digitized by Google
Original from UNIVERSITY OF CALIFORNIA
Generated on 2019-10-16 12:51 GMT / http://hdl.handle.net/2027/uc1.b3774661
Public Domain in the United States, Google-digitized / http://www.hathitrust.org/access_use#pd-us-google

40—50° Torsion; bei Neugeborenen bis zum dritten Monat 40—50°; mit 1—1½ Jahren 25°, bei Adoleszenten 16—18°, bei Erwachsenen 10—15°. Es handelt sich hier um normale Hüften. Wir sehen daraus, daß, wie auch Le Damany angibt, die positive Torsion = Antetorsion im Fötalleben und Kindesalter physiologisch ist. Ich verweise hier ferner auf die Angaben von Martin (siehe weiter unten).

Bei Hüftgelenkverrenkung fand Drehmann nun eine stärkere Sagittalstellung, die seiner Ansicht nach nur zum Teil durch die Auswärtsdrehung bedingt sein konnte.

Die Antetorsion bildet nach Drehmann ein differential-diagnostisches Merkmal der kongenitalen oder in den ersten Tagen erworbenen Hüftgelenksverrenkung. Offenbar schließt er das aus seinen Röntgenbefunden. Wenigstens spricht er an dieser Stelle in seiner Arbeit nicht von anatomischen Präparaten. Die für hochgradige Antetorsion sprechen sollende Abbildung (Fig. 9 seiner Arbeit) eines Kindes in den ersten Lebenstagen kann man, wie ich schon oben angegeben habe, nicht überzeugend finden, da bei dem Mangel der Knochenkernzeichnung in dieser Zeit eine genaue Feststellung der Torsion ausgeschlossen ist. Drehmann führt ferner an, daß von 31 anatomischen Präparaten Le Damanys die Mehrzahl nur einen Torsionsgrad von der Größe des normalen beim Neugeborenen zeigen. Ferner sagt Drehmann von seinen eigenen Röntgenbefunden, daß die „meisten Fälle" eine Torsion von 30—45°, besonders bei Kindern unter 2 Jahren, aufweisen, nur ältere Kinder zeigten höhere Grade. Eine Torsion von 30—45° ist aber, wie Le Damany und Drehmann selbst gefunden haben, durchaus keine den normalen Torsionsgrad überschreitende Zahl.

Ueber das Schicksal der Torsion sagt Drehmann, daß sie bei Einrenkungen bis zum zweiten Lebensjahr fast ausnahmslos zurückgehe; er demonstriert dazu zwei Bilder. Vor der Einrenkung nimmt er bei dem offenbar nur 1jährigen (!) Kinde starke Antetorsion an; eine spätere Vergleichaufnahme zeigt ganz normale Verhältnisse.

Trotzdem Drehmann also selbst in den meisten Fällen einen die physiologische Höhe der Torsion nicht übersteigenden Grad von Antetorsion findet, bezeichnet er die Torsion nach vorn als differentialdiagnostisches Merkmal der angeborenen Hüftgelenkverrenkung.

Reiner geht noch weiter und verlangt die präventive Korrektur der angeblichen pathologischen Antetorsion.

Digitized by Google
Original from UNIVERSITY OF CALIFORNIA
Generated on 2019-10-16 12:51 GMT / http://hdl.handle.net/2027/uc1.b3774661
Public Domain in the United States, Google-digitized / http://www.hathitrust.org/access_use#pd-us-google

2. Spitzy: Wie oft findet sich beim luxierten Hüftgelenk eine angeborene Coxa vara? Kongreß 1909.

Spitzy fand durch Studium einer sehr großen Plattenzahl, daß mit der kongenitalen Luxation der Hüfte eine primäre kongenitale Coxa vara nicht vergesellschaftet ist. Die sonst bei Luxation gelegentlich beobachtete Coxa vara ist sicher sekundären Ursprungs und findet sich hauptsächlich bei älteren Kindern. Diese Anschauung stimmt mit meinen Erfahrungen vollkommen überein. Andere Mitteilungen, die selbst bei ganz kleinen Kindern schon Coxa vara feststellten, beruhen auf irrtümlicher Deutung der Bilder.

3. Frölich, Nancy: Die Entstehung und Bedeutung der nach der Reposition öfter beobachteten Coxa vara. Kongreß 1909.

Frölich beschreibt mehrere Fälle von Coxa vara nach Bruch des Schenkelhalses bei Einrenkungsversuchen. Zum Teil handelt es sich bei seinen Bildern offenbar nicht um Coxa vara; z. B. Fig. 4 seiner Arbeit, rechte Seite. Es handelt sich um ausgesprochene Auswärtsdrehung, wie auch die späteren Röntgenaufnahmen beweisen. Uebrigens mag ja früher bei der langen Gipsbehandlung die Coxa vara traumatica öfter vorgekommen sein. Bei der kurzen Gipsdauer, wie sie von Schanz und mir gepflegt wird, ist ernsthafte Brüchigkeit des Knochens nicht zu befürchten. In der Diskussion gab Joachimsthal an, daß er 4 Fälle von Coxa vara nach der Einrenkung gesehen habe, die vorher eine normale Schenkelhalsachse aufwiesen; in Widerspruch finde ich die weitere Angabe, daß diese Kinder trotzdem keine Beschwerden und auch keine Störung des Ganges aufwiesen. Wer kennt eine echte Coxa vara ohne Beschwerden und ohne Gangstörung? Wieviel stärker müßten die Beschwerden bei einer von Haus aus pathologischen Hüfte nach der Einrenkung sein, die durch die lange Gipszeit noch besonders geschwächt ist?

Auf zwei Arbeiten in Bd. 25 dieser Zeitschrift möchte ich genauer deswegen eingehen, weil beide Arbeiten aus der bekannten Klinik von Geheimrat Lange in München stammen und sich offenbar auf sehr großes Material stützen.

1. Pürckhauer: Ueber Coxa vara als Folgeerscheinung der unblutigen Einrenkung der angeborenen Hüftgelenkluxation (Bd. 25 dieser Zeitschrift).

Genauer Bericht der schon auf dem Kongreß 1909 gemachten Angaben. Er unterscheidet die Entstehung der Coxa vara während der Verbandsperiode und nach Abschluß der letzteren mit ca. 11% und eine



Digitized by Google
Original from UNIVERSITY OF CALIFORNIA
Generated on 2019-10-16 12:51 GMT / http://hdl.handle.net/2027/uc1.b3774661
Public Domain in the United States, Google-digitized / http://www.hathitrust.org/access_use#pd-us-google

solche, die erst bei späteren Kontrollaufnahmen zum Vorschein kam. Er bringt zum Beleg eine Anzahl von Pausbildern; ich muß sagen, daß ich auf den meisten Bildern eine Coxa vara nicht entdecken kann, daß ich vielmehr die zum Teil eigentümlichen Bildformen rein als Produkte der jeweiligen Femurstellung betrachte. In seinem Falle 1 (Fig. 1a, b, c) nimmt Pürckhauer bei einem 7jährigen Mädchen auf dem Bilde vor der Aufnahme normalen Schenkelhalswinkel an. Das Bild, genau unserem Bild der leichten Auswärtsdrehung entsprechend, zeigt die dafür typische Steilstellung der Bildform, wie wir es bei Sagittalstellung der Schenkelhalskopfachse von oben her kennen. In dieser Stellung läßt sich der Schenkelhalskopfwinkel gar nicht feststellen; der Winkel erscheint hier viel größer als er in Wirklichkeit ist. In Bild b (nach dem zweiten Verband) und c (nach dem dritten Verband) spricht Pürckhauer von mäßiger und ausgesprochener Coxa vara des Schenkelhalses: Kopfepiphyse nach unten abgeschliffen, geringe Atrophie desselben. Coxa vara liegt sicher nicht vor, ebensowenig eine Abschleifung der Epiphyse. Bild c zeigt noch geringe Torsion — ob Antetorsion oder Auswärtsrotation ist gleichgültig —, dadurch zeichnet sich der obere Rand des Schenkelhalses etwas nach oben konvex ab; wie uns die Figur der Sagittalstellung am Skelett zeigt (Fig. 10 und 11) und täuscht dadurch eine Verbiegung vor. Uebrigens ist die Messung des Schenkelhalswinkels nur bei voller oder nahezu voller Frontalstellung der Schenkelhalsachse beweisend. In Fig. 1 besteht aber keine Frontalstellung der Schenkelhalskopfachse; während die Aufnahmen b und c in Einwärtsdrehung gemacht sind; die Zeichnung der Sagittalstellung ergibt aber auf dem Bild immer einen größeren Winkel der Schenkelhalskopfachse, als die Frontalstellung. Die Diagnose der Epiphysenabschleifung des Kopfes ist ebenfalls eine irrige. Die Röntgenaufnahme eines 7jährigen Mädchens zeigt uns noch keine vollkommene Verknöcherung des Kopfes. Die Form des Knochenkerns läßt also keinen Schluß auf die wirkliche Form zu. Wir müssen die Kopfform erst konstruieren; die Linie der Wachstumzone bzw. des von mir sogenannten Schenkelhalsringes beginnt aber nicht, wie Pürckhauer annimmt, am unteren Ende des Kopfknochenkerns, sondern am unteren Ende der hängenden Lippe. Auch ein Vergleich mit Bild a ist nicht angängig bzw. beweisend für die Form des wirklichen Kopfes, da Bild a in einer anderen Stellung aufgenommen ist, als Bild b und c. Dadurch wird die Kopfform sofort geändert. Leider vermisse ich auf den Zeichnungen Pürckhauers ganz die Linie des Schenkelhalsringes,

Digitized by Google
Original from UNIVERSITY OF CALIFORNIA
Generated on 2019-10-16 12:51 GMT / http://hdl.handle.net/2027/uc1.b3774661
Public Domain in the United States, Google-digitized / http://www.hathitrust.org/access_use#pd-us-google

die man doch auf einem einigermaßen guten Bilde überall deutlich sieht.

Uebrigens ist es mir auch unverständlich, wie während der Verbandsperiode eine Coxa vara überhaupt zustande kommen kann. Pürckhauer betont noch ausdrücklich, daß die Kinder in dem ersten und zweiten Verbande nicht zum Gehen kommen, sondern liegen. Es fehlt also jede Belastung. Außerdem gewährleistet ein einigermaßen festsitzender Gipsverband doch auch die Form der Knochen. Ich bin überzeugt, daß alle diese Kinder, soweit nicht Kontrakturen bestanden und soweit der Kopf konzentrisch in der Pfanne stand, klinisch keine Merkmale der Coxa vara zeigten und gut liefen.

Anderseits könnte man es sehr wohl verstehen, wenn die Knochen infolge der sehr langen Gipsperiode von 8—9 Monaten an Festigkeit verlören und nach Abnahme des Gipses, also in der Nachbehandlung, zu Verbiegungen und gar Frakturen neigten. Solche Fälle hat Frölich ja beschrieben; in dieser Beziehung kann ich meine Fälle nicht zum Vergleich heranziehen, da ich nicht länger als 10—15 Wochen eingipse.

Pürckhauer veröffentlicht in seiner Arbeit eine große Anzahl Bilder, die nach seiner Angabe Coxa vara zum Teil aufweisen, und diese der Knochenatrophie verdanken. Leider sind die Reproduktionen nicht alle so gut, daß man sie mit absoluter Sicherheit lesen könnte. Ich vermag, soweit die Bilder scharf und soweit Pausen da sind, nach meinen oben angeführten Versuchen nicht an die Coxa vara zu glauben. Ich mache vor allem darauf aufmerksam, daß die Mehrzahl der Kinder, wie Pürckhauer berichtet, trotz der mehr oder weniger großen Coxa vara tadellos gehen und nicht hinken. Das ist meines Erachtens ein Widerspruch in sich selbst. Ein Kind mit starker Coxa vara läuft nicht tadellos. Den Schlüssel des Rätsels suche ich in einer Bemerkung Pürckhauers, die mehrfach wiederkehrt: „Innenrotation beschränkt, Außenrotation vermehrt". Die Außenrotation ist es, wie unsere Versuchsbilder beweisen, welche die mißverständlichen Bilder schafft.

Ich will nur einige wenige Fälle herausgreifen: Fig. 10 der Pürckhauerschen Arbeit zeigt die Hüfte eines $2^1/_2$—3jährigen Kindes, welches vor der Einrenkung mit $1^1/_2$ Jahren normales Bild aufwies. Pürckhauer behauptet nun, daß „vom Kopf nur mehr ein geringer Rest hochgradig atrophisch unregelmäßig gestaltet" vorhanden sei. „Der Schenkelhals sei verdickt, verkürzt, nicht atrophisch, im Sinne

Digitized by Google
Original from UNIVERSITY OF CALIFORNIA
Generated on 2019-10-16 12:51 GMT / http://hdl.handle.net/2027/uc1.b3774661
Public Domain in the United States, Google-digitized / http://www.hathitrust.org/access_use#pd-us-google

der Coxa vara nach oben konvex." Daß es nicht angängig ist, den vorhandenen Kopfkern bei einem $2^1/_2$—3jährigen Kind mit der Größe des Kopfes zu identifizieren, brauche ich nicht nochmals auszuführen. Daß der Kopf größer ist, als der kleine Kopfkern in der Figur, beweist auch die Leere des Bildes zwischen Kopf und Pfanne. Ich brauche im übrigen nur auf unsere Versuchsbilder hinzuweisen. Sie zeigen uns alles, was hier nach Ansicht Pürckhauers pathologisch ist. Wenn Pürckhauer im Gegensatz zu dem atrophischen Kopf von dem nicht atrophischen Schenkelhals spricht, so erklärt sich das daraus, daß der Schenkelhals bei der Sagittalstellung eine Atrophie, selbst wenn sie vorhanden wäre, schwer erkennen läßt. Vielmehr wird dadurch, daß der Schenkelhalsknochenschatten zum Teil mit dem Schatten des Kopfes und des großen Rollhügels zusammenfällt, sogar eine größere Dichtigkeit vorgetäuscht, als sie in der Tat besteht. Es liegt also Sagittalstellung vor; ob Auswärtsdrehung oder Antetorsion, läßt sich auf Grund des Bildes allein nicht entscheiden.

Fig. 16 zeigt das Bild eines Mädchens, das 6 Jahre zuvor im Alter von 15 Jahren eingerenkt worden ist. Pürckhauer bemerkt dazu, daß „der Schenkelhals kurz, gedrungen, nach oben konvex sei und ausgesprochene Coxa vara trotz der Aufnahme in Außenrotation" bestehe. Es ist das typischste Bild in Auswärtsdrehung (siehe unsere Figur).

Hohmann hat in einer sehr klar gehaltenen Arbeit: „Zur Diagnose und Pathologie der Antetorsion und Retrotorsion bei der kongenitalen Hüftverrenkung" die Sagittalstellung der Schenkelhalskopfachse an der Hand eines Modells mit wenigen Worten uns trefflich anschaulich gemacht; die Aufnahmen des dazu verwendeten Femur geschahen in „Mittelstellung (Patella nach vorn)". Beim Vergleich seiner Röntgenbilder (ebenfalls aus der Langeschen Klinik) fand nun Hohmann in 50 % der Fälle Antetorsion, zum Teil ganz hochgradigster Art; aber auch Hohmann weist darauf hin, daß selbst Fälle mit stärkster Torsion ausgezeichnete funktionelle Resultate aufweisen. Das ist meines Erachtens wieder ein Widerspruch in sich selbst. Patienten mit Hüften, die derartig hochgradige Veränderungen, wie z. B. Fig. 11 der Hohmannschen Arbeit aufweisen, daß überhaupt gar keine entfernte Aehnlichkeit mit dem normalen Knochenbau mehr vorhanden ist, können nicht normalen menschlichen Gang aufweisen; wir kommen notgedrungen zu der Annahme, daß hier Verzeichnungen vorliegen.

Digitized by Google
Original from UNIVERSITY OF CALIFORNIA
Generated on 2019-10-16 12:51 GMT / http://hdl.handle.net/2027/uc1.b3774661
Public Domain in the United States, Google-digitized / http://www.hathitrust.org/access_use#pd-us-google

Man darf nicht sagen, daß Verkennungen der Bilder deswegen ausgeschlossen seien, weil die Aufnahmen ja stets in sogenannter Mittelstellung vorgenommen würden. Ich habe oben darauf hingewiesen, daß trotz dieses Prinzipes nicht alle Hüften in dieser Stellung (Patella nach vorn) aufgenommen werden und werden können. Dazu kommt noch, daß in den großen Kliniken die Bedienung des Röntgenapparates doch so häufig dem Wechsel unterworfen ist und daß man für die vollkommene Exaktheit des Röntgenpersonals nicht immer haften kann.

Eine Zeichnung wie in Fig. 11 links von Hohmann kann nach den eigenen Modellpausen von Hohmann nur bei einer Antetorsion des Femur oder auch vielleicht Anteversion des Schenkelhalses von 90° entstehen. Ich glaube nicht, daß es bis jetzt gelungen ist, eine derartige Antetorsion durch ein anatomisches Präparat zu belegen. Solche Bildformen brauchen zur Erklärung nicht die Annahme einer Torsion; es handelt sich in Fig. 11 offenbar um die Aufnahme eines älteren Kindes in extremer Auswärtsrotation, wobei ersichtlich unscharfe Konturen bei wenig gelungenem Bilde vorliegen; wahrscheinlich dürften auch Abschleifungen des Kopfes anzunehmen sein.

Die Bilder Hohmanns mit weniger starker Antetorsion zeigen vollkommen die Konturen meiner obigen Versuchsbilder bei Auswärtsrotation.

Müller-Stuttgart beschreibt ein „weiteres Präparat von behandelter Hüftgelenkluxation" bei einem $4^1/_2$jährigen Mädchen. Zur Feststellung der Torsion wurde unterhalb des großen Rollhügels ein Nagel eingeschlagen und der Femur 6 cm unterhalb des großen Rollhügels durchsägt. Nach dem Röntgenbild und dem objektiven Befund liegt nach Verfassers Ansicht Anteversion des Schenkelhalses und Antetorsion des Femur vor, welch letztere Müller auf 60° schätzt. Klinisch lag offenbar eine ziemlich starke Kontraktur in Beugestellung und Abduktion vor.

In Bd. 30 dieser Zeitschrift finden wir endlich noch einige Arbeiten von Redard und Landwehr; letzterer gibt bei einer reifen Frucht eine Antetorsion von ungefähr 40° an. Genaue Messung war wegen Fehlens der Femurkondylen unmöglich.

In einem zweiten Falle handelt es sich um ein 7 Monate altes Kind: Der Kopf zeigt angeblich „Pufferform". Der Hals ist mäßig antevertiert.

In einem dritten Falle bestand bei einem eben ausgetragenen Kind deutliche Anteversion.

Digitized by Google
Original from UNIVERSITY OF CALIFORNIA
Generated on 2019-10-16 12:51 GMT / http://hdl.handle.net/2027/uc1.b3774661
Public Domain in the United States, Google-digitized / http://www.hathitrust.org/access_use#pd-us-google

Bibergeil veröffentlicht in seiner Arbeit: „Weitere Mitteilungen über Osteo-arthritis deformans coxae juvenilis", zugleich ein Beitrag zu den Spätfolgen nach unblutig reponierter Hüftluxation, Bilder, die ebenso wie die Pürckhauerschen durchaus nicht für „Antetorsion, atrophische Köpfe, Varietäten des Kopfes, hyperplastische Kopfbildungen" beweisend sind.

Zum großen Teil zeigen diese Bilder die oben beschriebenen typischen Verzeichnungen der Auswärtsdrehung; z. B. Fig. 9, 13, 15 seiner Arbeit. Er drückt selber, wie Pürckhauer, sein Erstaunen darüber aus, „was die Patienten mit so hochgradig deformierten Schenkelhalsköpfen und Schenkelhälsen ohne Beschwerden leisten können". Die Lösung ist die, daß in seinen meisten Fällen Deformierungen gar nicht vorliegen, sondern Verzeichnungen. Damit werden auch alle Deduktionen über die Aetiologie dieser angeblichen Deformierung hinfällig. Ich will damit aber nicht leugnen, daß, wie Frölich, Lange und andere angeben, Deformierungen des Schenkelhalses und Kopfes infolge Trauma in der Nachbehandlung vorkommen können, zumal dann, wenn durch eine sehr lange Gipsperiode von 6—10 Monaten eine Atrophie der Knochen eingetreten ist. Bei meiner kurzen Gipsbehandlung von 10—15 Wochen habe ich derartige Fälle nicht beobachtet.

Hayashi und Matsuoka zeigen in ihrer Arbeit: „Anatomische und radiologische Untersuchungen der Knochengerüste der kongenital verrenkten Hüftgelenke" Röntgenbilder eines 9jährigen

Fig. 45.

Mädchens, welches das ausgesprochene Steilbild des Femur in Auswärtsdrehung aufweist: Kleiner Rollhügel stark medial vorspringend, großer Rollhügel wesentlich tiefer als der obere Kopfpol, Köpfe anscheinend abgeschliffen und verkleinert. Die Photographie des herausgenommenen Femur zeigt uns überraschend die Verzeichnungen des

Digitized by Google
Original from UNIVERSITY OF CALIFORNIA
Generated on 2019-10-16 12:51 GMT / http://hdl.handle.net/2027/uc1.b3774661
Public Domain in the United States, Google-digitized / http://www.hathitrust.org/access_use#pd-us-google

Röntgenbildes: Fast die ganze Masse des Kopfes ist zerstört, der obere Kopfpol steht kaum höher als der große Rollhügel; ferner besteht eine ziemlich starke auf dem Bild schwer sichtbare Anteversion des Kopfes und eine Spiraldrehung der oberen Femurhälfte von innen nach vorn (Antetorsion). Der Grad dieser Torsion ist nicht angegeben, kann nach der photographischen Aufnahme nicht besonders groß sein.

An dem Skelett meines Laboratoriums fand ich zwei ganz verschiedene Femora. Es ist allerdings sehr gut möglich, daß die Knochen

Fig. 46 a.

Fig. 46 b.

dieses Skelettes nicht von ein- und demselben Individuum stammen. Während der linke Knochen gar keine Torsion nach vorn aufweist, sehen wir rechts eine anscheinend sehr starke Antetorsion (siehe Fig. 45). Der Torsionswinkel dürfte ungefähr dem auf Fig. 47 entsprechen, also ca. 28° betragen. Das Röntgenbild beider Femora (siehe Fig. 46) läßt die schärfste Uebereinstimmung mit unseren Fig. 10 u. 11 erkennen (Femur in mäßiger Auswärtsrotation).

Ueber die Messung der Torsion im Röntgenbild möchte ich noch einige wenige Worte anfügen. Drehmann schlägt zur genauen Messung zwei Röntgenbilder vor; und zwar das eine in genauer Mittelstellung, das zweite in Innenrotation, bis der große Roll-

Digitized by Google
Original from UNIVERSITY OF CALIFORNIA
Generated on 2019-10-16 12:51 GMT / http://hdl.handle.net/2027/uc1.b3774661
Public Domain in the United States, Google-digitized / http://www.hathitrust.org/access_use#pd-us-google

hügel genau nach außen sieht. Der Grad der dazu notwendigen Innendrehung gibt den Grad der Antetorsion an. Jedermann wird mir zugeben, daß diese Messung immer nur eine schätzungsweise sein kann. Dazu kommt, wie oben angeführt, daß wir sehr häufig, besonders nach der Einrenkung der Hüften infolge Kapselschrumpfung, gar nicht imstande sind, die zu dieser Messung notwendige Innenrotation herzustellen.

Aus den obigen Ausführungen ergibt sich, daß tatsächlich sehr häufig Röntgenbilder hüftgelenksverrenkter Kinder falsch gedeutet worden sind; daß die Bildformen, welche man zum großen Teil als Antetorsion und Coxa vara bezeichnet hat, sich durch die Auswärtsrotation und Abduktion erklären lassen, daß auf jeden Fall ein die normalerweise vorhandene Antetorsion übersteigender Grad von Torsion bei der Hüftgelenkverrenkung nicht vorhanden zu sein pflegt. Wir werden in Zukunft bei einem Fehlresultat uns nicht mehr mit der Ausflucht begnügen dürfen, daß die Antetorsion oder eine Verbiegung des Schenkelhalses daran schuld sei; denn das bestätigen gerade auch jene Autoren, welche Antetorsion in solchen Fällen annehmen, daß die Resultate durch diese angebliche Antetorsion nicht beeinträchtigt werden.

Gewiß mögen auch, namentlich in früheren Jahren, Coxa-vara-Bildungen vorgekommen sein; diese dürften aber stets traumatischer Natur gewesen sein (Fraktur oder Infraktion am Schenkelhals). Eine Coxa vara als Sekundärerscheinung der Einrenkung besteht meines Erachtens nicht.

Ueber die Torsionsgrade des Femur gibt uns Martin in seinem Lehrbuch der Anthropologie (Fischer-Jena 1914) Aufschluß. Die Torsion wird am besten aus der gegenseitigen Stellung von Collumachse und Kondylentangente gemessen. Die genauen Messungen sind ziemlich schwierig und erfordern besondere Apparate (siehe Fig. 47, nach der Abbildung des Martinschen Lehrbuches gezeichnet). Aus den Zusammenstellungen von Martin sieht man, daß die schwächste Torsion beim rezenten Europäer und Japaner zu finden ist und dort 9—11° im Durchschnitt beträgt; mittlere Grade findet man bei den Negern, Malaien, Feuerländern (17—18°); höhere Grade bei den Patagoniern, Polynesiern (22—27°); die stärksten Grade bei den Maori (39—47°). Individuell ist die Schwankung auch beim rezenten

Digitized by Google
Original from UNIVERSITY OF CALIFORNIA
Generated on 2019-10-16 12:51 GMT / http://hdl.handle.net/2027/uc1.b3774661
Public Domain in the United States, Google-digitized / http://www.hathitrust.org/access_use#pd-us-google

Europäer äußerst groß (— 25° bis + 42°); doch sind negative Winkelwerte sehr selten.

Es ist sehr wohl zu verstehen, daß wir Orthopäden der Antetorsion ein ganz besonderes Gewicht beigelegt haben und daß wir namentlich seit der Veröffentlichung von Le Damany, rein theoretisch betrachtet, uns sehr wohl vorstellen konnten, daß die Antetorsion eine ganz besondere Rolle bei der Hüftgelenkverrenkung spielen müsse. Es wäre ja leicht verständlich, daß ein antetorquierter Femur leichter

Fig. 47.




luxiert bzw. mehr zu Luxation neigt, als ein Femur ohne Torsion. Le Damany sagt nun auf Grund seiner Forschungen, daß jeder menschliche Fötus sich vor der Geburt durch übermäßige Beugung in den Hüften deformiert, um sich der mütterlichen Uterushöhlung anzupassen; ferner deformiert sich jedes Kind durch übermäßige Streckung in den Hüften, um sich an die aufrechte Haltung anzupassen. Diese doppelte Deformation wird mit dem anthropologischen Aufsteigen immer größer. Nach Le Damany kommt die Hüftgelenkverrenkung 5—10mal seltener bei der gelben Rasse und 50—100mal seltener bei den Negern vor, als bei den Franzosen. Die Gefahr, der durch diese doppelte Deformation das Menschengeschlecht, besonders die höherstehenden Rassen ausgesetzt werden, ist die „angeborene anthropologische Hüftgelenkverrenkung".

Aus den Untersuchungen und Schlußfolgerungen Le Damanys geht ohne weiteres hervor, daß die Antetorsion nicht die Ursache der Hüftgelenkverrenkung ist; denn wie wir in dem Martinschen Lehrbuch der Anthropologie sehen, haben gerade die höher entwickelten Rassen einen verhältnismäßig geringen Antetorsionsgrad, während die Neger, Patagonier, Maori einen 3—6mal so großen Torsionsgrad aufweisen. Wäre also die Antetorsion ein prädisponierendes Moment oder

Digitized by Google
Original from UNIVERSITY OF CALIFORNIA
Generated on 2019-10-16 12:51 GMT / http://hdl.handle.net/2027/uc1.b3774661
Public Domain in the United States, Google-digitized / http://www.hathitrust.org/access_use#pd-us-google

ein differential-diagnostisches Merkmal der angeborenen Hüftgelenkverrenkung, dann müßten gerade die niederen Rassen einen umso höheren Prozentsatz von Verrenkung aufweisen.

Zusammenfassend sehen wir also, daß weder das anatomische Präparat, noch die Röntgenuntersuchungen, noch der klinische Befund, noch die anthropologischen Untersuchungen uns die Annahme erlauben, daß die Antetorsion eine ätiologische oder pathologische Rolle bei der Hüftgelenkverrenkung spielt. Die gefundenen Grade, soweit sie wirklich anatomisch exakte Messungen zur Voraussetzung haben, sind keineswegs höher als die — wenn ich so sagen darf — physiologische Torsion des kindlichen Femur überhaupt beträgt. Ein Urteil über einen etwa vorhandenen pathologischen Grad von Antetorsion ist um so weniger erlaubt, als auch beim rezenten Europäer die individuellen Schwankungen selbst beim Erwachsenen noch ganz enorm sind.

Die Untersuchungen Le Damanys weisen aber anderseits uns darauf hin, daß bei der nicht eingerenkten Hüfte die Antetorsion mit den Jahren immer mehr zunehmen müßte. Dies würde man auch leicht durch den Muskelzug erklärlich finden. Das Kind, bestrebt, den normalen Gang der übrigen Menschen nachzuahmen, wird die Füße nach vorwärts zu setzen suchen; mit anderen Worten mehr einwärts zu drehen suchen. Dieser Einwärtsdrehung kann aber das obere Femurende nicht folgen, weil sich der Kopf gegen die nach hinten abfallende Beckenwand anstemmt. Sehr wohl könnte man sich durch dieses Gegenspiel der Kräfte eine allmählich immer stärker werdende Antetorsion vorstellen. Damit scheinen auch die anatomischen Beobachtungen überein zu stimmen, obwohl anderseits Präparate von 12- und 13jährigen Kindern beschrieben sind, die überhaupt keine Torsion aufweisen.

Selbstverständlich kann ferner bei der nicht eingerenkten Hüfte auf die Dauer der falsche Kopfstand nicht ohne Einfluß auf das obere Femurende bleiben. Solche Veränderungen sind absolut einwandfrei, sowohl anatomisch, wie auch durch das Röntgenbild, erwiesen. Dadurch, daß dem Kopf sein normales Lager fehlt, muß er, gleichgültig, ob er sich eine neue Pfanne „gegraben" hat oder nicht,

Digitized by Google
Original from UNIVERSITY OF CALIFORNIA
Generated on 2019-10-16 12:51 GMT / http://hdl.handle.net/2027/uc1.b3774661
Public Domain in the United States, Google-digitized / http://www.hathitrust.org/access_use#pd-us-google

groben Veränderungen ausgesetzt sein; diese äußern sich in Abplattungen des Kopfes, die soweit gehen können, daß der ganze Kopf und Teile des Schenkelhalses abgeschliffen werden. Ich verweise hier auf die von Lorenz und Spitzy veröffentlichten Bilder des „Pufferkopfes". Doch sind diese hochgradigen Veränderungen eigentlich stets nur bei sehr alten Kindern zu beobachten, obwohl sie auch hier fehlen können. Uebrigens sind die Veränderungen am Kopfe manchmal größer, als man nach dem Röntgenbild erwarten könnte. So veröffentlichen Hayashi und Matsuoka in Bd. 30 dieser Zeitschrift das Bild eines doppelseitig hüftverrenkten Kindes von 9 Jahren. Wenn schon nach diesem Bild eine Verkleinerung der Köpfe anzunehmen ist, so ist anderseits doch eine derartig starke Zerstörung des Kopfes nicht zu vermuten, wie sie das Präparat später zeigte. In früheren Jahren äußert sich der Einfluß der Verrenkung hauptsächlich in einem allgemeinen gleichmäßigen Zurückgebliebensein des Femur wie des Beckens. Wir sehen wenigstens sehr häufig, daß die Größe des Kopfes auf der luxierten Seite weit hinter der der nicht verrenkten Seite zurückbleibt. Doch muß man sich hier vor Täuschungen hüten, da wir beim kleinen Kind aus der Größe des Kopfkerns allein nicht ohne weiteres auf die wirkliche Größe des Kopfes schließen dürfen.

Mit wenigen Worten will ich nur noch auf die **„Spätfolgen"** nach unblutig reponierter Hüftverrenkung eingehen. Wenn ich auch nach meinen obigen Ausführungen leugne, daß wir als direkte Folge der Einrenkung Veränderungen im Sinne der Coxa vara oder sonstiger Verbiegungen haben, so ist doch nicht die Tatsache von der Hand zu weisen, daß viele Jahre nach der Einrenkung ganz unangenehme Erscheinungen auftreten können, die von vielen Autoren als „Spätfolgen" beschrieben worden sind (Horvath, Redard, Lange, Bibergeil). Fälle, bei denen durch die Einrenkung Frakturen des Schenkelhalses und Kopfes entstanden sind, möchte man auch hier von vornherein ausschalten, da sie ja selbstverständlich, wenn nicht glatte Einrichtung des Bruches gelingt, Veränderungen hervorbringen müssen. Ich selbst habe in den letzten 10 Jahren derartige Spätfolgen nie gesehen, bis vor kurzem zwei Kinder in meine Behandlung traten: ein 16- und ein 13jähriges Mädchen, welche im Jahre 1903 und 1905 von anderer Seite eingerenkt worden sind. Bei beiden ist eigentlich ein ganz ähnliches Krankheitsbild vorhanden. Sie bekamen vor einiger Zeit Schmerzen in der Hüfte. Die Beweglichkeit in der Hüfte nahm ab; vor allem wurde die Beugung und die Abduktion behindert. Bei

Digitized by Google
Original from UNIVERSITY OF CALIFORNIA
Generated on 2019-10-16 12:51 GMT / http://hdl.handle.net/2027/uc1.b3774661
Public Domain in the United States, Google-digitized / http://www.hathitrust.org/access_use#pd-us-google

dem älteren Mädchen nahmen die Beschwerden sehr zu. Das Krankheitsbild war ganz ähnlich wie bei einer frischen Coxitis. Das Mädchen war bis vor wenigen Jahren nahezu normal gelaufen. Vor einem Jahr kam sie zur Untersuchung, weil das rechte Bein kürzer wurde und dem entsprechend sich eine Skoliose einstellte. Das Röntgenbild zeigt, daß auf der rechten Seite der Kopf nicht konzentrisch in der Pfanne steht. sondern etwas mehr nach oben. Das Pfannendach fehlt so gut wie ganz und die Kopfkappe ist sicher stark verkleinert. Auf der linken. jetzt entzündlichen Seite, scheint der Kopf normale Größe zu haben: auch besteht keine Coxa vara, eher Coxa valga; doch dürfte letztere Annahme auf Täuschung beruhen, bedingt durch die Auswärtsrotation. welche nicht vollkommen ausgeglichen werden kann. Die Konturen sind etwas unscharf. Ueber der linken Seite liegt eine Art Schleier, wie wir sie bei Coxitis zu sehen pflegen. In der Narkose wurde die Beweglichkeit nahezu frei; man fühlte dabei rauhe knorpelnde Geräusche. Beim jüngeren Kind sind die Erscheinungen nicht so hochgradig; auf dem Röntgenbild sieht man den Kopf konzentrisch in der Pfanne stehen, die Kopfkappe ist für das Alter des Kindes sicher zu klein. Die Kapsel erscheint etwas verdickt. Ich glaube mit den obengenannten Autoren, daß man diese Erscheinungen bestimmt als Arthritis deformans erklären muß; auch über die Ursache dieser Arthritis kann man meines Erachtens nicht im Zweifel sein. Es handelt sich offenbar um Verletzungen des Kopfes bei der Einrenkung. die, zunächst nur in geringer Art, doch allmählich zu schwereren Erscheinungen führen: ein Vorgang, wie wir dies ja sonst auch zu sehen gewohnt sind; begünstigt wird hier die Entstehung des Krankheitsbildes dann, wenn die Einstellung des Kopfes nicht konzentrisch ist (Gelenkflächeninkongruenz nach Preiser).

Die Tatsache, daß wir ein Repositionstrauma als Ursache dieser Spätfolgen annehmen müssen, eröffnet uns übrigens nicht die trüben Aussichten, wie sie uns in mancher Arbeit prophezeit worden sind. Im Gegenteil: wir wollen doch nicht vergessen. daß wir früher ganz anders eingerenkt haben. Es war früher keine Seltenheit, daß man sich stundenlang mit der Einrenkung eines 3—4jährigen Kindes abmühte; heute ist das glücklicherweise ganz anders geworden; der geübte Orthopäd braucht zur Einrenkung im allgemeinen doch nur einige Sekunden, beim größeren Kinde einige Minuten. Gewalt wird so gut wie nicht mehr angewendet; es erscheint nahezu stets ausgeschlossen, daß noch eine Läsion der Kopfkappe vorkommt. Es besteht daher die Aussicht,

Digitized by Google
Original from UNIVERSITY OF CALIFORNIA
Generated on 2019-10-16 12:51 GMT / http://hdl.handle.net/2027/uc1.b3774661
Public Domain in the United States, Google-digitized / http://www.hathitrust.org/access_use#pd-us-google

daß in Zukunft die von einem geübten Orthopäden eingerenkten Kinder solche Spätfolgen nicht mehr aufweisen werden.

Wir können also auch diese Spätfolgen der Reposition an sich nicht zur Last legen, sondern nur der gewaltsamen mangelhaften früheren Repositionstechnik.

## Zusammenfassung.

I. Die **Normalstellung** der Schenkelhalskopfachse ist in den seltensten Fällen eine reine Frontalstellung dieser Achse.

II. Die **Torsion** der oberen Femurhälfte ist nach den Untersuchungen der Anatomen und Anthropologen **physiologisch,** nicht pathologisch.

III. Die Torsion ist meistens im Sinne einer Drehung von innen nach vorn = **Antetorsion.**

IV. Die Antetorsion ist nicht ein differentialdiagnostisches Merkmal der angeborenen Hüftgelenkverrenkung, spielt auch in der Behandlung der Hüftgelenkverrenkung keine besondere Rolle; kann vor allem ein gutes Endresultat nicht verhüten.

1. Die Größe und Breite des Schenkelhalsringes ist ein Maßstab für den Grad der Sagittalstellung (Rotation bzw. Torsion).

2. Bei Frontalstellung decken sich Crista und Fossa intertrochanterica, nicht mehr bei Sagittalstellung.

3. Die für die Röntgenaufnahme geforderte Mittelstellung (Patella nach vorn) ist nicht immer identisch mit der Parallelstellung der Füße.

4. Besonders bei den eingerenkten Hüften gelingt es oft nicht, infolge der bestehenden Auswärtsdrehung wahre Mittelstellung zu erreichen.

5. Das Hindernis bildet bei der nicht eingerenkten Hüfte zum großen Teil die nach hinten abfallende Beckenwand; bei der eingerenkten Hüfte hauptsächlich die Schrumpfung der hinteren Kapsel als Folge der Lorenzschen Primärstellung, sicher auch der Einriß der Adduktoren bei älteren Kindern.

6. Nur die vollkommene Mittelstellung kann absolut einwandsfreie Schlüsse auf den Grad der Sagittalstellung erlauben.

Digitized by Google
Original from UNIVERSITY OF CALIFORNIA
Generated on 2019-10-16 12:51 GMT / http://hdl.handle.net/2027/uc1.b3774661
Public Domain in the United States, Google-digitized / http://www.hathitrust.org/access_use#pd-us-google

7. Das Röntgenbild der kleinsten Kinder gestattet infolge Mangels der Knochenkerne des kleinen und großen Rollhügels keine ernsthaften Schlüsse über die Stellung der Schenkelhalskopfachse.

8. Die in der Literatur veröffentlichten Fälle zeigen, daß vielfach das Röntgenbild nicht richtig gedeutet wurde. Verzeichnungen des oberen Femurendes, bedingt meist durch die nicht ausgleichbare Auswärtsdrehung, führten zu zahlreichen Fehldiagnosen und falschen Schlußfolgerungen.

9. Die Verzeichnungen werden außer durch die Auswärtsdrehung noch weiter begünstigt durch die Stellung des Femur in Abduktion und Flexion bei der Röntgenaufnahme in der Nachbehandlungsperiode.

10. Auch die klinischen Erscheinungen sprechen gegen die Annahme höherer Grade von Torsion; vor allem die von allen Autoren trotz angeblich hochgradiger Antetorsion bestätigten glänzenden Resultate; vor allem aber ist nicht einzusehen, daß Kinder, die vor der Einrenkung keine Antetorsion gezeigt haben, während der Verbandsperiode oft zu einer hochgradigen Antetorsion gelangen sollen; fallen doch mit der Einrenkung alle die Antetorsion begünstigenden Momente weg.

V. Angeborene **Coxa vara** findet sich bei der luxierten Hüfte nicht (Spitzy); aber auch die Annahme einer Coxa-vara-Bildung während der Verbandperiode und in der nächsten Zeit der Nachbehandlung ist abzulehnen, abgesehen von Coxa vara infolge einer Schenkelhalsfraktur.

1. Viele Bilder mit angeblicher Coxa vara zeigen eine solche nicht. Es liegen Verzeichnungen vor, bedingt durch die Auswärtsdrehung, Abduktion und Flexion.

2. Bei sehr langer Gipsdauer (8—10 Monate) ist eine Verschwächung des Knochens am Schenkelhals wohl denkbar, ebenso wie dies in der distalen Epiphyse des Oberschenkels nach langdauernden Gipsverbänden festgestellt worden ist, sicher ist aber heute eine derartige Coxa vara durchaus eine Seltenheit.

VI. Die einzigen, wirklich einwandfrei nachgewiesenen Veränderungen am oberen Femurende sind: **Abplattungen und Abschleifungen des Kopfes,** ja selbst des Schenkelhalses (Pufferköpfe) und allgemeines Zurückbleiben der Gesamtentwicklung der betreffenden Seite (Becken und Femur).

Digitized by Google
Original from UNIVERSITY OF CALIFORNIA
Generated on 2019-10-16 12:51 GMT / http://hdl.handle.net/2027/uc1.b3774661
Public Domain in the United States, Google-digitized / http://www.hathitrust.org/access_use#pd-us-google

VII. Die als **Spätfolgen** nach der Einrenkung auftretenden Bewegungsstörungen und Schmerzen sind entzündlicher Natur; es handelt sich hier offenbar um Arthritis deformans. Die Ursache dieser Arthritis deformans ist begründet in Traumen bei der Reposition.

VIII. Da die Einrenkungen heute viel vorsichtiger und schonender ausgeführt werden als in früheren Jahren, besteht die Aussicht, daß solche Spätfolgen in Zukunft nicht mehr auftreten werden.

---

Generated on 2019-10-16 12:51 GMT / http://hdl.handle.net/2027/uc1.b3774661
Public Domain in the United States, Google-digitized / http://www.hathitrust.org/access_use#pd-us-google
Digitized by Google
Original from UNIVERSITY OF CALIFORNIA

III.

Aus dem Oskar-Helene-Heim für Heilung und Erziehung gebrechlicher Kinder. Zehlendorf-Berlin.
(Direktor und leitender Arzt: Prof. Dr. Konrad Biesalski.)

# Beitrag zur Pathologie und Therapie des Hackenhohlfußes.

Von

Dr. Leo Mayer, New York.

Mit 13 Abbildungen.

In einer besonders lehrreichen Arbeit über Hackenhohlfuß bezeichnet Pürkhauer diese Deformität als eine, die sich noch im Stadium der stiefmütterlichen Behandlung befindet. Mit dieser Meinung kann ich nicht übereinstimmen, denn gerade über Pes calcaneus ist seit den im Jahre 1880 erschienenen klassischen Schriften von Nicoladoni vieles Wertvolle geschrieben worden. Ich verweise nur auf die Arbeiten von Hoffa und Heusner in Deutschland, Gibney und Whitman in Amerika, Jones in England und Galeazzi in Italien, um das Interesse der hervorragendsten Orthopäden an dieser Deformität zu beweisen. Wenn ich versuche, trotz dieser für unsere Kenntnis der Pathologie und der Behandlung des Pes calcaneus cavus fast erschöpfenden Studien noch etwas mehr dazu beizutragen, so liegt der einzige Grund darin, daß unser Begriff der Deformität fast ganz und gar auf Röntgenbefund und Autopsia quoad operat. beruht. Nur selten (Nicoladoni, Jeanne) war es möglich, die Pathologie am Sektionstisch zu studieren. So wichtig, wie die klinischen Studien sind, so ist es doch wertvoll, das Röntgenbild und die fragmentarischen Ergebnisse der Operation durch ein bei der Sektion gewonnenes Präparat gründlich zu kontrollieren und möglicherweise zu ergänzen.

Das Präparat, das ich zu solchen Untersuchungen gewann, stammte von einem 18jährigen, an Spondylitis und Lungentuberkulose gestor-

Digitized by Google
Original from UNIVERSITY OF CALIFORNIA
Generated on 2019-10-16 12:51 GMT / http://hdl.handle.net/2027/uc1.b3774661
Public Domain in the United States, Google-digitized / http://www.hathitrust.org/access_use#pd-us-google

benen Mädchen. Seit dem 5. Lebensjahre hat sie außerdem an einer linksseitigen Hemiplegie gelitten. Der linke Fuß zeigte eine ausgesprochene Hackenhohlfußstellung, mit aller Wahrscheinlichkeit infolge einer vor vielen Jahren ausgeführten Achillessehnentenotomie. Eine Behandlung der Deformität konnten wir in unserer Anstalt der schweren Tuberkulose wegen nicht ausführen. Meine Studien des Präparates, das aus dem Unterschenkel und dem Fuß bis zum Metatarsophalangealgelenk besteht, zerfallen in drei Teile.

## I. Mikroskopische und makroskopische Untersuchung sämtlicher Muskeln.

Die Ergebnisse sind tabellarisch leicht übersichtlich.

Mm. gastrocnemius und soleus: mikroskopisch und makroskopisch hochgradig fettig degeneriert.

Mm. peronei: makroskopisch atrophisch und in der Farbe blaß, mikroskopisch keine ausgesprochenen Veränderungen.

M. flexor hallucis longus: makroskopisch blaß, mikroskopisch normal.

Andere Muskeln makroskopisch und mikroskopisch normal. Besonders kräftig waren die kurzen Fußmuskeln.

Der Muskelbefund hat dreifache Bedeutung.

1. Er bestätigt die herrschende Lehre der Entstehung des Hackenhohlfußes durch Lähmung des M. triceps surae und durch das so entstandene Uebergewicht der Plantarmuskeln.

2. Er spricht gegen die von Duchenne und Jeanne vertretene Meinung, daß der Peroneus longus für die Entstehung der Deformität verantwortlich sei, da der Peroneus longus an diesem Präparat besonders schwach war. Auch Pürkhauer fand in einem operierten Falle von Hackenhohlfuß (siehe Zeitschr. f. orthop. Chir. Bd. 30 S. 368) die Peronei fast vollkommen gelähmt. Diese Tatsachen sind gewiß nicht beweisend, daß in manchen Fällen der Peroneus longus mit den kurzen Fußmuskeln synergetisch arbeitet, um den Hohlfuß zu bedingen. Sie zeigen nur, daß er als kein wesentlicher Faktor in der Entstehung der Deformität anzuschauen ist.

3. Von der Seite der Muskelphysiologie her ist die ausgesprochene fettige Degeneration des M. triceps surae höchst interessant. Aus der Krankengeschichte und aus den Studien anderer Hemiplegiker ist zu entnehmen, daß der M. triceps surae vor der queren Tenotomie das gewöhnliche gesunde Aussehen eines spastischen Muskels aufwies. Mikro-



Digitized by Google
Original from UNIVERSITY OF CALIFORNIA
Generated on 2019-10-16 12:52 GMT / http://hdl.handle.net/2027/uc1.b3774661
Public Domain in the United States, Google-digitized / http://www.hathitrust.org/access_use#pd-us-google

skopisch zeigt ein solcher spastischer Muskel keine Abweichung von dem normalen. Erst durch die Tenotomie ist die Degeneration entstanden, und zwar weil der Muskel dann die normale Spannung vollständig verlor. Genau wie die übermäßige Spannung der Muskelfasern, wie es z. B. bei der Bleilähmung an den Handextensoren beobachtet wird, zu deren vollständiger Degeneration führen kann, so ist in diesem Falle

Fig. 1.

Röntgenbild des Präparates bei dem Redressementversuch nach Durchtrennung der Plantarfaszie, der kurzen Fußmuskeln und des Ligamentum calcaneo-naviculare plantare. Trotz der Anwendung von erheblicher manueller Kraft ist es unmöglich, die Deformität zu korrigieren, da das Ligamentum plantare longum noch nicht durchtrennt ist.

durch das Fehlen des normalen sehnigen Widerstandes ein ähnliches pathologisches Bild geschaffen. Das heißt zuwenig Spannung ist für einen Muskel ebenso schlecht, wie zuviel Spannung.

## II. Welches sind die wesentlichen Hindernisse der Korrektur der Deformität?

Um diese Frage zu beantworten, habe ich nacheinander die zutage tretenden Widerstände der Faszie und Sehnen mit dem Tenotom be-

Digitized by Google
Original from UNIVERSITY OF CALIFORNIA
Generated on 2019-10-16 12:52 GMT / http://hdl.handle.net/2027/uc1.b3774661
Public Domain in the United States, Google-digitized / http://www.hathitrust.org/access_use#pd-us-google

seitigt. Zuerst die Plantarfaszie. Sie spannte sich straff wie die Schnur eines gespannten Bogens bei dem Versuch, den Hohlfuß zu korrigieren. Aber die Durchtrennung der Plantarfaszie half gar nichts. Der Hauptwiderstand lag tiefer. Die Extensoren sowie die Flexoren leisteten keinen wesentlichen Widerstand. Umsonst trennte ich die kurzen Fußmuskeln, welche von dem Calcaneus entspringen, an ihrer Ansatzstelle

Fig. 2.

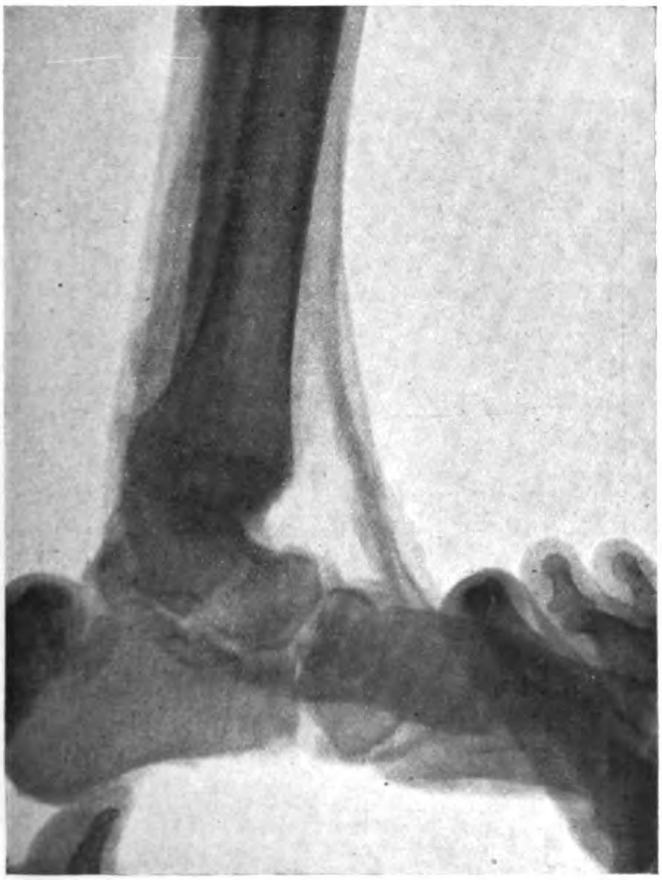

Röntgenbild des Präparates nach Durchtrennung des Ligamentum plantare longum. Mit leichtem Druck ist es jetzt möglich, die normale Fußform herzustellen.

ab. Sogar dann war es unmöglich, die Fußstellung in irgendeiner Weise zu verbessern. Der Widerstand mußte von einem der tiefen Bänder herrühren. Das Ligamentum bifurcatum, obwohl gut entwickelt, spannte sich nur wenig bei dem Redressementversuch. Das gleiche galt für das Ligamentum calcaneo-naviculare pars plantaris (das Pfannenband von Fick). Ganz anders war es bei dem Ligamentum plantare longum. Dieses Ligament, welches Fick als eines der stärksten Bänder

Digitized by Google
Original from UNIVERSITY OF CALIFORNIA
Generated on 2019-10-16 12:52 GMT / http://hdl.handle.net/2027/uc1.b3774661
Public Domain in the United States, Google-digitized / http://www.hathitrust.org/access_use#pd-us-google

des menschlichen Körpers bezeichnet, war besonders gut entwickelt, und seinetwegen mußte jeder Korrekturversuch vergeblich bleiben. Der Effekt seiner Durchtrennung war ein überzeugender Beweis für seine Wichtigkeit, denn sofort war es möglich, die Deformität zu korrigieren (siehe Fig. 1, 2, 3 u. 4).

In den bisherigen Studien über Hackenhohlfuß wird so gut wie gar nichts von dem Ligamentum plantare longum geschrieben. Galleazzi allein berichtet, daß er manchmal eine Syndesmyotomie des

Fig. 3.

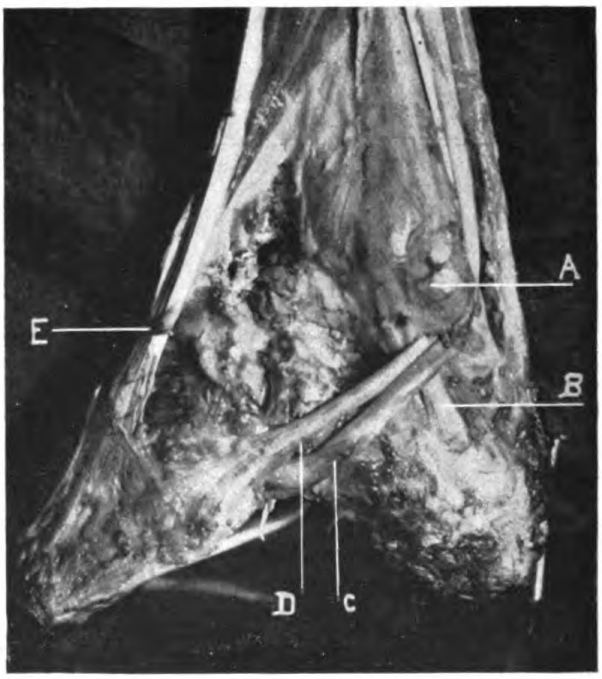


Das Präparat von der lateralen Seite her gesehen, nach Durchtrennung der Plantarfaszie, der kurzen Fußmuskeln und des Ligamentum calcaneo-naviculare plantare. Trotz des kräftigen Druckes von oben auf den Fuß ist die Ueberwindung des Hohlfußes unmöglich. *A* Malleolus lateralis. *B* Ligamentum calcaneo-fibulare. Man beachte den fast vertikalen Verlauf des Ligaments. *C* Sehne des M. peroneus longus. *D* Sehne des M. peroneus brevis. *E* Sehne des M. extensor digitorum longus.

Chopartschen Gelenkes ausführt, indem er das Ligamentum bifurcatum und das Ligamentum plantare longum durchschneidet. Die klinische Bedeutung meines Befundes ist ohne weiteres klar. In den Fällen von Hackenhohlfuß, wo eine Korrektur durch Weichteiloperationen möglich ist, soll man immer das Ligamentum plantare longum durchtrennen. Das läßt sich bei kleinen Kindern subkutan leicht machen. Hinter der Rinne des Kuboids stößt man mit dem Tenotom vertikal ein, bis man den Knochen trifft. Wenn man dann quer zur Fußachse gegen den

Digitized by Google
Original from UNIVERSITY OF CALIFORNIA
Generated on 2019-10-16 12:52 GMT / http://hdl.handle.net/2027/uc1.b3774661
Public Domain in the United States, Google-digitized / http://www.hathitrust.org/access_use#pd-us-google

Knochen schneidet, so muß man das Ligamentum durchtrennen. Bei älteren Kindern und bei Erwachsenen muß man die Durchschneidung offen machen.

### III. Knöcherne Aenderungen.

Nicoladoni hat uns auf die Pathologie der Knochen, besonders auf die Umformung des Calcaneus aufmerksam gemacht. Er zeigte, daß die Steilstellung des Calcaneus nicht nur durch eine Drehung

Fig. 4.

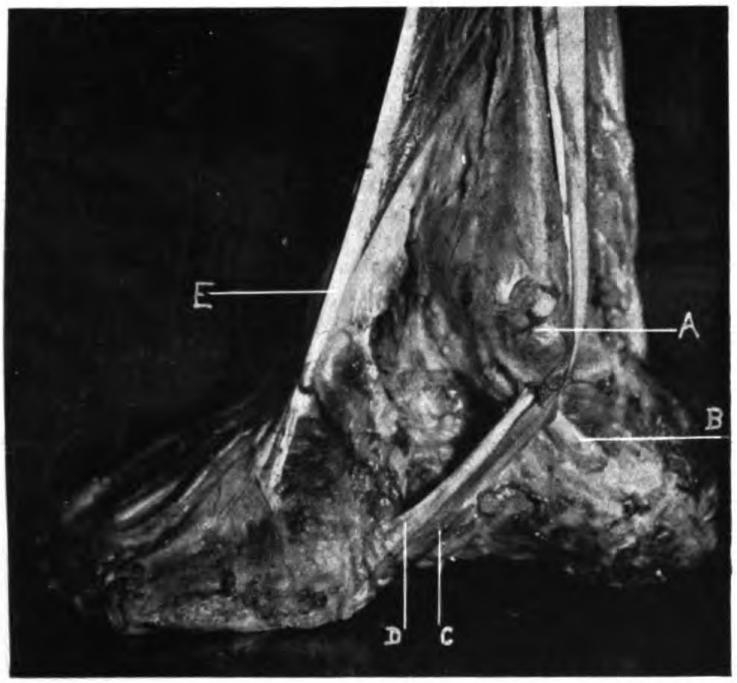


Das Präparat von der lateralen Seite gesehen, nach Durchtrennung des Ligamentum plantare longum. Mit leichtem Druck ist es jetzt möglich, die Deformität zu korrigieren. Man sieht, daß das Ligamentum calcaneo-fibulare (*B*) jetzt einen Winkel von 45° mit der Vertikallinie bildet.

im Sinne des Hackenhohlfußes hervorgerufen wurde, sondern auch durch eine Aenderung in der Form des Knochens. Der Knochen war in seinem hinter dem Talocalcanealgelenk gelegenen Abschnitt entschieden nach abwärts gebogen. Diese Verbiegung erklärt zum Teil, warum der Calcaneus des Hackenhohlfußes mehr Steilstellung zeigt, als der Talus derselben Deformität.

Es war mir wichtig, möglichst genau zu bestimmen, ob noch eine andere Aenderung diesen Unterschied in der Steilstellung der beiden Knochen erklären konnte. Zu diesem Zwecke maß ich an sechs Röntgen-

Digitized by Google
Original from UNIVERSITY OF CALIFORNIA
Generated on 2019-10-16 12:52 GMT / http://hdl.handle.net/2027/uc1.b3774661
Public Domain in the United States, Google-digitized / http://www.hathitrust.org/access_use#pd-us-google

bildern normaler Füße sowohl als an denen des Präparates die Winkel der Calcaneus- und Talusachsen mit der verlängerten Linie der Tibia. Meine Befunde am normalen Fuß haben mit denen von W i t t e k übereingestimmt. Namentlich die Verbindungslinie, welche vom höchsten Punkt des Proc. post. calc. zur am weitesten vorpringenden Spitze des Proc. ant. calc. gezogen wird, schneidet bei rechtwinklig gestelltem Fuß

Fig. 5.

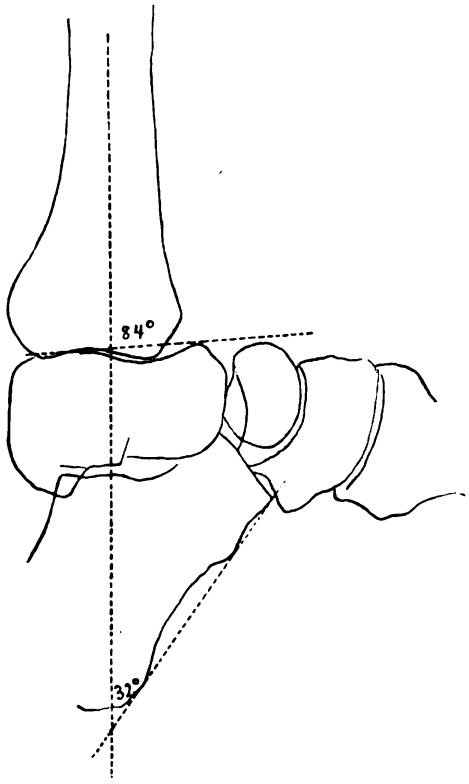


Röntgenpause des Hackenhohlfußes vor der Korrektur. Die Richtungslinien des Calcaneus und des Talus sind angegeben.

Fig. 6.

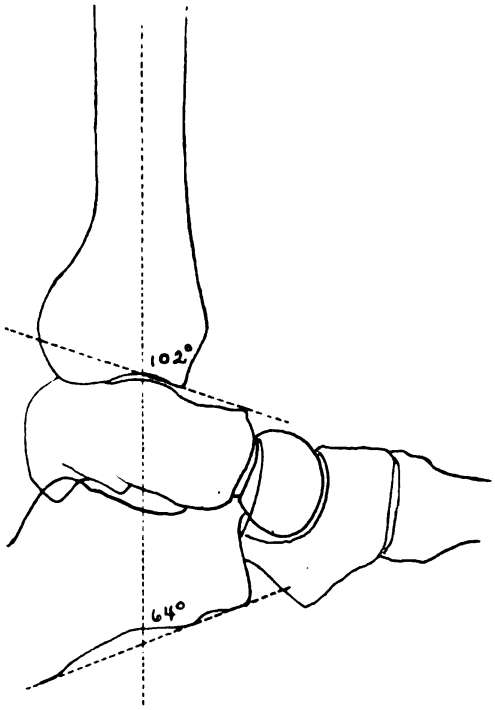


Röntgenpause des Hackenhohlfußes nach der Korrektur. Man sieht, daß die Richtungslinien des Calcaneus und des Talus ganz andere wie vor der Korrektur sind und daß sie jetzt ungefähr den normalen Linien entsprechen.

die Verlängerungsachse der Tibia unter einem rechten Winkel. Die Richtungsachse des Talus, welche durch die Mitte des Talushalses zur Mitte der navikularen Gelenkfläche des Kopfes läuft, schneidet diese Calcaneuslinie unter einem Winkel von 45°. Ich fand es auch vorteilhaft, nicht nur die Witteksehen Knochenlinien, sondern auch zwei andere zu bestimmen, namentlich für den Calcaneus die Linie, welche den untersten Punkt der Tuberositas mit dem untersten Punkt der Facies articularis cuboidea verbindet; für den Talus die Linie, welche tan-

Digitized by Google
Original from UNIVERSITY OF CALIFORNIA
Generated on 2019-10-16 12:52 GMT / http://hdl.handle.net/2027/uc1.b3774661
Public Domain in the United States, Google-digitized / http://www.hathitrust.org/access_use#pd-us-google

gential zur Trochlea tali den höchsten Punkt der Facies articularis navicularis durchschneidet. Diese Messungen an dem Hackenhohlfuß vor und nach der Korrektur und an dem normalen Fuße ergeben folgendes (siehe Fig. 5 u. 6):

| | Calcaneus-Richtungslinie | Talus-Richtungslinie |
|---|---|---|
| Pes calcaneo-cavus vor der Korrektur . . | 32° | 84° |
| Pes calcaneo-cavus nach der Korrektur . | 64° | 102° |
| Normaler Fuß . . . . . | 59° | 104° |

Aus diesen Ziffern wird klar:

Erstens, daß die Steilstellung des Calcaneus viel größer ist, als die des Talus. Man kann den Prozentsatz der Abnormität leicht berechnen, nämlich für den Calcaneus:

$$\frac{59 - 32}{59} = \frac{27}{29} = 46\,\%$$

für den Talus:

$$\frac{104 - 84}{104} = \frac{20}{104} = 20\,\%$$

Zweitens, daß nach der Korrektur des Hackenhohlfußes fast die normalen Verhältnisse erreicht waren.

Drittens, daß bei der Korrektur der Calcaneus sich um 32° drehte, der Talus nur um 18°, d. h., daß trotz der straffen Gelenkverbindungen eine Bewegung in der Sagittalebene von 14° zwischen den beiden Knochen stattgefunden hat. Diese Tatsache beweist, wie notwendig es ist, eine Theorie durch die genaue Untersuchung zu kontrollieren. Theoretisch soll gar keine Bewegung zwischen Talus und Calcaneus in der Sagittalebene stattfinden. Pürkhauer schreibt: „Wir können also in dieser Richtung den Talus gegen den Calcaneus als fest verankert betrachten.“ Doch konnte ich an dem Präparat feststellen, daß diese theoretisch unmögliche Bewegung praktisch möglich war. Wenn bei der Korrektur der Deformität eine Drehung um 14° zwischen Talus und Calcaneus stattfindet, so ist auch anzunehmen, daß bei der allmählichen Entstehung der Deformität eine ähnliche pathologische Bewegung vorgeht.

Eine zweite pathologisch-anatomische Tatsache konnte ich auch mathematisch feststellen. Sie bezieht sich auf die Verhältnisse zwischen der Facies articularis navicularis des Talus und der Facies articularis

Digitized by Google
Original from UNIVERSITY OF CALIFORNIA
Generated on 2019-10-16 12:52 GMT / http://hdl.handle.net/2027/uc1.b3774661
Public Domain in the United States, Google-digitized / http://www.hathitrust.org/access_use#pd-us-google

cuboidea des Calcaneus. Auffallend war es mir bei dem Redressementversuch, daß das Ligamentum calcaneo-naviculare plantare, welches den Taluskopf stützt, nicht so gespannt wurde, wie das Ligamentum

Fig. 7.

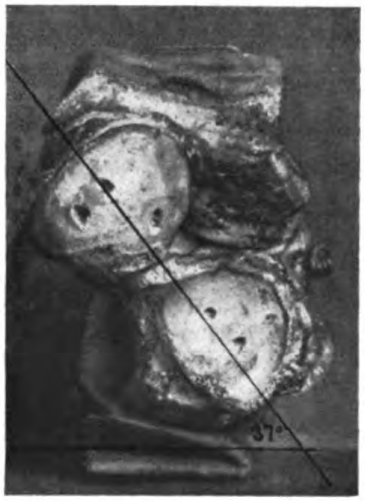


Das Chopartsche Gelenk eines normalen Fußes von vorn gesehen. Die Linie, welche die Mittelpunkte der Facies articularis navicularis des Talus mit der Facies articularis cuboidea des Calcaneus verbindet, schneidet die Horizontallinie unter einem Winkel von 37°.

Fig. 8.

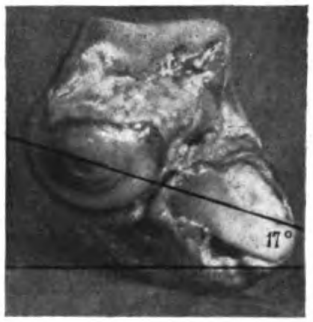


Das Chopartsche Gelenk des Hackenhohlfußes von vorn gesehen. Die in Fig. 7 schon angegebene Verbindungslinie der Gelenkflächen des Talus und des Calcaneus bildet hier einen Winkel von nur 17°. So weit ist der Taluskopf nach abwärts gedreht.

Fig. 9.

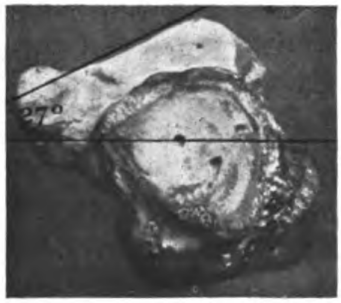


Der normale Calcaneus von vorn gesehen. Die Linie, welche die Facies articularis posterior mit der Facies articularis anterior verbindet, schneidet die Horizontallinie hier unter einem Winkel von 27°.

Fig. 10.

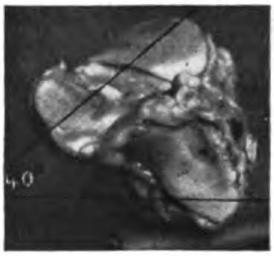


Der Calcaneus des Hackenhohlfußes von vorn gesehen. Die Linie, welche der Verbindungslinie der Gelenkflächen der Fig. 9 entspricht, schneidet die Horizontallinie hier unter einem Winkel von 40°. Das zeigt, wie weit die Facies articularis anterior des Calcaneus nach abwärts gedreht ist. Diese Umformung entspricht der in Fig. 8 dargestellten Verbiegung des Taluskopfes abwärts.

plantare longum, welches den Calcaneus mit dem Kuboid zusammenbindet. Daraus möchte ich schließen, daß die pathologische Hohlfußbildung auf der Außenseite des Fußes ausgesprochener war, als auf der Innenseite. Die Betrachtung der vorderen Gelenkflächen des Calcaneus und des Talus nach Amputation des Vorderfußes in dem Chopart-

Digitized by Google
Original from UNIVERSITY OF CALIFORNIA
Generated on 2019-10-16 12:52 GMT / http://hdl.handle.net/2027/uc1.b3774661
Public Domain in the United States, Google-digitized / http://www.hathitrust.org/access_use#pd-us-google

schen Gelenk bestätigt diese Auffassung. Eine Linie, welche die Mittelpunkte der Facies articularis navicularis mit der Fascies articularis cuboidea verbindet, schneidet normalerweise die horizontale Linie unter einem Winkel von 37° (siehe Fig. 7). Beim Pes calcaneo-cavus beträgt der Winkel 17° (siehe Fig. 8). Mit anderen Worten: die Facies articularis navicularis des Talus liegt im Verhältnis zu der Facies articularis cuboidea entschieden weiter abwärts, als die normale. Diese Aenderung kommt durch eine Senkung der Facies articularis anterior des Calcaneus und durch eine entsprechende Verbiegung des Taluskopfes abwärts zustande. In den Fig. 9 u. 10 wird diese Aenderung des Calcaneus veranschaulicht. Die Linie, welche die Facies artic. calc. post. und die Facies artic. calc. ant. verbindet, schneidet normalerweise die Horizontallinie unter einem Winkel von 27°. Bei dem Hackenhohlfuß war der Winkel 40°.

Fig. 11.

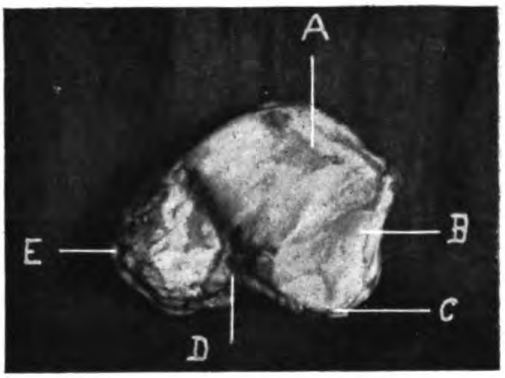


Der Talus von oben und von der Außenseite gesehen. Man erkennt die Knorpeldegeneration des hinteren Teiles der Trochlea (*A*) und der Facies malleolaris medialis (*B*).

Dieser Befund soll nicht besagen, daß die Hohlfußbildung auf die Außenseite des Fußes beschränkt ist. Selbstverständlich ist die Innenseite des Fußes auch abnorm hoch, und diese Deformität findet ihren Ausdruck in der schon früher bekannten Keilform des Naviculare. An dem Präparat maß die Dorsalfläche des Keilbeines 1,5 cm, die Plantarfläche 0,3 cm. Das Kuboid zeigte auch etwas Keilform. Die Dorsalfläche maß 2,5 cm, die Plantarfläche 1,8 cm.

Von einem dritten Gesichtspunkte aus war das genaue Studieren der einzelnen Knochen von wissenschaftlichem Interesse. Es ist eine gut bekannte Tatsache, daß, wenn der Hyalinknorpel einer Gelenkfläche der normalen Inanspruchnahme der Gleitfunktion entzogen wird, er degeneriert. Ich fand so z. B. bei einem Präparat von angeborener Subluxation der Tibia nach vorn, daß der Hyalinknorpel der Femorkondylen dort vollständig degeneriert war, wo die Kondylen mit der Tibia nicht artikulierten. Auch an diesem Präparat von Hackenhohlfuß konnte ich durch das Aussehen des Gelenkknorpels genau bestimmen, ob und inwieweit eine Inkongruenz der Gelenkfläche stattgefunden hat.

Digitized by Google
Original from UNIVERSITY OF CALIFORNIA
Generated on 2019-10-16 12:52 GMT / http://hdl.handle.net/2027/uc1.b3774661
Public Domain in the United States, Google-digitized / http://www.hathitrust.org/access_use#pd-us-google

Talus (siehe Fig. 11). Knorpeldegeneration der hinteren Hälfte der Trochlea und der Facies malleolaris medialis et lateralis. Beweist die starke Steilstellung des Talus.

Gelenkgabel der Tibia und der Fibula (siehe Fig. 12). Nahe der vorderen Kante der Tibia verläuft eine rinnenförmige Vertiefung der Gelenkfläche. Diese Rinne wurde anscheinend durch den Druck des abnormal nach oben gedrehten Talushalses bedingt. Durch die starke Steilstellung des Talus wurde die Malleolengabel etwas erweitert.

Fig. 12.

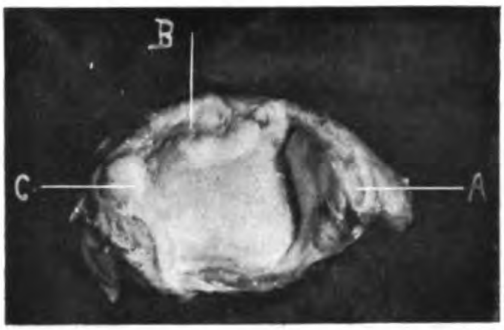


Die Gelenkgabel der Tibia und der Fibula von unten her gesehen.
*A* Malleolus medialis, *B* die durch den Druck des Talushalses bedingte Rinne, *C* Malleolus lateralis.

Fig. 13.

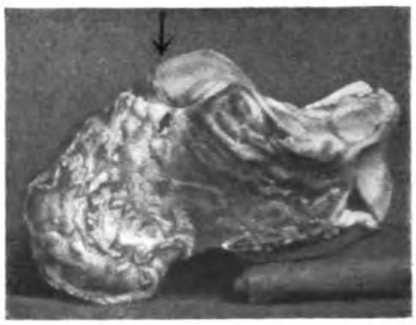

Der Calcaneus des Hackenhohlfußes von der Innenseite her gesehen. Der Pfeil deutet die Knorpeldegeneration des hinteren Teiles der Facies articularis posterior an. Die Degeneration erfolgt, weil der Talus weg n der Steilstellung des Calcaneus mit diesem Teil der Fläche nicht artikuliert. Man sieht auch, daß die Facies articularis anterior nach abwärts gerichtet ist. (Siehe Fig. 10.)

Calcaneus (siehe Fig. 13). Nahe dem hinteren Rande der Facies artic. post. ist der Knorpel arrodiert (siehe Fig. 13). Das beweist, daß der Calcaneus steiler steht, als der Talus. Der obere äußere Teil der Facies articularis cuboidea ist degeneriert; dies beweist die Drehung des Kuboids abwärts.

Kuboid. Die entsprechende Gelenkfläche für den Calcaneus zeigt eine ähnliche Degeneration an der entsprechenden Stelle.

## Zusammenfassung.

Das Studium eines Präparates von Hackenhohlfuß ergab folgendes:

I. Muskeluntersuchungen, mikroskopisch und makroskopisch, zeigten vollständig fettige Degeneration des M. triceps surae, Schwäche der Peronei und besonders gute Entwicklung der kurzen Fußmuskeln.

II. Die wesentlichen Hindernisse der Korrektur bilden nicht nur die Plantarfascie und die kurzen Fußmuskeln, sondern auch die tiefen

Digitized by Google
Original from UNIVERSITY OF CALIFORNIA
Generated on 2019-10-16 12:52 GMT / http://hdl.handle.net/2027/uc1.b3774661
Public Domain in the United States, Google-digitized / http://www.hathitrust.org/access_use#pd-us-google

Gelenkbänder der Fußsohle, besonders das Ligamentum plantare longum. Erst nach Durchtrennung dieses Ligaments ist die Korrektur der Deformität möglich.

III. Die genaue Untersuchung der Knochen zeigte:

1. daß der Calcaneus steiler steht als der Talus und daß dieser Unterschied nicht nur auf eine Aenderung in der Form des Calcaneus beruht, sondern auch auf einer pathologisch in der Sagittalebene stattfindenden Bewegung zwischen Talus und Calcaneus;

2. daß die Hohlfußbildung auf der Innenseite des Fußes verhältnismäßig weniger ausgesprochen ist, als auf der Außenseite, weil der Taluskopf sowie die Facies articularis anterior des Calcaneus nach unten verlagert sind;

3. daß die Degeneration des Hyalinknorpels der Gelenkfläche genau angibt, inwieweit eine Inkongruenz der Gelenke durch die Deformität stattgefunden hat.

---

Meinem verehrten Chef, Professor Biesalski, spreche ich für sein Interesse an der Untersuchung sowie für die Ueberweisung des pathologischen Materials meinen verbindlichsten Dank aus.

## Pes cavus und calcaneus.

### Literatur.

Barwell, Pes planus and Pes cavus. Edinburgh med. journal 1898, S. 113.

Bayer, Zur Aetiologie des Pes calcaneus. Prager med. Wochenschr. 1893, Nr. 16, S. 187.

Clarke, Some Observations on the Pathogeny and Treatment of Pes cavus. Edinburgh med. journal 1902, Vol. 11, S. 335.

Galeazzi, Beiträge zur Therapie des paralytischen Hohlfußes. Zeitschr. f. orthop. Chir. Bd. 28, Heft 1 u. 2, S. 96.

Gibney, The operative Treatment of Talipes Calcaneus Paralyticus. Annals of Surgery 1890, S. 241.

Heusner, Ueber Entstehung und Behandlung des Hohlfußes. Archiv f. klin. Chir. Bd. 69, Heft 1 u. 2, S. 52.

Hoffa, Zur orthopädischen Behandlung des Pes calcaneus paralyticus. Zeitschr. f. orthop. Chir. 1893, Bd. 2, S. 415.

Hofmann, Die Resektion des Lisfrancschen Gelenkes zur Therapie des Hohlfußes. Beitr. z. klin. Chir. Bd. 60, Heft 3.

Jeane, De la voûte plantaire et du pied creux congénital par malformations osseuses. Thèse de Paris 1897.

R. Jones, An operation for paralytic calcaneus. Amer. journal of orthop. surg. 1908, Nr. 4.

Digitized by Google
Original from UNIVERSITY OF CALIFORNIA
Generated on 2019-10-16 12:52 GMT / http://hdl.handle.net/2027/uc1.b3774661
Public Domain in the United States, Google-digitized / http://www.hathitrust.org/access_use#pd-us-google

Kirchhoff, Zur Therapie des Hohlfußes. Zeitschr. f. orthop. Chir. 1892, Bd. 1, S. 314.

Laurent, Une nouvelle opération pour pied creux adulte: ablation du scaphoïde et résection du cuboïde. Bull. de l'acad. royale de méd. de Belgique 1900, Série 4, Vol. XIV, S. 578.

Meßner, Ueber Knochenveränderung bei Pes calcaneus congenitus. Archiv f. klin. Chir. 1891, Bd. 42, S. 578.

Müller, Der idiopathische Hohlfuß. Beitr. z. klin. Chir. 1911, Bd. 72, S. 265.

Nicoladoni, Ueber den Pes calcaneus. Archiv f. klin. Chir. Bd. 26, Heft 2.

Nicoladoni, Zur Lehre vom Pes calcaneus. Wiener med. Wochenschr. 1894, Nr. 9, S. 361.

Perraux, Der essentielle Hohlfuß. Diss. Paris 1907.

Pürkhauer, Zur Pathologie und Therapie des Hackenhohlfußes. Zeitschr. f. orthop. Chir. 1912, Bd. 30, S. 347.

Scheffler, Beiträge zur Behandlung des Pes calcaneus paralyticus. Klin.-therap. Wochenschr. 1903, Nr. 12, S. 321.

Vulovitsch, Ueber den Pes calcaneus traumaticus. Inaug.-Diss. Berlin 1915.

Walsham, St. Bartholomew's Hospital, 4 Cases of Talipes calcaneus of Paralytic Origin, treated by Excision of a Portion of the tendo Achilles. Brit. med. journal 1884, Vol. I, S. 1147, 14. Juni.

Wette, Zur operativen Behandlung des schmerzenden Hohlfußes. Beitr. z. klin. Chir. 1905, Bd. 47, Heft 2, S. 461.

Whitman, Operative Treatment of paralytic Talipes of the Calcaneus Type. Amer. journal of med. sciences 1901, Vol. 122, S. 593.

Willet, Remarks on Resection of the tendo Achilles in Paralytic Talipes Calcaneus with an Account of a new Method of performing this Operation. St. Bartholomew's Hospital Reports 1880, Vol. 16, S. 307.

Wittek, Ueber den Pes calcaneus traumaticus. Archiv f. klin. Chir. Bd. 64, Heft 5 u. 6.

Generated on 2019-10-16 12:52 GMT / http://hdl.handle.net/2027/uc1.b3774661
Public Domain in the United States, Google-digitized / http://www.hathitrust.org/access_use#pd-us-google

Digitized by Google

Original from
UNIVERSITY OF CALIFORNIA

IV.

Aus dem orthopädischen Lazarett Mannheim.

# Ueber den Mechanismus der Nervenverletzungen.

Von

Dr. A. Stoffel,

Leiter des Lazaretts und fachärztlicher Beirat für Orthopädie im XIV. Armeekorps.

Mit 13 Abbildungen.

Wer viele frische Nervenverletzungen sieht, dem wird auffallen, daß bisweilen die Schwere der Nervenverletzung zu der Schwere der begleitenden Weichteil- und Knochenverletzung im Gegensatze steht. Ich beobachtete Verletzte mit ausgedehnten Wundhöhlen, durch die der unversehrt gebliebene Nerv lief. Andere Verletzte wiesen einen glatten Durchschuß mit ganz geringer Gewebszerstörung auf, aber der Nerv war völlig durchtrennt (der Beweis dafür wurde später durch die Operation einwandfrei erbracht). Auffallend sind weiterhin die Fälle, bei denen man nach der Lage des Ein- und Ausschusses und der Richtung des Schußkanals eine Nervenverletzung sicher erwartet, aber nicht findet; ferner diejenigen, welche trotz Splitterbildung des Humerus an der Umschlagstelle des N. radialis oder trotz starker Beschädigung des Caput et Collum fibulae ohne Nervenbeschädigung geblieben sind. Wie sind diese verschiedenen Befunde und vor allem diese Gegensätze zu erklären? Zweifelsohne sind sie zum Teil darin begründet, ob ein Geschoß des modernen Gewehres, oder eine Revolver- oder Schrapnellkugel, oder ein Granatsprengstück, oder ein losgerissenes Knochenstück die Verletzung setzte, aus welcher Entfernung diese Gebilde kamen, welche Geschwindigkeit sie besaßen, wie sie auftrafen usw. Wir wissen, daß bei der Einwirkung des kleinkalibrigen Infanteriegeschosses auf die Nerven eine bedeutende Verschiedenheit seiner Wirkung festzustellen ist, je nachdem der Schuß aus der Nähe oder aus der Ferne kommt.

Digitized by Google

Original from UNIVERSITY OF CALIFORNIA

Generated on 2019-10-16 12:52 GMT / http://hdl.handle.net/2027/uc1.b3774661
Public Domain in the United States, Google-digitized / http://www.hathitrust.org/access_use#pd-us-google

Man nimmt an, daß bei Schüssen bis auf 800 m der Nerv infolge der enormen Rasanz des Geschosses nicht ausweichen kann. Sinkt die Rasanz, so können wir damit rechnen, daß ein Ausweichen der Nerven möglich ist. Das ist der Fall bei Gewehrfernschüssen, bei Schrapnell- und Granatsprengstücken, die ähnlich wie Gewehrfernschüsse wirken.

Neue Untersuchungen haben mir nun gezeigt, daß bei der Erörterung des Mechanismus der Nervenverletzungen ein wichtiger Faktor zu berücksichtigen ist, nämlich die Mechanik der Nerven. Vor allem gewinnt sie in den Fällen Bedeutung, bei denen der Nerv im Moment der Allgemeinverletzung durch ein spitzes Knochenbruchende oder ein abgesprengtes Knochenstück bedroht wird. Wir wissen, daß in einer ganzen Reihe von Nervenverletzungen spitze und zackige Knochenteile die Schädlinge waren. Aber auch dann, wenn ein Schuß aus größerer Entfernung oder eine matte Schrapnellkugel oder ein mattes, nicht besonders zackiges Sprengstück die allgemeine Verletzung setzt, spielt die Mechanik der Nerven eine wichtige Rolle.

Daß die Mechanik der Nerven es ist, welche unter den soeben erwähnten Bedingungen den Nerven in dem einen Falle vor der Verletzung bewahrt, in dem anderen Falle der Beschädigung oder gar Vernichtung ausliefert, war mir schon länger sehr wahrscheinlich. Nur fehlten die Beweise. Diese Beweise sind in erster Linie durch das Experiment zu erbringen. Es zeigte sich nämlich, daß der Weg, durch die Anamnese die Stellung des Gliedes, die beim Erleiden der Verletzung eingenommen wurde, zu ermitteln, sehr schlecht gangbar ist. In den meisten Fällen war es den Soldaten nicht möglich, in absolut sicherer Weise die Haltung und Stellung zu beschreiben, die sie im Augenblick der Verletzung einnahmen. Sie über den Kontraktionszustand ihrer Muskeln auszufragen, wäre unsinnig gewesen. Hier hilft nur das Experiment weiter, das an einer Reihe von Affen zur Ausführung kam.

Da es für unsere Frage von größter Bedeutung ist, zu wissen, in welchem Zustand (Form, Spannung usw.) der Nerv sich im Moment der Verletzung befand, so müssen wir uns daran erinnern, wie denn überhaupt die Form und Beschaffenheit der einzelnen Nerven bei den verschiedenen Stellungen der Glieder sind, d. h. die lebenswahren Zustände der Nerven müssen wir uns vor Augen führen. Ich möchte im folgenden die Tatsachen, die über die lebenswahren Zustände

Digitized by Google
Original from UNIVERSITY OF CALIFORNIA
Generated on 2019-10-16 12:52 GMT / http://hdl.handle.net/2027/uc1.b3774661
Public Domain in the United States, Google-digitized / http://www.hathitrust.org/access_use#pd-us-google

schon bekannt sind, zusammenstellen und an der Hand von Tierexperimenten die Frage neu beleuchten.

Bei der lebenswahren Form der Nerven müssen wir zwei Zustände unterscheiden:

1. die lebenswahre Form der Nerven bei passiver Ruhelage der Glieder;

2. die lebenswahre Form der Nerven bei aktiver Kontraktion der Muskeln, vor allem der „maßgebenden" Muskeln.

Das Studium der ersten Form bereitet keine besonderen Schwierigkeiten. Man kann bei Operationen am Menschen bestimmte Strecken der Nerven auf ihre lebenswahre Form bei verschiedenen Stellungen des Gliedes untersuchen, man kann vor allem am Affen, dessen Nervenanatomie der menschlichen sehr ähnelt, diese Form genau bestimmen. Man geht in der Weise vor, daß man die Extremitäten während des Lebens in verschiedene Stellungen bringt und dann die Weichteile mit 10%iger Formalinlösung sofort anhärtet. Der narkotisierte Affe kommt, nachdem die Haut entfernt ist und die Extremitäten in die gewünschten Stellungen gebracht sind, in ein Formalinbad, in dem er zugrunde geht. In kurzer Zeit sind die Muskeln angehärtet und die Glieder in den gewünschten Stellungen erstarrt. Ich hatte dafür Sorge getragen, daß alles Fett und Bindegewebe, das ich über den Nerven vorfand, abgetragen war, so daß die Fixierflüssigkeit möglichst schnell an die Nerven herankommen konnte. Von der Brust- und Bauchhöhle aus werden sodann die Gefäße unter geringem Druck mit einer schwachprozentigen (4 %) Formalinlösung gefüllt, um ein baldiges Erstarren auch des Innern der Extremitäten zu erzielen. Hochprozentige Lösungen und starken Druck darf man bei den Injektionen nicht anwenden, da sonst die noch nicht abgetöteten Muskelteile zu Kontraktionen angeregt werden. Der Affe kommt dann zurück ins Formalinbad. Nach mehreren Tagen werden die Nerven freigelegt. In dieser Weise sind die Präparate gewonnen, welche den Figuren 1—3 zugrunde liegen. Die Figuren orientieren besser als langatmige Beschreibung über die lebenswahre Form. Ueberrascht war ich über den Unterschied des N. radialis bei Beugung und Streckung des Ellbogengelenkes (Fig. 1 u. 2). Ich stellte mir die Form des Nerven immer so vor, welche das Präparat mit gestrecktem Ellbogengelenk (Fig. 1) zeigt. Daß der Nerv bei gebeugtem Ellbogengelenk fast einen rechten Winkel beschreibt, war mir neu. Auch über das Aussehen des N. radialis in der Achselhöhle war ich verwundert; bei abduziertem Oberarm verläuft

Digitized by Google
Original from UNIVERSITY OF CALIFORNIA
Generated on 2019-10-16 12:52 GMT / http://hdl.handle.net/2027/uc1.b3774661
Public Domain in the United States, Google-digitized / http://www.hathitrust.org/access_use#pd-us-google

der N. radialis als gerader Strang, während er bei Adduktion mehrere nahe beieinanderliegende starke Windungen vollführt. Auf die Lage und Form des N. ischiadicus bei gebeugtem Kniegelenk mache ich aufmerksam (Fig. 3). Der Nerv, der mehrere flache Windungen aufweist, ist nach der lateralen Hälfte des Beines gedrängt. Bei gestrecktem Kniegelenk hat er die Form und Lage, die wir aus den anatomischen

Fig. 1.

Fig. 2.

Lebenswahre Form des N. radialis eines Affen bei gestrecktem und gebeugtem Ellbogengelenk.

Lehrbüchern kennen. Beugung und Streckung des Ellbogengelenkes üben einen großen Einfluß auf die Form des N. medianus und N. ulnaris am Oberarm aus. Beide Nerven sind quasi als Antagonisten aufzufassen. Es ist natürlich, daß bei allen diesen Nerven dem geraden Verlauf eine Anspannung des Nerven, dem geschlängelten Verlauf eine völlige Entspannung, eine Erschlaffung entspricht. Denken wir nun daran, daß eine Kugel oder ein abgesprengter Knochensplitter auf den Nerven auftrifft, so ist es von vornherein wahrscheinlich, daß z. B. der N. me-

Digitized by Google
Original from UNIVERSITY OF CALIFORNIA
Generated on 2019-10-16 12:52 GMT / http://hdl.handle.net/2027/uc1.b3774661
Public Domain in the United States, Google-digitized / http://www.hathitrust.org/access_use#pd-us-google

dianus bei gebeugtem Ellbogengelenk anders reagieren wird als bei gestrecktem Ellbogengelenk.

Die lebenswahre Form der Nerven bei aktiver Kontraktion der Muskeln zu studieren, ist bedeutend schwerer. Untersuchungen am Menschen bei Operationen kommen kaum in Betracht, durch das Tierexperiment kann man aber sehr schön die Form der Nerven darstellen, die bei der Kontraktion aller Muskeln der Extremität vorhanden ist. Nachdem am narkotisierten Tier die Extremitäten in verschiedenen Stellungen festgelegt sind, wird von den großen Körperhöhlen aus unverdünntes Formalin unter mäßigem Druck injiziert. Das Verfahren wird von den Anatomen angewandt, um die lebenswahre Form der Muskeln zu eruieren. Sofort sieht man in den Muskeln lebhafte Kontraktionen, die Muskeln steifen sich und erhärten alsbald in dieser Stellung. Es zeigte sich, daß die lebenswahre Form der Nerven bei aktiver Kontraktion der Muskeln im großen und ganzen die gleiche wie bei passiver Ruhelage der Glieder ist, nur sieht man an einigen Stellen Abplattung des Nerven, Kantenbildung, also Erscheinungen, die durch den modellierenden Druck eines benachbarten kontrahierten Muskelbauches entstanden sind. Für praktische Zwecke können wir uns an die Nervenform halten, welche durch die erste Versuchsanordnung zutage gefördert wurde (Fig. 1—3). Ich bin auch überzeugt, daß die Nervenform nicht viel anders ist, wenn nur einzelne Muskeln und Muskelgruppen kontrahiert sind. Diese Form ist aber durch das Experiment nicht zu studieren.

Fig. 3.

Lebenswahre Form des N. ischiadicus eines Affen bei gebeugtem Kniegelenk.

Ich stelle mir vor, daß der Nerv im entspannten Zustand wie eine Harmonika zusammengeschoben ist. Dieser Vergleich hinkt aber etwas, da der Nerv als zylindrisches Gebilde nur mit einem Gegenstand von gleicher stereometrischer Beschaffenheit verglichen werden kann. Am besten eignet sich zum Vergleich ein zylindrisch geformtes



Digitized by Google
Original from UNIVERSITY OF CALIFORNIA
Generated on 2019-10-16 12:52 GMT / http://hdl.handle.net/2027/uc1.b3774661
Public Domain in the United States, Google-digitized / http://www.hathitrust.org/access_use#pd-us-google

Lampion. In vollkommen ausgezogenem Zustand gleicht es dem gespannten Nerven, in mäßig zusammengeschobenem Zustand dem entspannten Nerven. Da aber der Nerv aus einzelnen Unterabteilungen, den Bahnen, sich zusammensetzt, so ist beim Nerven die Sache noch etwas komplizierter. Wollen wir den Vergleich mit dem Lampion

Fig. 4.



N. radialis eines Affen in völlig entspanntem Zustand.
Makroskopisches Bild bei zehnfacher Lupenvergrößerung. Man sieht mehrere Bahnen, deren jede für sich in sich zusammengeschoben ist.

beibehalten, so müssen wir mehrere Lampions von verschiedener Dicke nebeneinander legen. Betrachtet man nämlich einen Nerven, der in entspanntem Zustand sich befindet, mit einer Lupe, so sieht man, daß jede Bahn für sich wie ein Lampion zusammengeschoben ist (Fig. 4 u. 5). Da die einzelnen Bahnen des Nerven verschieden dick sind und meiner Ueberzeugung nach zum Teil eine

Fig. 5.

Längsschnitt durch einen völlig entspannten Affennerven.
Man sieht mehrere Bahnen, die wie ein Lampion zusammengeschoben sind und daher auf dem Längsschnitt einen welligen Verlauf zeigen. Photographische Aufnahme vergrößert. Links oben das Präparat in natürlicher Größe.

verschiedene Mechanik besitzen, so ist bei jeder Bahn die Art und Form der Zusammenschiebung etwas anders. Dies wird vor allem dadurch gekennzeichnet, daß die durch die Zusammenschiebung entstandenen makroskopisch sichtbaren Bänder bald breiter, bald schmäler sind. Fig. 4 stellt einen N. radialis vom Affen dar. Man erkennt vier

Digitized by Google
Original from UNIVERSITY OF CALIFORNIA
Generated on 2019-10-16 12:52 GMT / http://hdl.handle.net/2027/uc1.b3774661
Public Domain in the United States, Google-digitized / http://www.hathitrust.org/access_use#pd-us-google

oder fünf verschiedene Bahnen, deren jede geschlängelt, d. h. zusammengeschoben ist. Durch die Zusammenschiebung entstehen quer, schräg oder schleifenartig verlaufende, helle, undurchsichtige Bänder, die mit dunkleren, durchsichtigen Partien abwechseln. Legt man durch einen derartigen Nerven mit seinen Bahnen Längsschnitte an, so wird

Fig. 6.

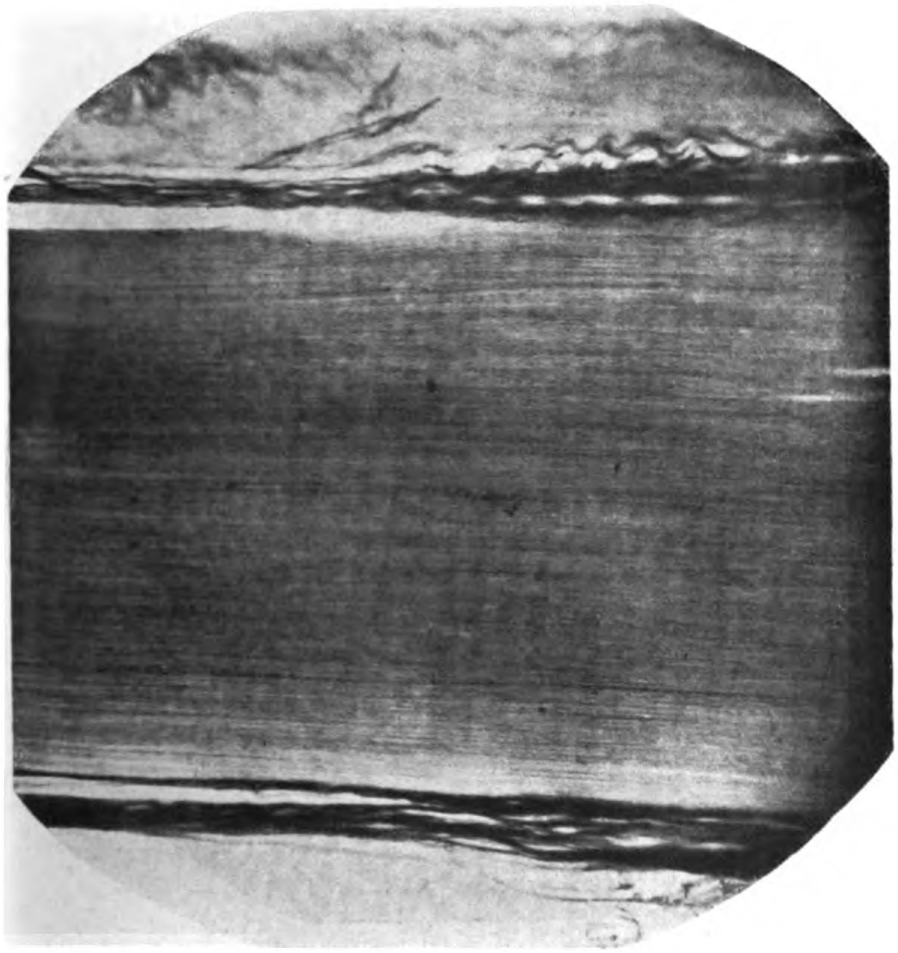

Mikroskopisches Bild eines Längsschnittes durch den N. ischiadicus bei gebeugtem Hüftgelenk und gestrecktem Kniegelenk.
Die Nervenfasern zeigen einen geraden Verlauf. Mikrophotogramm.

man im mikroskopischen Bild die Nervenfasern bald in hohen, bald in flachen Wellen verlaufen sehen (Fig. 6—8). Nur dort, wo der Schnitt die auf- oder absteigende Strecke einer Welle traf, werden wir Inseln von quer und schräg geschnittenen Nervenfasern finden. Fig. 6 u. 7 stellen Längsschnitte durch den N. ischiadicus bei verschiedenen Gliedstellungen dar. Beide Stücke wurden an genau symmetrischen

Digitized by Google
Original from UNIVERSITY OF CALIFORNIA
Generated on 2019-10-16 12:52 GMT / http://hdl.handle.net/2027/uc1.b3774661
Public Domain in the United States, Google-digitized / http://www.hathitrust.org/access_use#pd-us-google

Stellen einem im Formalin gestorbenen Affen entnommen. Sie zeigen in der deutlichsten Weise den großen morphologischen Unterschied des gespannten und entspannten Nerven auch im mikroskopischen Bilde. Derartige Studien haben nicht allein wissenschaftlichen Wert, sie sind auch für die Praxis von großer Bedeutung, da sie unser Verständnis für die Form und Beschaffenheit der Nerven im lebenden Körper er-

Fig. 7.

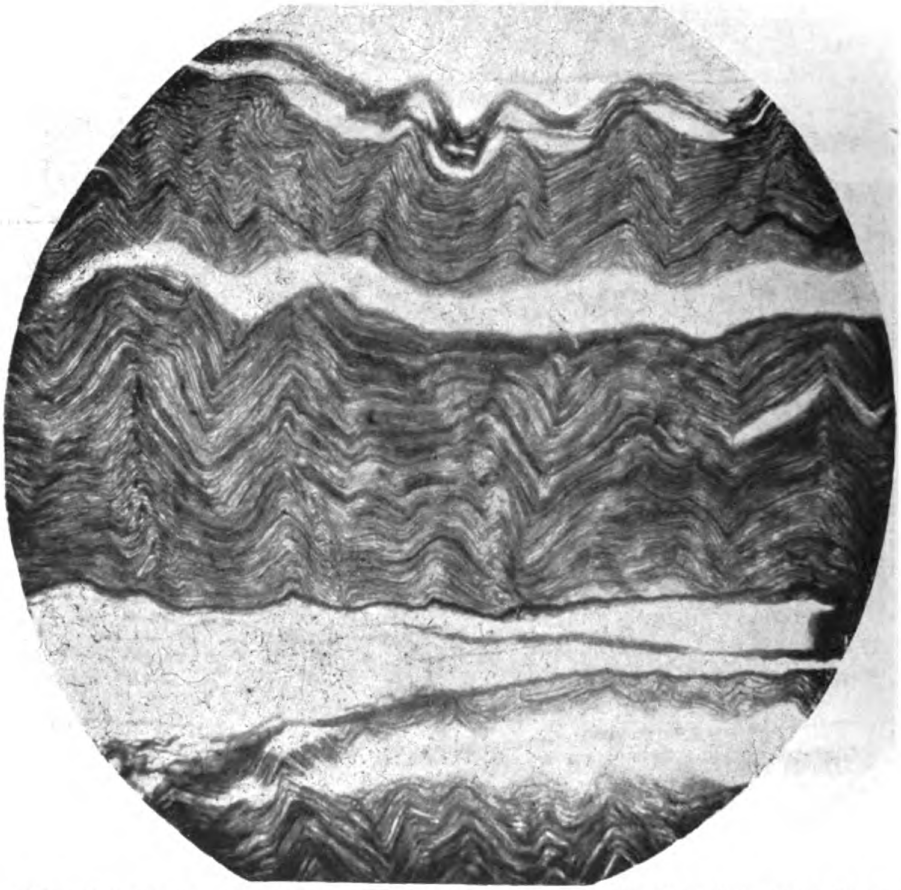

Mikrophotogramm eines Längsschnittes durch den N. ischiadicus bei gestrecktem Hüftgelenk und gebeugtem Kniegelenk.
Die Nervenfasern zeigen einen welligen Verlauf.

höhen. Das ist ganz besonders wichtig für die Behandlung der Frage des Mechanismus der Nervenverletzungen, da so viel darauf ankommt, daß wir uns ein wahrheitsgetreues Bild von der inneren Beschaffenheit des lebenden Nerven im Momente der Verletzung machen. Wir verstehen dann noch besser, daß sich der Nerv anders verhalten muß, je nachdem er gespannt oder entspannt ist. Es gibt nun einige Nerven, die auch dann, wenn die maßgebenden Gelenke so gestellt sind, daß

Digitized by Google
Original from UNIVERSITY OF CALIFORNIA
Generated on 2019-10-16 12:52 GMT / http://hdl.handle.net/2027/uc1.b3774661
Public Domain in the United States, Google-digitized / http://www.hathitrust.org/access_use#pd-us-google

die Nerven gespannt sind, noch Spuren einer Zusammenschiebung zeigen. Ich nenne diese Erscheinung die Reservezusammenschiebung, da sie meines Erachtens dazu dient, bei abnormer

Fig. 8.

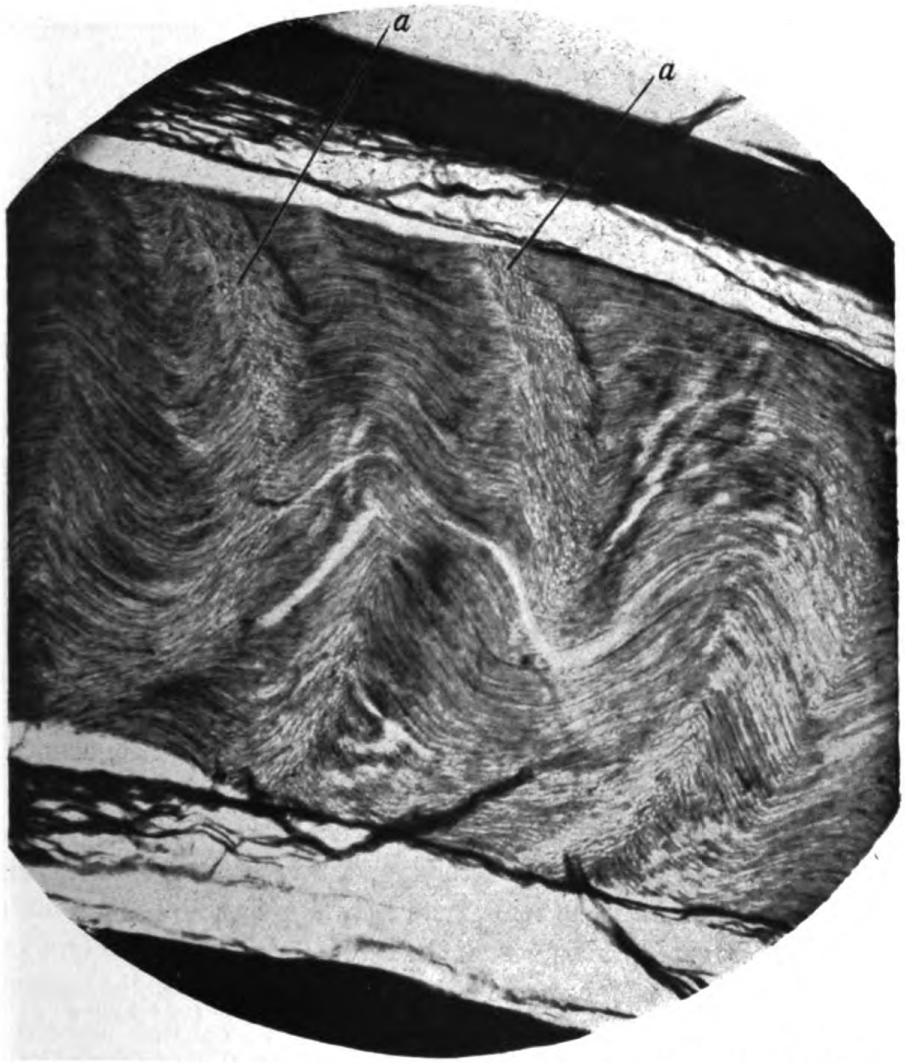


Mikrophotogramm eines Längsschnittes durch den völlig entspannten N. radialis eines Affen.
Die Nervenfasern zeigen einen welligen Verlauf. Bei *a—a* wurde die auf- oder absteigende Strecke einer Welle getroffen, daher die Inseln von quer getroffenen Nervenfasern. Der Längsschnitt durch den in gespanntem Zustand fixierten N. radialis der andern Seite des Tieres bietet das gleiche Bild wie Fig 6.

Anspannung des Nerven, die durch ganz extreme Stellungen der Glieder erzeugt wird, einer Ueberdehnung des Nerven zu begegnen.

Wird ein Nerv in sich zusammengeschoben, so muß sich naturgemäß seine Länge vermindern, seine Dicke erhöhen.

Digitized by Google
Original from UNIVERSITY OF CALIFORNIA
Generated on 2019-10-16 12:52 GMT / http://hdl.handle.net/2027/uc1.b3774661
Public Domain in the United States, Google-digitized / http://www.hathitrust.org/access_use#pd-us-google

Meine Messungen haben ergeben, daß der entspannte Nerv um etwa ein Sechstel bis ein Fünftel dicker ist als der gespannte. Wie stark der Nerv bei verschiedenen Gelenkstellungen in seiner Länge schwankt, erhellt aus folgenden Versuchsanordnungen:

1. Bei einem Affen beugte ich nach Freipräparieren des N. radialis in der distalen Hälfte des Oberarmes das Ellbogengelenk um 135° und legte auf den Nerven zwei kleinste Eisenfeilstückchen, die genau 5 mm voneinander entfernt waren. Nun verringerte ich den Beugewinkel allmählich und untersuchte, ob die Distanz zwischen den Eisenfeilstückchen sich ändert. Bei Beugung des Ellbogengelenkes um 90° betrug die Entfernung der Stückchen 6 mm, bei Beugung um 45° 7,1 mm, bei Beugung um 0°, also bei völliger Streckung, 8,2 mm. Da die Körnchen dem feuchten Perineurium fest anhaften und sehr leicht sind, so machen sie die Lageverschiebungen der oberflächlichen Nervenschichten mit. Die ermittelten Werte ergeben somit Anhaltspunkte dafür, in welchem Maße die oberflächlichen Nervenschichten durch Streckung des Ellbogengelenkes auseinandergezogen, durch Beugung des Gelenkes zusammengeschoben werden.

Um zu sehen, wie die tieferen Schichten des Nerven bei Streckung des Ellbogengelenkes an Länge zunehmen, kann man so vorgehen, daß man nach Spaltung des Perineurium zwei feinste Insektennadeln, die bis zum Zentrum des Nerven vordringen, in den Nerven versenkt. Ich möchte aber auf diese Versuche hier nicht näher eingehen.

2. Wie stark die Länge des ganzen Nerven schwankt, ermittelte ich folgendermaßen: Ein Affe wurde in Formalin gehärtet, nachdem das rechte Hüftgelenk um 90°, das linke um 45° gebeugt waren; das rechte Kniegelenk stand in Streckstellung, das linke war um 90° gebeugt. Nun wurde der N. peronaeus beiderseits freipräpariert und an symmetrischen Punkten mit Markierungsnadeln versehen. Diese Punkte waren: Antrittstelle aus dem Foramen ischiadicum, Höhe der Spitze des Trochanter major, hinterer Rand des M. peronaeus, wo der Nerv unter dem Muskel verschwindet. Auf der rechten Seite (Hüftgelenk um 90° gebeugt, Kniegelenk gestreckt) war nun der Nerv in der Strecke Spitze des Trochanter major — M. peronaeus 9 mm länger als auf der linken Seite und maß man vom Foramen ischiadicum bis zum M. peronaeus, so ergab sich ein Längenzuwachs von 13 mm. Zieht man die Größenverhältnisse des ganzen Beines (Länge des Femur nur 13 cm) in Betracht, so wird man den Zuwachs an Länge als groß bezeichnen müssen. Legt man die Größenverhältnisse beim Menschen zugrunde,

Digitized by Google
Original from UNIVERSITY OF CALIFORNIA
Generated on 2019-10-16 12:52 GMT / http://hdl.handle.net/2027/uc1.b3774661
Public Domain in the United States, Google-digitized / http://www.hathitrust.org/access_use#pd-us-google

so ist nach diesen Messungen wahrscheinlich, daß der N. peronaeus beim Menschen bei gestrecktem Kniegelenk und gebeugtem Hüftgelenk etwa 3 cm länger ist, als bei der entgegengesetzten Stellung. Messungen am Menschen konnte ich aus Materialmangel nicht anstellen.

Es wäre nun ganz verfehlt, die Mechanik der Nerven für sich allein zu betrachten und zu beurteilen, sie muß vielmehr immer zusammen mit der Mechanik der Nachbargebilde des Nerven, vor allem der Muskeln und Blutgefäße studiert werden. Diese Forderung muß gerade bei der Beantwortung der Frage des Mechanismus der Nervenverletzungen besonders vernehmlich gestellt werden. Der Nerv ist mit den Muskeln und Gefäßen durch Bindegewebe verbunden und muß ihnen daher, wenn sie einer Lageverschiebung unterworfen werden oder von selbst ihre Lage ändern, folgen. Vor allem die Muskeln sind es, welche ihre Länge direkt auf den Nerven übertragen. Es kommen dabei für jeden Nerven hauptsächlich ganz bestimmte Muskeln in Betracht, die ich daher als die maßgebenden Muskeln des Nerven bezeichne. Für mehrere Nerven lassen sich die maßgebenden Muskeln unschwer bestimmen. Ich nenne für den N. medianus am Oberarm hauptsächlich den M. biceps, für den N. ulnaris hauptsächlich das Caput mediale m. tricipitis, für den N. ischiadicus die Kniebeuger usw. Kontrahiert sich der M. biceps und wird dadurch kürzer, so wird der N. medianus, dem vom M. biceps erzeugten konzentrischen Zug folgend, in sich zusammengeschoben. Die Kontraktion des M. biceps erzeugt eine Beugung des Ellbogengelenkes, die ihrerseits zu einer Verlängerung des M. triceps führt. Diese Verlängerung teilt der M. triceps dem N. ulnaris mit, der, wie wir wissen, in Beugestellung des Ellbogengelenkes gespannt ist. Uebersehen dürfen wir aber nicht, daß auch der Nerv in sich Elemente trägt, welche es ihm ermöglichen, seine Länge selbständig je nach der Gelenkstellung zu ändern. Diese Elemente sind die elastischen Fasern, die im Nerv stärker entwickelt sind, als der Praktiker im allgemeinen wohl annimmt. Die Wirkung der elastischen Fasern sehen wir dann am deutlichsten, wenn wir den Nerv von seinen Nachbargebilden, vor allen den Muskeln ablösen und dann erst die verschiedenen Gliedstellungen hervorrufen. Jetzt zeigt der Nerv, daß er nach einer Dehnung mit eigener Kraft sich verkürzen kann.

Alle diese Untersuchungen und Ueberlegungen schaffen den Boden, auf dem das Verständnis für den Mechanismus der Nervenverletzungen gedeihen kann. Wir haben gelernt, daß bei den einzelnen

Digitized by Google
Original from UNIVERSITY OF CALIFORNIA
Generated on 2019-10-16 12:52 GMT / http://hdl.handle.net/2027/uc1.b3774661
Public Domain in the United States, Google-digitized / http://www.hathitrust.org/access_use#pd-us-google

Gelenkstellungen die anatomische Form der Nerven verschieden ist, und zwar in makroskopischer wie in mikroskopischer Hinsicht, wie die Spannung schwankt, wie die Länge des Nerven variiert und welche Faktoren für die Form, Spannung und Länge maßgebend sind. Dadurch ist das Verständnis für die folgenden Untersuchungen angebahnt.

Trifft irgend ein Körper auf den Nerven auf, so kann der Nerv nach vorn, d. h. in der Verlängerung der Richtung, in der die einwirkende Kraft angreift, ausweichen. Wenn z. B. eine matte Kugel den Nerven trifft, so kann er, wenn er unter günstigen mechanischen Bedingungen steht, nach vorn, in der Verlängerung der Flugrichtung ein Stück ausweichen, bis das Geschoß rechts oder links an ihm vorbeigeht oder als Steckgeschoß vor ihm liegen bleibt. Vor allem ist die Möglichkeit des Ausweichens nach vorn bei den Verletzungen durch Knochensplitter, die ja keine großen Exkursionen machen, zu berücksichtigen. Folgende Experimente sollen nun zeigen, ob ein Nerv nach vorn ausweichen kann und durch welche Bedingungen die Fähigkeit auszuweichen erhöht oder herabgesetzt wird.

Es liegt auf der Hand, daß wir das Experiment niemals so anordnen können, daß es genau die verwickelten Verhältnisse darstellt, die bei einer Schußverletzung vorliegen. Wir müssen uns mit der Konstruktion viel einfacherer Verhältnisse, die aber doch zu gewissen Schlußfolgerungen berechtigen, bescheiden.

Um genau meßbare Werte zu erzielen, ersetzte ich den Druck, den ein Knochensplitter oder eine Kugel von hinten auf den Nerven ausübt, durch einen Zug, der in gleicher Richtung von vorn angreift. Mechanisch aufgefaßt ist das genau das gleiche, denn ein von einem Faden, der um den hinteren Umfang des Nerven herumgreift, ausgeübter Zug ist nichts anderes, als ein von hinten wirkender Druck. Ich legte am narkotisierten Affen verschiedene Nerven frei und führte mittels einer Nadel an einer Stelle unter dem Nerven einen dünnen Seidenfaden durch. Der Nerv wurde also nirgends von seiner Umgebung abgelöst. Der Faden lief über eine Rolle und endete an einem kleinen Behälter, in den Schrotkörner gefüllt werden konnten. Füllte man das Gefäß so, daß an dem Nerven ein Zug von 25 g ausgeübt wurde, dann zeigte sich folgendes:

1. In jedem Falle folgte der Nerv dem Zug unter Ausbildung einer Schlinge.

2. Die Größe dieser Schlinge war ganz verschieden je nach der Stellung des Gliedes. Wir ersehen aus Fig. 9 u. 10, daß der N. me-

Digitized by Google
Original from UNIVERSITY OF CALIFORNIA
Generated on 2019-10-16 12:54 GMT / http://hdl.handle.net/2027/uc1.b3774661
Public Domain in the United States, Google-digitized / http://www.hathitrust.org/access_use#pd-us-google

dianus bei Beugung des Ellbogengelenkes in starkem Maße dem Zuge folgen konnte, während er bei Streckung dieses Gelenkes nur in mäßigem Grade durch den Zug zu beeinflussen war. Beim N. ulnaris ist es gerade

Fig. 9.

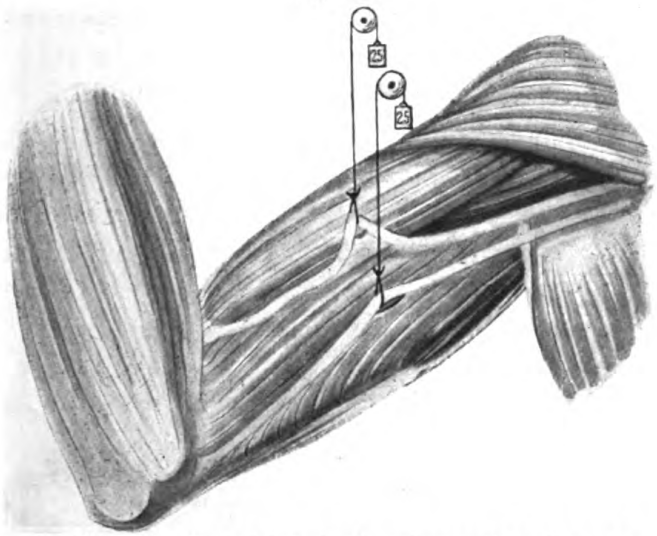


In Beugestellung des Ellbogengelenks folgt der N. medianus einem Zuge von 25 g in hohem Grade, der N. ulnaris dagegen in geringem Grade.

umgekehrt. Bei Beugung des Kniegelenkes erzielte man am N. ischiadicus eine scharfe Abknickung, während sie bei Strecken des Kniegelenkes bedeutend geringer war. Die Versuche, durch allmählich

Fig. 10.

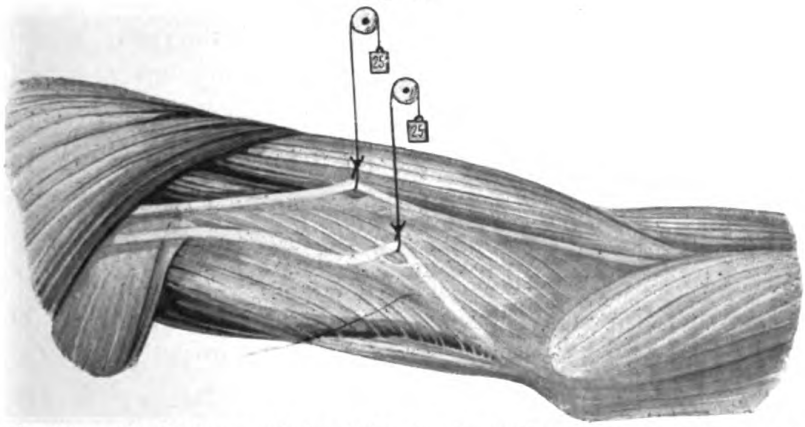


In Streckstellung des Ellbogengelenks folgt der N. medianus einem Zuge von 25 g nur in geringem Grade, der N. ulnaris dagegen in höherem Grade.

fortschreitende Belastung den Nerven zum Durchreißen zu bringen, um zu konstatieren, bei welchen Belastungswerten ein Nerv bei den verschiedenen Gelenkstellungen durchreißt, mißlangen, da der Nerv

Digitized by Google
Original from UNIVERSITY OF CALIFORNIA
Generated on 2019-10-16 12:53 GMT / http://hdl.handle.net/2027/uc1.b3774661
Public Domain in the United States, Google-digitized / http://www.hathitrust.org/access_use#pd-us-google

trotz Verwendung dünnster Seide niemals durchriß. Dies ist wieder ein Beweis dafür, wie widerstandsfähig und dehnungsfähig ein Nerv ist.

Noch ein anderes Experiment möchte ich anführen: Man übt auf den Nerven mittels eines mittelscharfen Instrumentes (ich benutzte ein Tenotom), von hinten her einen allmählich fortschreitenden Druck aus und bestimmt die Größe der Nervenschlinge in dem Moment, in dem der Nerv durchschnitten wird. Hierbei verweise ich auf Fig. 11 u. 12, die also den Nerven in dem Augenblicke darstellen, in dem er durch das Tenotom durchtrennt wird. Die Figuren zeigen in deutlicher Weise, wie stark die Nerven selbst einem Druck, der von einem schneidenden Instrument ausgeübt wird, ausweichen können und wie

Fig. 11.

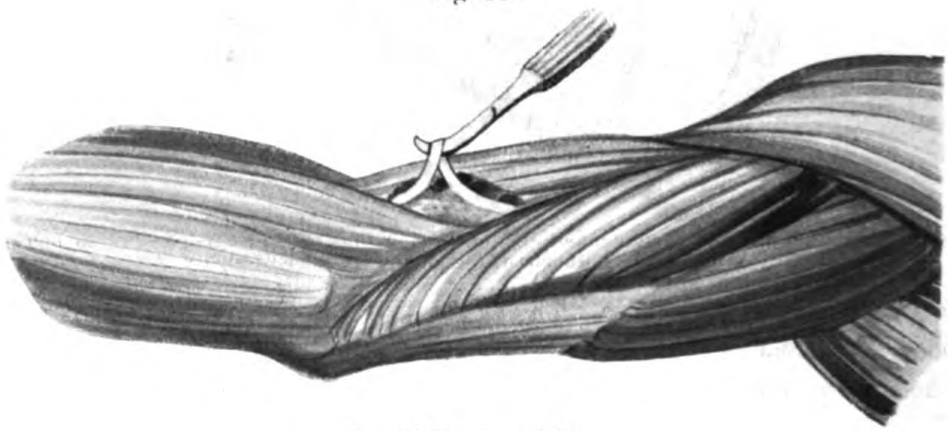

N. radialis eines Affen.

verschieden ihre Ausweichfähigkeit bei den verschiedenen Gliedstellungen ist.

Um die Wirkung, die ein scharfer Knochensplitter im Moment der Absprengung auf den Nerven ausübt, bei den verschiedenen Gelenkstellungen zu prüfen, verfuhr ich folgendermaßen: Ich konstruierte ein Instrument, das mit einem scharfen, zackigen Knochensplitter armiert wurde; bei gespannter Feder wurde der Knochensplitter unter den Nerven geschoben. Durch Lösen der Feder wurde der Splitter und mit ihm der daraufliegende Nerv in die Höhe gerissen. Es wurden dadurch ähnliche mechanische Verhältnisse geschaffen, die dann bestehen, wenn ein Knochensplitter gegen den Nerven geschleudert wird. Die Versuche, die am N. ischiadicus und N. medianus angestellt wurden, zeigten folgendes:

Bei gebeugtem Knie- und Ellbogengelenk erzielte ich in keinem der Versuche eine nennenswerte Verletzung des Nerven; bisweilen

Digitized by Google
Original from UNIVERSITY OF CALIFORNIA
Generated on 2019-10-16 12:53 GMT / http://hdl.handle.net/2027/uc1.b3774661
Public Domain in the United States, Google-digitized / http://www.hathitrust.org/access_use#pd-us-google

wurde das Perineurium ein wenig lädiert, zu einer Verletzung der Nervenbahnen selbst kam es niemals. Der Nerv wurde durch den emporschnellenden Knochensplitter in einer weiten Schlinge ausgezogen. Seine mechanischen Verhältnisse schützten ihn vor der Verletzung. Sobald ich aber bei gestrecktem Knie- bzw. Ellbogengelenk die Versuche durchführte, war die Sache anders. Jetzt erzielte ich in jedem Falle eine Verletzung des Nerven; der Nerv wurde zur Hälfte bis drei Viertel seines Querschnittes durchrissen. Aus der Nervenwunde quollen die Tröpfchen der verletzten Narbenmasse. Fig. 13 zeigt eine auf diese Weise erzielte Verletzung im mikroskopischen Bilde. In der

Fig. 12.

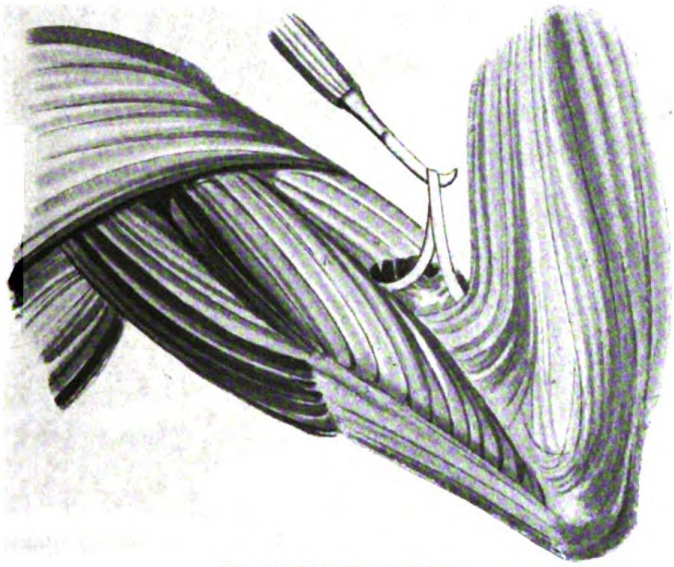

N. radialis eines Affen.

Richtung des Pfeiles drang der Knochensplitter gegen den Nerven an. Das Perineurium (a—a) wurde in größerer Ausdehnung zerstört. Aus dieser Wunde quillt die verletzte Nervenmasse (b) heraus. Stärkere Blutergüsse sind sichtbar. Die Verletzung der Nervenfasern geht fast bis an das Perineurium der gegenüberliegenden Seite. Die Abbildung gibt uns einen Begriff davon, wie frische partielle Nervenverletzungen aussehen.

Die soeben beschriebenen Zug-, Durchschneidungs- und Durchreißungsexperimente erläutern nur die Möglichkeit und Fähigkeit des Nerven, nach vorn auszuweichen; über die Fähigkeit nach der Seite auszuweichen, sagen sie nichts aus. Diese muß durch andere Experimente erbracht werden. Es erwies sich als undurchführbar, durch Schieß-

Digitized by Google
Original from UNIVERSITY OF CALIFORNIA
Generated on 2019-10-16 12:53 GMT / http://hdl.handle.net/2027/uc1.b3774661
Public Domain in the United States, Google-digitized / http://www.hathitrust.org/access_use#pd-us-google

versuche wissenschaftlich exakte Beweise zu liefern. Ein wenig weiter kam ich mit Fallversuchen. Ich ließ durch eine Röhre, die genau auf einen Punkt zentriert war, ein Infanteriegeschoß fallen. In diesen Zentrierpunkt wurde der Nerv bei verschiedenen Gelenkstellungen

Fig. 13.

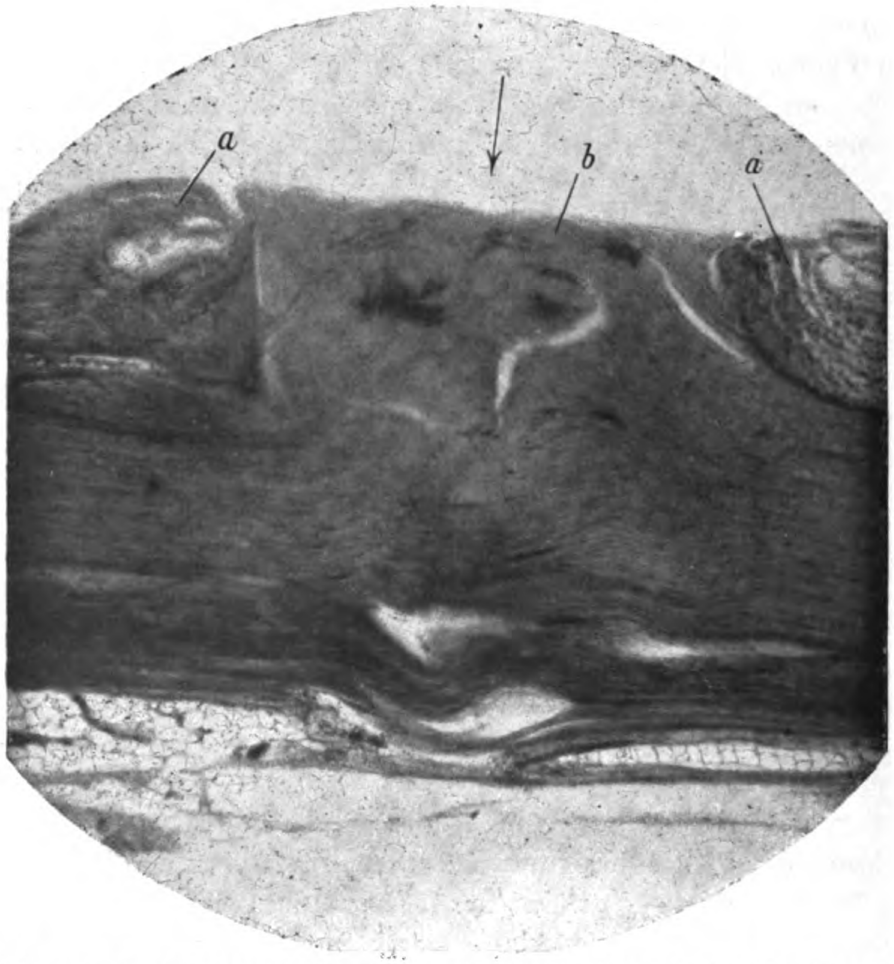


Frische partielle Nervenverletzung experimentell durch einen scharfen Knochensplitter erzeugt. Zwischen den Wundrändern des durchrissenen Perineurium (*a*—*a*) quillt die verletzte Nervenmasse, die mehrere Blutergüsse enthält, hervor. Der Knochensplitter war in der Richtung des Pfeiles gegen den Nerven vorgedrungen.

gebracht. Es zeigte sich, daß der gespannte Nerv in den meisten Fällen durchschlagen wurde, der entspannte Nerv blieb einige Male unverletzt. Ein deutliches Ausweichen in jedem Fall war aber nicht zu erkennen. Ich möchte daher die Resultate dieser Untersuchung nur mit großer Vorsicht auffassen, hoffe aber, durch Verbesserung der Versuchsanordnung wissenschaftlich gut verwertbare Resultate zu erzielen.

Digitized by Google
Original from UNIVERSITY OF CALIFORNIA
Generated on 2019-10-16 12:54 GMT / http://hdl.handle.net/2027/uc1.b3774661
Public Domain in the United States, Google-digitized / http://www.hathitrust.org/access_use#pd-us-google

Weitere Untersuchungen befassen sich mit der Frage, ob der Innervationszustand der Muskeln ein maßgebender Faktor für den Mechanismus der Nervenverletzungen ist. Ich brachte am narkotisierten Affen durch den elektrischen Strom bestimmte Muskelgruppen, z. B. die Beuger am Oberarm, zur Innervation und fand folgendes:

Sind die maßgebenden Muskeln des Nerven angespannt, so ist die Verschieblichkeit des Nerven und daher auch seine Fähigkeit, einem auftreffenden Körper auszuweichen, geringer als wenn die Muskeln in Erschlaffung sich befinden. Ich wies oben darauf hin, daß die Mechanik der Nerven nur im Zusammenhang mit der Mechanik der Muskeln betrachtet werden kann. Die Mechanik wird durch den Innervationszustand der Muskelmasse wesentlich beeinflußt. Ein im Ruhezustand befindlicher M. biceps kann leicht ausweichen; ein angespannter Biceps ist aber ein hartes, steifes Gebilde, das nur schwer zu seitlichen Verschiebungen veranlaßt werden kann. Infolgedessen hat der N. medianus, der ja im gewissen Sinne an den M. biceps gekettet ist, durch die Anspannung des Muskels eine Fesselung erhalten, er kann nicht in dem hohen Maße wie bei erschlafftem Muskel ausweichen. Ganz prägnant tritt diese Erscheinung dann hervor, wenn der Muskel in der Flugrichtung der einwirkenden Gewalt liegt, d. h. wenn das Geschoß den Nerven, der auf dem Muskellager aufliegt, trifft. Befindet sich dieses Muskellager in Erschlaffung, so kann der Nerv durch die auftreffende Gewalt in die weiche Muskelmasse hineingetrieben werden. Ist aber der Muskel innerviert, so daß der Nerv auf einer festen Unterlage aufliegt, so ist ein Ausweichen nach dem Muskel zu sehr erschwert.

Berücksichtigen wir alle diese Verhältnisse, so können wir für jeden Nerven bezüglich seiner Verletzbarkeit die günstigste und ungünstigste Situation bestimmen. Die günstigste Situation für den N. medianus am Oberarm ist: Adduktion der Schulter und passive Beugung des Ellbogengelenkes, also Erschlaffung der Beuger am Oberarm. Die ungünstige Situation ist durch Abduktion der Schulter und Streckung des Ellbogengelenkes bei lebhaft angespannten Muskeln am Oberarm gegeben. Diese Kombination ist z. B. beim Stützen auf die Hand mit gestrecktem Ellbogengelenk vorhanden. Die günstigste Situation für den N. ischiadicus ist: Streckstellung des Hüftgelenkes und passive Beugestellung des Kniegelenkes mit Erschlaffung der Muskeln am Oberschenkel. Die ungünstigste Situation

Digitized by Google
Original from UNIVERSITY OF CALIFORNIA
Generated on 2019-10-16 12:53 GMT / http://hdl.handle.net/2027/uc1.b3774661
Public Domain in the United States, Google-digitized / http://www.hathitrust.org/access_use#pd-us-google

haben wir bei Beugung des Oberschenkels oder Rumpfes und Streckung des Kniegelenkes mit aktiv angespannten Oberschenkelmuskeln. Diese Kombination findet sich z. B. in einer bestimmten Phase des Vorwärtsstürmens.

Nachdem wir gesehen haben, daß es für den Nerven manche Möglichkeit und Bedingung gibt, der einwirkenden Gewalt auszuweichen, werden wir besser verstehen, weshalb wir nicht selten nur Quetschung und Blutung, aber keine Kontinuitätstrennung konstatieren können und weshalb selten eine vollständige Durchtrennung vorliegt. In vielen dieser Fälle dürfte es zu einem Ausweichen der Nerven gekommen sein, dessen Effekt sich vor allem dadurch dokumentiert, daß die Nervenbeschädigung relativ gering ausfällt. Wenn ein Nerv einem Geschoß oder Knochensplitter ausweicht, so geht es ohne Beschädigung für ihn wohl niemals ab; zum mindesten wird er geprellt, gedehnt, erschüttert oder gequetscht, Blutergüsse kommen in seinem Innern oder seiner Umgebung zustande. Befindet er sich unter günstigen mechanischen Verhältnissen, so bleibt es bei diesen relativ harmlosen Beschädigungen; liegen die mechanischen Verhältnisse ungünstiger, so entstehen partielle Nervenverletzungen, ganz ungünstige mechanische Verhältnisse haben schwere Zerstörung des Nerven zur Folge. Selbstverständlich kommen bei der Beurteilung der Frage nach der Ursache der Schwere der Nervenverletzung noch andere Momente in Betracht, die ich zum großen Teil eingangs schon erwähnte; nichts liegt mir ferner, als die Mechanik der Nerven für alles verantwortlich zu machen.

Meine Untersuchungen sind aber zum Beweise dafür heranzuziehen, daß als ein wichtiges Glied in der Kette des Mechanismus der Nervenverletzungen die Mechanik der Nerven und ihrer Nachbarorgane zu berücksichtigen ist. Meine Untersuchungen machen keinen Anspruch darauf, die Frage des Mechanismus der Nervenverletzungen restlos zu lösen. Sie zeigen uns aber trotz der Einfachheit und trotz der Mängel, die den Versuchsanordnungen notgedrungenerweise anhaften, einen Weg, auf dem wir noch weiter vordringen können.

---

Digitized by Google
Original from UNIVERSITY OF CALIFORNIA
Generated on 2019-10-16 12:54 GMT / http://hdl.handle.net/2027/uc1.b3774661
Public Domain in the United States, Google-digitized / http://www.hathitrust.org/access_use#pd-us-google

V.

# Ueber meine bei den ersten 250 Operationen am peripheren Nerven gemachten Erfahrungen[1]).

Von

Dr. **A. Blencke,**

Spezialarzt für orthopädische Chirurgie in Magdeburg,
z. Zt. Stabsarzt d. R. und beratender Orthopäde beim stellvertr. IV. Armeekorps.

Als ich Ende Februar 1915 von der Front als fachärztlich-orthopädischer Beirat unseres heimischen Armeekorps zurückberufen wurde und Anfang März dann die ersten Besuche in den Lazaretten des großen Bezirks machte, da war ich erstaunt über die vielen Verwundeten, die ich fast in jedem Lazarett mit Schädigungen der peripheren Nerven vorfand. Nur wenige sah ich, die bereits operiert waren. Es wurden zunächst erst einmal die alten Fälle, bei denen die Verwundung schon 5—6 Monate und noch länger zurücklag und bei denen sich noch keinerlei Besserung gezeigt hatte, ausgelesen und zwecks Operation nach meiner Klinik verlegt, die nach meiner Rückkehr als Speziallazarett nur für solche Verwundete eingerichtet wurde, die noch einer orthopädischen Nachoperation bedurften. Die Zahl solcher Fälle steigerte sich bei der Größe des mir unterstellten Bezirks mit der Zeit ganz erheblich, und heute möchte ich nun zunächst einmal hier an dieser Stelle über die ersten 250 Fälle von peripheren Nervenverletzungen, die ich selbst operiert habe, berichten. Wenn dabei die diesbezügliche Literatur, die ja bereits eine enorm große zu sein scheint, nicht in dem Maße Berücksichtigung gefunden hat, wie es vielleicht hätte der Fall sein müssen, nun, so ist dies nur dem Umstand zuzuschreiben, daß ich bei meiner jetzigen ausgedehnten Tätigkeit keine Zeit gefunden habe, mich gründlich nach allen diesen einschlägigen Arbeiten umzusehen. Das

[1]) Die Arbeit war im April 1916 bereits beendet, konnte aber erst jetzt im Druck erscheinen.

Digitized by Google

Original from
UNIVERSITY OF CALIFORNIA

Generated on 2019-10-16 12:54 GMT / http://hdl.handle.net/2027/uc1.b3774661
Public Domain in the United States, Google-digitized / http://www.hathitrust.org/access_use#pd-us-google

tut ja aber auch nichts zur Sache, da ich ja keine abschließende Arbeit über die Schädigungen der peripheren Nerven und deren Behandlung bringen will, sondern lediglich nur über meine Erfahrungen, die ich bisher auf diesem Gebiet machen konnte, berichten, und so einen kleinen weiteren Beitrag zu dieser für unsere Verwundeten und für unser gesamtes Vaterland so hochwichtigen Frage liefern möchte.

Ehe ich auf die Operation selbst näher eingehe, sei aber einer Sache gedacht, die meines Erachtens von größter Wichtigkeit ist, und das ist die ungeheuer große Zahl derjenigen Fälle, bei denen sich Kontrakturen in den Gelenken vorfanden, Versteifungen in mehr oder weniger falschen Stellungen, die natürlich ganz erheblich den Erfolg der Operation in Frage stellen können und müssen, und die uns oft genug weit mehr Mühe und Zeit bei ihrer Behandlung machen als die direkten durch die Schädigungen der Nerven selbst verursachten Veränderungen.

Ich meine, der größte Teil dieser Kontrakturen hätte vermieden werden können, wenn man gleich von vornherein sein Augenmerk darauf gerichtet hätte, sie zu vermeiden. Unter meinen 250 Fällen befanden sich 152 mit schweren und schwersten Kontrakturen, meist in mehreren Gelenken, von denen 147 die obere Extremität betrafen bei 194 Fällen, und 5 die unteren Extremitäten bei 56 Fällen. Was nützt mir die schönste Nervennaht mit ihrem schönsten Erfolg, wenn so starke Kontrakturen in den benachbarten Gelenken vorhanden sind, daß sie kaum oder überhaupt nicht ganz überwunden werden können?

Ich habe bei meinen häufigen Lazarettbesuchen immer und immer wieder die Erfahrung machen müssen, daß man viel zu wenig manuelle Gymnastik treibt, daß man zaghaft jede Bewegung der der eigentlichen Verwundung benachbarten Gelenke zu vermeiden sucht, sei es nun aus ganz falscher Rücksichtnahme auf etwa auftretende Schmerzen oder sei es auch aus meist falscher Besorgnis darüber, daß durch solche Bewegungen der benachbarten Gelenke, die selbst gar nicht einmal erkrankt sind, der Heilungsverlauf der Wunde selbst in ungünstigem Sinne beeinflußt werden könnte. Immer und immer wieder habe ich bei meinen Besuchen in den Lazaretten darauf hinweisen zu müssen geglaubt, wie gerade hier bei diesen Nervenverletzungen bzw. Nervenschädigungen eine möglichst frühzeitige Bewegung sämtlicher Gelenke der betroffenen Extremität unbedingt notwendig ist. Wir dürfen auch hier auf keinen Fall erst

Digitized by Google
Original from UNIVERSITY OF CALIFORNIA
Generated on 2019-10-16 12:54 GMT / http://hdl.handle.net/2027/uc1.b3774661
Public Domain in the United States, Google-digitized / http://www.hathitrust.org/access_use#pd-us-google

die Abheilung der Wunde abwarten und dann erst mit Bewegungsübungen beginnen, nein, wir sollen von vornherein bei jedem Verbandwechsel nicht nur, sondern auch mehrmals am Tage die betreffenden Gelenke, wenn auch vorsichtig, sobald man Besorgnisse betreffs der Wunde hegt, so doch nie zu zaghaft und ängstlich zu bewegen versuchen. Wenige Bewegungen, mehrmals am Tage manuell ausgeführt, werden oft genügen, um die betreffenden Gelenke vor nachfolgender Steifigkeit zu bewahren, vor sog. sekundärer Steifigkeit, weil ja jene Gelenke selbst von dem eigentlichen Krankheitsprozeß gar nicht einmal betroffen sind. Ich gebe ohne weiteres zu, daß manchmal derartige Bewegungen dem Patienten Schmerzen verursachen werden, aber das soll und darf uns keineswegs davon abhalten, solche Bewegungen vorzunehmen. Wir sollen nicht zu zaghaft sein, wenn mitunter Schmerzen auftreten; mit dem Mitleid an verkehrter Stelle tun wir dem Verwundeten keinen Gefallen, bringen ihm keinen Nutzen, wohl aber oft genug reichlich Schaden. Und zudem sind ja die Schmerzen bei solcher manuellen Gymnastik anfangs, zumal wenn es sich nur um Weichteilschüsse handelt, weit geringer oder überhaupt nicht vorhanden, als später, wenn sich erst Kontrakturen und Versteifungen ausgebildet haben und wenn es nun gilt, mit kräftigen manuellen und maschinellen Bewegungen dieser Herr zu werden.

Auch mit der Verbandtechnik können wir schon Prophylaxe nach dieser Richtung hin treiben insofern, daß wir nicht größere Verbände anlegen und nicht mehr Gelenke durch diese feststellen, als unbedingt notwendig ist, daß wir die Verbände nicht länger tragen lassen, als es unbedingt erforderlich ist, und vor allen Dingen warne ich vor dem Armtuch, der sog. Mitella, mit der Unheil in Menge angestiftet wird, wenn sie zu lange getragen wird, und die Vulpius mit Recht wohl das „Leichentuch des Armes“ nennt, weil sie einen ganz typischen „Mitella-Arm“, den Schrecken des nachbehandelnden Orthopäden, zu erzeugen pflegt. Adduktions- und Innenrotationskontraktur der Schulter, Flexionskontraktur des Ellbogen- und Handgelenks, Versteifung der Finger, das sind die charakteristischen Zeichen eines solchen Armes. Ich habe nicht einmal, nein ungezählte Male den Leuten diese weggenommen, namentlich bei Radialislähmungen, wo sie immer noch nach längst erfolgter Wundheilung getragen wurde, und wo die herunterhängende Hand nun aber nicht etwa in der Mitella ruhte, sondern genau so aus der-



Digitized by Google
Original from UNIVERSITY OF CALIFORNIA
Generated on 2019-10-16 12:54 GMT / http://hdl.handle.net/2027/uc1.b3774661
Public Domain in the United States, Google-digitized / http://www.hathitrust.org/access_use#pd-us-google

selben schlaff heraushing, wie sie auch sonst zu hängen pflegt. Ruhig hatte der Arm ständig in diesem Armtuch in der erwähnten Stellung gelegen, das war die einzige Therapie, die eingeleitet war, und wenn man dann fragte, warum dies unglückselige Ding noch getragen wurde, nun, dann erhielt man oft genug zur Antwort, weil das Ellbogengelenk noch nicht gestreckt werden könnte, und weil die Hand herunterhinge. Difficile est, satiram non scribere!

„Mit der Ruhigstellung wird ein furchtbarer Unfug getrieben," sagt Bier, der es für einen groben Kunstfehler hält, ein Gelenk festzustellen, das nicht der Feststellung dringend bedarf, für einen groben Kunstfehler, der immer und immer wieder gemacht wird.

Ein weiterer Punkt, auf den man dann zu achten hat, ist die Erziehung der Patienten zur aktiven Betätigung, zum aktiven Gebrauch derjenigen Gelenke, die frei vom Verband sind, soweit es natürlich möglich ist. Sie bieten die beste Gewähr mit gegen die Ausbildung von Kontrakturen.

Sodann muß man sein Augenmerk richten auf die Gelenkstellungen, die als dauernde sich infolge der Schwere des gelähmten Gliedes ausbilden und wie wir sie vor allen Dingen an der Hand bei der Radialislähmung entstehen sehen und am Fuß bei der Peroneuslähmung. Ständig hängen Hand und Fuß herab, und dadurch werden die gelähmten Muskeln dauernd in Dehnung gehalten, verlieren so an Kontraktilität und können nun, wenn die Nervenschädigungen selbst beseitigt sind, nicht agieren, weil ja dauernd überdehnte Muskeln schnell ihre Funktionsfähigkeit einbüßen und weil durch diese passive Dehnung die Wiederkehr der Funktion auch nach erfolgtem „Nervenneuanschluß" sehr erschwert wird. Daß anderseits nun wieder Verkürzungen in den antagonistischen Muskelgruppen auftreten, die dauernd bleiben und zu derartigen nutritiven Schrumpfungen führen können, daß sie nur durch eine Operation zu beseitigen sind, dürfte wohl auch zur Genüge bekannt sein. Ich erinnere nur an die Verkürzungen der Achillessehne, die oft durch eine plastische Verlängerung der Sehne beseitigt werden muß, die nicht nötig gewesen wäre, wenn man von vornherein darauf geachtet hätte, solche Verkürzungen der Antagonisten zu verhüten.

Hierbei nützen nun die Bewegungen, die man tagsüber einigemal mit der Hand oder mit dem Fuß vornimmt, nicht allein, da ja die größte Zeit des Tages und auch in der ganzen Nacht hindurch das betreffende Glied, seiner Eigenschwere folgend, ständig herunter-

Digitized by Google
Original from UNIVERSITY OF CALIFORNIA
Generated on 2019-10-16 12:54 GMT / http://hdl.handle.net/2027/uc1.b3774661
Public Domain in the United States, Google-digitized / http://www.hathitrust.org/access_use#pd-us-google

hängt. Hier müssen wir dafür Sorge tragen, daß zweckmäßige einfache Redressionsapparate und -schienen angelegt und getragen werden, die diesem Uebelstand entgegenarbeiten, trotzdem aber nicht die Muskeln, die aktiv bewegt werden können, von dieser ihrer Aktionsfähigkeit ausschließen, und die nicht die betreffenden Gelenke dauernd feststellen. Wir wollen die Gebrauchsfähigkeit der Hand nicht noch mehr einschränken, sondern wir wollen im Gegenteil die nicht beteiligten und noch brauchbaren Muskelkräfte nicht nur zu erhalten, sondern sie auch noch für unsere Zwecke auszunutzen suchen. Schienenverbände sind deshalb nicht anzuwenden, sondern an Stelle dieser einfache Apparate, die sich für wenige Pfennige herstellen lassen, da es sich ja nicht um Apparate handelt, die dauernd getragen werden sollen. Solcher Apparate gibt es ja viele, und sie dürften zur Genüge bekannt sein, so daß sie einer näheren Erläuterung und Beschreibung wohl nicht bedürfen. Das Hauptprinzip aller dieser ist immer das, daß die ausgeschalteten gelähmten Muskeln durch Gummizüge und Federn ersetzt werden, mit denen man den nicht gelähmten Antagonisten gut die Wage halten und mit denen man, wenn noch eine geringe Nerventätigkeit da ist, die nicht zur Geltung kommen kann infolge der erwähnten Veränderungen, diese gut unterstützen kann. Bei Peroneuslähmungen wende ich einen Tag- und Nachtredressionszug an aus naheliegenden Gründen, bei Radialislähmungen nur einen, der Tag und Nacht getragen werden kann.

Befolgen wir alle die erwähnten Maßnahmen, nun, dann werden wir bald eine große Anzahl solcher Kontrakturen verschwinden sehen, abgesehen natürlich von solchen, in denen sie die direkten Folgen der Nervenverletzung sind, oder in denen sie sich sonst auch aus gewissen Gründen, die mit erschwerter Wundbehandlung und anderen krankhaften Veränderungen und Schädigungen, namentlich der betroffenen Knochen, zusammenhängen, nicht vermeiden lassen.

Ich war der Ansicht, mich bei diesem Kapitel etwas länger aufhalten zu müssen, weil die Fälle von peripheren Nervenverletzungen mit Kontrakturen der Gelenke des betreffenden Gliedes geradezu Legion sind, wofür am besten die oben angeführten Zahlen beweisend sein dürften.

Nochmals möchte ich meine Stimme erschallen lassen und allen Kollegen, die in Lazaretten tätig sind, zurufen: Helft, daß diese Kontrakturen in Zukunft immer mehr und mehr verschwinden, achtet

Digitized by Google
Original from UNIVERSITY OF CALIFORNIA
Generated on 2019-10-16 12:54 GMT / http://hdl.handle.net/2027/uc1.b3774661
Public Domain in the United States, Google-digitized / http://www.hathitrust.org/access_use#pd-us-google

bei den peripheren Nervenverletzungen mehr als bisher nicht nur auf die Wundbehandlung selbst, sondern auch auf alle diese erwähnten Folgeerscheinungen, die den Erfolg einer späteren Nervenoperation oft schwer beeinträchtigen können; arbeitet für den Operateur und sorgt dafür, daß möglichst keine Gelenkkontrakturen mehr vorhanden sind, wenn er das Messer in die Hand nehmen muß. Ihr werdet so unendlich viel Nutzen stiften. Hier muß und kann noch genug geschehen, und man wird sehen, daß die Erfolge der Operationen noch weit besser werden, wenn es uns erst einmal gelungen sein wird, die Frage der Kontrakturen möglichst ausgeschaltet zu haben. Dies ist die Vorbehandlung, die meines Erachtens nicht minder wichtig ist wie die Nachbehandlung, über die wir noch später sprechen werden. Auch bei der Vorbehandlung soll und muß schon, wenn irgend möglich, die Frage der Behandlung mit Elektrizität und Massage erwogen werden. Ich kann Spielmeyer hierin nur recht geben, der warm hierfür eintritt, um auf diese Weise die beteiligten Muskeln anzuhalten und anzuregen, ihre „physiologische Aufgabe" auszuführen und zu erfüllen, und um sie so vor Degeneration und ähnlichen Schädigungen zu schützen, soweit es natürlich möglich ist.

Ich komme nunmehr zu den Operationen selbst und möchte zunächst einmal die Frage aufwerfen, welche Fälle derartiger Nervenschädigungen nun operiert werden sollen und welche nicht, eine Frage, mit der zugleich auch die Frage der Früh- und Spätoperation zusammenfällt.

Es bedarf wohl kaum der Erwähnung, daß in allen den Fällen, in denen es sich um eine direkte Trennung der Nerven handelt, sei es nun durch Stich, Säbelhieb oder ähnliche Verletzungen, nur die sofortige Naht des durchtrennten Nerven in Anwendung kommen muß, sobald die Durchtrennung des Nerven als solche erkannt ist. Anders ist es aber nun bei den Schußverletzungen der Nerven, die weitaus die Mehrzahl der Fälle ausmachen, zumal wenn die Wunden infiziert sind, sei es wenig oder mehr, wie es ja häufig genug der Fall zu sein pflegt.

Ich stehe auf dem Standpunkt und mit mir gewiß die Mehrzahl aller Nervenoperateure, daß wir hier erst die Heilung der Wunde abwarten müssen und dann erst der Frage der Operation näher treten sollen. Aseptische Wundverhältnisse sind meines Erachtens das Haupterfordernis bei allen Nervenoperationen, sie allein

Digitized by Google Original from UNIVERSITY OF CALIFORNIA
Generated on 2019-10-16 12:54 GMT / http://hdl.handle.net/2027/uc1.b3774661
Public Domain in the United States, Google-digitized / http://www.hathitrust.org/access_use#pd-us-google

bieten die Gewähr auch für den Erfolg. Daß man nach dieser Richtung hin auch nicht immer gesichert ist und daß bei Knochenverletzungen auch manchmal lange Zeit nach der Verwundung noch latente Eiterungen vorhanden sein können, ohne daß sie sich irgendwie bemerkbar machten und auf Grund der Untersuchung nachweisen ließen, möge der folgende Fall beweisen.

Es handelt sich um einen Unteroffizier mit einer kompletten Radialislähmung, der Ende September des Jahres 1914 verwundet in Gefangenschaft geriet. Mitte Oktober desselben Jahres waren die Wunden vollkommen verheilt, die auch niemals nach Aussage des Mannes stark geeitert haben sollen, was auf Grund der vorliegenden äußeren Narbenverhältnisse auch durchaus anzunehmen war. Die glatte kleine Einschuß- und Ausschußnarbe war kaum noch zu sehen. Er kehrte als Austauschgefangener zurück und ich operierte ihn im November 1915, also über ein Jahr später nach dem endgültigen Schluß der Wunden, die auch niemals in der Zwischenzeit wieder aufgebrochen waren. In Höhe der Einschußnarbe war der Radialis glatt durchtrennt und sein peripheres Ende in den verletzten Knochen mit hineingerissen, in eine zirkumskripte Knochenhöhle, in der sich noch reichlich Eiter fand. Eine Infektion der Operationswunde ließ sich vermeiden, und der Wundverlauf war ein ungestörter.

Glücklicherweise werden ja solche Fälle immerhin zu den Seltenheiten gehören, sie sind aber der beste Beweis dafür, daß wir namentlich in solchen Fällen, bei denen es sich um Knochenverletzungen mit langdauernden Eiterungen handelt, doch recht vorsichtig sein müssen. Auch in alten Narbengeweben können „abgekapselte Keimnester“ stecken, darin muß ich Spitzy vollkommen zustimmen, die bei der Operation eröffnet und infolge der geschwächten Vitalität des umliegenden Gewebes wieder gefährlich werden können. Bei den wenigen Fällen, bei denen ich eine primäre Heilung nicht erzielen konnte, handelte es sich stets nur um solche, bei denen sehr große feste derbe Hautnarben vorhanden waren, durch die der Operationsschnitt geführt werden mußte und die nun zu Wundstörungen Anlaß gaben, infolge deren sich auch die eingelegten Arterien abstießen. Glücklicherweise waren es nur 5 Fälle unter den 250 operierten, die mich aber doch veranlaßten, auf Steinthals Seite zu treten, der in derartig ausgedehnten Narbenbildungen im Operationsgebiet eine direkte Kontraindikation für die Operation sieht.

Digitized by Google
Original from UNIVERSITY OF CALIFORNIA
Generated on 2019-10-16 12:54 GMT / http://hdl.handle.net/2027/uc1.b3774661
Public Domain in the United States, Google-digitized / http://www.hathitrust.org/access_use#pd-us-google

Ist nun die Wundheilung abgeschlossen und lassen die Verhältnisse darauf schließen, daß wir aseptische Wundverhältnisse vor uns haben, dann wird die Frage der Operation akut.

„Möglichst bald eingreifen.“ — „Länger abwarten.“ Das ist die beiderseitige Parole der sich gegenüberstehenden Parteien. Wenn mich nicht alles trügt, ist die erste, die für ein baldiges Eingreifen und nicht allzulanges Abwarten war, immer mehr und mehr gewachsen, und die Uebermacht, die die andere Partei namentlich auf seiten der Neurologen anfangs hatte, ist scheinbar jetzt auf die Seite jener ersten Partei übergegangen.

Dieser Umschlag ist wohl hauptsächlich auf den Umstand zurückzuführen, daß uns die sich ständig mehrenden Operationsbefunde immer mehr und mehr zeigten, daß Verhältnisse und Veränderungen vorlagen, die nie und nimmermehr einer spontanen Rückbildung oder auch nur einer spontanen Besserung fähig gewesen wären, daß sie uns auch ferner noch zeigten, daß es in sehr vielen Fällen einfach unmöglich war, auf Grund der vorher vorgenommenen neurologischen Untersuchung einen sicheren Aufschluß über die Art der Nervenverletzung zu bekommen. Ein jeder Operateur wird wohl, wie ich auch, über eine Reihe von Fällen verfügen, in denen der bei der Operation erhobene Befund so gar nicht recht in Einklang zu bringen war mit dem, was man auf Grund der neurologischen Untersuchung vermutet hatte. „Komplette Radialislähmung mit vollständiger Entartungsreaktion“, so hieß es bei den Neurologen; man mußte eine schwere Schädigung des Nerven annehmen, und wenn man dann operierte, fand man den Nerv im Narbengewebe eingebettet, aus dem er sich verhältnismäßig leicht auslösen ließ, oder durch eine Knochenzacke abgeknickt, ihn selbst aber im übrigen nicht im geringsten beschädigt, was man auf Grund der neurologischen Untersuchung wohl doch hätte annehmen müssen.

Das Hindernis der Leitungsunterbrechung wurde leicht beseitigt, und bald sah man auch einen vollen Erfolg. So und ähnlich ist es mir nicht einmal, sondern des öfteren ergangen, ebenso auch umgekehrt, wo auf Grund der neurologischen Untersuchung eine partielle Schädigung des Nerven festgestellt und aus diesem Grunde die Operation für nicht notwendig erachtet wurde, und wo sich dann später bei der Operation doch Schädigungen des Nerven, teilweise Zerschießungen, Anhakung durch Knochensplitter und andere

Digitized by Google
Original from UNIVERSITY OF CALIFORNIA
Generated on 2019-10-16 12:54 GMT / http://hdl.handle.net/2027/uc1.b3774661
Public Domain in the United States, Google-digitized / http://www.hathitrust.org/access_use#pd-us-google

Veränderungen, vorfanden, die sich nie und nimmermehr von selbst hätten zurückbilden können.

Gerade bei solchen partiellen Lähmungen können nach den Untersuchungen von Nonne, Mann, Stoffel u. a. m. doch, trotzdem nur ein partieller elektrischer Ausfall vorliegt, wenigstens scheinbare makroskopische Durchtrennungen des betreffenden Nerven gefunden werden, und mikroskopische erhaltene Nervenbündel, markhaltige Fasern vorhanden sein, die die Erklärung für den elektrischen Befund abgaben.

Es war eben noch leitungsfähige Substanz durch das Narbengewebe hindurchgegangen, die aber niemals stark genug gewesen wäre, daß man damit hätte rechnen können, daß sich etwa wieder auf diesem Wege eine derartige Leitungsfähigkeit hergestellt hätte, die zu einer Gebrauchsfähigkeit oder Wiederherstellung der gelähmten Teile hätte führen können.

Derartige partielle Lähmungen können natürlich bei dem untersuchenden Arzt leicht die Annahme aufkommen lassen, daß eine Restitution bereits anfängt, und deshalb halte ich es auch für durchaus gerechtfertigt, in solchen Fällen etwas länger abzuwarten, um beobachten und feststellen zu können, ob wirklich eine beginnende Restitution vorliegt oder nicht. Konstatieren wir eine solche und schreitet die Besserung fort, nun gut, dann warten wir weiter ab, tritt aber eine Besserung nicht ein oder macht dieselbe an irgendeiner Stelle für längere Zeit halt, nun dann haben wir damit zu rechnen, daß eben eine teilweise direkte Verletzung des Nerven vorliegt, die einer spontanen Besserung nicht mehr fähig ist. In solchen Fällen muß dann das Messer die konservative Behandlung unter allen Umständen ablösen.

Auch bei den partiellen Lähmungen können ja die vorliegenden Schädigungen zweierlei Art sein. Es kann sich eben um Veränderungen in der Nachbarschaft des Nerven handeln, die ihn, den selbst nicht verletzten, partiell quetschen, drücken, abknicken, oder es kann auch die zweite Möglichkeit vorliegen, daß der Nerv zum Teil zerschossen ist. Und daß dies gar nicht so selten vorkommt, dafür sind die nachfolgenden Zahlen beweisend.

Den 76 total zerschossenen Nerven unter meinen Fällen stehen 50 teilweise zerschossene gegenüber, die sich folgendermaßen verteilen:

Der Radialis war 15mal betroffen, der Peroneus 10mal, der

Digitized by Google
Original from UNIVERSITY OF CALIFORNIA
Generated on 2019-10-16 12:54 GMT / http://hdl.handle.net/2027/uc1.b3774661
Public Domain in the United States, Google-digitized / http://www.hathitrust.org/access_use#pd-us-google

Ulnaris 9mal, der Medianus 7mal, der Ischiadicus 5mal, der Tibialis 3mal und der Cutaneus 1mal.

Ich glaube, daß kein Nervenoperateur und kein Neurologe mir entgegentreten wird, wenn ich den Satz aufstelle: Es ist uns bei den üblichen Methoden der neurologischen Untersuchung nicht möglich, in allen Fällen von peripheren Nervenschädigungen auf Grund des erhobenen elektrischen Befundes bestimmt zu sagen, ob eine Kontinuitätstrennung des Nerven vorliegt oder nicht.

Das mag folgendes beweisen:

Ich operierte an einem Tage 2 Fälle von Radialislähmung bei Oberarmfraktur an der Umkreisungsstelle des Nerven, die äußerlich genau dasselbe Bild darboten. Der neurologische Befund lautete in beiden Fällen: „Komplette Radialislähmung mit vollständiger Entartungsreaktion, Operation angeraten."

In dem einen Falle war der Nerv im Narbengewebe eingebettet, aus dem er sich verhältnismäßig leicht lösen ließ, und zeigte selbst nirgends irgendwelche Veränderungen. Nach 3 Wochen war die Funktionsfähigkeit aller gelähmt gewesenen Muskeln wieder eine vollkommen normale, allerdings die elektrische Erregbarkeit noch nicht.

In dem anderen Falle war der Nerv total zerschossen. Seine Enden waren mit dem in mehrere Stücke gebrochenen, aber fest geheilten Knochen verwachsen; sie mußten angefrischt und genäht werden.

Nach Thöle kann nur eine negative Diagnose gestellt werden, insofern als man einen vollständigen Abschuß des Nerven ausschließen kann,

1. wenn die motorische Lähmung keine vollständige ist, nicht alle von dem betreffenden Nerven versorgten Muskeln gelähmt sind,

2. wenn eine anfangs vollständige Lähmung sich in eine teilweise Lähmung bzw. in eine vollständige oder teilweise Parese umwandelt oder ganz zurückbildet, und

3. wenn bei noch vollständiger Lähmung nur partielle Entartungsreaktion mit Erhaltensein der Nervenerregbarkeit vorliegt.

Daß es natürlich auch Leute gibt, denen „es stets gelang, Sitz und Natur der Verletzung exakt zu bestimmen", das möchte ich doch nicht unerwähnt lassen. Ihren Namen will ich aber lieber verschweigen, da es nicht ausgeschlossen wäre, daß ihnen dann alle peripheren Nervenverletzungen zugeschickt würden, und sie sich vor

Digitized by Google
Original from UNIVERSITY OF CALIFORNIA
Generated on 2019-10-16 12:54 GMT / http://hdl.handle.net/2027/uc1.b3774661
Public Domain in the United States, Google-digitized / http://www.hathitrust.org/access_use#pd-us-google

Arbeit nicht retten könnten, zumal da auch in allen ihren Fällen die Besserung bei konservativer Behandlung stetig fortschritt mit Ausnahme eines Falles, in dem die anfängliche Besserung wieder schlechter wurde. Sie stellen sich deshalb auch auf den Standpunkt der abwartenden Therapie, die sie „warm befürworten".

Ich wünsche diesen Kollegen von Herzen Glück zu ihren schönen Erfolgen, nichts wäre mir lieber im Interesse unserer Verwundeten und unseres Vaterlandes, als wenn es überall so wäre, was aber leider nach meinen und nach den von den meisten anderen Autoren gemachten Erfahrungen nicht der Fall zu sein scheint. Doch genug davon.

Daß es selbst den besten Neurologen trotz sorgfältigster und peinlichster Untersuchung nicht immer gelingt, „Sitz und Art der Verletzung exakt zu bestimmen", beweisen die Worte Saengers, der in einer seiner Arbeiten sagt: „Leider sind wir Neurologen nicht in der Lage, mit Sicherheit zu sagen, ob der Nerv durchschossen ist oder nicht. Wir können nur konstatieren, daß der Nerv schwer geschädigt ist."

Auch er führt dann mehrere Fälle mit kompletter Lähmung, mit entsprechendem Sensibilitätsverlust und Entartungsreaktion an, was alles für eine Durchtrennung des Nerven sprach, die aber keineswegs vorlag. In einem solchen Fall war schon 10 Tage nach der Neurolyse ein Erfolg zu verzeichnen.

Auch Cassirer ist derselben Ansicht, weist aber noch auf ein Zeichen hin, das in gewissen Fällen gegen eine Kontinuitätstrennung des Nerven sprechen kann. Es ist die Druckschmerzhaftigkeit des Nerven peripher von der Läsionsstelle, ein Symptom, das bei Ulnaris- und Peroneuslähmung wohl brauchbar ist, aber alle Unsicherheiten eines rein subjektiven Symptoms an sich trägt.

Nach ihm kann auch eventuell für eine direkte Verletzung des Nerven der Befund insofern sprechen, daß wir bei einer Verletzung, bei der im wesentlichen nichts weiter als eine absolute Lähmung eines Nerven vorliegt, keine Gefäß-, keine Knochenverletzung, eher zu der Annahme berechtigt sind, daß das Geschoß gerade den Nerven getroffen hat, und daß demnach eine größere Wahrscheinlichkeit dafür vorliegt, daß der Nerv zum mindesten schwer verletzt ist, als wenn eine größere oder geringere Reihe von Nebenverletzungen, Aneurysmen, Knochenbrüchen, großen Hämatomen vorhanden sind. Es kann also demnach auch die Art der Verletzung unter Um-

Digitized by Google
Original from UNIVERSITY OF CALIFORNIA
Generated on 2019-10-16 12:54 GMT / http://hdl.handle.net/2027/uc1.b3774661
Public Domain in the United States, Google-digitized / http://www.hathitrust.org/access_use#pd-us-google

ständen wichtig für die Diagnose der völligen oder nicht völligen Zerstörung des Nerven sein.

Auch die Feststellung sensibler Störungen bringt keine Gewißheit; bei erhaltener Sensibilität kann der motorische Ausfall vollkommen sein und umgekehrt. Thöle konnte das gleiche beobachten und hält deshalb nach allem auch das vollkommene Fehlen von Sensibilitätsstörungen für keinen strikten Beweis gegen einen vollständigen Abschuß, ebensowenig wie das Vorhandensein neuralgischer, in die Peripherie projizierter Schmerzen.

Wenn eine gänzlich erloschene Sensibilität sich relativ schnell bessert, und zwar, von der Peripherie beginnend, wiederkehrt, so ist dies nach Schmidt ein gutes Zeichen, der auch Anhaltspunkte in den vorhandenen vasomotorischen und sekretorischen Verhältnissen zu finden glaubt insofern, als eine gelähmte Hand, die stark cyanotisch ist und reichlich schwitzt, günstiger ist als eine trockene und blasse. da in erstem Falle sicherlich noch Teile der Leitungsbahnen erhalten sind.

Auch trophische Störungen bis zur Blasen- und Geschwürsbildung bringen uns nicht weiter, und ich fand solche mit Mann und Stoffel meist in den Fällen, bei denen der Nerv in unmittelbarer Nähe großer Gefäße getroffen war. Nach Mann haben Störungen dieser Art vielleicht gar nichts mit der Verletzung der Nerven zu tun.

Auch die Anamnese gibt keine zuverlässige Grundlage dafür, ob eine Durchtrennung des Nerven vorliegt oder nicht.

Es sind Fälle unter den meinigen, bei denen es sich um intelligente Leute handelte, die ganz präzise Angaben machen konnten, auf Grund deren man eine primäre direkte Verletzung des Nerven annehmen konnte und mußte in Verbindung mit dem erhobenen Befund, und trotzdem war es nicht der Fall, wie sich dann später bei der Operation herausstellte.

Ich bin aber nun, weil diese neurologischen Untersuchungsmethoden in einer Reihe von Fällen versagen und uns keine genauen Aufschlüsse geben können, weit davon entfernt, etwa die Ansicht zu vertreten, daß wir die neurologischen Untersuchungen überhaupt entbehren können. Keineswegs. Ich operiere keinen Fall. bei dem nicht vorher der spezialistisch vorgebildete Nervenarzt eine genaue Untersuchung vorgenommen und sein Urteil abgegeben hat. Bis auf meine Anfangsfälle, die, wie bereits oben gesagt, meist 5,

Digitized by Google
Original from UNIVERSITY OF CALIFORNIA
Generated on 2019-10-16 12:54 GMT / http://hdl.handle.net/2027/uc1.b3774661
Public Domain in the United States, Google-digitized / http://www.hathitrust.org/access_use#pd-us-google

6 und noch mehr Monate zurücklagen und nicht die geringste Besserung gezeigt hatten, und bei denen es sich um komplette Lähmungen mit deutlich ausgeprägter Entartungsreaktion handelte, sind alle Fälle vorher von einem Nervenarzt untersucht worden, von dem fachärztlichen Beirat für Nervenerkrankungen, Herrn S.-R. Dr. Völsch, eine Anzahl auch von dem Nervenspezialisten Herrn Dr. Facklam-Suderode, von Herren, denen ich auch hier noch einmal an dieser Stelle meinen allerbesten Dank sagen möchte für ihre Mühe und Arbeit, die ich ihnen gemacht habe. Mit den Fällen, die bereits in anderen Lazaretten spezialistisch untersucht waren und mit einem genauen Befund zwecks Operation zu mir geschickt wurden, habe ich natürlich die Kollegen verschont.

Riet der Nervenarzt, noch mit der Operation zu warten und den Fall vorerst noch weiter konservativ zu behandeln, so geschah dies, und nach einiger Zeit wurde dann der Patient von neuem dem Nervenarzt zugeführt. In den allermeisten Fällen kam es schließlich doch noch zur Operation, und nur wenige vereinzelte Fälle wurden einer solchen nicht unterzogen, obwohl sie mir eigentlich zwecks Operation von anderen Lazaretten zugeschickt waren.

Aber ein Geständnis muß ich doch hier öffentlich ablegen, und das ist das, daß ich doch in 4 Fällen von partiellen Nervenschädigungen die Operation vornahm, obwohl auch bei einer zweiten, bzw. dritten Untersuchung vom Nervenarzt noch einmal zum Abwarten geraten war, und zwar tat ich dies deshalb, weil in den 6 bis 8 Wochen, in denen ich den Patienten täglich sah, eine Besserung nicht zu verzeichnen war. Daß ich bei diesen Fällen keinen Fehlschlag tat, bewies der bei der Operation erhobene Befund.

In dem einen Fall handelte es sich um die Aufspießung des betreffenden Nerven durch eine Knochenspitze, in dem anderen um eine Anhakung des Nerven durch eine hakenförmige Knochenspange, die mit dem einen hakenförmigen Ende den Nerven festhielt und mit dem anderen dem Knochen noch aufsaß, von dem sie durch Meißelschlag gelöst werden mußte. Bei den anderen beiden Fällen war der Nerv teilweise zerschossen, bzw. zerfetzt, und zwar hatte in dem einen Fall ein Knochensplitter den einen Teil des längsgespaltenen Nerven mit nach der Ausschußnarbe zu hinweggerissen.

Man bekommt als Operateur vieler derartiger Nervenverletzungen doch so einen gewissen Blick für manche Fälle, der es

Digitized by Google
Original from UNIVERSITY OF CALIFORNIA
Generated on 2019-10-16 12:54 GMT / http://hdl.handle.net/2027/uc1.b3774661
Public Domain in the United States, Google-digitized / http://www.hathitrust.org/access_use#pd-us-google

einem geraten erscheinen läßt, doch lieber das Messer in die Hand zu nehmen als noch länger abwartend dabeizustehen.

Unter meinen ersten 250 Fällen befanden sich 13, die hier natürlich nicht miteingerechnet sind, die ich nicht operiert habe, trotzdem sie mir zwecks Operation aus anderen auswärtigen Lazaretten überwiesen wurden, und zwar betrafen die Schädigungen 4mal den Peroneus, 1mal den Plexus, 1mal den Medianus, 1mal den Cutaneus und Medianus und 2mal handelte es sich um eine totale Radialislähmung und 4mal um eine partielle. In allen Fällen trat vollkommene Heilung ein unter konservativer Behandlung.

In dem einen Fall von totaler Radialislähmung handelte es sich um eine hysterische; der motorische Ausfall der Muskeln war ein vollkommener, die elektrische Prüfung stellte aber fest, daß nur eine rein funktionelle Lähmung vorlag.

Die Zahl solcher rein hysterischen Lähmungen ist bekanntlich nicht gering, und ich habe eine Reihe derartiger Lähmungen bei meinen Besuchen in den Lazaretten sehen und untersuchen können. Manchem anderen wird es auch so wie mir ergangen sein, daß solche Lähmungen psychogenen Ursprungs manchmal von den behandelnden Aerzten als echte Lähmungen peripheren Ursprungs angesehen und monatelang als solche ohne jeden Erfolg behandelt, schließlich zwecks Operation überwiesen werden sollten. Hier ist Vorsicht am Platze; der Nervenarzt wird bald Klarheit über solche Fälle bringen, und seine Sache ist es nun, auch die Behandlung zu übernehmen.

Daß manchmal auch die nicht direkt betroffenen Antagonisten in einen Zustand von Funktionsbehinderung geraten, ist bekannt. Ich sah es wiederholt bei Radialislähmungen an den Beugern der Hand und Finger, die absolut aktiv nicht bewegt wurden. Oppenheim führt diese Erscheinung auf den Verlust der Erinnerungsbilder für die entsprechenden Bewegungen zurück, und ich möchte ihm hierin beistimmen auf Grund meiner Beobachtungen, da es mir fast stets gelang, in wenigen Sitzungen diese sekundären Funktionsstörungen zu beseitigen. Ich machte den Patienten die gewollte Bewegung mit meinen Fingern, mit meiner Hand vor unter ständiger Aufforderung, diese nachzumachen, und so übend kamen wir schnell voran.

Daß gelegentlich auch bei solchen Funktionsstörungen der antagonistischen Muskeln eine Inaktivitätsatrophie oder dgl. mitsprechen

Digitized by Google
Original from UNIVERSITY OF CALIFORNIA
Generated on 2019-10-16 12:54 GMT / http://hdl.handle.net/2027/uc1.b3774661
Public Domain in the United States, Google-digitized / http://www.hathitrust.org/access_use#pd-us-google

kann, dürfte wohl nicht von der Hand zu weisen sein. Solche Fälle werden natürlich hartnäckiger sein und sich nicht in wenigen Sitzungen beseitigen lassen.

Aus den oben genannten Zahlen, daß nämlich 13 nicht operierten Fällen 250 operierte Fälle gegenüberstehen, könnte nun vielleicht mancher den Schluß ziehen, daß ich allzu schnell mit dem Messer bei der Hand bin; das ist aber keineswegs der Fall. Die Zahlen können ja absolut für ein Verhältnis der nicht zu operierenden Fälle gegenüber den zu operierenden keine Verwertung finden, da ja meinem Lazarett nur solche Fälle zugewiesen werden, die für eine Operation in Frage kommen. Daß ich nicht ohne weiteres an jeden Fall operativ herangehe, der mir zwecks Operation von andersher überwiesen wird, sondern reinlich scheide und Auswahl treffe, beweisen ja die 13 Fälle, die mir von auswärts zwecks Operation überwiesen wurden und die ich trotzdem nicht operierte, beweisen auch die vielen Fälle, die mir bei meinen regelmäßigen Besuchen in den Lazaretten vorgestellt wurden und bei denen die Frage der Operation gar nicht angeschnitten und erwogen wurde, weil sich hier die Lähmungserscheinungen unter der angewandten Behandlung mit Elektrizität und Massage ständig besserten. Nicht unerwähnt möchte ich aber lassen, daß die Zahl solcher Fälle doch weit hinter der der anderen, die operiert werden mußten, zurückblieb, nach meinen Beobachtungen wenigstens, die sich allerdings nicht ganz mit denen meines Freundes Bade decken, der überhaupt „nie“ einen „vollständigen“ Rückgang einer Lähmung „ohne Operation“ gesehen hat.

Was für Vorteile und was für Nachteile hat nun eine Frühoperation? Beschäftigen wir uns zunächst einmal mit den letzteren, so ist wohl der einzige Nachteil der, der auch bei jeder anderen Operation zu finden ist, der Nachteil einer allgemeinen Narkose und der Nachteil, daß überhaupt eine Operation vorgenommen werden muß.

Ich wende stets die Allgemeinnarkose an und möchte auf Grund meiner Erfahrungen von der Lokalanästhesie bei den peripheren Nervenoperationen abraten, da die Verhältnisse bei der Operation doch oft sehr komplizierte sind und da durch die Lokalanästhesie diese nur noch komplizierter und zeitraubender würden. Es handelt sich doch oft um sehr kniffelige Sachen, bei denen ein ruhiges Arbeiten, wie es doch bei der Allgemeinnarkose nur möglich ist, ein nicht zu unterschätzender Vorteil ist. Sind wir vorsichtig

Digitized by Google
Original from UNIVERSITY OF CALIFORNIA
Generated on 2019-10-16 12:54 GMT / http://hdl.handle.net/2027/uc1.b3774661
Public Domain in the United States, Google-digitized / http://www.hathitrust.org/access_use#pd-us-google

bei der Auswahl des Narkotikums, haben wir einen guten, zuverlässigen Narkotiseur, nun, so sind ja doch die Gefahren der Allgemeinnarkose nur geringe, zumal da wir es ja meist mit kräftigen jungen Leuten im dienstfähigen Alter zu tun haben, bei denen ja ohnehin die Gefahren einer Allgemeinnarkose geringer zu sein pflegen. Auch Bier tritt warm für die Allgemeinnarkose ein, erstens, weil der Soldat, wie es ja schon seit langem bekannt ist, die Narkose vortrefflich verträgt, und zweitens, weil wir doch zum allergrößten Teil die Operationen bei unseren Verwundeten in narbigem oder infiziertem Gewebe machen müssen, in dem bekanntlich die Lokalanästhesie schlecht wirkt, und weil die Operationen zum Teil sehr lange dauern.

Und nun zu den Gefahren der Operation selbst! Abgesehen von den hohen Plexusoperationen, handelt es sich doch um leichte Operationen an den Extremitäten, deren Gefahren gleich Null sind, wenn wir die Asepsis beherrschen. Und sollte uns wirklich einmal eine erhebliche Eiterung den Wundverlauf stören, nun, so könnte doch nur der einzige Schaden erwachsen, daß der Erfolg der Operation dadurch in Frage gestellt würde und der Zustand der bliebe, der er vor der Operation war.

„In den Händen eines mit Nervenoperationen vertrauten Arztes ist die operative Freilegung des Nerven, selbst wenn sie einmal nicht notwendig sein sollte, unbedenklich," sagt Lange-München, und ich glaube, daß ihm hierin jeder zustimmen kann und muß.

Wir sehen also nur geringe Nachteile der Operation, wenn wir sie überhaupt als solche bezeichnen wollen, denen aber erhebliche Vorteile gegenübergestellt werden können, die wir zugleich als Nachteile der Spätoperation aufführen müssen, die natürlich keinerlei Vorteile bietet, da es ja doch gleichgültig ist in bezug auf die vorhandenen Nachteile der Operation überhaupt, ob wir diese früher oder später ausführen, wenn sie nun doch einmal ausgeführt werden muß.

Denn daß mit der Länge der Zeit auch die Verhältnisse schlechter werden und die Aussichten für den Erfolg der Operation damit auch, nun, das gilt auch hier bei den peripheren Nervenverletzungen ebensogut wie überall in der Medizin. Es ist nicht gleichgültig, ob eine starke Narbenabschnürung 3 oder 6 Monate auf den Nerven einwirkt, es ist nicht gleichgültig bei durchschossenen Nerven, ob ihre peripheren Teile 3 oder 6 Monate von der „Hauptzufuhr" abgeschlossen werden.

Digitized by Google
Original from UNIVERSITY OF CALIFORNIA
Generated on 2019-10-16 12:54 GMT / http://hdl.handle.net/2027/uc1.b3774661
Public Domain in the United States, Google-digitized / http://www.hathitrust.org/access_use#pd-us-google

Wir finden bei den Frühoperationen weit günstigere Verhältnisse in erster Linie in bezug auf die Narben, die ja mit der Zeit immer fester, immer derber, immer speckiger werden müssen, weit günstigere Verhältnisse in bezug auf die Veränderungen am Nerven selbst und auch natürlich in bezug auf die von den betroffenen Nerven versorgten Muskeln, die ja, je länger die Schädigung dauert, immer mehr leiden und an denen die Degenerationserscheinungen immer mehr zunehmen müssen.

Ist der Muskel bereits vollständig fettig degeneriert, ist der muskuläre Anteil der Endorgane vollständig abgebaut, die Sarkolemmkerne in ihrer Lebenstätigkeit so herabgesetzt, daß sie samt dem Protoplasma der Muskelzellen schon der fettigen und narbigen Degeneration anheimgefallen sind, so wird — darin müssen wir Spitzy unbedingt zustimmen — von einer Regeneration nicht viel mehr zu erwarten sein.

Auch Borchardt hat in seiner interessanten Arbeit darauf hingewiesen, daß die Narben von Monat zu Monat fester werden und daß in diesen festen, derben Narben die Nerven mit der Zeit immer schwerer zu erkennen und zu finden und mit der Zeit immer schwerer zu lösen sind.

Er hat ferner darauf hingewiesen, daß bei durchschossenen Nerven sich ihre Enden kraft ihrer Elastizität weiter zurückziehen können und ihre Endnarben immer fester, härter und undurchlässiger für die nachwachsenden Nervenfasern werden, daß auch bei eingesprengten Fremdkörpern in den Nerven die Narben immer fester werden und somit sich auch jene viel schwerer entfernen lassen.

Er hat ferner darauf hingewiesen, daß die großen Gefäße, die wir im Nervenstamm selbst verlaufen und bei Querschnitten oft nicht unerhebliche Blutungen hervorrufen sehen, wenn sie verletzt werden, Hämatome bilden können, deren Organisierung dickere, festere Narben hervorrufen muß, je länger sie bestehen.

Und dann ist noch ein wichtiger Punkt, auf den Borchardt auch hinweisen zu müssen glaubt, der, daß, je länger der Ausfall der gelähmten Muskulatur bestehen bleibt, um so stärker auch die Kontrakturen der gelähmten Muskeln werden müssen, um so stärker auch die Fixation der Gelenke in ihren pathologischen Stellungen, und zwar gilt dies sowohl für die Verkürzung der Muskeln auf der einen Seite wie auch für die abnorme Verlängerung der Antagonisten

Digitized by Google
Original from UNIVERSITY OF CALIFORNIA
Generated on 2019-10-16 12:54 GMT / http://hdl.handle.net/2027/uc1.b3774661
Public Domain in the United States, Google-digitized / http://www.hathitrust.org/access_use#pd-us-google

auf der anderen. Welche Schwierigkeiten solche Kontrakturen bei der Behandlung machen, habe ich ja anfangs schon hervorgehoben.

Daß natürlich auch die trophischen und die sensiblen Störungen, falls solche vorhanden sind, mit der Länge der Zeit zunehmen, auch das soll nicht unerwähnt bleiben.

Den Schlußsatz, den Borchardt seinen trefflichen Ausführungen anfügt, wird wohl jeder, der eine Reihe von peripheren Nervenverletzungen operiert hat, ohne weiteres Wort für Wort unterschreiben: „Je länger ein Nerv leitungsunfähig bleibt, um so langsamer wird er sich erholen; bleiben Nervenstümpfe lange Zeit unvereinigt, so hört der physiologische Wachstumreiz auf; je länger er fehlt, um so schwerer wird das Anwachsen der Nervenfasern nach der Wiedervereinigung werden. Je länger Muskeln und Gelenke geschädigt bleiben, um so schwerer werden sie zu ihrer physiologischen Arbeitsleistung zurückgeführt werden können."

Alle diese angeführten Gründe mögen es auch gewesen sein, die Wilms bewogen, für eine möglichst frühzeitige Operation einzutreten, und denen er noch weitere gewichtige hinzufügt. Anfrischung und Naht gelingen bei der Frühoperation „spielend leicht", es sind keine Spannungen der Nerven vorhanden, Teilläsionen lassen sich besser erkennen, während bei der Spätoperation sich Neurome bilden, deren Resektion nötig wird, ausgedehnte Lösungen nötig sind, die wieder wochenlange Fixation im Verband mit allen ihren Nachteilen notwendig machen und das Herauslösen bei partiellen Läsionen immer mit der Länge der Zeit schwieriger wird. Eingesprengte Knochenstücke lassen sich frühzeitig leicht entfernen, während sie später oft genug Resektionen nötig machen.

„Ich stehe auf dem Standpunkt, daß, wenn die Frage, ob Naht nötig ist oder nicht, vom Neurologen nicht beantwortet werden kann, und daß dem so ist, wird nicht bestritten, sie vom Chirurgen beantwortet werden muß, und der Chirurg kann dieser Forderung gerecht werden durch eine einfache Probeinzision unter Lokalanästhesie oder kurzer Narkose."

Das sind Wilms Worte, der gerade diesem unbedeutenden Eingriff einer Probeinzision das Wort reden möchte, unter Umständen schon in den ersten 10—14 Tagen, der eventuell dann die Operation sogleich angeschlossen werden könnte, falls es notwendig wäre.

Auch der Neurologe Cassirer, um nur einen anzuführen, schlägt eine möglichst frühzeitige Operation vor, wenn es die lokalen

Digitized by Google
Original from UNIVERSITY OF CALIFORNIA
Generated on 2019-10-16 12:54 GMT / http://hdl.handle.net/2027/uc1.b3774661
Public Domain in the United States, Google-digitized / http://www.hathitrust.org/access_use#pd-us-google

Verhältnisse gestatten, weil auch er der Ansicht ist, daß die Chancen durch Abwarten nicht besser werden.

Da er unter seinen Fällen 25 % völlige Zertrennungen der Nerven sah, glaubt er in diesem hohen Prozentsatz auch ein „Für" für einen frühen Eingriff zu sehen, ebenso auch ein weiteres „Für" in den Befunden, die er bei nicht durchschossenen Nerven fand, die aufs schlagendste die Notwendigkeit einer Operation bewiesen.

Sehen wir einmal unsere Befunde bei der Operation darauf hin an, so waren bei den 250 Fällen 311 einzelne Nerven beteiligt, von denen 76 total zertrennt waren und teilweise zertrennt 50. Insgesamt lagen also direkte erhebliche Verletzungen des einzelnen Nerven, bei denen eine Restitution von vornherein ausgeschlossen war, 126mal vor, also in 40,5 % der Fälle. Zählen wir nun zu diesen 126 Fällen noch 35 Fälle hinzu, bei denen sich derartige Veränderungen vorfanden, daß eine Resektion des Nerven notwendig wurde, nun so haben wir es mit 161 Fällen von 311 zu tun, also in mehr als der Hälfte der Fälle, die „aufs schlagendste die Notwendigkeit einer Operation bewiesen".

Bier fand in mindestens einem Viertel seiner operierten Fälle die Nerven glatt durchschossen, und Thöle rechnet nach seinen Erfahrungen etwa in der Hälfte der Fälle mit „Abschüssen", ebenso wie Gerulanos nach seinen im Balkankriege gemachten Beobachtungen, wobei Thöle noch gar nicht einmal die Fälle von spindelförmigen Verdickungen am Nerven mit eingerechnet hat, die auch die Folge von direkten Verletzungen des Nerven waren, da es sich ja nicht immer makroskopisch genau auseinanderhalten läßt, ob diese spindelförmige Verdickung nur durch Quetschung oder durch Durchschuß des Nerven entstand.

Daß nun auch bei den Neurolysen in der allergrößten Mehrzahl der Fälle Schädigungen in der Nachbarschaft der betreffenden Nerven gefunden wurden, die nie und nimmermehr ihren auf die Nerven einwirkenden schädigenden Einfluß von selbst verloren hätten, kann uns nur noch mehr in der Ansicht stärken, warm für eine möglichst baldige Operation einzutreten, sobald es die Wundverhältnisse zulassen und sobald wir eine Besserung im Befund nicht eintreten sehen.

Und wenn uns nun trotz aller dieser angeführten Vorteile und Gründe, die für ein baldiges operatives Eingreifen sprechen, immer und immer wieder noch Aerzte kommen mit der Behauptung, daß



Digitized by Google
Original from UNIVERSITY OF CALIFORNIA
Generated on 2019-10-16 12:54 GMT / http://hdl.handle.net/2027/uc1.b3774661
Public Domain in the United States, Google-digitized / http://www.hathitrust.org/access_use#pd-us-google

sie einen oder einige Fälle gesehen hätten, bei denen sich nach 5—6 Monaten, ja nach noch längerer Zeit ein Erfolg gezeigt hätte, was keineswegs bezweifelt werden soll, und daß sie deshalb ein möglichst langes Abwarten empfehlen zu müssen glauben, nun, so muß gegen eine derartige Auffassung energisch protestiert werden, die keineswegs verallgemeinert werden darf, da alle die Aerzte, die über ein großes Material von derartigen Nervenverletzungen verfügen, mir sicherlich ohne weiteres beistimmen werden, wenn ich die Behauptung aufstelle, daß diesen Fällen ungezählte andere gegenüberstehen, bei denen eben keine Besserung eintrat und bei denen man dann mit dem längeren Zuwarten nur solch ungünstigere Verhältnisse schuf, wie ich sie oben anführte, die wohl imstande sein können, den Erfolg der Operation in Frage zu stellen, der nicht ausgeblieben wäre, wenn man alle diese Fälle früher angegriffen hätte.

Ich glaube, hier sollen nicht die Aerzte die Entscheidung treffen, die „einmal mit 103 Sitzungen auf dem Bergoniéschen Stuhl und mit 70 Vierzellenbädern einen Mann so weit brachten, daß er mit der gelähmten Hand schreiben konnte" — also nicht einmal eine vollständige Heilung, denn sonst hätten sie dies sicherlich erwähnt —, sondern die Neurologen und Nervenoperateure, die nach beiden Richtungen hin reichliche Erfahrungen gesammelt haben.

Und wenn nun wirklich einmal ein Fall unter den Operierten sein sollte, der vielleicht auch ohne die vorgenommene Operation wieder zur Ausheilung gekommen wäre, nun so ist denn doch noch immer der eine große Vorteil nicht außer acht zu lassen, daß durch die Operation der Erfolg sicherlich schneller eintrat und daß wir somit nicht nur an Zeit gewannen, sondern auch an Kosten sparten, beides gewiß nicht zu unterschätzende Dinge. Es ist doch mehr noch beim Militär als sonstwo wahrlich nicht gleichgültig, und erst recht nicht gleichgültig in Kriegszeiten, ob ich einen Mann $^1/_4$ oder $^1/_2$ Jahr früher wieder gesund und somit auch dienstfähig bekomme, ganz abgesehen davon, daß auch ein längerer Lazarettaufenthalt und ein längeres Nichtstun nicht gerade fördernd, oft genug aber schädigend auf den Mann einwirken kann und muß, ganz abgesehen davon, daß sich bei später doch noch notwendig werdender Operation keineswegs die Aussichten der Heilung bessern, wohl aber verschlechtern, wie wir ja bereits zur Genüge wohl gesehen haben.

Das Vaterland braucht in dieser schweren Zeit jeden Mann,

Digitized by Google
Original from UNIVERSITY OF CALIFORNIA
Generated on 2019-10-16 12:54 GMT / http://hdl.handle.net/2027/uc1.b3774661
Public Domain in the United States, Google-digitized / http://www.hathitrust.org/access_use#pd-us-google

und mit allen Mitteln, die uns zu Gebote stehen, müssen wir danach streben, jeden einzelnen möglichst bald wieder seiner Truppe dienstfähig zuzuführen. Mag man in Friedenszeiten sich abwartender verhalten, in Kriegszeiten dürfen wir es meines Erachtens nicht.

Ich glaube, daß sich wohl alle Aerzte, die sich auf diesem Gebiete nach jeder Richtung hin eine reiche Erfahrung angeeignet haben, darüber klar sind, daß wir zum Messer greifen müssen, wenn eine komplette Lähmung mit vollständiger Entartungsreaktion vorliegt, die keinerlei Neigung zur Besserung zeigt, zum Messer greifen müssen, auch wenn noch keine 3 Monate seit der Verwundung verflossen sind. Wir sollen keine bestimmte Frist setzen, nein, wir sollen von Fall zu Fall entscheiden, wann das Messer in seine Rechte tritt. Zeigt sich gar eine zunehmende Verschlimmerung, nun, dann soll erst recht nicht länger mit der Operation gewartet werden, vorausgesetzt natürlich, daß die Wundbehandlung abgeschlossen ist und keinerlei Gefahr mehr vorzuliegen scheint, daß uns noch vorhandene Eiterungen den normalen Wundverlauf stören könnten.

Ist der Neurologe schwankend, ob eine Operation geraten erscheint oder nicht, dann soll der Chirurg das Messer in die Hand nehmen, wie Wilms und Fürnrohr es mit Recht verlangen, und eine Probeoperation oder Probeinzision machen, so gut wie er auch eine Probelaparotomie macht in Fällen, bei denen er eine genaue Diagnose auf Grund der äußeren Untersuchung nicht stellen kann, eine Probelaparotomie, die doch gewiß, was Schwere und Gefährlichkeit anlangt, keinen Vergleich mit jenem leichteren Eingriff auszuhalten vermag, durch den bei sachgemäßer Ausführung kaum jemals Schaden anzurichten ist, wenn auch dabei nicht außer acht gelassen werden soll, daß allerdings in vielen Fällen, wo jene notwendig erscheint, eine Indicatio vitalis vorliegt, und bei unseren Fällen gleichsam nur eine Indicatio orthopaedica.

Steinthals Indikationen und Kontraindikationen der Operation, die er in kurzen Sätzen zusammengefaßt hat, dürften wohl das Richtige treffen.

Absolute Indikationen sind seiner Meinung nach:

1. motorische Lähmungen mit totaler Entartungsreaktion,
2. partielle motorische Lähmungen mit totaler, sich nicht bessernder Entartungsreaktion,
3. Paresen, die sich verschlechtern,
4. schwere neuritische Erscheinungen.

Digitized by Google
Original from UNIVERSITY OF CALIFORNIA
Generated on 2019-10-16 12:54 GMT / http://hdl.handle.net/2027/uc1.b3774661
Public Domain in the United States, Google-digitized / http://www.hathitrust.org/access_use#pd-us-google

Absolute Kontraindikationen sind seiner Meinung nach:

1. bestehende Eiterung.
2. sich bessernde Paresen.
3. ausgedehnte Narbenbildung im Operationsgebiet.
4. schwere Muskeldegeneration.
5. partielle, wenig störende Lähmungen.

Da, wo wir nur geringe Atrophie der gelähmten Muskeln, keine Sensibilitätsstörung, partielle Entartungsreaktion oder vielleicht gar nur quantitative Herabsetzung der elektrischen Erregbarkeit finden, sagt Fürnrohr, werden wir mit Sicherheit Heilung allein unter konservativer Therapie erwarten dürfen, da aber, wo hochgradige Muskelatrophie besteht, wo deutliche Gefühlsstörungen womöglich für alle Qualitäten sich nachweisen lassen, wo trophische Störungen sich noch hinzugesellen, komplette Entartungsreaktion vorhanden ist, die direkte galvanische Muskelerregbarkeit womöglich unter unseren Augen mehr und mehr sinkt, so daß immer stärkere nötig werden, da zögere man nicht länger, vergeude nicht kostbare Zeit mit Zuwarten, sondern überweise den Kranken sobald als möglich dem Chirurgen. Hier liegt sicher eine schwere Schädigung der Nerven vor, die nur durch operativen Eingriff zu beheben ist.

Ehe wir nun zu den eigentlichen Nervenoperationen übergehen, möchte ich erst noch auf die Befunde zu sprechen kommen, die sich mir bei meinen 250 Fällen darboten.

Wie alle Beobachter, so habe auch ich die Erfahrung machen können, daß der Nervus radialis am öftesten beteiligt war. Ich lasse eine kurze Zusammenstellung folgen:

| | | |
|---|---|---|
| Radialis . . . . . | 97mal | betroffen |
| Ischiadicus . . . . . | 56 „ | „ |
| Ulnaris . . . . . | 31 „ | „ |
| Medianus . . . . . | 24 „ | „ |
| Cruralis . . . . . | 1 „ | „ |
| | 209mal. | |

In 41 Fällen waren mehrere Nerven zugleich betroffen:

| | |
|---|---|
| Medianus u. Ulnaris . . . . . | 18mal |
| Medianus, Ulnaris u. Radialis . . . . . | 9 „ |
| Medianus, Ulnaris, Radialis u. Cutaneus . | 4 „ |
| Medianus u. Radialis . . . . . | 3 „ |
| | 34mal |

Digitized by Google
Original from UNIVERSITY OF CALIFORNIA
Generated on 2019-10-16 12:54 GMT / http://hdl.handle.net/2027/uc1.b3774661
Public Domain in the United States, Google-digitized / http://www.hathitrust.org/access_use#pd-us-google

| | |
|---|---|
| Uebertrag | 34mal |
| Medianus u. Cutaneus . . . . . | 3 „ |
| Radialis, Ulnaris u. Cutaneus 1 u. 2 . . | 2 „ |
| Medianus, Ulnaris u. Cutaneus . . . . . | 2 „ |
| | 41mal. |

In den Fällen, in denen mehrere Nerven betroffen waren, handelte es sich zum Teil um Plexusverletzungen, meist hoch oben in der Achselhöhle oder um Verletzungen im Sulcus bicipitalis am Oberarm.

Betrachten wir nun einmal die 209 Fälle, bei denen nur einzelne Nerven betroffen waren, so lag der Sitz der Schädigung beim Radialis am öftesten an seiner Umkreisungsstelle um den Oberarmknochen, was ja auch nicht wunderbar erscheinen wird, wenn wir bedenken, daß gerade dieser Nerv infolge seiner anatomischen Lage mehr als alle anderen Nerven solchen Schädlichkeiten ausgesetzt ist. Er verläuft dem Knochen nicht parallel, sondern umkreist ihn in einer langen Spirale, so daß er nicht nur den von außen her einwirkenden Gewalten, sondern auch den dislozierten Bruchenden, dem neu sich bildenden Callus usw. viel weniger leicht auszuweichen imstande ist. Ich habe gerade auf diese Verhältnisse schon einmal hingewiesen in einer Arbeit über Radialislähmungen bei Oberarmfrakturen, die im Jahre 1903 in der Monatschrift für Unfallheilkunde erschienen ist.

77mal war er an dieser Stelle geschädigt, 8mal in der Achselhöhle bzw. im Sulcus, 6mal am Unterarm und 3mal in der Ellenbeuge.

An zweiter Stelle steht dann der Ischiadicus mit 56 Fällen, und zwar lag eine isolierte Schädigung des Peroneus 19mal vor, eine isolierte Schädigung des Tibialis 3mal, beide zusammen waren 34mal betroffen. Die Schädigung des Peroneus lag 6mal in der Kniekehle, 1mal am Unterschenkel und 12mal am Oberschenkel, die des Tibialis 3mal am Oberschenkel und die der beiden Nerven zusammen 25mal am Oberschenkel, 7mal in Höhe der Gesäßfalte und höher und 2mal in der Kniekehle.

Ein Fall muß hier noch besonders hervorgehoben werden, bei dem der Ischiadicus 2mal verletzt war. Es waren zwei Schüsse durch den Oberschenkel gegangen, der eine etwas zentralwärts von seiner Mitte und der andere etwa handbreit oberhalb der Knie-

Digitized by Google
Original from UNIVERSITY OF CALIFORNIA
Generated on 2019-10-16 12:54 GMT / http://hdl.handle.net/2027/uc1.b3774661
Public Domain in the United States, Google-digitized / http://www.hathitrust.org/access_use#pd-us-google

kehle. Durch beide Schüsse war der Nerv geschädigt, oben war er angeschossen und unten im Narbengewebe gebettet, das ihn abschnürte.

Der Ulnaris war 19mal am Unterarm beschädigt, 5mal am Oberarm, 4mal am Ellbogen, 2mal dicht am Handgelenk und 1mal in der Hand selbst.

Der Medianus war 14mal am Oberarm beschädigt, 7mal am Unterarm, 2mal in der Ellenbeuge und 1mal in der Achselhöhle.

Ganz durchtrennt waren der Radialis 35mal, der Ulnaris 18mal, der Ischiadicus 10mal und der Medianus 9mal, der Cutaneus 2mal und der Tibialis und Peroneus je 1mal.

Teilweise durchtrennt waren der Radialis 15mal, der Peroneus 10mal, der Ulnaris 9mal, der Medianus 7mal, der Ischiadicus 5mal, der Tibialis 3mal und der Cutaneus 1mal.

Was nun die Sensibilitätsstörungen, die vasomotorischen und trophischen Störungen anlangt, so möchte ich hier nun nicht weiter mit einzelnen Zahlen hervortreten, sondern nur im allgemeinen berichten. Bei den Verletzungen des Radialis waren am wenigsten Sensibilitätsstörungen zu finden, trophische Störungen am öftesten im Bereich des Medianus, der auch nach dem Ischiadicus und den Plexusverletzungen bezüglich der sensiblen Reizerscheinungen mit an erster Stelle steht. Hierin decken sich meine Erfahrungen vollkommen mit denen der anderen Autoren, besonders Spielmeyers, der auch fand, daß gerade bei Radialislähmungen die schmerzhaften Erscheinungen stark in den Hintergrund traten, die stärksten Schmerzen bei partiellen Ischiadicus- und Medianusverletzungen vorhanden waren und daß neben diesen sensiblen Folgeerscheinungen auch oft besonders ausgesprochene vasomotorische Störungen zu konstatieren waren. Auch ich fand bei mehreren Medianusschädigungen nach leichten Verbrennungen, z. B. mit der Zigarre, die zwischen den Fingern gehalten wurde, rasch fortschreitende nekrotisierende Prozesse, nach Blasenbildungen infolge leichten Scheuerns und leichtesten Druckes tiefe Geschwüre, die oft genug lange Zeit jeder Behandlung Trotz boten. Spielmeyer hat letzteres auch des öfteren am Ischiadicus beobachtet; ich sah es nur in einem Falle.

Daß natürlich auch einmal bei schweren Ulnarisanästhesien ähnliches beobachtet werden kann, bedarf wohl kaum der Erwähnung.

Die stärksten Hyperalgesien sah ich bei Ischiadicusverletzungen.

Digitized by Google
Original from UNIVERSITY OF CALIFORNIA
Generated on 2019-10-16 12:54 GMT / http://hdl.handle.net/2027/uc1.b3774661
Public Domain in the United States, Google-digitized / http://www.hathitrust.org/access_use#pd-us-google

Die Schmerzen waren bei 6 Fällen derartig, daß die Patienten ängstlich vermieden, den Fuß auch nur leise aufzusetzen. Sie scheuten sich vor jeder Berührung des Fußes, schon ein leises Hinüberfahren mit den Fingern über die Fußsohle löste die heftigsten Schmerzen aus; sie lagen mit hoch angezogenem Bein im Bett und hatten derartig unter den heftigsten Schmerzen zu leiden, entweder ständig oder anfallsweise in wechselnder Stärke, daß sie Speise und Trank oft genug verweigerten und daß sie in ihrem Allgemeinbefinden derartig herunterkamen, daß man in arge Besorgnis geriet. Heftiges Türzuschlagen, starkes Auftreten der Kameraden oder des Pflegepersonals in der Stube oder auf dem Korridor, jedes andere, nicht einmal starke Geräusch, Klavierspielen und anderes mehr lösten die stärksten Schmerzattacken aus. In 2 Fällen trugen sich die Patienten mit ernsten Selbstmordgedanken.

Monatelang bestanden diese quälenden Schmerzen, auf die alle angewandten und versuchten Mittel nicht im geringsten lindernd und mildernd eingewirkt, geschweige denn dieselben ganz beseitigt hätten. Ob die in das Vakzineurin anfangs gesetzten Erwartungen in Erfüllung gegangen sind, entzieht sich meiner Beurteilung, da die Fälle, die in meine Behandlung kommen, meist schon älteren und alten Datums waren, und da die Zahl der Fälle, die ich mit diesem Mittel behandelt habe, eine zu kleine ist, als daß ich daraufhin über den Wert des Mittels ein abschließendes Urteil abgeben könnte. Ich habe aber in der Tat einige Fälle selbst behandelt und auch einige Fälle bei meinen Lazarettbesuchen gesehen, die von anderen Kollegen mit Vakzineurin behandelt waren, bei denen ich diesem Mittel doch einen gewissen Wert beilegen möchte, der mich dazu bestimmt hat, immer in solchen Fällen zum Vakzineurin zu raten bzw. es selbst anzuwenden. Schwinden dann die Schmerzen nicht, nun dann soll man nicht zu lange zögern und zum Messer greifen. Es wird ja von allen Autoren immer und immer wieder betont, daß gerade diese heftigen, durch nichts zu beeinflussenden Schmerzen dem Chirurgen meist das Messer in die Hand drücken, und ich kann wohl sagen, daß ich mit den nach dieser Richtung hin gemachten Erfahrungen ganz zufrieden bin im Gegensatz zu Cassirer, bei dem die Erfolge nicht glänzend waren, da die Schmerzen auch häufig noch nach der Operation in gleicher Weise weiter anhielten. Unter den von mir operierten Fällen, bei denen sich einige befanden, die schon 7 und 8 Monate unter den heftigsten

Digitized by Google
Original from UNIVERSITY OF CALIFORNIA
Generated on 2019-10-16 12:54 GMT / http://hdl.handle.net/2027/uc1.b3774661
Public Domain in the United States, Google-digitized / http://www.hathitrust.org/access_use#pd-us-google

Schmerzen zu leiden hatten, befindet sich nicht ein einziger, bei dem nicht die Schmerzen wenigstens derartig gebessert wurden, daß nun erst wieder die betreffenden Leute zu Menschen wurden und Anteil nahmen an allem, was um sie her vorging; sie aßen und tranken wieder, und ihr Allgemeinbefinden hob sich zusehends. Bei mehreren war der Erfolg ein sehr schneller und stellte sich schon nach wenigen Tagen ein, bei anderen wieder dauerte es länger. In 2 Fällen wurden die Schmerzen bei einer Ischiadicusschädigung zwar derartig gebessert, daß ich die Patienten außer Bett bekam und daß sie mit dem Fuß nun wieder, wenn auch ängstlich und behutsam, auftraten, daß sie wieder mit ihren Kameraden Karte spielten und auch sonst an allem Interesse zeigten, aber ganz beseitigt wurden die Schmerzen nicht, die sich nach den Aussagen der beiden namentlich bei Witterungswechsel mehren sollten. Ich will nicht unerwähnt lassen, daß es sich bei diesen beiden Patienten um neuropathisch und psychopathisch Disponierte handelte, und daß nicht etwa, worauf Oppenheim hinwies, diese sensiblen Reizphänomene erst etwa die allgemeine Revolution im Nervensystem hervorgerufen hatten, sondern daß diese auch schon vor der Verletzung bestand, wie einwandfrei auf Grund der Anamnese usw. von den Neurologen — der eine der Patienten war dem betreffenden Arzt schon von früher her bekannt —, die sie längere Zeit wegen der Verwundung beobachtet und behandelt hatten, festgestellt war.

In einigen dieser erwähnten Fälle fand ich flächenhafte narbige Verwachsungen, die den Nerv auf eine größere Strecke hin umgaben und sich mehr oder weniger leicht lösen ließen, in anderen Fällen fand ich partielle Schädigungen der Nerven, niemals aber eine vollkommene Durchtrennung derselben. Ich erwähne dies deshalb, weil es sich ja nach dem übereinstimmenden Urteil aller Autoren, soweit mir diese bekannt sind, meist bei diesen Schmerzen um partielle Kontinuitätstrennungen des Nerven zu handeln scheint, und weil diese sensiblen Reizerscheinungen im allgemeinen um so weniger ausgeprägt zu sein pflegen, je vollständiger die Lähmungen sind, wenn auch Fälle beobachtet sind, wo bei operativ erwiesener totaler Durchtrennung des Hüftnerven starke Schmerzen in das völlig anästhetische Gebiet der Extremität projiziert wurden, für die nach Spielmeyer natürlich nur Narbenvorgänge am zentralen Nervenstumpf verantwortlich gemacht werden können, die nun, wie wir es

Digitized by Google
Original from UNIVERSITY OF CALIFORNIA
Generated on 2019-10-16 12:54 GMT / http://hdl.handle.net/2027/uc1.b3774661
Public Domain in the United States, Google-digitized / http://www.hathitrust.org/access_use#pd-us-google

ja doch so häufig auch bei Amputierten finden, diese subjektiven Beschwerden auslösen.

Hyperhidrosis konnte auch ich wie Oppenheim in einigen Fällen beobachten, desgleichen auch in der Mehrzahl der Fälle eine starke Cyanose der Hand bzw. des Fußes. Auf das Symptom der Hypertrichosis habe ich anfangs nicht geachtet, fand es aber 2mal vor, nachdem ich durch Oppenheims Arbeit darauf aufmerksam gemacht war.

Ich möchte nun anschließend hieran noch die Fälle erwähnen, bei denen bei meist kleiner Narbe eine starke Druckempfindlichkeit an dieser oder in ihrer nächsten Umgebung bestand und bei denen schon der leiseste Fingerdruck und die leiseste Berührung genügten, einen äußerst starken Schmerz auszulösen, der manchmal rein lokal blieb, in den meisten Fällen aber ausstrahlende Schmerzen auslöste, die distalwärts bis in die Finger blitzartig zogen und genau dem Verlauf des Nerven und seinem Versorgungsgebiet entsprachen. Auch hier konnte ich wie andere Autoren manchmal deutliche Verdickungen fühlen als Produkt, wie sich später bei der Operation herausstellte, von peri- oder endoneuralen Veränderungen von Neuromen, eingewachsenen Geschoß- bzw. Knochensplitterchen und ähnlichem mehr. Bei allen diesen Fällen sah ich ein promptes Nachlassen der bestehenden Beschwerden nach der Operation, sowohl der zirkumskripten an der Narbe selbst wie auch der erwähnten ausstrahlenden, blitzartigen Schmerzen.

Wenn wir uns nun einmal die Befunde näher ansehen, die wir bei unseren Operationen machen konnten, so dürfte es wohl das beste sein, hierbei drei große Gruppen zu unterscheiden.

Ich rechne zur ersten Gruppe diejenigen Fälle, bei denen der Nerv selbst vollkommen unverletzt ist und sich nur mechanische Hindernisse in Gestalt von Narbengewebe in den Weichteilen oder von Knochenveränderungen vorfinden, die den betreffenden Nerven abknicken, abschnüren, abdrücken oder ihn sonstwie schädigen und so eine Leitungsunterbrechung herbeiführen, die nun mehr oder weniger starke Lähmungserscheinungen im Gebiete des Nerven zur Folge hat. Ich fand leichte partielle Lähmungserscheinungen bis zur kompletten Lähmung mit vollkommener elektrischer Entartungsreaktion, trotzdem der Nerv selbst unverletzt war. In einigen wenigen Fällen konnten die makroskopisch nachweisbaren und an sich geringfügigen krankhaften Veränderungen in der Umgebung des Nerven

Digitized by Google
Original from UNIVERSITY OF CALIFORNIA
Generated on 2019-10-16 12:54 GMT / http://hdl.handle.net/2027/uc1.b3774661
Public Domain in the United States, Google-digitized / http://www.hathitrust.org/access_use#pd-us-google

so gar nicht recht in Einklang gebracht werden mit den vorhandenen schweren Lähmungserscheinungen, und ich gehe wohl nicht fehl, wenn ich annehme, daß es sich bei diesen Fällen um eine sog. Erschütterungswirkung, um eine Commotio des Nerven gehandelt hat, mit der ja sicherlich nach der Ansicht der meisten Autoren auch bei den peripheren Nerven gerechnet werden muß.

Ganz dünne Narbenstränge von der Dicke eines Seidenfadens bis zu ausgedehnten flächenhaften Narbenverwachsungen schnürten den Nerv ab, und namentlich die dünneren hatten oft genug richtige Schnürfurchen im Nerven hervorgerufen, wie sie z. B. die Nabelschnur an den Extremitäten des Fötus hervorrufen kann, die bekanntlich derartig hochgradig sein können, daß es auch zu fötalen Amputationen kommen kann. Nach Durchschneidung und Entfernung dieser dünnen Narbenstränge glich sich manchmal, namentlich in solchen Fällen, die früh zur Operation kamen, sofort oder kurze Zeit nachher schon die Schnürfurche aus und der Nerv erhielt wieder überall seinen normalen Umfang, die Verdickung zu beiden Seiten der Schnürfurche verschwand, und es blieben keine Niveaudifferenzen im Verlauf des Nerven zurück.

Oft auch zogen über den Nerven derbe, bindegewebige Narben hinweg, die ihn gegen den darunter liegenden Knochen drückten und so wieder eine Leitungsunterbrechung hervorriefen, oft auch war der Nerv ganz von starken, derben Narbengeweben umgeben, aus denen er sich aber verhältnismäßig leicht, meist stumpf lösen ließ.

Manchmal war der Nerv auch mit dem Periost des Knochens verwachsen oder wurde durch vorspringende Knochenzacken, Knochenspangen, Knochensplitter abgeknickt, manchmal auch durch neugebildete, buckelartige Callusmassen, über die er hinweg ziehen mußte, also alles rein mechanische Störungen, ohne daß dabei der Nerv durch diese Knochenveränderungen irgendwie direkt sichtbar verletzt war. In einigen Fällen, wo es sich um Splitterbrüche handelte, zog er sogar durch einen richtigen Knochenkanal hindurch und zeigte sich im übrigen unverletzt, nachdem dieser Knochenkanal aufgemeißelt und freigelegt war.

Wenn ich hier an dieser Stelle sogleich auf die Kombination von peripheren Nervenverletzungen mit Knochenverletzungen zu sprechen kommen darf, so fand sich eine solche fast ausnahmslos nur bei der oberen Extremität, höchst selten bei der unteren vor,

Digitized by Google
Original from UNIVERSITY OF CALIFORNIA
Generated on 2019-10-16 12:54 GMT / http://hdl.handle.net/2027/uc1.b3774661
Public Domain in the United States, Google-digitized / http://www.hathitrust.org/access_use#pd-us-google

und an der oberen Extremität handelte es sich in der überwiegenden Mehrzahl aller dieser Fälle um Radialislähmungen im Verein mit Oberarmbrüchen, was ja auch ganz erklärlich ist bei der exponierten Lage dieses Nerven gerade an dieser Stelle, von der wir ja schon oben gesprochen haben.

Meist handelte es sich um Zerschmetterung und Zertrümmerungen des Humerus; in einigen Fällen bestanden Pseudarthrosen mit kleineren und größeren Knochendefekten, in 2 Fällen reine Pseudarthrosen ohne Substanzverlust, bei denen der vollkommen durchtrennte Nerv mit Muskelgewebe zwischen den Bruchflächen gefunden wurde, kurzum, immer und immer wieder bieten sich dem Operateur neue Bilder dar, die alle aufzuzählen viel zu weit führen würde. Gerade die letzten Fälle haben mich noch mehr in meiner Ansicht bestärkt, daß man mit der Nervenoperation nicht etwa immer warten soll, bis der Knochen verheilt ist.

Alle diese Fälle, in denen der Nerv selbst nicht direkt beschädigt war, stehen nun aber in der Minderheit zu den beiden übrigen Gruppen, von denen ich zunächst diejenigen besprechen möchte, bei denen keine Kontinuitätstrennung des Nerven, sei es nun eine teilweise oder vollkommene, vorlag, sondern bei denen es sich um Narbengewebe handelte, das nicht nur, wie in der ersten Gruppe, die Umgebung des Nerven ausfüllte, sondern das auch direkt auf den Nerven selbst übergriff und zwar als perineurales oder endoneurales Narbengewebe, je nachdem die Nervenhülle von diesem ergriffen war oder auch das innere Nervenkabel selbst. Beide Narbengewebsarten können natürlich getrennt voneinander vorkommen, oft genug aber werden sie ineinander übergehen.

Bei dem perineuralen Narbengewebe handelt es sich um schwartige, narbige Verdickungen der Umhüllung, manchmal auf größere Strecken hin, die dann ebenso komprimierend und schädigend auf die innere Nervensubstanz einwirken und somit die Leitung in dieser unterbrechen und aufheben können, sei es teilweise oder ganz, wie wir dies bereits in der ersten Gruppe geschildert und beschrieben haben.

Diese sog. Scheidennarben, wie sie Thöle bezeichnet, sind sicherlich nicht immer Schußkanalnarben, wie manche annehmen. Wie Thöle fand auch ich dieselben oft weit hinausreichend über die Stelle des eigentlichen Schußkanals, ohne daß manchmal die Muskulatur verändert war. Nach genanntem Autor rühren solche

Digitized by Google
Original from UNIVERSITY OF CALIFORNIA
Generated on 2019-10-16 12:54 GMT / http://hdl.handle.net/2027/uc1.b3774661
Public Domain in the United States, Google-digitized / http://www.hathitrust.org/access_use#pd-us-google

langen Verdickungen des Epineurium externum von einer in der Bindegewebshülle des Nerven fortkriechenden, wenig virulenten, nicht zur Eiterung führenden Infektion her.

Zunächst möchte ich die Fälle erwähnen, in denen der Nerv, makroskopisch betrachtet, oft ganz unverändert in seinem Aussehen erscheint, auch in seinem Volumen, oder wo er nur leichte Verdickungen zeigt ohne sonstige andere Veränderungen. Fühlt man aber nun den Nerven mit den Fingern ab, so kommt man auf mehr oder weniger harte Stellen, die den Beweis dafür liefern, daß Narbengewebe in dem Nerven selbst vorhanden ist, daß der Nerv in seiner eigentlichen Struktur narbig verändert ist, endoneurales Narbengewebe aufweist und daß die einzelnen Nervenbündel nun ihrerseits wieder für sich von diesem Narbengewebe gequetscht, gedrückt bzw. ganz vernichtet werden.

Wir wissen ja nach den Ausführungen Stoffels in der eigentlichen Nervenanatomie, daß wir niemals den Nerven als ein Ganzes zu betrachten haben, als ein in sich abgeschlossenes anatomisches Gebilde, sondern daß wir ihn gleichsam als eine Kabelleitung ansehen müssen, als eine Anzahl Nervenstränge, die sich gut voneinander isolieren lassen und die nun ihrerseits wieder zu einem Kabel vereinigt und von der Nervenhülle umgeben erst den ganzen Nerven bilden.

Nach Stoffel hat jede dieser einzelnen Nervenfasern ihre eigene Funktion, die eine andere nicht übernehmen kann, und wir sind meist imstande, bis hoch hinauf den Nerven in diese seine einzelnen Nervenstränge zu zerlegen, ihn gleichsam aufzufasern.

Spielmeyer und mit ihm auch noch andere Autoren sind allerdings etwas anderer Ansicht, die dahin geht, daß zwar eine topographische Sonderung einzelner Hauptbündel im Querschnitt des Nervenstammes besteht, wofür ja isolierte Lähmungen, wie z. B. die des Extensor hallucis longus, sprechen, daß aber keine unverbrüchlichen Gesetze bestünden, nach denen eine säuberliche Sonderung der Nervenfaserbündel nach scharf umgrenzten Gruppen immer gegeben sei.

Je nach der Schwere des endoneuralen Narbengewebes können nun einzelne Nervenbündel geschädigt sein oder auch alle, und je nach dem Umfang und der Ausdehnung des Narbengewebes und je nach der Zahl der betroffenen und geschädigten Nervenstränge haben wir es dann mit teilweisen bzw. totalen Leitungsunter-

Digitized by Google
Original from UNIVERSITY OF CALIFORNIA
Generated on 2019-10-16 12:54 GMT / http://hdl.handle.net/2027/uc1.b3774661
Public Domain in the United States, Google-digitized / http://www.hathitrust.org/access_use#pd-us-google

brechungen bzw. Leitungsstörungen im Nerven selbst zu tun. So ist es wohl nun auch leicht erklärlich, daß wir bei gutem, fast normalem makroskopischem Aussehen des Nerven oft komplette Lähmungen mit Entartungsreaktion vorfinden, die dem nicht mehr wunderbar erscheinen, der mit der Nervenanatomie genau vertraut ist. Das endoneurale, von außen oft gar nicht sichtbare Narbengewebe gibt dann eben die Ursache für diese Störungen ab, die natürlich auch beseitigt werden müssen, wenn anders man Erfolg von der Operation erwarten will. Einfache Neurolysen helfen in solchen Fällen nichts. Jedoch davon später.

In den meisten Fällen wird sich ja, wie bereits gesagt, derartig endoneurales Narbengewebe schon äußerlich nachweisen lassen durch die vorhandenen, mehr oder weniger starken Verdickungen, die gewöhnlich spindelförmige sind und sich mehr oder weniger hart anfühlen, je nachdem eben das vorhandene Narbengewebe den Nerven nur teilweise oder ganz durchsetzt. Dieses endoneurale Narbengewebe geht nun meist auch in perineurales über, wenn auch nicht immer, wie bereits erwähnt. So gut wie das endoneurale Narbengewebe isoliert vorkommen und die Leitung des Nerven unterbrechen kann, so gut kann es auch natürlich das perineurale, und die Leitung wird erst wiederkehren, wenn diese schwartig verdickte Hülle entfernt und das Nervenkabel nicht mehr durch diese beengt und gedrückt wird.

Bei diesem Narbengewebe handelt es sich wohl meist um die Folgen von Zerreißungen von Blut- und Lymphgefäßen oder lokalen entzündlichen Reizerscheinungen im Nerven selbst, während das den ganzen Nerven umgebende Narbengewebe oft auch von ausgedehnten, langdauernden Eiterungen herrührt, wie wir sie namentlich bei vorhandenen Knochenverletzungen zu finden pflegen. Es hat, ebenso wie das endoneurale auch, oft eine derartig harte und feste Konsistenz, daß es unter dem Messer knirscht. Letzteres durchsetzt oft den Nerven ganz, und auf seinem Querschnitt findet man dann auch nicht einmal mehr eine Andeutung von irgendwelchen einzelnen Nervensträngen. Daß es sich nicht immer makroskopisch unterscheiden läßt, ob diese spindelförmigen Verdickungen lediglich durch Quetschungen mit den erwähnten Folgeerscheinungen entstanden sind oder durch Durchschüsse, habe ich bereits oben hervorgehoben.

Daß oft genug Blutungen im Nerven daran schuld sein können, dafür dürften auch meines Erachtens gewisse von Gerulanos ge-

Digitized by Google
Original from UNIVERSITY OF CALIFORNIA
Generated on 2019-10-16 12:54 GMT / http://hdl.handle.net/2027/uc1.b3774661
Public Domain in the United States, Google-digitized / http://www.hathitrust.org/access_use#pd-us-google

machte Beobachtungen sprechen. Er sah, daß bei mancher frühzeitigen Freilegung der Nerven diese nur einfache Hyperämie und blutige Infiltration darboten, und deshalb führte er nur die Neurolyse aus, die aber nicht etwa den erwarteten Erfolg brachte. Die Lähmung nahm öfters nach der Lösung zu, so daß dann später noch eine Resektion und Naht notwendig wurde, weil eben jene Blutungen im Nerven jedenfalls später noch zu endoneuralem Narbengewebe geführt hatten.

Die nach meinen Erfahrungen sehr häufig vorkommenden Schädigungen der peripheren Nerven sind nun aber die wirklichen Kontinuitätstrennungen desselben, die vollkommene oder nur teilweise sein können. Bei den teilweisen kann es sich um mehr oder weniger größere Zerreißungen handeln, die von der Peripherie aus nach der Mitte und über dieselbe hinaus reichen, aber auch um solche, die ich als schlitz- und lochförmige bezeichnen möchte und die die Kontinuität des Nerven in der Mitte durchtrennen, während seine Ränder beiderseits unverletzt bleiben. Auch diese sind manchmal imstande, jenes endoneurale Narbengewebe in Verbindung mit dem perineuralen hervorzurufen.

Solche Kontinuitätstrennungen aller Art werden natürlich meist durch das Geschoß bzw. durch Geschoßstücke und -stückchen hervorgerufen, manchmal fand ich auch scharfe Knochenkanten und Knochenspitzen, die sich durch den Nerv hindurchgebohrt und ihn gleichsam aufgespießt hatten. Geschoßstückchen findet man oft genug noch in dem verletzten Nerven selbst und in seiner Umgebung, desgleichen versprengte Knochenstücke, Tuchfetzen und ähnliches mehr. Je nach der Größe des Geschosses bzw. Geschoßstückes wird die Verletzung mehr oder weniger erheblich sein, und ich fand hier alle Abstufungen von der Verletzung eines einzelnen Nervenstranges bei Nichtbeschädigung aller übrigen bis zum Zerfetztsein des größten Teiles des Nerven, so daß manchmal nur noch eine ganz dünne Brücke stehen geblieben war, in der sich noch ein Nervenstrang unverletzt vorfand.

Handelte es sich um ein größeres Geschoßstück und um eine durch dieses hervorgerufene erheblichere Verletzung des Nerven, dann hatte jenes die beiden zerfetzten Enden oft mit in die Tiefe gerissen, so daß dann an dieser Stelle eine nicht unerhebliche Lücke in der Kontinuität des Nerven aufgetreten war. Namentlich bei totalen Zerreißungen des Nerven fand man seine beiden Enden

Digitized by Google
Original from UNIVERSITY OF CALIFORNIA
Generated on 2019-10-16 12:54 GMT / http://hdl.handle.net/2027/uc1.b3774661
Public Domain in the United States, Google-digitized / http://www.hathitrust.org/access_use#pd-us-google

bogenförmig mit in die Tiefe gerissen, oft genug auch, wenn es sich dabei mit um Knochenverletzungen handelte, in die Knochen hinein, in Knochenhöhlen, aus denen sie dann erst herausgemeißelt werden mußten.

In einem Falle fand ich die zentralen Enden des zerschossenen Ulnaris und Medianus zu einer richtigen Schlinge verwachsen.

Alle derartigen Veränderungen dürften natürlich für eine Spontanheilung außerordentlich ungünstig liegen, und mit einer solchen dürften wir auch selbst dann wohl nicht rechnen, wenn wir dem betreffenden Arm oder Bein nach dem Vorschlag Stoffels die für jeden Nerven bestimmten Entspannungsstellungen der Gliedmaßen dauernd und von vornherein sogleich nach der Verletzung einnehmen ließen. Man findet eben keine glatten Schnittränder, wie sie doch wohl unbedingt für ein spontanes, regelrechtes Zusammenwachsen des durchschossenen Nerven notwendig sein würden, sondern in unregelmäßiger Form durchrissene, verlagerte Nervenfasern, zwischen denen nun auch noch Blutgerinnsel, Muskelfasern u. dgl. m. anzutreffen sind.

Daß auf diese Weise ganz erhebliche Nervendefekte entstehen können, liegt wohl klar auf der Hand, die dann später noch durch sekundäre narbige Veränderungen der Nervenenden ganz erheblich an Größe zunehmen können, so daß es nicht mehr gelingen kann, sie irgendwie zu decken. Jedoch davon später.

Es ist ja klar, daß sich bei diesen so geschädigten Nerven, namentlich an den oft total zerfetzten Enden, starke Veränderungen ausbilden müssen. Es kommt zu kolbigen Auftreibungen, zur Bildung von sog. Neuromen, von spindelförmigen Verdickungen, es kommt auch manchmal zu Verjüngungen der Nervenenden, namentlich der peripheren, die dann in das benachbarte Narbengewebe hineinziehen und sich hier spitz zulaufend vollkommen verlieren, so daß es in den meisten Fällen dann nicht mehr möglich ist, das Ende des Nerven und den Anfang der eigentlichen Narbe voneinander zu unterscheiden. Bei solch größeren Defekten ist dann manchmal diese Dicke des zentralen und peripheren Nervenstückes sehr verschieden, sie passen absolut nicht zueinander; das zentrale Ende zeigt sein normales Volumen, das distale dagegen ist stark zu diesem reduziert und steht in keinerlei Verhältnis zu dem oberen Ende, unter selbstverständlicher Berücksichtigung der Verjüngung natürlich, die ja jeder Nerv nach der Peripherie zu erfährt.

Digitized by Google
Original from UNIVERSITY OF CALIFORNIA
Generated on 2019-10-16 12:54 GMT / http://hdl.handle.net/2027/uc1.b3774661
Public Domain in the United States, Google-digitized / http://www.hathitrust.org/access_use#pd-us-google

So gut wie nun die eigentlichen Nervenverletzungen auch im Verein mit Kochenverletzungen vorkommen können, so gut können auch als Nebenverletzungen sich Schädigungen der Blutgefäße vorfinden. Wir finden Verwachsungen der Nerven mit Aneurysmen, vor allen Dingen aber sehr oft, namentlich in der Achselhöhlengegend, dick erweiterte Venen, die nun ihrerseits auch wieder durch das Narbengewebe abgedrückt und abgeklemmt oder mit diesem verwachsen sein und bei der Operation große Schwierigkeiten machen können, auf die ich aber erst später zu sprechen komme.

Unter meinen Fällen fand ich nur einmal eine Kombination einer Ulnarisschädigung mit einem Aneurysma vor, das sich nicht bei der äußeren Untersuchung hatte nachweisen lassen. Derartige Fälle kommen aber sicherlich häufig genug vor, und ich glaube, daß nach dem, was ich sonst bei meinen Besuchen in den Lazaretten meines Bezirks gesehen habe, wohl meist die Erscheinungen des Aneurysma so in den Vordergrund treten und so deutliche sind, daß die Fälle wohl stets mehr in die Hände des reinen Chirurgen fallen werden, wenigstens habe ich sie immer diesen überweisen lassen, da ja diese Operationen doch nicht in das Gebiet der orthopädischen Chirurgie fallen dürften.

Wenn wir nun noch einmal die Befunde vor unseren Augen vorbeipassieren lassen, nun, so werden wir uns doch wohl sagen müssen, daß auf Grund dieser, wie ich sie hier beschrieben habe, wir zu der Annahme berechtigt sind, daß in solchen Fällen wohl von einer Selbstausheilung, von einer selbständigen Wiederherstellung der Leitungsunterbrechung nicht gut die Rede sein kann und daß namentlich die Aussichten für eine solche in allen Fällen gleich Null sind, die wir unter die beiden letzten großen Gruppen von Veränderungen eingereiht haben. Derartige Veränderungen können sich nicht zurückbilden, und da wir die Gründe hierfür noch näher besprechen müssen bei der Technik der einzelnen Operationsmethoden selbst, nun, so brauche ich diese wohl nicht jetzt schon darzulegen.

Je nach dem Befund, den man nun bei der Operation vorfindet, ist auch die Technik eine grundverschiedene und sicherlich keine einfache. Je mehr Fälle man operiert, um so mehr sieht man, wie oft sich auch dem geübtesten Operateur noch ungeahnte Schwierigkeiten entgegenstellen, die zu überwinden manchmal nicht leicht ist.

Digitized by Google
Original from UNIVERSITY OF CALIFORNIA
Generated on 2019-10-16 12:54 GMT / http://hdl.handle.net/2027/uc1.b3774661
Public Domain in the United States, Google-digitized / http://www.hathitrust.org/access_use#pd-us-google

Erstaunt bin ich oft gewesen, wie leicht sich manche Aerzte diese Dinge vorstellen und mit welchem Mut sie an die Sache herangehen, vor allen Dingen solche Kollegen, die sich ihre chirurgischen Kenntnisse erst seit Ausbruch des Krieges infolge ihrer Lazarettätigkeit erworben hatten. Ungetrübt durch jede Sachkenntnis glauben sie, daß es ein leichtes sei, Nerven zu lösen und Nerven zu nähen. Was soll man dazu sagen, wenn der Radialis nicht in der Achselhöhle, sondern an der Außenseite des Oberarms unterhalb des Schultergelenks gesucht wurde, weil dort gerade der Einschuß war? „Der Nerv wurde nicht gefunden, die Operation mußte wegen einer starken Blutung abgebrochen werden," so stand im Krankenblatt zu lesen. Kein Wunder, daß der Nerv nicht gefunden wurde, da man ihn an einer Stelle suchte, wo er gar nicht war. Auch Thöle scheint ähnliche Erfahrungen gemacht zu haben, schreibt er doch, daß er manchmal „Chirurgen", die erst im Kriege zu solchen geworden waren, auf der Suche nach großen Nervenstämmen die Muskulatur der Extremitäten richtig zerfleischen sah. Ich meine, ehe man an solche Operationen herangeht, soll man doch zum mindesten erst einmal fleißig Anatomie treiben, um wenigstens genau orientiert zu sein, wo denn eigentlich die Nerven verlaufen. Oefter fand ich auch den Vermerk im Krankenblatt, daß der Nerv nicht gefunden wurde, und zwar deshalb wohl nicht gefunden wurde, weil man ihn im Narbengewebe suchte und nicht distal- und zentralwärts von demselben an Stellen, wo er noch unverletzt war. „So gut es ging, wurde der Nerv aus seinen Verwachsungen befreit und dann die Operationswunde wieder verschlossen," so und ähnlich las ich wiederholt in den Krankenblättern, und Bade scheint es ähnlich ergangen zu sein, auch er fand Angaben, wie: „es wird versucht, die Nervenenden zu finden," oder „es wird Nahtvereinigung angestrebt", ohne daß eine Angabe über den anatomischen Befund bei der Operation oder über den Gang der Operation gemacht wurde. Das sind Worte, die doch sehr zu Bedenken Anlaß geben müssen und meines Erachtens beweisend dafür sind, daß der Operateur selbst nicht einmal ganz zufrieden war mit dem, was er geleistet hatte. Er hörte auf, weil er nicht weiter konnte; es war halbe Arbeit. Konnte der Nerv nicht ganz aus dem Narbengewebe gelöst werden, nun, dann mußte er reseziert und wieder genäht werden, ging auch dies nicht, nun, dann blieben immer noch andere Wege gangbar.



Digitized by Google
Original from UNIVERSITY OF CALIFORNIA
Generated on 2019-10-16 12:54 GMT / http://hdl.handle.net/2027/uc1.b3774661
Public Domain in the United States, Google-digitized / http://www.hathitrust.org/access_use#pd-us-google

Daß natürlich bei solchen nur halb ausgeführten Operationen auch die Erfolge dementsprechend waren, liegt wohl klar auf der Hand. Stoffel konnte 13 Patienten nachuntersuchen, bei denen Neurolysen gemacht waren, und 2 zeigten nur einen vollen, 1 einen teilweisen Erfolg. Auch hier sah Stoffel, daß der Operateur sich damit begnügt hatte, den Nerven in toto aus der Schwiele auszulösen, ohne Rücksicht auf perineurales oder endoneurales Narbengewebe zu nehmen.

Wollen wir demnach die Erfolge derartiger Nervenoperationen prüfen, nun, dann müssen wir wohl in erster Linie einmal feststellen, ob die Nervenoperateure auch wirklich alle die Operationsmethoden beherrschten und ausgeführt haben, über die ich noch berichten werde. Wir müssen alle die Fälle ausscheiden, in denen dies aller Wahrscheinlichkeit nach nicht der Fall war und die den Prozentsatz der Erfolge wesentlich herabsetzen würden, was dann aber nicht auf Kosten der Operation zu setzen wäre, sondern auf Kosten der Operateure. Umgekehrt aber darf man nun auch bei der Beurteilung der Erfolge nicht nur mit technischen Fehlern rechnen.

„Nervenoperationen sollen nur von neurologischen Fachchirurgen gemacht werden, da sie sehr schwierig sind. Unsere Soldaten sind zu gut dazu, als daß jeder Durchschnittsoperateur sie mit seiner Kunst beglückt," das sind Stoffels Worte, die zwar etwas hart klingen mögen, die er aber aussprechen zu müssen glaubte, weil er sich auf Grund der nach dieser Richtung hin gemachten Erfahrungen nicht nur dazu für berechtigt, sondern sogar im Interesse unserer Soldaten dazu für verpflichtet hielt.

Auch ich bin der Ansicht, daß diese Art Operationen den Fachchirurgen und Fachorthopäden bzw. solchen Aerzten, die sich auch sonstwie schon chirurgisch betätigt hatten, überlassen bleiben müßte, und sollte einmal ein anderer den Drang in sich fühlen, heranzugehen, nun, dann möchte ich ihm den guten Rat geben, sich derartige Operationen doch erst einmal anzusehen; mancher, der sich die Sache so leicht vorgestellt hatte, wird sich dann wohl selbst noch ein „Halt" zurufen, wenn er bei mehreren Fällen assistiert und die Schwierigkeiten gesehen hat, die zu überwinden oft auch noch dem nach dieser Richtung hin erfahrenen Chirurgen die größte Mühe bereiten, trotz bester und eingeübtester Assistenz, trotz Spezialinstrumentariums u. dgl. m. Es handelt sich ja eben

Digitized by Google
Original from UNIVERSITY OF CALIFORNIA
Generated on 2019-10-16 12:54 GMT / http://hdl.handle.net/2027/uc1.b3774661
Public Domain in the United States, Google-digitized / http://www.hathitrust.org/access_use#pd-us-google

in den allermeisten Fällen nicht um eine einfache Naht, nicht um eine einfache Nervenlösung, nein, in den allerwenigsten Fällen liegen die Dinge so einfach. Solche „einfachen" Nervenlösungen bilden natürlich keine allzu großen Schwierigkeiten.

„So einfach gelegentlich eine Nervenoperation sein kann," sagt Borchardt, „so kompliziert ist sie in vielen Fällen; gleichzeitige, durchaus nicht immer vorherzusehende Operationen an Gefäßen. Eingriffe an Muskeln, Sehnen, Knochen und Gelenken erfordern das ganze Rüstzeug eines erfahrenen Chirurgen, wenn es gelingen soll, den gestörten feinen Nerven-Muskelmechanismus wieder herzustellen. Selbst dem anatomisch geschulten Operateur, der gewöhnt ist, Operationskurse zu geben, fällt es bisweilen recht schwer, mit Sicherheit zu sagen, welchen Nerven er vor sich hat." Gerade der letzte Satz Borchardts war mir eine Beruhigung, als ich ihn las; glaubte ich doch schon, es läge nur an mir, wenn es mir gelegentlich einmal so erging.

Bevor ich jedoch auf Einzelheiten eingehe, möchte ich einige allgemeine Grundsätze aufstellen.

Wie schon einmal betont, halte ich es für unbedingt notwendig, daß derjenige, der an solche Operationen herangeht, nicht nur aufs genaueste mit der anatomischen Lage der Nerven vertraut ist, überhaupt mit der topographischen Gesamtanatomie der in Frage kommenden Gegenden, sondern auch mit dem anatomischen Bau der Nerven selbst, wie wir ihn durch Stoffels umfangreiche Arbeiten und Studien erst neuerdings wieder kennen gelernt haben. Wir dürfen den Nerven heute nicht mehr als Ganzes betrachten, sondern wir müssen wissen, daß er aus mehreren Einheiten besteht, die man alle aufs genaueste kennen und richtig anzugreifen verstehen muß bei den einzelnen krankhaften Veränderungen und Beschädigungen, wenn anders man Erfolge erzielen will.

Sodann gehört ein geschultes Assistentenpersonal dazu, mit dem man gut eingearbeitet sein muß. Was dies wert ist und wieviel oft davon abhängt, das wird der am besten beurteilen können, der des öfteren in die Lage kam, auch mit anderen Assistenten und anderswo zu arbeiten und zu operieren.

Nicht minder wichtig ist ein gutes Nerveninstrumentarium, ohne das man meines Erachtens bei den Nervenoperationen nicht auskommen kann. Kleine und kleinste Messerchen, kleine und kleinste Schieber und Pinzetten, kleine Häkchen und die feinsten Nädelchen,

Digitized by Google
Original from UNIVERSITY OF CALIFORNIA
Generated on 2019-10-16 12:54 GMT / http://hdl.handle.net/2027/uc1.b3774661
Public Domain in the United States, Google-digitized / http://www.hathitrust.org/access_use#pd-us-google

am besten die sog. Skinadeln, sterilisierte Lupe, Tunneleur, können wir nicht entbehren. Ich benutze die Instrumente, wie sie von Spitzy und Stoffel auf Grund ihrer reichlichen und langjährigen Erfahrungen zum größten Teil schon in Friedenszeiten angegeben sind, desgleichen auch die elektrischen Untersuchungsapparate nach Stoffel, die ich nicht mehr bei meinen Operationen wegen ihrer einfachen und leichten Handhabung missen möchte, zumal da die Untersuchungen mit der Nadelelektrode am freipräparierten Nerven nach Angerer und Fürnrohr als Kriterium zur Frage der beschädigten oder nicht beschädigten Nervenbahnen unentbehrlich sind, da sie eine absolut eindeutige Antwort geben. Mietens hat neuerdings das Skalpell selbst zur Elektrode gemacht mittels einer schnell und leicht aufzusteckenden und wieder zu entfernenden Metallhülse, welche eine kleine Klemmschraube für den zuführenden Draht trägt. Auch diese Methode kann ich für gewisse Fälle auf Grund eigener Erfahrungen, die ich in der letzten Zeit damit gemacht habe, empfehlen.

Wie bereits oben angeführt, wende ich die Allgemeinnarkose aus den erwähnten Gründen an, nie aber operiere ich unter Blutleere, um nicht durch die Umschnürung den schon ohnehin geschädigten Nerven noch mehr zu schädigen, zumal da es sich ja oft genug um langdauernde Operationen handelt, die 2 und mehr Stunden bei schwierigen Verhältnissen dauern können.

Außerdem laufe ich keine Gefahr einer später eintretenden Nachblutung nach Lösung der Umschnürung, die doch nun ihrerseits wieder zu neuen Verwachsungen Anlaß geben könnte. Sorgfältige Blutstillung bei allen diesen Operationen ist natürlich ein Haupterfordernis. Soweit ich mich in der Literatur umsehen konnte, sind auch die meisten Autoren derselben Ansicht. Ich fand nur in Fürnrohr einen Fürsprecher für die Blutleere, der sich auf Stoffel beruft, der allerdings in einer im Februar 1915 erschienenen Arbeit den Rat gibt, wenn irgend möglich in Blutleere zu operieren. Wenn ich mich nicht irre, glaube ich irgendwo von Stoffel gelesen oder gehört zu haben, daß er heute diesen Standpunkt nicht mehr vertritt.

Und nun zu der Operation selbst, die natürlich je nach dem Befund eine verschiedene sein muß. Betrachten wir erst einmal die erste Gruppe der Operationsbefunde, bei denen es sich um eine einfache Neurolyse handelt, so legen wir den Nerven von einem

Digitized by Google
Original from UNIVERSITY OF CALIFORNIA
Generated on 2019-10-16 12:54 GMT / http://hdl.handle.net/2027/uc1.b3774661
Public Domain in the United States, Google-digitized / http://www.hathitrust.org/access_use#pd-us-google

möglichst großen Schnitt aus frei, um eine gute Uebersicht zu haben, und zwar, wie bereits gesagt, am besten distal- und zentralwärts von der Narbe, nehmen ihn hier auf die Spitzysche Ringpinzette oder besser noch auf Billrothbatiststreifen, um ihn nicht zu drücken, und präparieren nun nach dem Narbengewebe zu den Nerven vorsichtig, sehr vorsichtig frei, und zwar, solange es möglich ist, lösen wir ihn stumpf aus dem Narbengewebe; geht es so nicht mehr, dann wird er scharf freipräpariert, wobei man vor allen Dingen darauf zu achten hat, daß man den Nerven nicht verletzt und vor allen Dingen auch die abgehenden Muskeläste aufs sorgfältigste schont. Daß wir natürlich möglichst Muskeltrennungen vermeiden werden, liegt wohl klar auf der Hand. Ist sie aber nicht zu umgehen, dann scheue ich auch davor nicht zurück, wenn ich dadurch einen besseren Ueberblick, einen besseren Zugang zu dem verletzten Nerven bekommen kann. Bei hochsitzenden Ischiadicusverletzungen z. B. werden wir so wie so nicht um solche Durchtrennungen der Muskeln herumkommen, die später natürlich aufs peinlichste wieder genäht werden müssen. Irgendwie nennenswerte Schädigungen habe ich bisher bei einem derartigen Vorgehen nicht eintreten sehen. Ist dann der Nerv freipräpariert, dann wird er genau besichtigt, vorsichtig abgetastet, ob nicht etwa Verhärtungen zu fühlen sind, und elektrisch gereizt, um ihn auf seine Leitungsfähigkeit hin zu prüfen. Finden wir keinerlei Beschädigungen am Nerven selbst, dann müssen wir ihn vor neuen Verwachsungen zu schützen suchen durch Umlagerung oder Umbettung mit Fettgewebe o. dgl. Wenn sich nun aber bei ausgedehnten Narbenbildungen solche natürlichen Gewebsunterlagen nicht an der Stelle selbst vorfinden, dann müssen wir sie von anderen Körperstellen nehmen, oder besser noch zu anderen Mitteln greifen, von denen ich warm die gehärteten Kalbsarterien empfehlen möchte, die ich nun schon in unzähligen Fällen benutzt habe, ohne daß ich Nachteile von ihnen gesehen habe. Ich bereite mir dieselben selbst nach den allgemein bekannten Vorschriften vor.

In den allermeisten Fällen heilten sie reaktionslos ein, und nur in 5 Fällen haben sie sich unter Bildung von Abszessen abgestoßen. Wie bereits oben erwähnt, handelte es sich in diesen Fällen stets um ausgedehnte Narben der Haut und der tieferen Gewebe, von denen die Infektion ausgegangen war und die ja, wie auch bereits erwähnt, deswegen von manchen Autoren eine direkte Kontra-

Digitized by Google
Original from UNIVERSITY OF CALIFORNIA
Generated on 2019-10-16 12:54 GMT / http://hdl.handle.net/2027/uc1.b3774661
Public Domain in the United States, Google-digitized / http://www.hathitrust.org/access_use#pd-us-google

indikation gegen die Operation abgeben. Auch nach Wilms haben die Arterien eine sehr große Einheilungstendenz; er hat sie selbst bei Fällen einheilen sehen, bei denen geringe entzündliche Reaktionen, auch zuweilen noch kleine Fistelbildungen bestanden.

Auch die neuerdings empfohlenen Röhrchen aus Galalith, einem nach einem patentierten Verfahren hergestellten Kaseinpräparat, das nach kurzem Einlegen in heißes Wasser biegsam wird und dessen Vorzüge Auerbach darin findet, daß es wahrscheinlich schon nach einigen Monaten resorbiert wird und in jeder beliebigen lichten Weite und Länge hergestellt werden kann, habe ich mir kommen lassen und sie einige Male angewandt, da ich aber gegenüber den Kalbsarterien sonst keinerlei Vorteile an ihnen finden konnte, wohl aber die großen Nachteile eines immerhin hohen Preises, bin ich wieder zu meinen Kalbsarterien zurückgekehrt, die ja auch von vielen anderen Seiten als das beste Um- und Unterlagerungsmaterial empfohlen werden. Mir ist es so wie Wilms ergangen, ich war mit ihnen zufrieden und habe keine weiteren Methoden erprobt.

Die von mancher Seite angepriesene Fascienumscheidung hat namentlich in letzter Zeit mehrere Gegner gefunden, so z. B. Kolb, der eine Fettlappenumlagerung, ob gestielt oder ungestielt, empfiehlt, aber aufs dringendste von Fascienstreifen abrät. Er weiß aus früheren Versuchen, daß die transplantierte Fascie einer Schrumpfung unterliegt, so daß man annehmen muß, daß sich der gebildete Fascienmuff oder -ring nachträglich verengt und nun den Nerven zu drücken anfängt und daß auch die Möglichkeit einer Verwachsung der Fascie mit dem Nerven vorliegt, da von der Fascie sicherlich wieder bindegewebige Prozesse ausgehen können, die nun ihrerseits leicht wieder zu intraneuralen Narben führen und so natürlich den Erfolg der Operation in Frage stellen können.

Anders verhält es sich natürlich mit den Fettfascienlappen, wenn man die Fettschicht dem Nerven zukehrt; hier wird man nicht mit jenen Nachteilen zu rechnen haben.

Auch Auerbach sah einige Fälle, in denen die Einschließung in reiner Fascie nicht nur heftige Neuralgien zur Folge hatte, sondern auch die funktionelle Wiederherstellung ganz außerordentlich verzögert wurde.

Bitholf hat die Umscheidung im Tierexperiment geprüft und ist zu dem Schluß gekommen, daß die Arterienumscheidung die besten Resultate ergab, während Muskel- und Fasciengewebe direkte

Digitized by Google
Original from UNIVERSITY OF CALIFORNIA
Generated on 2019-10-16 12:54 GMT / http://hdl.handle.net/2027/uc1.b3774661
Public Domain in the United States, Google-digitized / http://www.hathitrust.org/access_use#pd-us-google

Schädigungen hervorrief; er fand Schrumpfungen der Fascie, und er fand ferner bei Umhüllung mit gestielten Muskellappen die Muskelhülle in eine harte, die Nahtstelle umschnürende Narbe umgewandelt. Auch Hüllen aus Fett heilten ein, waren aber später mit ihrer Umgebung narbig verwachsen. Die Kalbsarterien heilten reaktionslos ein, schnürten die Nahtstelle nicht ein, und jene narbige Fixation an ihrer Umgebung blieb aus.

Interessant und lehrreich sind auch Rosts Nachuntersuchungen seiner Fälle. Es war ganz auffallend, daß bei fast allen ohne Erfolg operierten Fällen keine Umscheidung oder eine solche mit Fascie gebraucht worden war. Rost hält es jedenfalls nach diesen schlechten Resultaten bei den Fällen ohne Umhüllung für unbedingt erforderlich, daß man den genähten Nerven umscheidet und am besten mit einer Kalbsarterie umscheidet.

Daß die Umscheidung mit Peritoneum und auch Amnion, wie es von mancher Seite empfohlen wurde, den Kalbsarterien gegenüber Vorteile bieten sollte, kann ich mir nicht denken. Ich habe keine Veranlassung gehabt, derartiges Material zu versuchen, da ich, wie bereits gesagt, mit den Kalbsarterien bisher stets zufrieden war.

Bei diesen einfachen Neurolysen lassen wir also den Nerven selbst unangetastet, wenn er keinerlei Veränderungen an sich selbst aufweist und erkennen läßt, wir dürfen es aber nicht tun, sobald wir an ihm auch nur die geringsten Verhärtungen, sei es mit oder ohne Verdickungen, vorfinden, auch wenn sonst keinerlei weitere Veränderungen einer direkten Verletzung am Nerven zu finden sind. Wollten wir uns bei derartigen Fällen mit der einfachen Neurolyse begnügen, wie es leider oft geschehen ist und auch noch geschieht, und wollten wir die peri- oder endoneuralen Narben nicht beseitigen, so würden wir einen Fehler begehen und nur halbe Arbeit geleistet haben, und die Erfolge würden auch dementsprechend sein.

Hier heißt es, der Sache auf den Grund gehen und nachforschen, ob nur perineurales Narbengewebe die fühl- und sichtbaren Veränderungen hervorgerufen hat oder ob auch endoneurales an der Leitungsunterbrechung schuld war. Ein feiner Längsschnitt in den Nerven selbst wird uns bald darüber Aufschluß geben. Es muß eine genaue Untersuchung vorgenommen werden. Das Neurilem wird abpräpariert, und nun wird versucht, den Nerven aufzufasern,

Digitized by Google
Original from UNIVERSITY OF CALIFORNIA
Generated on 2019-10-16 12:54 GMT / http://hdl.handle.net/2027/uc1.b3774661
Public Domain in the United States, Google-digitized / http://www.hathitrust.org/access_use#pd-us-google

d. h. seine einzelnen Nervenstränge genau so aus dem vorhandenen Narbengewebe herauszupräparieren, wie wir es bei der einfachen Neurolyse bei dem Gesamtnerven beschrieben haben, vor allen Dingen die motorischen Bahnen, während man nach Stoffel die sensiblen unter Umständen unberührt lassen kann. Ich bin ihm auch darin gefolgt, daß ich die so isolierten einzelnen Bahnen zusammen umscheidet habe und nicht jede einzelne für sich. Es können nur einzelne Bahnen geschädigt sein, die anzugreifen sind, sei es nun durch Neurolyse oder sei es durch Nervennaht, es können auch mehrere geschädigt sein, die anzugreifen sind, sei es nun mit Neurolyse an der einen und sei es mit der Naht an der anderen Bahn des Kabels. Mit allen möglichen Kombinationen hat man hier zu rechnen. Stoffel ist der Ansicht, daß nach einer Nervenoperation, falls mit feinsten Instrumenten gearbeitet und alles Gewebe mit scharfen Schnittchen durchtrennt wird, falls jede Blutung sorgfältig gestillt wird und prima reunio die Regel ist, viel weniger Narbengewebe entsteht als nach der Nervenverletzung selbst, die mit starken mechanischen Insulten einherging, Blutergüsse zur Folge hatte und in den meisten Fällen von einer Eiterung gefolgt war. Das „neurologische Trauma" ist eben ganz etwas anderes als die Schußverletzung. Daß natürlich bei der äußersten Feinheit der einzelnen Nervenstränge die Arbeit eine viel mühsamere und schwierigere ist, das liegt wohl klar auf der Hand.

Finden wir, daß der Nerv derartig mit Narbengewebe durchsetzt ist, daß überhaupt eine Isolierung der einzelnen Nervenstränge nicht mehr möglich ist und daß sich bei den Probeschnitten und beim Herauspräparieren dieser herausstellt, daß nur Narbengewebe vorliegt und in ihm auch nicht mehr eine Spur oder Andeutung von jenem zu finden ist, dann bleibt nichts anderes übrig, als eine Resektion des veränderten Nervenstückes vorzunehmen, und zwar natürlich im Gesunden. Ich glaube, daß manchmal zu schnell zu einer solchen Nervenresektion geschritten wird, und möchte mit Stoffel meine warnende Stimme auch nach dieser Richtung hin erheben und seinen Ausführungen zustimmen, daß man niemals eine Narbe am Nerven resezieren soll, ehe man nicht den Versuch gemacht hat, in das Innere der Narbe einzudringen, um sich zu überzeugen, ob wirklich alle Bahnen durchrissen oder vollkommen narbig verändert sind.

Wo es als aussichtslos erscheint, daß die zarten Nervenbündel die starre, unter dem Messer knirschende, speckig-feste Narbenmasse

Digitized by Google
Original from UNIVERSITY OF CALIFORNIA
Generated on 2019-10-16 12:54 GMT / http://hdl.handle.net/2027/uc1.b3774661
Public Domain in the United States, Google-digitized / http://www.hathitrust.org/access_use#pd-us-google

durchwachsen können, da muß natürlich zur Resektion geschritten werden, da man auch in dem Bestreben, die Resektion zu vermeiden, nicht zu weit gehen soll, und Mietens hat wohl nicht unrecht, wenn er davor warnt, da „oft genug dieses Bestreben, die Kontinuität des Nerven zu erhalten, nichts anderes als mehr oder minder willkürliche und gefühlsmäßige Phantasieprodukte aus Nerv und Narbe zustande bringt".

Schärfste und kleinste Messerchen sollen hierzu genommen werden, um jede Quetschung des Nerven zu vermeiden, die ja doch nun ihrerseits wieder schädlich wirken könnte. Bei der Resektion ist sehr darauf zu achten, daß die einzelnen Nervenstränge, soweit es natürlich möglich ist, wieder aneinanderkommen und nicht etwa durch eine Drehung des Nerven womöglich sensible mit motorischen vereinigt werden. Ist es doch experimentell erwiesen, daß, wenn sensible Nerven in die motorischen hineinwachsen und so zur Peripherie gelangen, dort nun nicht etwa motorische, sondern sensible Endorgane bilden, die natürlich für die motorische Funktion bedeutungslos sind, ebenso wie wenn das Umgekehrte der Fall wäre.

Und so gut wie dies für den ganzen Nerven gilt, so gut dürfte es wohl auch für die einzelnen Kabelstränge gelten.

Daß dies nicht immer möglich ist, das weiß jeder, der viel derartige Operationen ausgeführt hat. Ein exaktes Aneinanderpassen gelingt wohl nur in ganz frischen Fällen, selten in veralteten, bei denen die einzelnen Nervenbahnen meist doch nur schwer oder überhaupt nicht mehr zu erkennen und zu unterscheiden sind. Im zentralen Stumpf sind sie gequollen, im peripherischen verdünnt, sagt Thöle, und auch funktionell lassen sich die einzelnen Bündel mit der Nadelelektrode nicht immer isolieren.

Daß es auch nicht immer unbedingt nötig ist, genau das normale Gefüge des Nervenkabels wiederherzustellen und die Schnittflächen der korrespondierenden Nervenstümpfe genau wieder miteinander in Kontakt zu bringen, um Erfolge zu bekommen, beweisen eine ganze Reihe von Fällen, die in der Literatur bereits beschrieben sind und bei denen doch Heilung eintrat, ohne daß eben genau den Stoffelschen Vorschriften gemäß verfahren wurde.

Und wenn sich nun in Wirklichkeit nicht immer vollkommen normale anatomische und physiologische Verhältnisse wieder herstellen lassen, was ohne weiteres zugegeben werden soll, nun, dann sollen wir uns dadurch trotzdem keineswegs abhalten lassen,

Digitized by Google
Original from UNIVERSITY OF CALIFORNIA
Generated on 2019-10-16 12:54 GMT / http://hdl.handle.net/2027/uc1.b3774661
Public Domain in the United States, Google-digitized / http://www.hathitrust.org/access_use#pd-us-google

wenigstens möglichst solche Verhältnisse zu schaffen, die den normalen am nächsten kommen. Je größer die Verschiebung der einzelnen Kabel gegeneinander und untereinander ist, um so größer wird auch der Fehler sein und um so geringer auch die Aussicht auf den Erfolg.

Um möglichst die zueinander gehörenden Teile auch wieder aneinander zu bringen, reseziere ich den Nerven nicht ganz, sondern führe die beiden Resektionsschnitte zunächst bis zur Mitte des Nerven, lege nun zwei oder drei Situationsnähte, ohne sie natürlich anzuziehen und zu knüpfen, und durchschneide nun erst den Nerven ganz. Auf diese Weise gelingt es leicht, die Stellen wieder aneinander zu bringen, die auch aneinander gehören.

Ich habe stets die quere Resektion, das quere Anfrischen der Nervenenden ausgeführt und von dem schrägen und stimmgabelförmigen Anfrischen Abstand genommen, da mir die angegebenen Vorteile dieser Methoden nicht recht einleuchten wollten, und da sie auch wieder Nachteile gegenüber dem queren Anfrischen aufweisen.

Haben wir eine feste, derbe Narbe in der Nervensubstanz sicherlich vor uns, die die Leitung vollkommen unterbrochen hat, dann sollen wir nicht lange zögern und sollen die Resektion vornehmen, denn jeder, der einmal diese festen, derben Narben, die unter dem Messer förmlich knirschen, gesehen hat, der wird mir ohne weiteres recht geben, wenn ich sage, daß durch derartige Narben ein Hindurchwachsen der zarten Nervenfasern hier ganz unmöglich ist, sicherlich nicht in der Weise, daß jemals wieder die unterbrochene Leitung in geregelter Weise hergestellt wird. Daß einzelne Nervenfasern gelegentlich einmal das vorhandene Narbengewebe durchdringen können, das beweisen ja die oben schon erwähnten Untersuchungen Stoffels, Nonnes, Manns u. a. m. Auch Spielmeyer fand bei seinen Untersuchungen derartiger Narben mitunter solche ganz vereinzelte Fäserchen und auch kleinste Faserbündel, die durch das Narbengewebe hindurch ins periphere Gebiet gelangt waren. Aber praktisch haben diese auch seiner Meinung nach genau so wenig Bedeutung für eine Wiederherstellung der Leitung und Funktion, wie etwa vereinzelte, noch persistierende verschonte Nervenfasern, die man findet. Anders ist es natürlich bei vorhandener Nervenfaserneubildung in breiter Zone bis zum Anschluß an das periphere Ende. In solchen Fällen, wo also diese

Digitized by Google
Original from UNIVERSITY OF CALIFORNIA
Generated on 2019-10-16 12:54 GMT / http://hdl.handle.net/2027/uc1.b3774661
Public Domain in the United States, Google-digitized / http://www.hathitrust.org/access_use#pd-us-google

den Widerstand der Narbe mit Erfolg überwunden hat, ist natürlich eine Resektion des Nerven nicht nötig.

Daß natürlich bei diesem Durchwachsen der Narbe die Breite und Länge derselben von großer Bedeutung ist, dann aber auch die Art des Narbengewebes, liegt wohl klar auf der Hand. Wenn intensive Bindegewebsfaserung und entzündliche Vorgänge die Art der Narbe bestimmen, dann macht nach Spielmeyer das Vorsprossen der Nervenfasern bald halt. Anderseits sah er in organisierten Blutungen, in denen viel plasmareiche Fibroblasten von den Gefäßwandzellen das durchblutete Gebiet auszufüllen strebten und wo feine Gefäßsprossen gebildet wurden, die neugebildeten Nervenfasern leichter, d. h. weiter vordringen.

Zeigt sich, daß auf den angelegten Resektionsquerschnitten die Nervenstränge gleichsam als warzige Gebilde hervortreten, so ist dies der beste Beweis dafür, daß hier kein Narbengewebe mehr vorhanden ist, das etwa dem Auswachsen der Nervenfasern hinderlich sein könnte. Namentlich am zentralen Ende, von dem ja bekanntlich dieses Auswachsen nach der Peripherie zu erfolgt, soll man vor allen Dingen darauf achten, daß im Gesunden der Nerv reseziert wird und daß kein Narbengewebe bestehen bleibt, das den ganzen Erfolg der Operation in Frage stellen könnte.

Daß bei dieser Resektion des Nerven in zwei Zeiten, wenn ich mich so ausdrücken darf, ein Ueberstülpen der Kalbsarterie über ein Ende nicht möglich ist, ist ja klar, tut aber absolut nichts zur Sache, da ich ja auch bei der einfachen Neurolyse die Arterie längs spalten muß und sie nun leicht um den Nerven herumlagern kann.

Zur Naht nehme ich, falls keine Spannung vorliegt, feinstes Katgut, sobald aber unter etwas Spannung genäht wird, feinste Seide, die natürlich nur durch die Nervenhülle gelegt werden darf und nicht etwa durch die innere Nervenstruktur, wobei es ja doch leicht zu neuen Schädigungen der einzelnen Nervenstränge kommen kann und muß, die unter allen Umständen vermieden werden müssen. Ich mache stets die zirkuläre Naht mit einzelnen Knopfnähten. Daß natürlich die direkte Nervennaht das Idealverfahren ist, bedarf wohl kaum der Erwähnung.

Nun treten aber oft genug derartige Defekte im Nerven auf, daß es nicht mehr gelingt, sie zu decken, d. h. die Nervenenden derartig aneinander zu bringen, um sie vernähen zu können. Wir

Digitized by Google
Original from UNIVERSITY OF CALIFORNIA
Generated on 2019-10-16 12:54 GMT / http://hdl.handle.net/2027/uc1.b3774661
Public Domain in the United States, Google-digitized / http://www.hathitrust.org/access_use#pd-us-google

können hier manchmal weiter kommen dadurch, daß wir der Extremität jene Lage bzw. jene Stellung geben, in der der Nerv am wenigsten gespannt ist. Auf diese Weise gelingt es uns vor allen Dingen am Ischiadicus, ganz erhebliche Defekte zu decken durch Streckstellung des Beines im Hüftgelenk und durch Beugestellung im Kniegelenk. Andere suchten sich dadurch zu helfen, daß sie den Nerven zentralwärts und peripherwärts weit hinaus isolierten und ihn gleichsam beweglicher und nachgiebiger machen wollten, ein Verfahren, bei dem allerdings Spitzy seine warnende Stimme erhebt. Er will die Nerven nicht zu weit isoliert wissen; er hält es für absolut falsch, einige Zentimeter ober- und unterhalb der Narbe zu isolieren, da dies seiner Meinung nach gleichbedeutend mit einer schweren vitalen Schädigung sei und außerdem auch noch dazu vollständig überflüssig und unnötig, da ja der Nerv an den Stellen locker angeheftet ist, bei welchen die Gelenkbewegungen große Gleitexkursionen des Nerven notwendig machen. An den Stellen, wo dies nicht der Fall ist, nützt auch das Freipräparieren nicht viel, durch das auch seine Lagerung schwieriger wird, durch das Drehungen und Verschiebungen auftreten können, die ein genaues Erkennen und Aneinanderbringen der korrespondierenden Kabelflächen sicherlich sehr erschweren, oft genug auch sogar unmöglich machen. Rost hält die Warnung vor diesem Lockern des Nerven für ungerechtfertigt, da er bei der Nachprüfung in allen diesen Fällen gleichwohl einen guten Enderfolg nachweisen konnte. Ich habe auch in einigen meiner Anfangsfälle eine derartige weit sich erstreckende Lockerung der Nerven vorgenommen, ehe mir Spitzys warnende Stimme zu Gehör kam, und muß sagen, daß ich schädigende Folgen bei diesen Fällen nicht gesehen habe.

Wilms u. a. rieten, bandartige Zügel, einfache oder doppelte, zu bilden bzw. stehen zu lassen, die aber nur aus der bindegewebigen Hülle des Nerven bestehen dürfen, und die nun ihrerseits dem entgegengesetzten Nervenende aufgenäht werden und so einen festeren Halt geben und oft genug jedes Ausreißen des feinen und feinsten Neurilemms verhindern. Ich habe dies Verfahren wiederholt angewandt in solchen Fällen, wo eine, wenn auch geringe Spannung bei der Nervenvereinigung sich einstellte, und kann es nur warm empfehlen.

Glücklicherweise sind ja die Fälle, wo derartig erhebliche Nervendefekte vorhanden sind, daß sie sich nicht decken lassen,

Digitized by Google
Original from UNIVERSITY OF CALIFORNIA
Generated on 2019-10-16 12:55 GMT / http://hdl.handle.net/2027/uc1.b3774661
Public Domain in the United States, Google-digitized / http://www.hathitrust.org/access_use#pd-us-google

immerhin seltener, kommen aber doch noch oft genug vor, daß wir uns damit befassen müssen, sie zu decken.

Immer noch finden wir in den chirurgischen Lehrbüchern die Abbildung des halbierten und umgeschlagenen Nervenstückes, das nun die Brücke darstellen soll und das ich auch im Anfang meiner chirurgischen Tätigkeit bei peripheren Kriegsnervenverletzungen 2mal angewendet habe, weil ich mir nicht anders zu helfen wußte, obwohl ich mir eigentlich sagte, daß die ganze Sache wohl auf Grund der Stoffelschen Untersuchungen zwecklos sein würde und mußte. Ein Erfolg ist in beiden Fällen nicht eingetreten, wenigstens so lange nicht, wie die Patienten in meiner Beobachtung standen.

Auch Wilms scheint die Methode des Umschlagens nicht empfehlenswert, weil diese Partie ja doch auch nur als Leitband für das Auswachsen der Nervenfasern dienen kann und weil ja dieses Auswachsen doch sicherlich besser in Hohlorganen erfolgt, weil sie hier keinen Widerstand finden in dem Rohr, an dessen Wand sich die Fasern beim Auswachsen anlegen.

Ich stehe jetzt auf dem Standpunkt, daß wir dies Verfahren nicht mehr anwenden sollen, im Gegensatz zu Gratzel, der die Naht nach Resektion fast in allen Fällen nur nach vorausgeschickter Nervenplastik ausführen konnte, indem der allzu große Defekt durch Halbierung eines oder beider Nervenenden und Umschlag gedeckt wurde.

Ein zweites Verfahren ist dann die sog. Einscheidung des Nerven, die Deckung durch Tubularnaht, die, so glaube ich wenigstens annehmen zu müssen, wohl zuerst von Vaulair im Jahre 1882 auf Grund seiner experimentellen Untersuchungen empfohlen wurde. Dekalzinierte Knochenröhren, Gummidrains, Magnesiumröhrchen, in Formalin gehärtete Kalbsarterien wurden dabei verwendet, in die die Nervenenden mehrere Millimeter eingeschoben und befestigt und durch welche nunmehr vom zentralen Stumpf her die Nervenfasern, ohne Widerstand zu finden, leicht zum peripheren Stumpf hinwachsen sollten. Nach Steinthal liegen gut beobachtete klinische Erfolge über diese Methode nicht vor, wohl aber ist die experimentelle Grundlage von Perekropoff wieder aufs neue bestätigt worden. Da es aber eine alte Erfahrung ist, daß experimentelle Ergebnisse nicht immer klinisch zu verwerten sind, die auch bei der Tubularnaht nach den bisherigen praktischen Ergebnissen zuzutreffen scheint, so scheint diese nach Steinthal nicht

Digitized by Google
Original from UNIVERSITY OF CALIFORNIA
Generated on 2019-10-16 12:55 GMT / http://hdl.handle.net/2027/uc1.b3774661
Public Domain in the United States, Google-digitized / http://www.hathitrust.org/access_use#pd-us-google

berufen zu sein, uns bei der Nervennaht gute Dienste zu leisten. Ich habe sie in 4 Fällen angewandt, aber nur dann, wenn andere Methoden nicht in Frage kamen, vor allen Dingen nicht die Nervenpfropfung, auf die ich sogleich noch zu sprechen komme und die nach Enderlens Experimenten an einem Hunde und nach denen anderer wohl zu gebrauchen ist.

Nervenpfropfungen habe ich in 11 Fällen vorgenommen. Diese Methode schien mir die gewiesene und bessere zu sein, und ich habe sie immer angewendet, wenn sie sich irgendwie durchführen ließ. 6mal habe ich den Radialis in den Medianus gepfropft, 1mal den Cutaneus auf den Medianus, 1mal den Ulnaris auf den Medianus, 1mal den Medianus auf den Ulnaris, und 2mal habe ich den Nerv direkt in den Muskel verpflanzt.

Ich habe mich hierbei genau nach den Vorschriften von Hofmeister gerichtet, die er in seiner schönen Arbeit „Ueber doppelte und mehrfache Nervenpfropfung" in den kriegschirurgischen Heften der Beiträge zur klinischen Chirurgie veröffentlicht hat und auf die ich hiermit verweisen möchte.

Wie aus meinen Fällen hervorgehen dürfte, habe ich immer nur einfache Pfropfungen vorgenommen, niemals doppelte oder gar dreifache. Alle die Fälle, wo solche eventuell in Frage kommen, möchte ich lieber für spätere Sehnenoperationen aufbewahrt wissen, da auch ich mit Thöle, Schloessmann u. a. m. an den Erfolgen dieser doppelten und dreifachen Pfropfungen zweifeln möchte, zumal da doch mehrfach unerwünschte motorische Teilschädigungen des gesunden Leitungsnerven beobachtet sind, besonders bei der schrägen Anfrischung nach Borchard.

Ich habe sie aber nur so lange angewendet, bis das Edingersche Verfahren bekannt wurde, das ich jetzt an Stelle der Pfropfung gesetzt wissen möchte, weil man hierbei gesunde Nerven nicht anzugreifen und mit hineinzuziehen braucht, ein gewiß nicht zu unterschätzender Vorteil. Denn mag einer sagen, was er will, solange ich einen gesunden Nerven nicht unbedingt anzugreifen nötig habe, wobei doch eine Verletzung desselben stets notwendig ist, und solange ich auf einem anderen Wege zum Ziele komme, schlage ich diesen Weg ein, da doch immerhin nicht mit Sicherheit Schädigungen dieses gesunden Nerven auf alle Fälle auszuschließen sind, wenn ich auch bisher bei meinen Pfropfungen nie solche gesehen habe. Nur in einem Falle wurde von meinem beratenden Nerven-

Digitized by Google
Original from UNIVERSITY OF CALIFORNIA
Generated on 2019-10-16 12:55 GMT / http://hdl.handle.net/2027/uc1.b3774661
Public Domain in the United States, Google-digitized / http://www.hathitrust.org/access_use#pd-us-google

arzt eine leichte Schädigung des Medianus konstatiert, in den ich die Enden des Radialis hineingepflanzt hatte. Aber auch diese verlor sich nach kurzer Zeit.

Unter den ersten 250 Fällen konnte ich das Edingersche Verfahren nicht anwenden, da es mir noch nicht bekannt war. In der letzten Zeit habe ich es aber in mehreren Fällen ausgeführt. Sollte es sich bewähren und sollte es das bringen, was man von ihm erhofft und erwartet, dann wären wir einen gewaltigen Schritt vorwärts gekommen und die bisher so oft schwierigen und schwierigsten Operationen bei hochgradigen Defekten werden dann wesentlich vereinfacht werden, da wir ja nur die mit Agar gefüllten Arterien, die die denkbar günstigsten Verhältnisse für ein Auswachsen der Nervenfasern bieten sollen, indem sie den Widerstand wegräumen und den vorquellenden Bahnen den Weg zu den peripheren Enden vom zentralen her ermöglichen, zwischen die beiden Nervenenden zu setzen und zu befestigen haben in der von Edinger und Ludloff angegebenen Weise.

Ich glaube, daß durch das Edingersche Verfahren, falls es sich bewähren sollte, die Zahl der inoperablen Fälle, die ja ohnehin schon eine ganz geringe ist, noch um ein erhebliches herabgesetzt wird[1]), wenn wir hier einmal davon absehen wollen, daß wir ja immer noch ein Mittel in der Hand haben, an den Sehnentransplantationen, mit denen wir bei solch an den Nerven inoperablen Fällen doch oft genug noch recht gute Erfolge erzielen können. Inoperabel waren unter meinen ersten 250 Fällen nur 4, ein gewiß geringer Prozentsatz. Auch Fürnrohr schreibt: „Nur ein paarmal mußten wir resigniert die Operation vorzeitig abbrechen, da sich autoptisch die Unmöglichkeit herausstellte, hier zu helfen."

Auch eine Kontinuitätsresektion einiger Zentimeter aus dem langen Röhrenknochen ist vorgeschlagen und ausgeführt worden. Wir können sie, ganz abgesehen davon, daß sie sich an manchen Stellen schlecht oder gar nicht anwenden läßt, meines Erachtens entbehren, da uns in der Nervenpfropfung und in dem Edingerschen Verfahren jetzt Methoden zu Gebote stehen, die nicht so kompliziert und gefährlich sind wie diese Methode, die ich in

[1]) Im Centralblatt für Chirurgie habe ich inzwischen über meine Erfahrungen mit den Edingerröhrchen berichtet. In keinem einzigen Fall ist ein Erfolg eingetreten, so daß ich das Verfahren nicht mehr anwende.

Digitized by Google
Original from UNIVERSITY OF CALIFORNIA
Generated on 2019-10-16 12:55 GMT / http://hdl.handle.net/2027/uc1.b3774661
Public Domain in the United States, Google-digitized / http://www.hathitrust.org/access_use#pd-us-google

2 Fällen von Pseudarthrose des Oberarms mit Radialislähmung angewendet habe, wo sowieso eine Anfrischung der Knochenenden notwendig war, um eine knöcherne Verheilung der Bruchenden zu erzielen.

Es wäre nunmehr die Frage der Nachbehandlung zu erörtern, die nach den meisten Autoren einen wichtigen Bestandteil der Gesamtbehandlung ausmacht und die keineswegs vernachlässigt werden darf. Selbst von seiten mancher Operateure scheint auf dieselbe nicht allzuviel Wert gelegt zu werden; sie scheinen zu glauben, daß mit der Operation nun alles geschehen ist, was hätte geschehen können. 2—3 Wochen nach derselben legten sie die Patienten wieder nach den Lazaretten zurück, wo sie hergekommen waren, nach Lazaretten, in denen es an allem fehlte, was zur Behandlung unbedingt notwendig war. Ich habe wiederholt derartige frisch operierte Patienten in den kleinsten Lazaretten angetroffen, und wenn ich mich dann danach erkundigte, was mit ihnen geschehen sei, dann hörte ich, daß sie massiert würden, manchmal auch, daß sie elektrisiert würden, dann aber nur mit einem kleinen faradischen Apparat, der ja gerade bei der Behandlung derartiger Nervenverletzungen absolut keinen Zweck hat, wie wir später noch sehen werden. Patienten mit genähtem Peroneus liefen ohne jeden Beinzug herum, bei Patienten mit genähtem Radialis hing die Hand noch genau so aus der Mitella heraus und schlaff herunter, wie sie es schon vor der Operation getan hatte. Die Kollegen selbst hatten oft genug das Empfinden, daß ihr Lazarett nicht der geeignete Platz für eine Nachbehandlung nach derartigen Operationen sei und haben mir dies nicht einmal, sondern oft genug gegenüber ausgesprochen. Will sich der Nervenoperateur nicht selbst mit der Nachbehandlung beschäftigen oder muß er seine Betten wieder für neue Operationen frei machen, nun gut, dann möge er wenigstens solche Patienten nach derartigen Plätzen verlegen, wo eine Nachbehandlung in der Weise stattfinden kann, wie sie unbedingt notwendig ist.

Eine einfache Massage, meist von einem Wärter oder von einer Helferin ausgeübt, die oft genug auf Befragen angaben, niemals Massage erlernt zu haben, genügt da ebensowenig wie das Elektrisieren mit einem kleinen faradischen Apparat.

Auch ich habe, wie Cassirer, der den Hauptwert der Nachbehandlung auf die Elektrotherapie legt, oft genug die Erfahrung

Digitized by Google
Original from UNIVERSITY OF CALIFORNIA
Generated on 2019-10-16 12:55 GMT / http://hdl.handle.net/2027/uc1.b3774661
Public Domain in the United States, Google-digitized / http://www.hathitrust.org/access_use#pd-us-google

machen können, daß immer noch in ausgedehntestem Maße von dem faradischen Strom Gebrauch gemacht wird, was doch wahrlich keinen Sinn und keinen Zweck hat, solange wenigstens noch eine komplette Entartungsreaktion vorliegt und der Muskel also gar nicht auf den faradischen Strom reagieren kann. Wir müssen elektrisieren und wir müssen vor allen Dingen richtig elektrisieren, wir müssen mit der Anatomie der Nerven und Muskeln aufs genaueste vertraut sein, müssen die einzelnen Punkte genau kennen, von denen aus die Muskeln und Nerven zu reizen sind, und dürfen diesen Teil der Nachbehandlung keineswegs unerfahrenem Hilfspersonal überlassen, da der Besitz eines Elektrisierapparates noch lange nicht seine richtige Anwendung verbürgt. Mir hat sich der Myoroborator sehr gut bewährt, den ich aufs wärmste empfehlen möchte.

Wenn wir auch nach Cassirer nicht imstande sind, den experimentellen Beweis für die Wirksamkeit der elektrischen Behandlung zu führen, so spricht doch die Klinik durchaus für dieselbe, und es unterliegt nach den Urteilen maßgebender Autoren, wie Oppenheim, Erb und vieler anderer mehr, keinem Zweifel, daß wir in derselben gerade bei den peripheren Nervenlähmungen ein wichtiges Heilmittel haben, mit dem wir zwar nicht etwa das Auswachsen der Nervenfasern beschleunigen, wohl aber den Muskel vor Inaktivitätsatrophie schützen und diese, falls sie schon vorhanden ist, entschieden bessern können.

Auch nach Auerbach ist die Galvanisation die wichtigste Behandlungsmethode, und nur von vereinzelten Autoren wird noch die Anschauung vertreten, daß die funktionelle Wiederherstellung, wenn sie sich überhaupt einstelle, auch ohne jede Behandlung eintrete.

Er hat genug Fälle gesehen, die früher unbehandelt nicht die geringste Besserung gezeigt hatten, die dann erst eintrat, nach einer lege artis durchgeführten Galvanisation. Er rät aber im Gegensatz zu Spielmeyer, der vor zu starken Strömen warnt, da diese oft genug eine traumatische Neuritis auslösen oder eine bestehende verschlimmern können, mit stärksten, eben noch zu ertragenden Strömen von 10, 15—20 und noch mehr M.A. zu arbeiten. Man darf das zu erstrebende Ziel, Zuckungen, lokomotorische Reizeffekte zu erregen, nie aus dem Auge lassen, und zwar soll man in dieser Weise sowohl die bekannten Nervenreizpunkte als auch die sog. motorischen Punkte der Muskeln bearbeiten.



Digitized by Google
Original from UNIVERSITY OF CALIFORNIA
Generated on 2019-10-16 12:55 GMT / http://hdl.handle.net/2027/uc1.b3774661
Public Domain in the United States, Google-digitized / http://www.hathitrust.org/access_use#pd-us-google

Besonders müssen wir nach Auerbach den Umstand bei der elektrischen Behandlung berücksichtigen, daß, wenn ein Nervenstamm in toto geschädigt ist, der eine Teil oft genug in höherem Grade gelähmt ist und sich auch langsamer erholt als ein anderer. Am meisten beobachtete er dies bei dem Radialis und Ischiadicus, und hierin kann ich ihm nur voll und ganz zustimmen. Auch ich sah meist, daß sich bei jenem die kräftigeren Strecker des Carpus rascher erholten als die schwächeren der Finger und daß bei diesem die Dorsalflexionen des Fußes und der Zehen sowie die Abduktionen langsamer und später wiederkehrten als die Plantarflexionen und Adduktionen.

Nach genanntem Autor ist dies ja auch gar nicht wunderbar, da ja nach seinem für die gesamte Neuropathologie aufgestellten Gesetz am raschesten und vollkommensten erlahmen und sich am langsamsten erholen die Muskeln bzw. Muskelgruppen, die die geringste Kraft besitzen und ihre Arbeitsleistung unter den ungünstigsten physikalischen, physiologischen und anatomischen Bedingungen zu vollbringen haben.

Wir müssen neben der elektrischen Behandlung und der Behandlung mit Massage auch die Medikomechanik anwenden, namentlich wenn Kontrakturen vorhanden sind, wie es ja in sehr vielen Fällen leider vorkommt, können aber auch bei den anderen Fällen, wo solche nicht vorhanden sind, eine konsequent und genau kontrolliert durchgeführte mediko-mechanische Uebungstherapie nicht entbehren, vor allen Dingen nicht der Widerstandsgymnastik, sobald sich die Funktion wieder zu regen beginnt, die sich ja in den allermeisten Fällen früher einzustellen pflegt als die elektrische Erregbarkeit. Der aktiven Gymnastik gebührt deshalb auch der passiven gegenüber der Vorzug.

Vorsicht müssen wir üben bei etwaiger Anwendung der heißen Luft wegen der oft vorhandenen Sensibilitätsstörungen, da durch eine solche böse Schädigungen und Verbrennungen herbeigeführt werden können. Jeder Wärmebehandlung sollte deswegen auch eine genaue Untersuchung auf Sensibilität vorangehen.

Wir müssen auch zweckmäßige Apparate tragen lassen, wie ich sie schon anfangs erwähnt habe, und dürfen sie nicht eher weglassen, bis die gelähmten Muskeln ihre Fähigkeit der aktiven Betätigung wieder erlangt haben.

Daß die Nachbehandlung selbstverständlich, ohne im Eifer

Digitized by Google
Original from UNIVERSITY OF CALIFORNIA
Generated on 2019-10-16 12:55 GMT / http://hdl.handle.net/2027/uc1.b3774661
Public Domain in the United States, Google-digitized / http://www.hathitrust.org/access_use#pd-us-google

nachzulassen, je nach Lage des Falles viele Monate hindurch fortgesetzt werden muß, dafür möchte auch ich eintreten, ebenso wie dafür, daß diese in den ersten 3—4 Monaten wenigstens in den Lazaretten zu erfolgen hat, und zwar in Lazaretten, wo alle Hilfsmittel zu einer solchen Behandlung zu haben und vorhanden sind und geschultes Hilfspersonal, das wir bei der Fülle der Arbeit natürlich nicht entbehren können, da ja der vollbeschäftigte Arzt eben nicht alles allein machen kann. Hier allein sind die Patienten unter ständiger Aufsicht und unter ständiger Kontrolle, hier allein können säumige und indolente Patienten — denn auch solche finden wir unter unseren Soldaten — ständig zur aktiven Betätigung u. a. m. angehalten werden, nicht aber im Revier und namentlich nicht in Genesungskompanien, wo sich die Patienten viel zu viel selbst überlassen und ohne jede Aufsicht in bezug auf die therapeutischen Maßnahmen sind. Ist die ambulante Behandlung vorbei, dann stecken sie die gelähmte Hand in ihre Tasche und bringen sie den ganzen Tag nicht wieder heraus. Daß ich auch gelegentlich Fälle sah, die ihre Radialisschiene dann nicht trugen oder an ihrer Stelle die verbotene Mitella oder ähnliche Vorrichtungen, sei es, um damit zu paradieren oder aus irgendwelchen sonstigen Gründen, auch das soll nicht unerwähnt bleiben.

Auerbach will in solchen Fällen, in denen vorher eine Besserung nicht eingetreten ist, nicht vor 9 Monaten mit der Behandlung aufhören, verlangt aber nicht so lange Zeit Lazarettbehandlung, die doch nicht zu verkennende Nachteile haben muß, wie Müßiggang, Langeweile, wirtschaftliche Verschwendung von Arbeitskräften, Rentenneurose u. dgl. m., sondern er will die Patienten in ihre Berufe zurückgeführt wissen, natürlich nur an Orten, an denen auch wirklich eine sachgemäße Behandlung stattfinden kann.

Ich pflege folgendermaßen zu verfahren:

Nach einer einfachen Neurolyse bleibt der Verband 14 Tage liegen, nach einer Nervennaht 3—6 Wochen, je nach der Schwere des Falles. Konnte man die direkte Naht nur unter Entspannungsstellungen des Armes oder Beines vornehmen, so wurden diese vorsichtig und ganz allmählich verringert. Nach Abnahme des Verbandes werden dann sogleich einfache Radialis-, Ulnaris- und Peroneusschienen usw. angelegt, wie ich sie anfangs erwähnt habe, und nun beginne ich mit der galvanischen und Massagebehandlung.

Digitized by Google
Original from UNIVERSITY OF CALIFORNIA
Generated on 2019-10-16 12:55 GMT / http://hdl.handle.net/2027/uc1.b3774661
Public Domain in the United States, Google-digitized / http://www.hathitrust.org/access_use#pd-us-google

Besonders müssen wir nach Auerbach den Umstand bei der elektrischen Behandlung berücksichtigen, daß, wenn ein Nervenstamm in toto geschädigt ist, der eine Teil oft genug in höherem Grade gelähmt ist und sich auch langsamer erholt als ein anderer. Am meisten beobachtete er dies bei dem Radialis und Ischiadicus, und hierin kann ich ihm nur voll und ganz zustimmen. Auch ich sah meist, daß sich bei jenem die kräftigeren Strecker des Carpus rascher erholten als die schwächeren der Finger und daß bei diesem die Dorsalflexionen des Fußes und der Zehen sowie die Abduktionen langsamer und später wiederkehrten als die Plantarflexionen und Adduktionen.

Nach genanntem Autor ist dies ja auch gar nicht wunderbar, da ja nach seinem für die gesamte Neuropathologie aufgestellten Gesetz am raschesten und vollkommensten erlahmen und sich am langsamsten erholen die Muskeln bzw. Muskelgruppen, die die geringste Kraft besitzen und ihre Arbeitsleistung unter den ungünstigsten physikalischen, physiologischen und anatomischen Bedingungen zu vollbringen haben.

Wir müssen neben der elektrischen Behandlung und der Behandlung mit Massage auch die Medikomechanik anwenden, namentlich wenn Kontrakturen vorhanden sind, wie es ja in sehr vielen Fällen leider vorkommt, können aber auch bei den anderen Fällen, wo solche nicht vorhanden sind, eine konsequent und genau kontrolliert durchgeführte mediko-mechanische Uebungstherapie nicht entbehren, vor allen Dingen nicht der Widerstandsgymnastik, sobald sich die Funktion wieder zu regen beginnt, die sich ja in den allermeisten Fällen früher einzustellen pflegt als die elektrische Erregbarkeit. Der aktiven Gymnastik gebührt deshalb auch der passiven gegenüber der Vorzug.

Vorsicht müssen wir üben bei etwaiger Anwendung der heißen Luft wegen der oft vorhandenen Sensibilitätsstörungen, da durch eine solche böse Schädigungen und Verbrennungen herbeigeführt werden können. Jeder Wärmebehandlung sollte deswegen auch eine genaue Untersuchung auf Sensibilität vorangehen.

Wir müssen auch zweckmäßige Apparate tragen lassen, wie ich sie schon anfangs erwähnt habe, und dürfen sie nicht eher weglassen, bis die gelähmten Muskeln ihre Fähigkeit der aktiven Betätigung wieder erlangt haben.

Daß die Nachbehandlung selbstverständlich, ohne im Eifer

Digitized by Google
Original from UNIVERSITY OF CALIFORNIA
Generated on 2019-10-16 12:55 GMT / http://hdl.handle.net/2027/uc1.b3774661
Public Domain in the United States, Google-digitized / http://www.hathitrust.org/access_use#pd-us-google

nachzulassen, je nach Lage des Falles viele Monate hindurch fortgesetzt werden muß, dafür möchte auch ich eintreten, ebenso wie dafür, daß diese in den ersten 3—4 Monaten wenigstens in den Lazaretten zu erfolgen hat, und zwar in Lazaretten, wo alle Hilfsmittel zu einer solchen Behandlung zu haben und vorhanden sind und geschultes Hilfspersonal, das wir bei der Fülle der Arbeit natürlich nicht entbehren können, da ja der vollbeschäftigte Arzt eben nicht alles allein machen kann. Hier allein sind die Patienten unter ständiger Aufsicht und unter ständiger Kontrolle, hier allein können säumige und indolente Patienten — denn auch solche finden wir unter unseren Soldaten — ständig zur aktiven Betätigung u. a. m. angehalten werden, nicht aber im Revier und namentlich nicht in Genesungskompanien, wo sich die Patienten viel zu viel selbst überlassen und ohne jede Aufsicht in bezug auf die therapeutischen Maßnahmen sind. Ist die ambulante Behandlung vorbei, dann stecken sie die gelähmte Hand in ihre Tasche und bringen sie den ganzen Tag nicht wieder heraus. Daß ich auch gelegentlich Fälle sah, die ihre Radialisschiene dann nicht trugen oder an ihrer Stelle die verbotene Mitella oder ähnliche Vorrichtungen, sei es, um damit zu paradieren oder aus irgendwelchen sonstigen Gründen, auch das soll nicht unerwähnt bleiben.

Auerbach will in solchen Fällen, in denen vorher eine Besserung nicht eingetreten ist, nicht vor 9 Monaten mit der Behandlung aufhören, verlangt aber nicht so lange Zeit Lazarettbehandlung, die doch nicht zu verkennende Nachteile haben muß, wie Müßiggang, Langeweile, wirtschaftliche Verschwendung von Arbeitskräften, Rentenneurose u. dgl. m., sondern er will die Patienten in ihre Berufe zurückgeführt wissen, natürlich nur an Orten, an denen auch wirklich eine sachgemäße Behandlung stattfinden kann.

Ich pflege folgendermaßen zu verfahren:

Nach einer einfachen Neurolyse bleibt der Verband 14 Tage liegen, nach einer Nervennaht 3—6 Wochen, je nach der Schwere des Falles. Konnte man die direkte Naht nur unter Entspannungsstellungen des Armes oder Beines vornehmen, so wurden diese vorsichtig und ganz allmählich verringert. Nach Abnahme des Verbandes werden dann sogleich einfache Radialis-, Ulnaris- und Peroneusschienen usw. angelegt, wie ich sie anfangs erwähnt habe, und nun beginne ich mit der galvanischen und Massagebehandlung,

Digitized by Google
Original from UNIVERSITY OF CALIFORNIA
Generated on 2019-10-16 12:55 GMT / http://hdl.handle.net/2027/uc1.b3774661
Public Domain in the United States, Google-digitized / http://www.hathitrust.org/access_use#pd-us-google

zu der dann nach einiger Zeit auch noch eine vorsichtige Medikomechanik hinzukommt, namentlich bei solchen Fällen, bei denen wir es mit mehr oder weniger starken Kontrakturen zu tun haben. Sehr vorsichtig müssen wir bei der Anwendung von Pendelapparaten sein, da diese oft genug nicht schonend genug arbeiten. Sind dann einige Wochen verstrichen, kommen die Patienten in meine eigenen Werkstätten, wo sie mit leichten Arbeiten anfangen, die dann allmählich immer schwerer und komplizierter werden. Gerade diese Art der Behandlung kann namentlich bei den Armlähmungen nicht genug empfohlen werden. 3—4 Monate nach der Operation werden dann die Patienten in die Arbeitslazarette verlegt oder als arbeitsverwendungsfähig entlassen, um nun in ihre alten Berufe zurückzukehren bzw. sonstwie im Interesse der Heeresverwaltung beschäftigt zu werden, vorausgesetzt natürlich, daß in dieser Zeit die bestehenden Kontrakturen beseitigt sind und die Muskeln sich derartig gekräftigt haben, daß sie auch zu irgendeiner Betätigung fähig sind und sei es auch nur, wie zumeist bei der Radialislähmung, mit den betreffenden Behelfsschienen, die wir für derartige Fälle zunächst nicht entbehren können und anwenden müssen.

Bei einfachen Neurolysen werden wir natürlich oft genug weit eher zum Ziele kommen und die Behandlung früher einstellen können, auch hier ist dann, wie so oft, der regelmäßige Gebrauch der Hand bzw. des Beines die beste Behandlung, um die noch bestehende Schwäche der Muskeln zu beseitigen und letztere zu kräftigen.

Und nun zu unseren Erfolgen! Unsere Arbeiten kranken heutzutage, ebenso wie die der Autoren, die über ihre Erfahrungen aus früheren Kriegen berichten konnten, auch alle daran, daß sie uns, worauf Fürnrohr bereits hingewiesen hat, aus äußeren Gründen nur wenig über das letzte Schicksal der Operierten erzählen. Ob und wieweit die ausgeführte Operation auch wirklich Heilung brachte, erfahren wir nur in einem kleinen Teil der Fälle. Die Patienten entschwinden unseren Augen infolge des Hin- und Herflutens nach den Heimats- und anderen Lazaretten oder infolge anderer militärischer Gründe, die sich zurzeit nicht aus der Welt schaffen lassen, und gerade hier kann doch nur eine sehr lange fortgesetzte Beobachtung und immer und immer wiederholte genaue und genaueste Untersuchung allein Klarheit verschaffen und Aufschluß geben über die erzielten Erfolge.

Digitized by Google
Original from UNIVERSITY OF CALIFORNIA
Generated on 2019-10-16 12:55 GMT / http://hdl.handle.net/2027/uc1.b3774661
Public Domain in the United States, Google-digitized / http://www.hathitrust.org/access_use#pd-us-google

Wenn wir unsere operierten Fälle, zunächst wenigstens, nicht selbst kontrollieren können, so sollten wir es versuchen, die der anderen zu kontrollieren, soweit es möglich ist. Ueber alle die Fälle, die mir zu Gesicht kommen, führe ich genau Buch, und so bin ich in der Lage, die Erfolge und Mißerfolge zu prüfen, wobei ich natürlich den Hauptwert darauf lege, den Operateur genau festzustellen, um nicht ein falsches Bild über die Erfolge zu bekommen, wie ich es bereits oben näher ausgeführt habe. Es sind hierbei nicht bloß Gesichtspunkte in Betracht zu ziehen, die in der Verletzung selber liegen, sondern vor allen Dingen auch die Operationsmethode und der Chirurg, der operiert. Wenn eben nicht nach modernen Grundsätzen, wie sie von Stoffel, Spitzy u. a. aufgestellt sind, operiert wird, dann werden eben auch die Erfolge ausbleiben, die in sehr vielen Fällen von der Technik der Operation abhängen. Selbstverständlich können wir nur solche Fälle nachprüfen, von denen wir genau über den Befund vor und bei der Operation durch die Krankenblätter unterrichtet sind.

Daß natürlich auch die Art der Verletzung und die Stelle der Läsion dabei eine wichtige Rolle spielen, liegt wohl klar auf der Hand.

Alle Autoren stimmen darin überein, daß die Resultate bessere sein werden, wenn wir mehr peripherwärts operieren können. Je näher wir dem Zentrum kommen, um so ungünstiger werden sich auch die Heilungschancen stellen, weil bei jenen der Nerv eben weniger weit wieder auszuwachsen braucht.

Ganz besonders ungünstig sind deshalb auch die Plexuslähmungen, die wir so häufig beobachten können. Daran ist nach Cassirer nicht nur die Tatsache schuld, daß wir nahe am trophischen Zentrum am Rückenmark sind, daß vielleicht bei intensiven Verletzungen auch die trophischen Zentren selbst mit verletzt sind, sondern weil auch die lokalen Verhältnisse insofern außerordentlich ungünstig liegen, als die Operation durch die Nähe der großen Gefäße oft sehr schwierig wird und die Narben, die dort vorgefunden werden, oft kaum zu lösen sind. Und sind sie aus den Narben zu lösen, dann sind wir hier an dieser Stelle oft genug nicht in der Lage, die gelösten zerrissenen Enden miteinander zu vereinigen, weil die Enden dieser Nerventeile viel weniger verschiebbar sind als die der Peripherie. „Man wird sich demgemäß zu Plexusoperationen schwerer entschließen und wird die Erwartungen aus solchen

Digitized by Google
Original from UNIVERSITY OF CALIFORNIA
Generated on 2019-10-16 12:55 GMT / http://hdl.handle.net/2027/uc1.b3774661
Public Domain in the United States, Google-digitized / http://www.hathitrust.org/access_use#pd-us-google

Operationen nicht sehr hoch spannen dürfen." Das sind Cassirers Worte, die ich ohne weiteres unterschreiben möchte.

Nach den bisherigen Forschungen scheint es ja festzustehen, soweit ich mich wenigstens in der Literatur orientieren konnte, daß sich die Nerven nur vom zentralen Stumpf aus regenerieren und daß sie von diesem auswachsen. Treffen diese auswachsenden Fasern nun auf vorhandene Bahnen im peripheren Stumpf, so können sich damit natürlich die Wachstumsbedingungen bessern.

Nach Bethes Ansicht kann auch eine autogene Regeneration von den peripheren Enden stattfinden, von den Markscheiden aus, gewissermaßen ein Zusammenschluß zwischen peripherem und zentralem Stumpf, die aber nach anderen Autoren beim Menschen anscheinend eine ganz untergeordnete Rolle spielt.

Auch nach Spielmeyer bleibt das Wesentliche für die Wiederherstellung der Nervenbahn das Auswachsen der zentralen Nervenfasern, wenn sich auch in den peripheren Teilen des Nerven wichtige Vorgänge abspielen, welche bei der Wiederherstellung der zerstörten Nervenbahn wirksam sind.

Ob die Schwannschen Zellen neben ihrer Funktion, die Zerfallstoffe wegzuräumen, auch noch die Aufgabe haben, chemotaktische Substanzen zu liefern, welche die auswachsenden Nervenfasern gewissermaßen anlocken, läßt er dahingestellt.

Inwieweit nun diese erwähnten zwei Faktoren ineinandergreifen, ist nach Spitzy noch nicht vollständig geklärt, vielleicht ist aber seiner Meinung nach die oft wunderbar rasche funktionelle Heilung nach manchen Nervennähten zum Teil auf diese Verhältnisse zurückzuführen.

Ueber die Erfolge, die wir mit der Neurolyse erzielen können, sind wir uns ja wohl klar. Schon nach kürzester Zeit sehen wir hier solche auftreten. Ich sah bereits nach 8 Tagen beim ersten Verbandwechsel aktive Bewegungen sich einstellen. Nicht immer geht es so schnell, und wir müssen uns etwas länger gedulden. Und wenn nun Aerzte behaupten, daß sie auch von der Neurolyse nur wenig Erfolge gesehen hätten, dann, glaube ich, lag es wohl meist an der Operationsausführung. Wenn man perineurales und endoneurales Narbengewebe übersieht und nicht wegräumt, dann darf man auch auf keine Erfolge rechnen. Allerdings habe auch ich einige Fälle gesehen, bei denen man auf Grund des erhobenen Operationsbefundes, der keinerlei sichtbare noch fühlbare Verände-

Digitized by Google
Original from UNIVERSITY OF CALIFORNIA
Generated on 2019-10-16 12:55 GMT / http://hdl.handle.net/2027/uc1.b3774661
Public Domain in the United States, Google-digitized / http://www.hathitrust.org/access_use#pd-us-google

rungen an dem Nerven selbst erkennen ließ, sicherlich mit einem baldigen Erfolg rechnen mußte und bei denen dieser doch nicht eintrat. Woran dies lag, ist mir unklar geblieben.

Anders aber ist es nun mit der Naht. Hier müssen wir unsere Ansprüche etwas herabsetzen. Es ist eine allgemein bekannte und anerkannte Tatsache, daß wir nach einer Nervennaht sicherlich nicht vor 3 Monaten mit den ersten Anfängen einer Besserung rechnen dürfen, in den allermeisten Fällen dauert es länger; ich sah in meinen Fällen meist erst nach 7—8 Monaten ganz geringe aktive Bewegungen auftreten, die dann allerdings, wenn erst einmal der Anfang gemacht war, nun schnell zunahmen. Ich entsinne mich eines Falles von Radialisnaht, den ich im April 1915 operiert hatte. Ich sah ihn am 12. November 1915 wieder und konnte keinerlei Erfolg konstatieren. Als ich ihn dann am 11. Dezember 1915 wiedersah, bestand vollkommen freie Beweglichkeit. Daß wir oft erst nach Jahren eine volle Funktionsfähigkeit wiederhergestellt sehen, habe ich ja bereits in meiner früheren Arbeit erwähnt, und Heile hat sicherlich recht, wenn er behauptet, daß wir für die Regel damit rechnen müssen, daß die Wiederherstellung quer resezierter und genähter Nerven bis zu 1 Jahr, über 1 Jahr, auch 2 Jahre dauern muß. Von seinen seit nunmehr 1 Jahr quer resezierten Fällen zeigten zwar alle Regenerationserscheinungen, aber noch kein einziger Fall war darunter, der völlig wiederhergestellt war.

Solche Fälle, wie sie Bach und Reither beschrieben haben, die bei einer schlaffen Peroneuslähmung schon 1 Monat nach der Naht eine Beseitigung der Lähmung mit Wiederherstellung der elektrischen Erregbarkeit beobachten konnten, werden wohl immer „weiße Raben“ bleiben. Ich habe wenigstens keinen gesehen.

Auch Spielmeyer sagt, daß man bei einer Nervennaht durchschnittlich $^3/_4$—1 Jahr warten muß, ehe man eine wesentliche Wiederkehr der Funktion findet, und daß eine gute Gebrauchsfähigkeit in den gelähmten Muskelgruppen überhaupt erst nach Ablauf von etwa $1^1/_2$—2 Jahren erwartet werden kann.

Diese lange Zeit, die zwischen der Operation und dem Wiederauftreten der ersten Funktion der gelähmten Muskeln liegt, ist wohl in der Hauptsache schuld daran, daß immer noch eine ganze Anzahl Aerzte sich diesen Nervenoperationen mit einem „Das hilft ja doch nichts“ gegenüber passiv verhalten, weil wir nicht sogleich mit in die Augen springenden Erfolgen aufwarten können. Ich

Digitized by Google
Original from UNIVERSITY OF CALIFORNIA
Generated on 2019-10-16 12:55 GMT / http://hdl.handle.net/2027/uc1.b3774661
Public Domain in the United States, Google-digitized / http://www.hathitrust.org/access_use#pd-us-google

habe Kollegen gehört, die mir diese Worte sagten, wenn sie mir Patienten vorstellten, die 4—6 Wochen, manchmal auch noch weniger Zeit vorher erst operiert waren, und zwar diese Worte sagten in Gegenwart nicht nur der Patienten selbst, sondern auch noch anderer Patienten. Man soll doch nicht solch voreilige Urteile fällen. Ein unüberlegtes Wort kann viel Schaden stiften, und manch einer der Patienten ließ sich durch solch ein unüberlegtes Wort von der Operation abhalten.

Ich möchte es mit Fürnrohr für eine schwere Sünde sowohl an dem Kranken und seiner Familie wie auch am Wohl des Staates und dessen Finanzen halten, wenn solche Worte dem Kranken gegenüber gebraucht werden, die, gewissermaßen von autoritativer Seite einmal gesagt, nunmehr die Abneigung gegen die Operation im Kreise der Kameraden derartig verbreiten, daß alle Gegenargumente späterer Beurteilung gewöhnlich vollkommen versagen. Immer und immer wieder müssen wir deshalb betonen und es immer wieder den Kollegen sagen, daß eine lange Zeit der Rückbildung der genähten Nerven notwendig ist, und daß sie sich nicht wundern dürfen, wenn sie nicht in den nächsten Wochen und Monaten nach der Operation bereits eklatante Erfolge sehen.

Wenn wir nun zuverlässige Statistiken über unsere jetzigen operierten Fälle auch nicht vor 2—3 Jahren erwarten dürfen, so liegen doch bereits solche auch älteren Datums vor, die uns wenigstens etwas Aufschluß geben können, wenn ich auch hier sogleich hervorheben möchte, daß wir, worauf auch Schlößmann u. a. schon hingewiesen haben, diese aus Friedensstatistiken gewonnenen Erfahrungen über die Regenerationsdauer nach Nervennähten nicht ohne weiteres auf die Nervenschußverletzungen des Krieges übertragen dürfen.

Guleke sah bei 21 Neurolysen 12mal einen Erfolg, bei 62 Nervennähten 26mal, und Oberdörffer konnte 340 Fälle von Nervennaht zusammenstellen mit 72 Erfolgen; 13 blieben unbekannt und nur in 15 % der Fälle war ein Mißerfolg zu verzeichnen. Steinthal hält allerdings jene Nachprüfungen für nicht genau und will deshalb hinsichtlich der Erfolge ein großes Fragezeichen gesetzt wissen, ganz abgesehen davon, wie ich soeben sagte, daß wir die Friedensverletzungen keineswegs mit den Kriegsnervenschußverletzungen auf eine Stufe stellen dürfen, bei denen wir ja viel kompliziertere und schwerere Schädigungen, sei es nun am Nerven

Digitized by Google Original from UNIVERSITY OF CALIFORNIA
Generated on 2019-10-16 12:55 GMT / http://hdl.handle.net/2027/uc1.b3774661
Public Domain in the United States, Google-digitized / http://www.hathitrust.org/access_use#pd-us-google

selbst oder in seiner Umgebung, finden als bei jenen. Es ist ein gewaltiger Unterschied, ob wir Nervenzerreißungen bei subkutanen Frakturen sehen oder bei Schußfrakturen mit ihren gewaltigen Veränderungen am Knochen selbst und an den Weichteilen, mit den schwereren Narbenbildungen, wie wir sie nur selten bei jenen finden. bei denen dann auch angesichts der besseren pathologischen Verhältnisse die Nervennähte bessere Erfolge zeitigen werden und müssen. Wir werden uns eben daran zu gewöhnen haben, oft genug auf ideale Resultate der Nervennaht bei der Art unserer Verletzungen zu verzichten, was uns nun aber keineswegs davon abhalten darf, an die Operation heranzugehen. Versagt die Nervennaht und bringt sie uns keine Erfolge, dann bleiben uns für spätere Zeiten immer noch die Sehnentransplantationen übrig, mit denen wir noch so manchem unserer Kriegsbeschädigten helfen und nutzen können.

Nicht unerwähnt darf bleiben, daß wir bei der Nachuntersuchung ja recht vorsichtig sein und uns nicht täuschen lassen sollen. Nicht einmal, nein, oft genug habe ich in Krankenblättern lesen können, daß eine Besserung in der motorischen Funktion der gelähmten Muskeln eingetreten sei, und bei genauer Nachprüfung fand man dann doch noch eine komplette Lähmung. Scheinbewegungen, die auf Nachlaß der Kontraktion eines Antagonisten auftreten, waren oft genug die Veranlassung zu derartigen Selbsttäuschungen gewesen, namentlich bei den Radialis- und Peroneuslähmungen.

Auerbach hat die gleichen Erfahrungen gemacht mit solchen Selbsttäuschungen, denen auch erfahrenere Untersucher zum Opfer fielen, wenn sie nicht die bekannten Varietäten der Innervationsgebiete und das vikariierende Eintreten synergischer, von nichtgelähmten Nerven versorgter Muskelgebiete berücksichtigten. Auch die Anastomosenbildung zwischen den Hauptstämmen sowie die Möglichkeit von hohen und mehrfachen Teilungen muß in Rechnung gezogen werden, kurzum, ich möchte dafür eintreten, daß wir auch bei der Feststellung der Erfolge in Zukunft ständig den Nervenarzt heranziehen sollten, wenn wir über solche eingehend berichten wollen. Die Krankenblätter sind nicht immer maßgebend, namentlich wenn sie aus solchen Lazaretten stammen, in denen nicht einmal eine elektrische Untersuchung vorgenommen war, sondern man immer nur Worte, wie „Besserung in der Beweglichkeit

Digitized by Google
Original from UNIVERSITY OF CALIFORNIA
Generated on 2019-10-16 12:55 GMT / http://hdl.handle.net/2027/uc1.b3774661
Public Domain in the United States, Google-digitized / http://www.hathitrust.org/access_use#pd-us-google

der Finger" und ähnliches mehr. lesen konnte. Auch ich lasse jetzt meine operierten Fälle von Zeit zu Zeit von dem beratenden Nervenarzt nachprüfen und trage die Befunde ein; nur so dürfte in Zukunft auf Grund von Krankenblättern allein über Erfolge berichtet werden, wenn anders wir nicht ein ganz schiefes Bild bekommen wollen über die erzielten Resultate.

Ich denke, daß es das beste sein wird, wenn dereinst über solche Erfolge berichtet werden soll, daß nur solche Fälle dabei berücksichtigt werden, bei denen wir erstens genau über die Verhältnisse vor der Operation unterrichtet sind, und zwar durch einen Neurologen, und bei denen nicht nur ein einfacher Vermerk, wie „Radialislähmung" oder ähnliches, zu finden ist, sodann aber auch über die vorgenommene Operation selbst. Kurze Bemerkungen, wie „Es wurde die Nervennaht ausgeführt" oder „Der Nerv wurde aus seinen Verwachsungen gelöst", sollten aus den Krankenblättern verschwinden, und an ihre Stelle müßte ein genauer Operationsbefund treten, damit man dann später bei den Nachuntersuchungen auch genau über die Art der Operation und über den Befund bei derselben unterrichtet ist, über Dinge, die doch bei der Feststellung der Erfolge von größter Wichtigkeit sind.

Wenn ich nun noch kurz etwas über meine Erfolge berichten darf, so möchte ich zunächst hervorheben, daß ich nur wenige meiner Operierten länger als 3—4 Monate beobachten konnte, aus rein äußerlichen Gründen, und daß ich jetzt bei meiner überreichen Tätigkeit nicht in der Lage war, Nachforschungen nach den Resultaten anzustellen; das soll einer späteren Zeit überlassen bleiben, zumal da ja auch die Zeit für meine operierten Fälle noch zu kurz sein dürfte, um ein klares Bild über die Erfolge zu erhalten, da ich ja erst Mitte März des Jahres 1915, nach meiner Rückkehr aus dem Felde, zu operieren anfing und demnach bei Fertigstellung dieser Arbeit noch nicht einmal 1 Jahr seit der Operation der ersten Fälle verstrichen war.

Ich möchte nur die Fälle anführen, die, solange sie in meiner Behandlung waren, wieder dienstfähig wurden. Von den Verwundeten, bei denen ich die Neurolyse gemacht hatte, waren es 46, und zwar in einem Zeitabschnitt von 1½—4 Monaten nach der Operation, wobei allerdings zu beachten ist, daß zum Teil noch Kontrakturen den Grund für eine längere Behandlung abgeben. 15 Fälle wurden erheblich gebessert, bei 31 trat ein voller Erfolg ein.

Digitized by Google
Original from UNIVERSITY OF CALIFORNIA
Generated on 2019-10-16 12:55 GMT / http://hdl.handle.net/2027/uc1.b3774661
Public Domain in the United States, Google-digitized / http://www.hathitrust.org/access_use#pd-us-google

Nach vollständiger Naht wurden 6 wieder dienstfähig, und zwar in einem Zeitraum von 6—10 Monaten nach der Operation. 9mal konnte ich eine erhebliche Besserung konstatieren, die aller Voraussicht nach zu einem vollen Erfolg führt[1]); bei teilweiser Naht trat 3mal ein voller Erfolg ein und 1mal eine erhebliche Besserung, so daß also 4 wieder dienstfähig wurden.

Hinzufügen möchte ich aber noch, daß ich gelegentlich meiner Dienstreisen nach Fertigstellung dieser Arbeit noch mehrere meiner Fälle von Nervennähten sah, die in den Lazaretten meines Bezirks blieben und nachbehandelt wurden, so vor allen Dingen in dem Lazarett des Kollegen Facklam in Suderode, die bereits eine erhebliche Besserung nicht nur in der motorischen Funktion, sondern auch bei der elektrischen Prüfung zeigten, so daß man auch hier mit einem späteren vollen Erfolg rechnen konnte.

Unter den 32 Fällen, die ich von anderen Operateuren sah und untersuchen konnte, fand ich 3 Fälle mit vollem Erfolg, 2 Radialislähmungen nach 6 bzw. 7 Monaten und eine Ischiadicuslähmung nach 11 Monaten, bei allen anderen war noch kein Erfolg zu verzeichnen, da seit der Operation erst 6 Monate bzw. noch weniger verflossen waren.

Ich glaube auf Grund meiner bisher gemachten Beobachtungen annehmen zu können, daß wir in einer ganzen Reihe von Fällen mit der Nervennaht recht gute Erfolge erzielen können, in vielen anderen eine wesentliche Besserung, daß aber auch Fälle genug noch übrig bleiben werden, bei denen wir keinerlei Erfolg von der ausgeführten Naht sehen. Hier müssen dann später, wenn wir nicht mehr mit einer Besserung zu rechnen haben, Sehnenoperationen vorgenommen werden, die noch bei manchen Kriegsbeschädigten die Gebrauchsfähigkeit der gelähmten Gliedmaßen erhöhen und bessern und damit auch in bezug auf die zu zahlende Rente eine Kostenersparnis für den Staat herbeiführen werden, ein gewiß nicht zu unterschätzender Vorteil bei der Unsumme der Rentengelder, die den Kriegsbeschädigten zu zahlen sein werden.

Ich stehe auf dem Standpunkt, daß wir primär Sehnenoperationen nur dann machen sollen, wenn wir uns von vornherein be-

[1]) Inzwischen sah ich noch zufällig zwei Patienten, bei denen die Nervennaht ausgeführt war und die als d. u. entlassen waren, mit sehr gutem Spätresultat, und zwei schrieben mir aus dem Felde, daß sie wieder k. v. geworden wären.

Digitized by Google
Original from UNIVERSITY OF CALIFORNIA
Generated on 2019-10-16 12:55 GMT / http://hdl.handle.net/2027/uc1.b3774661
Public Domain in the United States, Google-digitized / http://www.hathitrust.org/access_use#pd-us-google

stimmt sagen können und müssen, daß sicherlich von einer Nervenoperation in dem vorliegenden Fall keinerlei Erfolg erwartet werden darf. In allen Fällen muß erst der Nerv direkt angegangen werden, und in zweiter Linie kommt dann erst, bei etwaigen sicheren Mißerfolgen, die Sehnenoperation in Frage, die nicht zu früh vorgenommen werden darf. Ich entsinne mich noch eines Falles, wo mich ein Artillerieleutnant förmlich zu einer zweiten Operation drängte — es war eine Neurolyse anderswo am Radialis vorgenommen —, ich dieselbe aber immer und immer wieder ablehnte. Und siehe da, es trat nach Monaten bei regelrechter Nachbehandlung, die vorher nicht stattgefunden hatte, nunmehr ein voller Erfolg auch ohne eine zweite Operation ein.

Generated on 2019-10-16 12:55 GMT / http://hdl.handle.net/2027/uc1.b3774661
Public Domain in the United States, Google-digitized / http://www.hathitrust.org/access_use#pd-us-google

Original from
UNIVERSITY OF CALIFORNIA

VI.

Aus dem Kantonsspital Winterthur. (Direktor: Dr. R. Stierlin.)

# Zur Kenntnis der kongenitalen radio-ulnaren Synostose.

**Kasuistische Mitteilung.**

Von

Dr. **J. Dubs**, Sekundararzt der chirurg. Abteilung.

**Mit 7 Abbildungen.**

Das Krankheitsbild der kongenitalen radio-ulnaren Synostose hat in den letzten Jahren zunehmende Beachtung gefunden. — Gehörte es in der Vor-Röntgenzeit zu den größten Seltenheiten, so hat sich das seit der Entwicklung und den Fortschritten der Röntgenologie naturgemäß geändert. Es zeigte sich, daß das Vorkommen der kongenitalen radio-ulnaren Synostose doch etwas häufiger ist, als man zuerst geglaubt hatte. — Besonders die letzten Jahre haben Arbeiten gebracht, die durch besondere Berücksichtigung der radiologischen Untersuchungsbefunde die Kenntnis des in Frage stehenden Krankheitsbildes wesentlich fördern halfen. Es zeigte sich auch, daß wohl die meisten Fälle, die als partielle Radiusdefekte beschrieben wurden, ebenfalls darin mit einzubeziehen sind. Es gilt dies nach Kienböck[1]) z. B. auch für die aus der Vor-Röntgenzeit stammenden, ausgezeichnet und erschöpfend untersuchten Fälle von O. Schmid[2]) und W. Kümmel[3]). — Lieblein[4]), Kienböck (l. c.) und Kreg-

[1]) Kienböck: Fortschritte auf dem Gebiet der Röntgenstr. 1910, Bd. 15, S. 93.

[2]) O. Schmid: Ueber eine bisher nicht beobachtete Form von partiellem Radiusdefekt. In.-Diss. Zürich 1892.

[3]) W. Kümmel: Bibliotheca med., Heft 3, Kassel 1895, zitiert nach Kienböck.

[4]) Lieblein: Deutsche med. Wochenschr. 1909, Heft 14.

Digitized by Google

Original from UNIVERSITY OF CALIFORNIA

Generated on 2019-10-16 12:55 GMT / http://hdl.handle.net/2027/uc1.b3774661
Public Domain in the United States, Google-digitized / http://www.hathitrust.org/access_use#pd-us-google

linger[1]) haben die bisher in der Literatur bekannten Fälle gesammelt; Baisch[2]) hat sie 1913 in tabellarischer Uebersicht zusammengestellt; mit seinem eigenen waren es damals 38. Wilkie[3]) endlich vermehrt 1914 die Zahl der Beobachtungen um weitere 3 Fälle. In der mir zugänglichen Literatur habe ich seither keine weiteren Publikationen dieser Art mehr erwähnt gefunden, so daß zurzeit also 41 Fälle dieses immerhin nicht allzu häufigen Krankheitsbildes bekannt sind.

Fig. 1.

Aus den bis jetzt erschienenen Arbeiten geht eine gewisse Vielgestaltigkeit und Variabilität der Erscheinungsform hervor, so daß der einzelne Fall immer noch kasuistisches Interesse beanspruchen darf. Aus diesem Grunde möge hier ein Fall von beidseitiger, nicht hereditärer, kongenitaler radioulnarer Synostose kurz erwähnt werden, der vor einiger Zeit am Kantonsspital Winterthur zur Beobachtung kam.

Frau J. M., 37 Jahre alt, Waschfrau von V. kam letzthin in die poliklinische Sprechstunde wegen rheumatischer Beschwerden im Rücken und im rechten Arm. Hierbei wurde eine gleich zu erörternde abnormale Stellung beider Vorderarme festgestellt. Patientin, hierauf aufmerksam gemacht, erklärte, daß es den Eltern schon in ihrem frühesten Kindesalter aufgefallen sei, daß sie „die Arme nicht drehen konnte wie die Geschwister". Als die Patientin in die Schule gehen mußte, habe der Lehrer ihr nie Schläge auf die Handfläche, sondern immer nur auf die Handrückseite geben können. Später habe sie z. B. bei kleinen Besorgungen nie Geld in die Hohlhand nehmen können. Diese Erscheinungen seien von jeher rechts stärker ausgeprägt gewesen als links. — In ihrem Berufe als Waschfrau sei der Patientin die Un-

[1]) Kreglinger: Zeitschr. f. orthopäd. Chir. Bd. 28, S. 66.

[2]) Baisch: Zeitschr. f. orthopäd. Chir. Bd. 31, S. 46.

[3]) Wilkie: Brit. journ. of Surg. 1914, Nr. 3. Ref. Zentralbl. f. Chir. 1914, S. 795.

Digitized by Google
Original from UNIVERSITY OF CALIFORNIA
Generated on 2019-10-16 12:55 GMT / http://hdl.handle.net/2027/uc1.b3774661
Public Domain in the United States, Google-digitized / http://www.hathitrust.org/access_use#pd-us-google

möglichkeit, die Vorderarme nach außen zu drehen, anfangs recht lästig geworden; später habe sie sich daran gewöhnt und könne nun ihren Beruf ganz gut ausüben.

Patientin ist verheiratet und hat vier normale, gesunde Kinder, von denen keines denselben Bildungsfehler wie die Mutter aufweist. An ihre Großeltern kann sich die Patientin noch gut erinnern; sie haben — ebenso wie ihre Eltern und sechs Geschwister — alle ganz normale Arme und unbeschränkte Exkursionsfreiheit derselben. Auch in der weiteren Verwandtschaft kommt ein gleicher oder ähnlicher Bildungsfehler, wie ihn die Patientin aufweist, nicht vor. Andere Mißbildungen (Hasenscharten, Wolfsrachen, Klumpfuß oder -hand, Syndaktylie usw.) kommen in der Familie oder Verwandtschaft keine vor.

Fig. 2.

Patientin ist nach normal langer Schwangerschaft in Schädellage, ohne Kunsthilfe als drittes von vier Geschwistern geboren. Ueber Fruchtwassermangel u. dgl. weiß Patientin nichts.

Befund: Mittelgroße, ordentlich gebaute Patientin von mäßigem Ernährungszustand. Körperbau und Haltung im ganzen normal. Keine Verkrümmung der Wirbelsäule. Kopf nach allen Seiten frei beweglich; Ohren beiderseits gleich.

Hals mittellang; ziemlich starke, diffuse Vergrößerung der Schilddrüse.

Haut etwas blaß, ohne Exantheme. Knochenbau mit Ausnahme der oberen Extremitäten ohne Besonderheiten. Leichter Plattfuß beiderseits. Starke Varizenbildung an beiden Ober- und Unterschenkeln.

Hüft-, Knie- und Fußgelenke beiderseits völlig normal; alle Bewegungen in denselben aktiv und passiv frei und ungehemmt. Keine Stellungsanomalie der unteren Extremitäten. Tibia und Fibula auf beiden Seiten vorhanden. Keine Syn- oder Polydaktylie der Zehen.

Wirbelsäule und Thorax zeigen nichts auffallendes; letzterer vielleicht etwas flach.

Innere Organe ganz gesund. Keine Zeichen früherer Rhachitis. Geistig ist die Patientin offenbar etwas beschränkt. Wassermann negativ. Die Röntgenogramme der unteren Extremitäten zeigen nichts Auffälliges; vor allem keine Verwachsungen zwischen Schien- und Wadenbein.

Digitized by Google
Original from UNIVERSITY OF CALIFORNIA
Generated on 2019-10-16 12:55 GMT / http://hdl.handle.net/2027/uc1.b3774661
Public Domain in the United States, Google-digitized / http://www.hathitrust.org/access_use#pd-us-google

Obere Extremitäten: Patientin klagt über ziemlich starke ziehende Schmerzen im rechten Arm, die, im Ellbogengelenk beginnend, nach vorn ausstrahlen.

Bei freiem Herabhängen der Arme zeigt der rechte Vorderarm deutlich, der linke weniger deutlich im Ellbogengelenk eine Varusstellung. Beide Arme werden in Mittelstellung fixiert, Handrücken nach vorn gehalten. Der rechte Arm ist $1^1/_2$—2 cm kürzer als der linke (Fig. 1).

Die Streckung ist aktiv und passiv im linken Ellbogengelenk vollständig, im rechten nur bis zu einem Winkel von 170° möglich. Beugung beiderseits vollständig und ungehindert.

Fig. 3.

Die Haltung der Vorderarme in Mittel- bis leichter Pronationsstellung fixiert, erweist sich als eine konstante. Aufgefordert, die Vorderarme nach außen zu drehen — bei fixiertem Oberarm — vermag Patientin nur eine hilflose Bewegung auszuführen; jede Supination ist unmöglich.

Werden die Oberarme freigegeben, so wird beiderseits der Versuch einer Supination durch Auswärtsrotation im Schultergelenk ausgeführt. Links gelingt dies weit besser als rechts, wo trotz der Zuhilfenahme der Auswärtsrotatoren des Schultergelenkes, die entsprechend stärker entwickelt erscheinen, die Supination ganz mangelhaft bleibt (Fig. 2).

Der Versuch der Pronation (Fig. 3) gelingt dafür rechts eher etwas besser als links.

Die Muskulatur des rechten Ober- und besonders des rechten Unterarmes ist schwächer als links entwickelt. Die einzelnen Muskeln sind aber alle vollständig vorhanden; irgend ein Muskeldefekt ist nicht nachzuweisen.

Palpatorisch fühlt sich die Muskulatur des rechten Armes schlaffer, dünner, graziler an. Insbesondere gilt dies für den M. brachio-radialis, der rechts viel schwächer als links erscheint.

Eine Entartungsreaktion irgendeines Muskels ist weder am rechten noch am linken Arm festzustellen.

Die Knochen der oberen Extremitäten lassen sich gut durchfühlen; sie erscheinen schlanker, dünner als normal. Der Radius läßt sich links bis zum Radiusköpfchen, das an normaler Stelle festgestellt werden kann, durchfühlen. Rechts läßt er sich nur bis ca. 3 Querfinger breit vom Gelenkspalt hin palpieren, um hier scheinbar aufzuhören. Am rechten Ellbogen ist auf der Außenseite kein normales Radiusköpfchen abzutasten; an seiner Stelle fühlt man bloß eine undeutlich ab-

Digitized by Google
Original from UNIVERSITY OF CALIFORNIA
Generated on 2019-10-16 12:55 GMT / http://hdl.handle.net/2027/uc1.b3774661
Public Domain in the United States, Google-digitized / http://www.hathitrust.org/access_use#pd-us-google

grenzbare Resistenz. Bei Supinationsversuchen der Patientin lassen sich weder rechts noch links Bewegungen eines Radiusköpfchens erkennen.

Maße:

| | | |
|---|---|---|
| Oberarmumfang (Mitte) | R.: 25 cm | |
| | L.: 26 cm | |
| Unterarmumfang (Mitte) | R.: 19 cm | |
| | L.: 21 cm | |
| Oberer Rand des Ellbogengelenkes, | R.: 21, | L.: 22 cm |
| Mitte „ „ | R.: 23, | L.: 25 „ |
| Unterer Rand „ „ | R.: 22, | L.: 24 „ |

Die rohe Kraft der Hände ist beiderseits sehr gut; Handdruckkraft mit Dynamometer gemessen, ergibt

R.: 35, 30, 35 kg
L.: 35, 30, 20 „

Keine überzähligen oder fehlenden Finger. Die Röntgenogramme beider Hände ergeben ganz normale Verhältnisse.

Von den angefertigten Röntgenbildern sind leider nicht alle zur Reproduktion geeignet; die hier wiedergegebenen (Fig. 4 u. 5 rechter Arm; Fig. 6 u. 7 linker Arm), zusammen mit Anamnese und klinischem Befund lassen aber doch die Diagnose: doppelseitige, nicht hereditäre, kongenitale radio-ulnare Synostose am proximalen Ende sichergestellt erscheinen.

---

Namentlich die neueren, im Laufe der letzten Jahre erschienenen Arbeiten, die sich auf genaue Röntgenogramme stützen konnten, haben viel dazu beigetragen, die pathologisch-anatomischen Veränderungen, auf die sich der klinische Befund aufbaut, dem Verständnis näher zu bringen. Es möge hier deshalb bloß auf die Arbeiten von Kienböck (l. c.) und Kreglinger (l. c.) hingewiesen sein, die auch die gesamte vorhandene Literatur zusammengestellt haben. Ein weiteres Eingehen auf die Symptomatologie und Radiologie der radio-ulnaren Synostose an dieser Stelle erscheint zwecklos. In den genannten Arbeiten ist alles Wissenswerte darüber enthalten.

Rais[1]) und Kienböck (l. c.) haben auf Grund der pathologisch-anatomischen Veränderungen bei dieser kongenitalen Deformität zwei Hauptgruppen unterschieden:

1. Das Radiusköpfchen liegt an normaler Stelle; die Deformität beschränkt sich auf die Verwachsung der proximalen Enden von Radius und Ulna. Das Ellbogengelenk als solches ist nicht deformiert.

[1]) Rais: Revue d'orthop. VIII, 1907, zitiert nach Kienböck.



Digitized by Google
Original from UNIVERSITY OF CALIFORNIA
Generated on 2019-10-16 12:55 GMT / http://hdl.handle.net/2027/uc1.b3774661
Public Domain in the United States, Google-digitized / http://www.hathitrust.org/access_use#pd-us-google

2. Außer der proximalen Synostose der beiden Vorderarmknochen besteht eine Verschiebung, Verlängerung oder Luxation des Radiusköpfchens. Das Ellbogengelenk selber ist durch Veränderungen des distalen Humerusteiles und der Ulna mitbeteiligt.

Fig. 4.

B a i s c h (l. c.) hat darauf aufmerksam gemacht, daß bei einzelnen doppelseitigen Erkrankungen die eine Seite einen Befund, der mehr der ersten, die andere Seite dagegen einen, der mehr der zweiten Gruppe zuzurechnen sei, aufweisen könne.

Digitized by Google
Original from UNIVERSITY OF CALIFORNIA
Generated on 2019-10-16 12:55 GMT / http://hdl.handle.net/2027/uc1.b3774661
Public Domain in the United States, Google-digitized / http://www.hathitrust.org/access_use#pd-us-google

Auch in unserem Falle könnte man versucht sein, die linke Seite als mehr der ersten, die rechte als mehr der zweiten Gruppe angehörend zu betrachten. Links ist das Radiusköpfchen jedenfalls an normaler

Fig. 5.

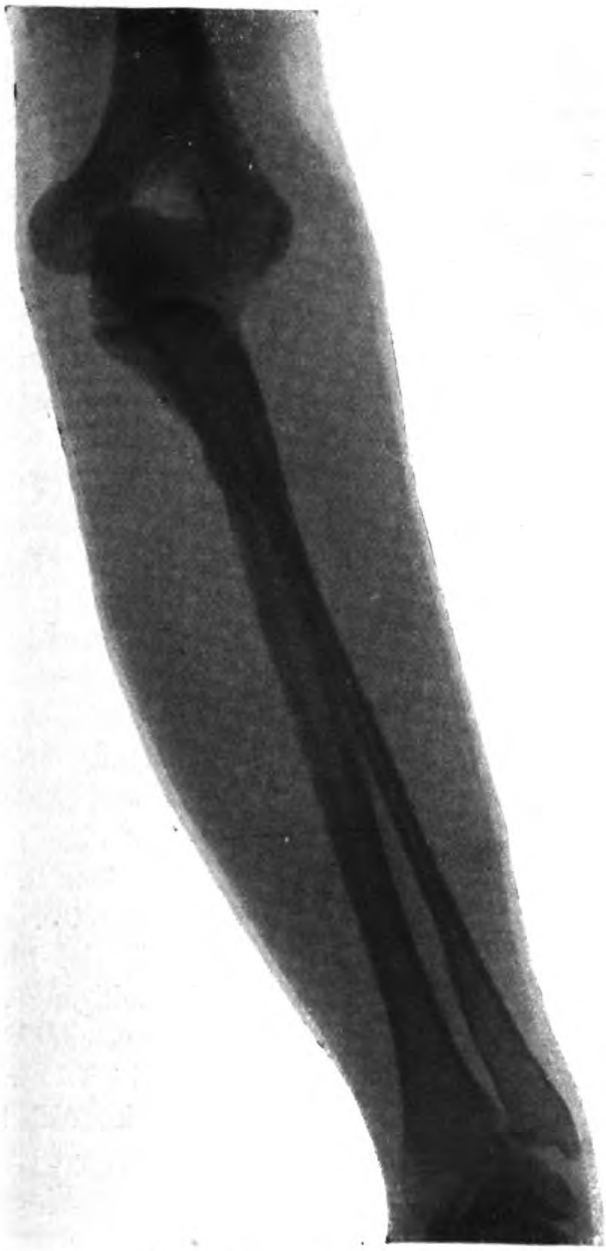

Stelle, rechts ist es nach hinten und seitwärts in der Synostose aufgegangen. Das distale Humerusende ist nicht, wie dies bei manchen Beobachtungen gesehen wurde, verändert; die Trochlea ist in ihren

Digitized by Google
Original from UNIVERSITY OF CALIFORNIA
Generated on 2019-10-16 12:55 GMT / http://hdl.handle.net/2027/uc1.b3774661
Public Domain in the United States, Google-digitized / http://www.hathitrust.org/access_use#pd-us-google

Konturen scharf, normal groß angelegt. Auch eine abnorm starke Entwicklung des Capitulum humeri, wie sie z. B. Baisch gesehen hat, fehlt vollständig. — Auf der ventro-dorsalen Aufnahme der linken Seite sind kleine Verwachsungen sichtbar, die auf — vielleicht sekundäre — arthritische Veränderungen hindeuten; die völlige Streck- und Beugefähigkeit des Ellbogengelenkes haben sie jedenfalls nicht zu hindern vermocht.

Fig. 6.

Was auf den Bildern besonders auffällig erscheint, ist die ganz bedeutende Kleinheit des Umfanges der Speiche auf beiden Seiten. Eine ähnlich schmale, dünne, grazile Ulna habe ich in keinem mir zugänglichen bis jetzt publizierten Röntgenogramm einer radio-ulnaren Synostose finden können. Es ist ja genugsam bekannt, daß bei dem in Frage stehenden Krankheitsbild eine gewisse Grazilität und Verdünnung beider Vorderarmknochen, auch der Speiche, eine häufige Erscheinung darstellt. Auch in unserem Falle ist der Radius beiderseits etwas dünner und schlanker als normal; aber auch so steht die Dicke der Ulna in einem ganz auffallenden Gegensatz zu derjenigen des Radius.

Sehr schön ist beiderseits eine teilweise Mitbeteiligung des Ligamentum interosseum an der Verknöcherung („ossification arciforme") zu sehen, wie dies auch in den Fällen von Malgaigne, Joachimsthal, Longuet, Blodgett und Kienböck (zitiert nach Kienböck) gefunden worden ist.

Eine Varusstellung im Ellbogengelenk, wie sie — besonders rechts — in Fig. 1 deutlich zu erkennen ist, scheint außerdem nur noch von Schilling[1]) gefunden worden zu sein; viel häufiger ist nach

[1]) Schilling: In.-Diss. Kiel 1904.

Digitized by Google
Original from UNIVERSITY OF CALIFORNIA
Generated on 2019-10-16 12:56 GMT / http://hdl.handle.net/2027/uc1.b3774661
Public Domain in the United States, Google-digitized / http://www.hathitrust.org/access_use#pd-us-google

Kienböck die Valgusstellung. — Wir waren nicht in der Lage, der Patientin eine operative Behandlung ihres Leidens vorzuschlagen. Einmal hat sie nach ihrer eigenen Angabe sich an ihren abnormen Zustand gewöhnt und kann ihren Beruf als Wäscherin ausüben. Dann sind auch die operativen Resultate keineswegs glänzende. Nach Kreglinger (l. c.) sind bis jetzt 5 Fälle von radio-ulnarer Synostose operativ angegangen worden. Die Operation bestand in dem Durchschlagen der Knochenbrücke zwischen Radius und Ulna nach Freilegung dieser Knochen. Eine spätere Callusbildung und Wiedervereinigung wurde durch Interposition von Muskellappen zu verhüten gesucht. Cramer (zitiert nach Kreglinger) hat das obere Radiusende reseziert und dabei vollkommene Wiederherstellung der Supination erzielt. Ob das unmittelbare operative Resultat zu einem dauernden sich gestaltete, ist nicht angegeben.

Fig. 7.

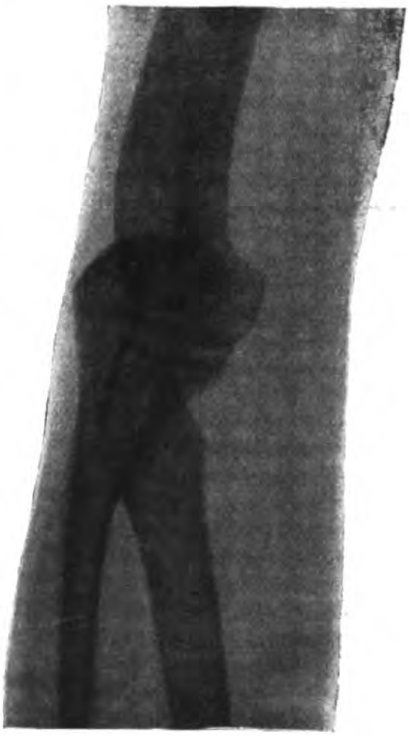

Kümmel (l. c.), Morestin[1]), Schilling (l. c.), Biesalski[2]) haben nach Kreglinger alle einen entschiedenen Mißerfolg zu verzeichnen gehabt. Kreglinger hat sehr richtig darauf aufmerksam gemacht, daß eine seit der Geburt bestehende abnorme Stellung des Vorderarmes auch auf das Verhalten der Weichteile, vor allem auf die Muskulatur nicht ohne erheblichen Einfluß sein könne. Nach Beseitigung des knöchernen Widerstandes bleibt immer noch der Widerstand der von Geburt an verkürzten Pronatoren, den keine operative Therapie beseitigen kann.

Für die meisten Fälle von radio-ulnarer Synostose wird ausdrücklich berichtet, daß eine erhebliche Arbeitsbehinderung fehlte, die Kranken sich an ihren pathologischen Zustand gewöhnt haben. Auch unser

[1]) Morestin: Bull. de la soc. de Paris 1904, Bd. 79, zitiert nach Kreglinger.

[2]) Biesalski: Zeitschr. f. orthop. Chir. Bd. 25, 1910.

Digitized by Google
Original from UNIVERSITY OF CALIFORNIA
Generated on 2019-10-16 12:56 GMT / http://hdl.handle.net/2027/uc1.b3774661
Public Domain in the United States, Google-digitized / http://www.hathitrust.org/access_use#pd-us-google

Fall zeigt das sehr schön. Die Ansicht v. Surys[1]), der eine Verminderung der Arbeitsfähigkeit durch die total aufgehobene Drehbewegung beider Vorderarme und durch die Fixation der Arme in Pronationsstellung von 66 % annimmt, darf deshalb mindestens keine allgemeine Gültigkeit beanspruchen. Fast immer treten überdies die Hand- und besonders die Schultergelenke vikariierend ein.

Recht lehrreich ist der Fall Kreglingers, wo ein 50jähriger Fährmann auf die Beschränkung der Pro- und Supination erst durch eine erlittene, typische Radiusfraktur aufmerksam wurde, die er dann in der Folge als Ursache seines Bewegungsdefektes ansprechen wollte, während röntgenologisch eine beidseitige, radio-ulnare Synostose nachgewiesen werden konnte.

Wir stehen durchaus auf dem Standpunkt Kreglingers, die operative Therapie der radio-ulnaren Synostose als zwecklos abzulehnen.

Wie bei allen kongenitalen Mißbildungen, ist die Frage der Aetiologie sehr umstritten. Soviel ist klar, daß es sich um eine Hemmungsmißbildung handelt. Es erscheint mir gewagt, an Hand weniger Fälle eine Erklärung zu geben, wie dies hier und da versucht wurde. Aus den bisherigen Arbeiten habe ich den Eindruck erhalten, daß erst eine weitere Vermehrung der Kasuistik ein endgültiges Urteil erlauben dürfte.

Auf alle Fälle vermögen wir der Erklärung, die neuerdings wieder Kreglinger aufgestellt hat, daß die radio-ulnare Synostose auf Atavismus zurückzuführen sei, nicht zu folgen.

Wir möchten vielmehr mit Baisch (l. c.) u. a. glauben, daß die Möglichkeit äußerer Einflüsse auf die Entstehung der Mißbildung nicht ohne weiteres von der Hand zu weisen sei.

---

[1]) v. Sury: Corresp.-Bl. f. Schweizer Aerzte 1909, S. 79.

Digitized by Google
Original from UNIVERSITY OF CALIFORNIA
Generated on 2019-10-16 12:58 GMT / http://hdl.handle.net/2027/uc1.b3774661
Public Domain in the United States, Google-digitized / http://www.hathitrust.org/access_use#pd-us-google

VII.

Aus der Anstalt Balgrist, Zürich. (Dir.: Prof. Dr. W. Schultheß.)

# Beitrag zur Lehre von der ankylosierenden Spondylitis mit besonderer Berücksichtigung ihrer Beziehungen zur Spondylitis deformans.

Von

Dr. **Walter Geilinger,** Winterthur.

**Mit 17 Abbildungen.**

## Historischer Ueberblick.

Das eigenartige Krankheitsbild der chronisch-progredienten Versteifung der Wirbelsäule ist ein schon lange bekanntes Leiden. Bereits im Jahre 1736 gab Bartholomäus Guyot die Beschreibung eines „eigenartigen Rheumatismus" des Nackens mit nachfolgender Affektion der Gelenke, welche in ihren Hauptzügen die der Krankheit wesentlichsten Symptome deutlich erkennen läßt [1]).

Zu Beginn des vergangenen Jahrhunderts (1824) wird von Wenzel und Ch. Bell ein Fall von Ankylose der Wirbelsäule bekannt gegeben, und die der Arbeit beigefügten Abbildungen stellen es nach Schlesinger sicher, daß Wenzel sich schon damals mit

[1]) Guyot schreibt: „Virum bellica laude clarissimum, qui dum annum ultra quinquagesimum ageret erecto corpore ad huc stabat, verum singularis Rheumatismus summi, dolorosus et per triennium in cervice, et musculis cucullaribus pertinaciter incumbens, Gibbositatem tandem ibi produxit una cum dolorum depositione, qua inter cervicem extrorsum protuberans, ejus faciem antrorsum ad sternum usque deprimit. Postea in arthritidem nodosam incidit, quoscumque Artus miseris Impotentis hoc tempore septuagenarii magis ac magis tophis infirmantem" (aus Přibram, Nothnagels spez. Path. u. Therap. Bd. VII, T. 5).

Digitized by Google

Original from UNIVERSITY OF CALIFORNIA

Generated on 2019-10-16 12:56 GMT / http://hdl.handle.net/2027/uc1.b3774661
Public Domain in the United States, Google-digitized / http://www.hathitrust.org/access_use#pd-us-google

demselben Krankheitsprozeß beschäftigte, der heute im Mittelpunkte der Diskussion steht. Wahrscheinlich fällt auch die von Gurlt 1853 gegebene anatomische Schilderung (Verknöcherung der Bänder bei fast unveränderten Wirbeln) mit der uns hier beschäftigenden Affektion zusammen. Die erste eingehende klinische Charakteristik verdanken wir Senator (1875); vor allem aber war es die im gleichen Jahre von Braun erschienene Arbeit, welche die Frage der chronisch-entzündlichen Prozesse der Wirbelsäule aktueller gestaltete. Braun macht bereits auf nervöse Symptome, wie Neuralgien und Muskelparesen als Folge der Verunstaltung der Wirbelsäulenöffnungen aufmerksam. Anatomisch unterscheidet er zwei Haupttypen:

1. Der Prozeß geht von den Intervertebralknorpeln aus (Auffaserung). Von den Randwülsten der Wirbelkörper wachsen suprakartilaginäre Exostosen auf, die mit gleichartigen Gebilden benachbarter Wirbel zu Spangen verwachsen. Gleichzeitig tritt Atrophie und Usur der Wirbelkörper auf, aus welcher die Verkrümmung resultiert. Später soll Bandverknöcherung das Gewöhnliche sein.

2. Wirbelkörper intakt. Der Prozeß geht von den Massae laterales, hauptsächlich den Querfortsätzen aus. Ausgangspunkt sind insbesondere Periost und Bandapparat. Periostale Knochenwucherung, Verkalkung der Gelenkbänder, Wucherung und Verwachsung der Synovialis. Der Ursprung dieser Form ist „rheumatisch".

Nach Senator repräsentiert diese zweite Form das Bild der ankylosierenden Wirbelversteifung, wie es später von Strümpell und Marie beschrieben wurde, während sich der Bechterewsche Typus der ersten Form der Braunschen Charakteristik einverleiben läßt. Da der Prozeß auch auf Bandscheiben und Wirbelkörper übergreifen kann, kommen Uebergänge vor.

Aber auch was die ätiologische Seite der Frage anbetrifft, sind durch Brauns Arbeit wesentliche Resultate gewonnen worden. Zum ersten Male findet man eine Scheidung der Fälle nach ihrer Ursache. In 22 seiner 58 Beobachtungen waren bestimmte Erkältungsgelegenheiten dagewesen, 4mal werden Gicht, je 3mal akuter Rheumatismus und „Arthritis deformans", je 2mal Verletzung und Syphilis und 1mal Gonorrhöe angeführt. Die ausgeprägte Versteifung der Wirbelsäule in mehreren Fällen (4, 7, 28, 40) macht es wahrscheinlich, daß hier dasjenige Krankheitsbild vorlag, das später als chronische Steifigkeit der Wirbelsäule beschrieben wird. Im gleichen Jahre wird die Affektion unter der Bezeichnung Arthritis deformans der Wirbelsäule von Leyden näherer Betrachtung unterzogen. Er stützt sich auf die anatomischen Untersuchungen von Rokitanski,

Digitized by Google Original from UNIVERSITY OF CALIFORNIA
Generated on 2019-10-16 12:56 GMT / http://hdl.handle.net/2027/uc1.b3774661
Public Domain in the United States, Google-digitized / http://www.hathitrust.org/access_use#pd-us-google

Gurlt und Wenzel. Auch in dieser Beschreibung werden die durch Verengerung der Foramina intervertebralia und Exostosen bedingten neuritischen Prozesse, selbst Reizung des Nervus sympathicus in Form von Mydriase und Muskelparesen erwähnt. Neurosen im Gebiete der oberen Extremitäten bei deformierender Spondylitis schildern dann 1876 Bergson und Rohden und Hilton Fagge veröffentlicht den Sektionsbefund eines zweifellosen Falles von ankylosierender Wirbelsäulenentzündung (siehe S. 244). Hueter beschreibt Knochenkommissuren zwischen den Wirbelkörpern, diffuse Ossifizierung der Bänder und intervertebralen Menisken, Deformation der Gelenkfortsätze und Verengerung der Foramina intervertebralia mit konsekutiven Neurosen. 1884 gibt Treves eine ausführliche Beschreibung der Spondylitis deformans oder Arthritis rheumatica der Wirbelsäule und Billroth faßt die Krankheit als besondere Form der Arthritis deformans auf, wenn er sagt: „Die Härte der Arterien, Verknöcherung der Rippenknorpel und Intervertebralknorpelscheiben mit Verknöcherung des vorderen Wirbelsäulenbandes sind Erscheinungen, welche bei Kranken mit Malum senile vieler Gelenke (einer der Arthritis-deformans-Formen) nicht selten vorkommen.“ Köhler rechnet seinen Fall, dessen Symptome mit dem später von P. Marie aufgestellten Krankheitsbild der sog. Spondylose rhizomélique übereinstimmen, der deformierenden Arthritis zu und macht, ähnlich wie dies schon Cardarelli getan hat, besonders auf die Beteiligung der Hüftgelenke aufmerksam. Eine besondere Stellung wurde dem Prozeß aber zuerst von Strümpell eingeräumt. Wir lesen in seinem Lehrbuch (1. Aufl. Bd. 2, S. 152): Als ein merkwürdiges und, wie es scheint, eigenartiges Leiden. mag hier beiläufig noch diejenige Erkrankungsform erwähnt werden, bei welcher es ganz allmählich und ohne Schmerzen zu einer vollständigen Ankylose der ganzen Wirbelsäule und der Hüftgelenke kommt, so daß Kopf, Rumpf und Oberschenkel miteinander verbunden sind, während alle übrigen Gelenke ihre normale Beweglichkeit beibehalten.

Die Untersuchungen von Baudouin haben es wahrscheinlich gemacht, daß die chronische Wirbelsäulenversteifung schon in prähistorischer Zeit aufgetreten ist. Skelettausgrabungen zeigten, daß beim Menschen der Quaternärzeit eine Ligamentitis periarticularis vorkam, und ähnliche Veränderungen ließen sogar die Wirbelknochen

Digitized by Google
Original from UNIVERSITY OF CALIFORNIA
Generated on 2019-10-16 12:58 GMT / http://hdl.handle.net/2027/uc1.b3774661
Public Domain in the United States, Google-digitized / http://www.hathitrust.org/access_use#pd-us-google

von Höhlenbären sowie von Mumien aus dem ältesten Aegypten erkennen.

Unsere Krankheit war also schon den älteren Aerzten bekannt (Sänger, Sivén); eine besondere Stellung unter den chronisch-entzündlichen Prozessen der Wirbelsäule wurde ihr jedoch erst später von Strümpell, Bechterew und P. Marie eingeräumt.

## v. Bechterews „Steifigkeit der Wirbelsäule mit Verkrümmung", Strümpells „Chronisch ankylosierende Entzündung der Wirbelsäule und der Hüftgelenke" und Pierre Maries „Spondylose rhizomélique".

Im Jahre 1892 hat v. Bechterew an der Hand von 5 Krankheitsfällen (Wratsch 1892, Nr. 36) den Symptomenkomplex „einer bis dahin anscheinend wenig bekannten Affektion" mitgeteilt, den er unter obigem Titel folgendermaßen charakterisiert:

„Eine größere oder geringere Unbeweglichkeit der ganzen Wirbelsäule, oder nur eines Teiles derselben, wobei eine ausgesprochene Schmerzhaftigkeit gegen Perkussion oder Biegung nicht vorhanden ist. Eine nach hinten bogenförmige Krümmung der Wirbelsäule, hauptsächlich in der oberen Brustgegend, wobei der Kopf nach vorn gerückt und gesenkt erscheint. Paretischer Zustand des Rumpfes, des Halses und der Extremitäten mit geringer Atrophie der Rücken- und Schulterblattmuskeln. Abnahme der Empfindlichkeit, hauptsächlich im Verzweigungsgebiet der Hautzweige der Rücken- und unteren Cervikalnerven, zuweilen auch der Lendennerven. Verschiedenartige Reizungserscheinungen derselben Nerven in Form von Parästhesien und Schmerzen am Rücken und in der Halsgegend, ebenso in den Extremitäten und in der Wirbelsäule, in der letzteren besonders nach langdauerndem Sitzen."

Die nervösen Erscheinungen und als deren Folge die Buckelbildung werden von dem Neurologen von einer, freilich hypothetischen Affektion des Zentralnervensystems, resp. seiner Hüllen abhängig gemacht.

Es soll sich handeln „um einen sich spontan entwickelnden diffusen chronischen Prozeß in den der harten Rückenmarkshaut benachbarten Gebieten, am wahrscheinlichsten um diffuse chronische Entzündung des dieselbe umgebenden Bindegewebes und der äußeren Schichten der harten Rückenmarkshaut selbst, welche einerseits umfangreiche Verwachsungen zwischen der harten Rückenmarkshaut und den Wirbelkörpern und Bändern herbeiführt, anderseits die auslaufenden Nervenwurzeln komprimiert".

Die durch diesen Prozeß bedingten Muskelparesen sollen dadurch, daß das Achsenskelett seiner muskulären Fixation verlustig

Digitized by Google Original from UNIVERSITY OF CALIFORNIA
Generated on 2019-10-16 12:56 GMT / http://hdl.handle.net/2027/uc1.b3774661
Public Domain in the United States, Google-digitized / http://www.hathitrust.org/access_use#pd-us-google

geht, ein Zusammensinken der haltlos gewordenen Wirbelsäule bedingen. Kompression und Druckschwund der Bandscheiben mit nachfolgender Verwachsung der Wirbelkörper an den Berührungsflächen sind weitere Folgen. Die Ankylose in der gekrümmten Stellung ist also das Produkt der veränderten Statik. In seinen späteren Ausführungen verlegt aber Bechterew diesen hypothetischen „Grundprozeß" immer mehr in die Wirbelsäule selbst. So lesen wir im Neurologischen Zentralblatt:

„Man muß also daran denken, daß wir in unseren Fällen einen der Spondylitis deformans ähnlichen Prozeß vor uns haben. Dieser Prozeß führt einerseits zur verbreiteten, festen Verwachsung der Wirbel und anderseits zum Druck auf die Nervenwurzeln [1]."

Anläßlich der Mitteilung eines weiteren Falles luetischer Aetiologie äußert sich v. Bechterew über die Pathogenese der Krankheit folgendermaßen:

„Auf Grund klinischer Symptome muß vorausgesetzt werden, daß zugleich mit dem unter dem Einfluß des Grundprozesses vor sich gehenden Fortschreiten der Verwachsung der Wirbelsäule auch die Spinalwurzeln mit in die Affektion hineingezogen resp. komprimiert werden, ferner dehnt der chronische Entzündungsprozeß sich auch auf die äußeren Schichten der harten Rückenmarkshaut und auf das dieselbe umgebende Bindegewebe aus."

Hier wird deutlich genug gesagt, daß der Grundprozeß in der Wirbelsäule zu suchen ist. v. Bechterew glaubt denn auch „mit gutem Grund" annehmen zu können, daß es sich in seinen Fällen dem Wesen nach um die gleiche Affektion handle, wie sie Oppenheim 1896 unter dem Namen der Arthritis deformans der Wirbelsäule beschrieben hat.

Im Anschluß an diese Publikationen erinnert Strümpell, daß er schon früher die chronische Wirbelversteifung als besonderes Krankheitsbild geschildert habe. Dasselbe wird durch einen ausführlicher beschriebenen Fall illustriert. Das Charakteristische ist die Ankylose der Gelenke, die, zuerst in der Wirbelsäule auftretend, später sich auch in den Hüftgelenken ohne auffallendere Deformationen oder Exsudationen entwickelt. Ob der chronische Prozeß mit anderen Formen der Arthritis ätiologisch verwandt ist oder ob

[1]) In einer Anmerkung bemerkt Bechterew sogar ausdrücklich, daß er sich bei der ersten Veröffentlichung in russischer Sprache irrtümlich für eine primäre Entwicklung der chronisch entzündlichen Prozesse im epiduralen Bindegewebe ausgesprochen habe.

Digitized by Google
Original from UNIVERSITY OF CALIFORNIA
Generated on 2019-10-16 12:56 GMT / http://hdl.handle.net/2027/uc1.b3774661
Public Domain in the United States, Google-digitized / http://www.hathitrust.org/access_use#pd-us-google

er den Bechterewschen Fällen an die Seite zu stellen ist, entscheidet Strümpell nicht.

Unbeeinflußt, ohne Kenntnis der ersten Strümpellschen Veröffentlichung beobachtete 1886 Pierre Marie in der Charcotschen Klinik einen Fall einer eigentümlichen Erkrankung der Wirbelsäule und verschiedener Gelenke, bei dem zuerst Osteitis deformans nach Paget angenommen wurde. Später hatte er Gelegenheit, zwei ähnliche Beobachtungen zu machen, deren Symptome er in Strümpells Lehrbuch erwähnt fand. Eine allmähliche Versteifung der Wirbelsäule, der Hüft- und Schultergelenke, also der Artikulationen an den „Wurzeln" der Extremitäten mit Ausbildung mehr oder weniger vollständiger Ankylose ist das Hervorstechendste des Krankheitsbildes, das wegen des elektiven Befallenseins dieser „Wurzelgelenke" von Marie als „Spondylose rhizomélique" bezeichnet wurde (σπόνδυλος = vertèbre, ῥίζα = racine, μέλος = membre).

Marie beschreibt das Leiden als „coincidence d'une soudure complète du rachis avec une ankylose plus ou moins prononcée des articulations de la racine des membres, les petites articulations des extrémités demeurant intactes".

Die Hüftgelenke sind in der Regel stärker befallen als die zuweilen sogar intakten Schultergelenke, in geringem Grade können auch die Kniegelenke erkrankt sein. Die Ursachen der Affektion sind unbekannt.

Es ist interessant zu sehen, wie diese von Strümpell und Marie festgelegten Krankheitstypen eine immer ausgedehntere Erweiterung erfuhren (Anschütz). Während Strümpell nur Versteifung der Wirbelsäule und Hüftgelenke sah, hält Marie die weitere Ausdehnung der Krankheit auch auf die Schultergelenke für typisch, seine Kranken zeigten außerdem Mitaffektion der Kniegelenke. Wenn auch Marie das Freibleiben der kleinen Gelenke betont, so muß doch hervorgehoben werden, daß er diesem Moment nicht etwa die Bedeutung einer Gesetzmäßigkeit zuschreibt, sagt er doch selbst: „Quant à ceux (les mouvements) du coude, du poignet et des doigts, du genou, du pied et des orteils, ils sont libres, notons cependant qu'il existe souvent des craquements dans ces articulations, surtout épaule et coude." Auch nach Léri können in späteren Stadien der Krankheit Knie-, Fuß-, Kiefer-, selbst die kleinen Extremitätengelenke befallen werden, insbesondere sollen die mit Menisken ausgestatteten Gelenke bevorzugt sein.

Digitized by Google
Original from UNIVERSITY OF CALIFORNIA
Generated on 2019-10-16 12:56 GMT / http://hdl.handle.net/2027/uc1.b3774661
Public Domain in the United States, Google-digitized / http://www.hathitrust.org/access_use#pd-us-google

Nicht lange nach dem Erscheinen dieser Arbeiten präzisiert v. Bechterew seine Stellungnahme zu der Frage der chronischen Wirbelsteifigkeit, indem er die Mariesche Form nur für eine Varietät der Strümpellschen Ankylose hält. Für das von ihm inaugurierte Krankheitsbild aber verlangt er eine abgesonderte Stellung. Das Wesen des Strümpell-Marieschen Typus soll in einem Ossifikationsprozeß an der Oberfläche der großen Gelenke[1]) und der Wirbelsäule liegen.

Die den Affektionen charakteristischen Symptome werden einander folgendermaßen gegenübergestellt:

| v. Bechterewsche Form. | Strümpell-Mariesche Form. |
|---|---|
| 1. Allmählich eintretende Steifigkeit der Wirbelsäule. Keinerlei Affektion der großen Gelenke. | 1. Allmählich ohne Schmerzen in völlige Ankylose übergehende Affektion der Wirbelsäule und der Hüftgelenke. |
| 2. Kyphotische Verkrümmung im oberen Teil der Brustwirbelsäule. | 2. Ungewöhnliche Geradheit der Wirbelsäule, jedenfalls Fehlen oder Inkonstanz der Kyphose. |
| 3. Steifigkeit der Wirbelsäule von oben nach unten fortschreitend. | 3. Steifigkeit der Wirbelsäule von unten nach oben fortschreitend. |
| 4. Mehr oder weniger ausgesprochene Wurzelsymptome (Schmerzen und Atrophien) vor allem in der Halsgegend der Wirbelsäule und den oberen Extremitäten. | 4. Fehlen ausgesprochener Wurzelsymptome. |
| 5. Aetiologie: Erblichkeit. Trauma. Lues. | 5. Aetiologie: rheumatische Schädlichkeiten. (Außerdem konstatierte Marie Exostosen an den Körpern der Halswirbel und in der Sakralregion.) |

Da der Strümpellsche Typus und die Spondylose rhizomélique nicht wesentlich verschieden, bei letzterer aber oft auch andere, z. B. Knie- und Fußgelenke befallen sind[2]), ist die von Strümpell in Vorschlag gebrachte Bezeichnung nicht ganz richtig.

Im gleichen Jahre teilt v. Bechterew den Sektionsbefund eines weiteren Falles luetischer Aetiologie mit. Da sich keine Veränderung der Dura mater spinalis erkennen ließ, erachtet er jetzt die Mitaffektion der Außen-

[1]) In einem Falle P. Maries konnte knöcherne Ankylose des Hüftgelenkes anläßlich der Resektion desselben konstatiert werden.

[2]) In einem Falle von P. Marie begann der Prozeß an den Kniegelenken.

Digitized by Google
Original from UNIVERSITY OF CALIFORNIA
Generated on 2019-10-16 12:56 GMT / http://hdl.handle.net/2027/uc1.b3774661
Public Domain in the United States, Google-digitized / http://www.hathitrust.org/access_use#pd-us-google

schichten derselben als zweifelhaft, vielmehr handelte es sich um „chronische entzündliche Prozesse an den weichen Rückenmarkshäuten, entsprechend der Region des oberen Brustmarkes". Ausgedehnte Faserdegeneration in den hinteren, teilweise auch in den vorderen Spinalwurzeln, ferner in den Hintersträngen, vorwiegend im Gebiet der Einstrahlungszonen der hinteren Wurzeln und in diffuser Ausbreitung in den Vordersträngen des Rückenmarkes soll die Folge einer „abgelaufenen lokalen Affektion der Rückenmarkshäute", insbesondere der Pia mater sein, welch letztere samt ihren Gefäßen verdickt war. Erscheinungen von Degeneration bestanden auch in den Zellen der Spinalganglien, die „gewissermaßen" mit der Dura verwachsen waren. In der oben wiedergegebenen Weise wird auch bei diesem Fall die Affektion des Zentralnervensystems resp. seiner Wurzeln nicht nur für die nervösen Erscheinungen, sondern auch für die Krümmung und Ankylose der Wirbelsäule verantwortlich gemacht. —

Wir werden im Verlaufe der Betrachtung unseres aus der Literatur gesammelten und eigenen Beobachtungsmateriales, das uns beifolgend mitzuteilen gestattet sei, sehen, ob und wie weit die von den genannten Autoren durchgeführte, oft etwas gezwungen scheinende Klassifizierung der Krankheitsbilder eine Berechtigung hat.

Aus dem Kantonsspital Winterthur (Dir. Dr. R. Stierlin), später Anstalt Balgrist Zürich (Dir. Prof. Dr. W. Schultheß):

Fall I. 28jähriger Mann. Eltern gesund, ebenso die Zwillingsschwester und die vier Brüder, die alle militärpflichtig sind und keinerlei Anomalien des Skelettsystems zeigten. Ein Bruder an Unfall gestorben. Aborte hat die Mutter nie durchgemacht. Anhaltspunkte für Lues lassen sich in der Familie nicht nachweisen. Im Alter von 4 Jahren machte Patient Scarlatina durch, als deren Folgen sich eine beidseitige Otitis media purulenta entwickelte, die zur Taubheit im linken und Schwerhörigkeit im rechten Ohr führte. Während der Schuljahre erfreute sich Patient relativ guter Gesundheit. Später hatte er als Bauer schwere körperliche Arbeit zu leisten. Ohne daß Patient eine Ursache anzugeben weiß, stellten sich im Alter von 20 Jahren heftige Schmerzen im linken, eine Woche später im rechten Hüftgelenk ein. Bettruhe, Pulver und Schwitzprozeduren brachten rasch Heilung. Nach 4 Wochen wurde die Arbeit wieder aufgenommen. Die in den folgenden 3 Jahren mehrmals aufgetretenen Rezidive, die sich auf die Hüftgelenke beschränkten, waren von geringer Intensität und heilten spontan, ohne Beweglichkeitsbeschränkung zu hinterlassen, ab. Nach einem Jahr vollkommener Gesundheit erkrankte Patient plötzlich an schweren Erscheinungen gestörter Herzkompensation (Dyspnoe, Herzklopfen, Knöchelödeme). Bettruhe brachte so rasch Heilung, daß ein Arzt nicht konsultiert wurde. Von dieser Zeit an fühlte sich Patient immer etwas schwach und bekam bei strenger Arbeit leicht Atemnot. Das gegenwärtige Leiden datiert seit 3 Jahren. Der Beginn desselben bestand in einem unangenehmen, ziehenden Gefühl zwischen den Schultern, das an Intensität allmählich zunahm und schließlich zu einem, den Thorax gürtelförmig um-

Digitized by Google
Original from UNIVERSITY OF CALIFORNIA
Generated on 2019-10-16 12:57 GMT / http://hdl.handle.net/2027/uc1.b3774661
Public Domain in the United States, Google-digitized / http://www.hathitrust.org/access_use#pd-us-google

greifenden Schmerz wurde. Trotzdem legte der indolente Mann seine schwere Arbeit nicht nieder. Es fiel ihm auf, daß er sich nicht mehr so gut bücken konnte wie früher, und bald zwang ihn ein immer stärker werdender Kreuzschmerz, eine leichtere Beschäftigung zu ergreifen, worauf Besserung eintrat. Die Steifigkeit blieb jedoch unverändert bestehen, die Bewegungen des Kopfes waren frei; dagegen klagte der Mann über Gehstörungen. Er hatte das Gefühl, als ob an den Beinen Gewichte hingen. Dieser Zustand dauerte unverändert etwa ein halbes Jahr, während welcher Zeit die Gelenkaffektion 2mal rezidivierte; diesmal wurde auch das linke Schultergelenk ergriffen. Die Affektion heilte spontan und Patient entschloß sich, die volle Arbeit wieder aufzunehmen. Nach weiteren 4 Wochen stellten sich in beiden Beinen abwechslungsweise „Wadenkrämpfe" ein, die nach einiger Zeit wieder vollständig verschwanden. Im Anschluß an eine körperliche Ueberanstrengung trat vorübergehend wieder eine Kompensationsstörung von seiten des Herzens auf. Die Rückensteifigkeit war jetzt so hochgradig, daß Patient keine Gegenstände vom Boden aufheben konnte, auch fiel es ihm und seinen Angehörigen auf, daß die Rumpfhaltung immer gebeugter, der Rücken immer runder wurde. Anläßlich einer Eisenbahnfahrt traten wieder sehr heftige Schmerzen auf, die nach beiden Seiten hin ausstrahlten und mehrere Monate, unterbrochen von längeren freien Intervallen, andauerten. Bei stärkeren Anstrengungen bekommt Patient sofort Atemnot und Herzklopfen. Gastrointestinale Störungen sind nicht zu verzeichnen. Appetit und Ernährungszustand waren immer leidlich. Vor 4 Jahren akquirierte sich Patient einen Leistenbruch, der operativ entfernt wurde.

Der etwas anämisch aussehende Mann (60 % Hgl. nach Sahli) befindet sich in mittlerem Ernährungszustand. Panniculus mäßig entwickelt, Muskulatur mittelkräftig. Körperlänge 156,5 cm. Struma colloides nodosa mit starker Vergrößerung des rechten Schilddrüsenlappens. Die Rumpfhaltung ist schief, indem die linke Schulter etwas höher als die rechte steht. Fossae supra- und infraclaviculares leicht eingesunken, untere Thoraxpartie etwas abgeflacht. Der gesamte Thorax erscheint nach links zu abgedreht, der Angulus epigastricus mißt schwach 90°. Die Rückenwirbelsäule bildet eine mäßige Kyphoskoliose mit Konvexität nach links. Ihr prominentester Teil liegt in der Gegend des X. Brustwirbels, während der Lumbalteil eine ausgeprägte Lordosierung aufweist. Das Abdomen erscheint dadurch vorgewölbt und gedrungen. Von der Gegend des I. Lendenwirbels an weicht die obere Rumpfhälfte in toto nach links zu ab. Die linke Mamilla steht 2 cm höher als die rechte. Beim Bücken bleibt die Wirbelsäule starr, nur im untersten Lendenteil ist noch minimale Flexionsfähigkeit feststellbar. Die Bewegungen des Kopfes sind nach vorn und hinten gut ausführbar, dagegen erweist sich die Rotation desselben, hauptsächlich nach links zu, als eingeschränkt. Beim Liegen auf ebener Fläche fällt der noch bewegliche Kopf nach hinten, die Lendenlordose aber läßt sich auch durch maximale Flexion der Oberschenkel in den Hüftgelenken nicht nennenswert beeinflussen. Der Gang des Patienten ist etwas langsam und zögernd, der nach vorn geneigte Kopf wird bei jedem Schritt deutlich miterschüttert. Sämtliche große und kleine Extremitätengelenke sind frei, weder in ihrer Konfiguration noch in ihrer Funktion lassen sich Anomalien nach-

Digitized by Google
Original from UNIVERSITY OF CALIFORNIA
Generated on 2019-10-16 12:57 GMT / http://hdl.handle.net/2027/uc1.b3774661
Public Domain in the United States, Google-digitized / http://www.hathitrust.org/access_use#pd-us-google

weisen. Eine einzige Ausnahme macht das rechte Hüftgelenk, dessen Flexion deutlich eingeschränkt ist. Die reduzierte Muskelmasse des Erector trunci fühlt sich derb an, in der Regio lumbalis ist sie brettartig gespannt. Die Untersuchung des Nervensystems weist weder Sensibilitäts- noch Motilitätsstörungen nach, und außer ausgesprochener Lebhaftigkeit beider Patellarreflexe verhalten sich die übrigen Reflexe normal. Außer zeitweiligen Parästhesien in beiden Beinen und Schwächegefühl in den Armen sind jetzt keinerlei schwere subjektive Störungen vorhanden. In der ganzen Ausdehnung der normale Grenzen bietenden Lungen hört man leicht abgeschwächtes Vesikuläratmen. Der Brustumfang mißt bei forcierter Inspiration 79,5 cm, im Exspirium 78 cm. Bei ruhiger Atmung bleibt Thorax starr, um so ausgeprägter ist die diaphragmatische Respirationsbewegung. Die Herzdämpfung erweist sich nach links hin und nach oben verbreitert, der Spitzenstoß ist etwa querfingerbreit außerhalb der Mamillarlinie sicht- und fühlbar. Ueber dem linken Ventrikel mit Maximum über der Herzspitze besteht ein lautes, blasendes, systolisches Geräusch. Der zweite Pulmonalton ist akzentuiert. Die Organe des Abdomens sowie der Urogenitalapparat sind ohne Besonderheiten, im Urin sind keinerlei pathologische Bestandteile vorhanden. Die Wassermannsche Reaktion des Blutes (Hygieneinstitut der Universität Zürich) fiel negativ aus.

Fig. 1.

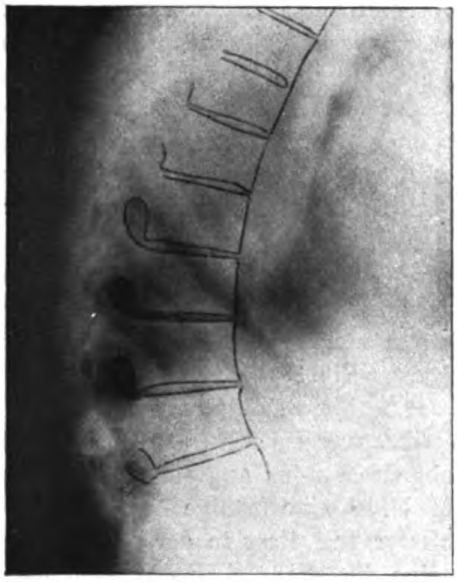

Im Gegensatz zu der klinisch hochgradig ausgebildeten Versteifung des Achsenskelettes bietet der radiographische Befund nur wenig Positives (Fig. 1). Im Wirbelsäulenquerbild konstatiert man eine gleichmäßige Ausbiegung der Brustwirbelsäule nach hinten, während der nur unscharf sich abbildende Lendenteil starke Lordosierung erkennen läßt. Die Spatia intervertebralia, im ganzen deutlich verschmälert, treten überall scharf hervor. Die basalen Ränder der Wirbelkörper sind überall sehr stark ausgezeichnet. Von den vorderen Kanten verschiedener Wirbel, deren Spongiosa nicht rarefiziert ist, und die im übrigen keine Deformierung zeigen, springen kleine, einander entgegengerichtete, zungenförmige Fortsatzbildungen vor. Im Gegensatz zum Bilde der gewöhnlichen Kyphose erscheinen somit die Wirbel an ihren vorderen Kanten wie ausgezogen. Zwischen IV./V. Brustwirbel ist es sogar, wie auch Kontrollaufnahmen zeigen, zu einer zirkumskripten Verschmelzung dieser Gebilde gekommen. Eine Ossifikation des vorderen Längsbandes ist nirgends zu konstatieren. Die nur im unteren Teil der Brustwirbelsäule sichtbaren Proc. articul. bieten keine auffallenden Besonderheiten. Exostosenbildungen werden hier vermißt. Ihre Gelenkspalten sind aber nicht differenzierbar. Die Zwischenscheiben scheinen überall von normaler Höhe.

Digitized by Google
Original from UNIVERSITY OF CALIFORNIA
Generated on 2019-10-16 12:57 GMT / http://hdl.handle.net/2027/uc1.b3774661
Public Domain in the United States, Google-digitized / http://www.hathitrust.org/access_use#pd-us-google

Die von Bechterew für sein Krankheitsbild als charakteristisch aufgestellten Symptome sind also in diesem Falle in sehr ausgeprägter Weise zur Entwicklung gelangt. Wir finden kyphotische Verkrümmung in den oberen Partien der Wirbelsäule, die mit Ausnahme der Occipito-Atlanto-Epistrophealverbindung sowie dem untersten Lumbalteil, die noch beschränkte Beweglichkeit erkennen lassen, vollkommen immobil geworden ist. Vermutlich hat der Ankylosierungsprozeß im Achsenskelett eine deszendierende Verlaufsrichtung eingeschlagen. Auch Reizerscheinungen von seiten der spinalen Wurzeln waren, wenigstens vorübergehend in Form eines früher bestandenen Gürtelschmerzes um den Thorax und später sehr heftigen, nach beiden Seiten hin ausstrahlenden Kreuzschmerzen, unzweifelhaft vorhanden. Möglich ist auch, daß die in einer späteren Entwicklungsphase des Leidens mehrmals aufgetretenen „Wadenkrämpfe" ihre Ursache in einer Mitbeteiligung der lumbosakralen Nervenwurzeln hatten. Der offenbar gelenkrheumatische Ursprung des Leidens aber, sowie die Beweglichkeitsbeschränkung des rechten Hüftgelenkes sind Erscheinungen, welche diesem Krankheitsbilde nicht zukommen.

Aus dem Kantonsspital Winterthur (Dir. Dr. R. Stierlin):

Fall II. 58jähriger Mann, dessen Mutter an Herzschlag, dessen Vater an Intoxicatio (wahrscheinlich Suicid) gestorben sind. Eine Tochter litt mit 15 Jahren an Gelenkrheumatismus, war sonst, wie die übrigen Kinder des Patienten, gesund. Außer einer komplikationslos abgelaufenen Scarlatina weiß Patient von keinen Kinderkrankheiten. Von Beruf Schreiner, hatte der Mann schwere Arbeit zu leisten und lebte dabei in den denkbar schlechtesten Wohnverhältnissen. Die Werkstatt, in welcher er sich den ganzen Tag aufhielt, war dunkel und feucht. Angeblich im Anschluß an eine Erkältung erkrankte der Mann vor 25 Jahren an heftigem Kreuzschmerz, dessen Intensität im Liegen geringer wurde. Nach etwa 2 Wochen wurden beide Füße schmerzhaft. Außer einer geringen, vorübergehenden Schwellung des rechten Fußgelenkes, die der Arzt konstatierte, waren keine objektiven Veränderungen vorhanden. Die Affektion soll etwa 14 Tage gedauert haben und kaum abgeheilt sein, als sich plötzlich das rechte Knie unter starken Schmerzen und Schwellung rötete. Darreichung von Salizylaten nebst Schwitzprozeduren zeitigten prompten Erfolg. Nach 3 Wochen nahm Patient die Arbeit wieder auf. Eine geringe Verdickung des rechten Kniegelenkes blieb jedoch zurück, auch soll der Kreuzschmerz nie ganz verschwunden sein. Es fiel dem Manne jetzt auf, daß er nach und nach einen steifen Rücken bekam und daß das Rumpfbeugen immer schwieriger wurde. Im weiteren Verlauf stellten sich beträchtliche Schmerzen zuerst im rechten, dann im linken Schultergelenk ein. Auf Salizylbehandlung erfolgte bis auf eine geringe Beweglichkeitsbeschränkung links Restitutio ad integrum. Der Rückenschmerz verschwand jedoch nie ganz: infolge der progredienten Versteifung der Wirbelsäule trat nun auch Bewegungsbehinderung



Digitized by Google
Original from UNIVERSITY OF CALIFORNIA
Generated on 2019-10-16 12:57 GMT / http://hdl.handle.net/2027/uc1.b3774661
Public Domain in the United States, Google-digitized / http://www.hathitrust.org/access_use#pd-us-google

des Kopfes, die hauptsächlich die Rotation, weniger die Beugung betraf, ein. Trotzdem vermochte der Mann seinen Beruf als Schreiner noch leidlich auszuüben. Bei brüsken Erschütterungen des Körpers, die ihm hierbei nicht erspart blieben, exazerbierten die Schmerzen im Rücken. Sie blieben immer streng auf die Gegend der Wirbelsäule lokalisiert. Vor 8 Jahren bemerkte Patient zum erstenmal, daß er beim Gehen keine so großen Schritte mehr machen konnte wie früher und daß das Spreizen der Beine immer schwieriger wurde. Schließlich stellte sich eine langsame, aber stetig zunehmende Behinderung der Flexion in den Hüftgelenken ein. Beim Sitzen drohte der Mann über die vordere Stuhlkante abzugleiten, da es ihm nicht mehr möglich war, das Gesäß nach rückwärts zu schieben. Schmerzen waren in den Hüftgelenken nie vorhanden. Eine chronische Bronchitis, verbunden mit asthmatischen Anfällen, führte den Mann 3mal zu einer im ganzen 2½ Jahre dauernden Hospitalisierung, während welcher Zeit auch die Gelenkaffektion mit Hydrotherapie und Massage behandelt wurde, ohne daß ein wesentlicher Erfolg erreicht werden konnte. Ein während dieser Zeit die linken, später auch die rechten Fußgelenke betreffender Rheumatismus heilte unter Salizylbehandlung rasch und restlos ab. In dem Maße, als die Versteifung der Wirbelsäule zunahm, verringerten sich die Schmerzen, die heute, wo ein Rezidiv der Bronchitis den Mann dem Spital zuführt, vollkommen verschwunden sind. Erwähnenswert ist noch die Angabe des Patienten, daß er während seiner Krankheit immer kleiner geworden sei: in der Schule zählte er zu den größten, auch war er beträchtlich größer als seine Frau, die ihn heute an Körperlänge übertrifft.

Der in seinem Ernährungszustande etwas reduzierte Mann hat eine Körperlänge von 150 cm. Die Rückenwirbelsäule bildet eine arkuäre Kyphose und eine geringgradige Dextroskoliose vom I.—IV. Brustwirbel, der Lumbalteil dagegen erscheint fast gerade gestreckt. Der Blick des Patienten ist andauernd auf den Boden gerichtet, da die Halswirbelsäule etwa in einem Winkel von 45° nach vorn geneigt ist. Alle Bewegungen des Kopfes sind in hohem Maße eingeschränkt, die Seitwärtsneigung desselben ist vollständig aufgehoben. Auch die übrige Wirbelsäule bildet eine starre, vollkommen unbewegliche Einheit. Der Thorax ist in seiner unteren Hälfte abgeflacht. Aktive und passive Bewegungsmöglichkeit in beiden Koxofemoralgelenken gleich Null. Die Oberschenkel sind in mäßiger Flexions- und starker Adduktionsstellung, beiderseits leicht nach innen zu rotiert. Im Stehen sind die Kniegelenke leicht gebeugt, ihre Bewegungen sind frei, verbinden sich jedoch mit hör- und fühlbarem Krepitieren. Der Umfang des rechten Kniegelenkes beträgt 37 cm, derjenige des linken 36 cm. Die Fuß- und Zehengelenke ergeben durchaus normalen Befund; in den Schultergelenken aber besteht beiderseits, links stärker als rechts, geringe Beschränkung beim Armheben über die Horizontale. Ellbogen-, Hand-, Kiefer- und Fingergelenke sind normal. Nirgends können abnorme Gelenkstellungen, nirgends hyperostotische Prozesse nachgewiesen werden. Im Stehen berühren sich die Füße, sie können nicht voneinander entfernt werden. Sehr charakteristisch ist die Körperhaltung im Sitzen. Die Gesäßknorren werden auf die vordere Stuhlkante aufgestemmt, der Rücken lehnt sich mit dem prominentesten Teil der Kyphose an die Stuhllehne. Kopf gebeugt mit Blick nach unten, Oberschenkel adduziert, leicht einwärts rotiert. Die im Kniegelenk

Digitized by Google
Original from UNIVERSITY OF CALIFORNIA
Generated on 2019-10-16 12:57 GMT / http://hdl.handle.net/2027/uc1.b3774661
Public Domain in the United States, Google-digitized / http://www.hathitrust.org/access_use#pd-us-google

spitzwinklig gebeugten Unterschenkel werden unter den Stuhl nach hinten genommen. Patient vermag mittels eines Stockes ohne weitere Unterstützung zu gehen. Da die Gehbewegung lediglich in den Kniegelenken erfolgt, sind die Schritte klein, ihre Länge beträgt 30 cm. Da ferner die Kniegelenke sich infolge der Adduktionsstellung der Oberschenkel dauernd berühren, resultiert eine Art Seiltänzergang. Um ein Umfallen nach hinten zu vermeiden, muß Patient beim Blick in die Höhe die Kniegelenke in entsprechendem Maße flektieren. Außerordentlich prägnant ist das Verhalten in Rücken- und Bauchlage. Bei ersterer hält Patient seinen Kopf frei in der Luft schwebend, jeder Versuch, ihn gewaltsam herunterzudrücken, ist vergeblich. Die in einem Winkel von etwa 20° von der Unterlage abgehobenen Oberschenkel verhalten sich gleich. Die von Feindel und Froussard beschriebene dreiteilige Segmentierung des Körpers ist hier also außerordentlich schön ausgeprägt. Es ist kühn, von einer „Bauchlage" zu sprechen; denn nur die Kniee und die Stirn ruhen auf dem Boden auf, der einen großen Bogen bildende Rumpf aber schwebt frei in der Luft. Lungengrenzen an normaler Stelle, Lungenschall überall laut, nicht tympanitisch. Ueber beiden Lungen, hauptsächlich im Gebiet der Unterlappen, stellt die Auskultation trockene, musikalische Reibegeräusche fest, stellenweise besteht verlängertes Exspirium. Nirgends Bronchialatmen oder andere Infiltrationserscheinungen, das Atemgeräusch ist im übrigen abgeschwächt vesikulär. Schultern etwas vorfallend, Fossae supra- und infraclaviculares etwas eingesunken. Angulus epigastricus größer als 90°. Das Abdomen erscheint kurz und sehr gedrungen, der unterste Rippenbogen steht links zwei, rechts sogar nur einen Querfinger breit über der Crista iliaca, und über das Epigastrium zieht sich eine tiefe, querverlaufende Hautfalte. Der Thorax ist vollkommen starr und abgeflacht, bei forciertem Inspirium beträgt sein Umfang 87 cm, gegenüber 86 cm im Exspirium. Es besteht fast reine Abdominalatmung. Die etwas derben, reduzierten Rückenmuskeln sind auf Druck wenig schmerzhaft. Das Herz ergibt hinsichtlich Perkussion und Auskultation einen normalen Befund, der Harn- und Geschlechtsapparat zeigen keine Besonderheiten. Defäkation und Exurese sind geregelt, im Urin finden sich keinerlei pathologische Bestandteile.

Ein einwandfreies Radiogramm war trotz mehrfacher Aufnahmeversuche mit verschiedener Fokusdistanz und Röhrenhärte und immer wieder veränderter Lagerung des Patienten leider nicht zu erhalten. Sicher erkennbar ist nur die im großen und ganzen unveränderte Form der Wirbelkörper.

Hier sind es die rheumatische Aetiologie, die Ankylose der Hüftgelenke, die Form der gänzlich versteiften Wirbelsäule, die in ihrem oberen Teil eine arkuäre Kyphose bildet, während der Lumbalteil fast gerade gestreckt ist, die wahrscheinlich aszendierende Verlaufsrichtung des Ankylosierungsprozesses und das Fehlen ausgesprochener Nervenwurzelsymptome, die den Fall zu einem Strümpell-Marieschen stempeln.

Aus dem Röntgenlaboratorium von Herrn Dr. G. Baer (Zürich):

Fall III. 53jähriger Mann, Dekorationsmaler, seit 18 Jahren verheiratet,

Digitized by Google
Original from UNIVERSITY OF CALIFORNIA
Generated on 2019-10-16 12:57 GMT / http://hdl.handle.net/2027/uc1.b3774661
Public Domain in the United States, Google-digitized / http://www.hathitrust.org/access_use#pd-us-google

hat einen Sohn, der gesund ist. Die Eltern, beide an Altersschwäche gestorben, litten weder an Krankheiten des Nerven- noch solchen des Skelettsystems. Früher soll sich Patient vollständiger Gesundheit erfreut haben. Der Unfallschadenanzeige ist zu entnehmen, daß nie Epilepsie, Geistesgestörtheit oder sonstige Gebrechen bestanden haben. Im Alter von 34 Jahren fiel der Mann, mit Dekorationsmalerei auf dem Gerüst eines Neubaues beschäftigt, auf das nächstuntere Gerüstbrett, wo er sich festhalten konnte und von dort durch das Fenster ins Haus gelangte. Bewußtlosigkeit ist nicht eingetreten und außer starker Druckempfindlichkeit der Gegend der Halswirbelsäule und Schmerzen im Nacken wurde kein weiterer Befund erhoben. Nach dem Unfall lag Patient 7 Wochen zu Bett, 3 Wochen vollständig, die folgenden 4 größtenteils, worauf alle Symptome der „Genickquetschung" vollständig verschwunden waren. Der Mann arbeitete, ohne irgendwelche Beschwerden zu haben, weiter und verrichtete sein tägliches Arbeitspensum. Im Alter von 50½ Jahren erlitt er einen zweiten Unfall. Auf einer etwa 2 m hohen Leiter arbeitend, stürzte Patient mit derselben zu Boden. Er fiel mit voller Wucht auf den Rücken, wobei ihm die schwere Leiter auf die rechte Seite des Thorax aufschlug. Patient war noch imstande, sich aufzurichten und wegzugehen, um zu sitzen, mußte aber nach Hause transportiert werden. Er hatte so heftige Schmerzen im Rücken und in der rechten Brustseite, daß er sich kaum rühren konnte. Nach 7wöchiger Bettruhe stand er auf, empfand aber starke Schmerzen im Rücken, so daß er ohne Unterstützung nicht gehen konnte. Die Beschwerden besserten sich nur sehr langsam; eine 4wöchige Badekur brachte nicht den gewünschten Erfolg. Bei dieser Gelegenheit wurde ausgeheilte Fraktur der unteren Rippen rechts und mangels eines objektiven Befundes traumatische Lumbago diagnostiziert. Die zu Anfang der Kur sehr beschränkte Beugung und Streckung des Rumpfes soll sich etwas gebessert haben. Die Wiederaufnahme der Arbeit wurde versucht, mußte aber wegen der dauernd vorhandenen Schmerzen, die sich bei Bewegungen sofort verstärkten, wieder aufgegeben werden. Eine erneute, vor 10 Monaten erfolgte Untersuchung stellt folgendes fest. An der Verbindungsstelle des knorpeligen mit dem knöchernen Teile der rechten 7. Rippe befindet sich eine etwas difform geheilte, druckempfindliche Rippenfraktur. Ebenso sind das vordere Ende der 12. Rippe und die Spitze des Steißbeines, die etwas verdickt und mäßig beweglich ist, schmerzhaft. Die Lungenuntersuchung ergibt auch im Bereiche der Rippenfraktur normale Verhältnisse. Sehr starker Foetor ex ore. Zähne sehr schlecht, mit graugrünem Belag reichlich bedeckt, Gingiva stark gelockert und gewulstet. Der Zahnfleischrand der unteren Zähne ist schwarzblau verfärbt, offenbar handelt es sich um Bleisaum. An beiden unteren Extremitäten bestehen Varizen, die hauptsächlich links einen bedeutenden Grad erreicht haben. Die inneren Organe bieten nichts von der Norm Abweichendes. Patient ist blaß und mager, Gesichtsausdruck etwas leidend. Er ist ruhig und in seinen Angaben eher karg, jedenfalls bestehen keine Zeichen von Aggravation. Eine von anderer Seite vorgenommene Begutachtung erwähnt ebenfalls den Rippenkallus und erklärt die Schmerzen als eine durch Zerrung und Quetschung bedingte Interkostalneuralgie. In den folgenden 10 Monaten, in denen Patient die Arbeit nicht wieder aufnahm, blieben die Schmerzen im Rücken hartnäckig bestehen,

Digitized by Google
Original from UNIVERSITY OF CALIFORNIA
Generated on 2019-10-16 12:57 GMT / http://hdl.handle.net/2027/uc1.b3774661
Public Domain in the United States, Google-digitized / http://www.hathitrust.org/access_use#pd-us-google

auch sollen zeitweise Steißbeinbeschwerden vorhanden gewesen sein. Zu der im September 1914 vorgenommenen Untersuchung kommt Patient nicht allein, sondern gestützt von einem Begleiter.

Gut genährter, muskelkräftiger Mann. Im Gang, der mit einer gewissen Vorsicht stattfindet, fällt nichts Besonderes auf. Der Kopf ist leicht nach vorn gebeugt, das Gesicht blickt zur Erde, kann jedoch gut eleviert werden, wie überhaupt alle Bewegungen des Kopfes frei und schmerzlos sind. Nirgends sind Reibegeräusche oder Knacken festzustellen. Sämtliche Gelenke der Extremitäten, des Becken- und Schultergürtels sind in ihren Bewegungen durchaus frei, nirgends sind Verdickungen oder Deformationen, nirgends Zeichen abgelaufener Entzündung zu bemerken. Die Wirbelsäule zeigt im Dorsalteil eine mäßige, arkuäre Kyphose, Prominenz eines oder mehrerer Dornfortsätze kann nicht beobachtet werden. Die ganze Brustwirbelsäule stellt ein in dieser Form fixiertes, jeder Beweglichkeit entbehrendes, starres Gebilde dar, und es gelingt in keiner Weise, die Kyphose auszugleichen. Die Lendenwirbelsäule dagegen hat ihre volle Exkursionsfähigkeit nach allen Seiten hin behalten, und Patient beugt den Rumpf bei gestreckten Knieen so weit nach vorn, daß seine Hände den Fußboden beinahe berühren. Die Form des Thorax ist normal, weder abgeflacht noch asymmetrisch, bei der Atmung, die den gewöhnlichen kostoabdominalen Typus zeigt, bewegen sich die Rippen gut. Die Verlaufsrichtung des Versteifungsprozesses ist weder anamnestisch noch aus dem gegenwärtigen Befunde festzustellen. Die inneren Organe, insbesondere das Herz, verhalten sich normal. An beiden Unterschenkeln bestehen ausgedehnte Varizen, hauptsächlich links, wo die Haut von netz- und strangförmigen, dilatierten Venengeflechten durchsetzt und vorgewölbt ist. Sie erscheint verdünnt, nirgends gereizt oder ekzematös. Das auffälligste Symptom ist ein zeitweise und namentlich bei bestimmten Bewegungen außerordentlich heftiger, blitzartig einschießender Schmerz in der Gegend der unteren Brustwirbel und von hier aus nach rechts hin ausstrahlend. Beim Aufrichten aus liegender Stellung zieht sich der Mann sogar zusammen und stößt Schmerzschreie aus, ja es genügt, wenn Patient sich in Rückenlage befindet, ein leichtes Herunterdrücken der Matratze, die heftigsten Schmerzanfälle in genannter Region auszulösen. Bei rascheren Bewegungen des Rumpfes, insbesondere bei ungewollten Reflexbewegungen, sollen diese schneidenden, neuralgiformen Schmerzen ebenfalls mit großer Heftigkeit auftreten, wiederum mit größter Intensität nach der rechten Seite hin. Auch auf Druck ist diese Stelle schmerzhaft, am intensivsten rechts neben IX./X. Brustwirbel. Es ist dies auch der Ort, an welchen Patient selbst mit dem Finger hinweist, wenn man ihn auffordert, die Region des größten Schmerzes zu markieren. Vorsichtshalber wurde die Prüfung auf Stauchungsschmerz unterlassen. Sensibilitätsstörungen irgendwelcher Art, auch im Bereiche des Schmerzbezirkes, konnten nicht festgestellt werden; über Parästhesien klagte der Mann nie. Die Reflexe sind normal, nicht gesteigert. Auf dem Gebiete der Motilität ist nichts Pathologisches, insbesondere keine Atrophie bestimmter Muskeln oder auffallendere Rigidität oder Derbheit der langen Rückenstrecker festzustellen, auch sind die Muskeln nirgends auf Druck schmerzhaft.

Eine nach 10 Monaten behufs Unfallbegutachtung neuerdings vorge-

Digitized by Google
Original from UNIVERSITY OF CALIFORNIA
Generated on 2019-10-16 12:57 GMT / http://hdl.handle.net/2027/uc1.b3774661
Public Domain in the United States, Google-digitized / http://www.hathitrust.org/access_use#pd-us-google

nommene Untersuchung ergibt einen wesentlich besseren Befund hinsichtlich der nervösen Erscheinungen. Die Schmerzen im Rücken sind wesentlich geringer. Der Mann richtet sich jetzt leicht auf, klagt das eine Mal nicht, das andere Mal nur mäßig. Unter Steifhaltung der Brustwirbelsäule biegt er sich im Lendenteile gut ab. Er geht jetzt frei und kommt ohne Begleitung zur Untersuchung. Der Mann arbeitet wieder 2 Stunden im Tage und hat davon keinen Nachteil verspürt. Jedenfalls haben sich die Beschwerden auf ein erträgbares Maß reduziert, was auch aus der Unterlassung des Wunsches nach besserer Ruhigstellung der Wirbelsäule (es wurde früher die Anfertigung eines leichten Stützapparates empfohlen) oder eines eventuellen operativen Eingriffes (Resektion der Nervenwurzel nach Kocher) hervorgeht. Das Radiogramm ergibt keine neuen Veränderungen. Diese bestehen in folgendem:

Fig. 2.

Das Wirbelsäulenquerbild zeigt sowohl in longitudinaler als in horizontaler Richtung sehr scharf ausgeprägte Schatten der Randzonen. An den oberen Wirbeln überzieht dieser Schatten gleichmäßig Wirbelkörper und Scheiben, wo er zapfenartige Verlängerungen nach hinten bildet. Die Knochenneubildung muß demnach in diesem Wirbelsäulenabschnitt im Lig. ant. liegen. An der Basis des IX. Brustwirbels springt am vorderen Rande eine zapfenartige Verknöcherung schräg nach unten und vorn vor. Sie überdeckt die vordere Partie des oberen Randes des X. Brustwirbels und ist von demselben ein Stück weit durch einen schmalen Spalt getrennt. Der Zapfen vereinigt sich jedoch mit der Verknöcherung der vorderen Peripherie. Im weiteren Verlaufe erscheint die Verknöcherung des vorderen Längsbandes nicht so stark ausgeprägt wie an den oberen Wirbeln, dagegen ist die Ueberbrückung der Zwischenscheibe X/XI vorn eine vollständige. An der unteren Grenze des XI. Brustwirbels ändert sich das Bild. Der XI. Wirbelkörper scheint an der vorderen Peripherie gegenüber dem XII. zurückzutreten, so daß die vorderen Konturen dieser beiden Wirbel hier eine Art Treppe bilden. Noch ausgeprägter ist dieses Verhalten an der Verbindung XII/I. woselbst ebenfalls der I. Lendenwirbel gegenüber dem XII. Brustwirbel vorgeschoben erscheint. Hier ist überdies der untere Rand des XII. Wirbels lippenförmig aufgestellt, so daß die Distanz zwischen den vorderen Rändern dieser Wirbelkörper sehr erheblich wird. Die vordere Kante des im übrigen nicht deformierten I. Lendenwirbelkörpers scheint eine kleine, aufwärts gerichtete Exostose zu tragen. Die Bandscheibe zwischen XI./XII. Brustwirbel hat eine Reduktion ihrer Höhe erfahren. Das an dieser Verbindung Auffallendste ist aber die Ueberbrückung dieses Intervertebralspatiums durch eine nach oben bogenförmige, bis zur Mitte des

Digitized by Google
Original from UNIVERSITY OF CALIFORNIA
Generated on 2019-10-16 12:57 GMT / http://hdl.handle.net/2027/uc1.b3774661
Public Domain in the United States, Google-digitized / http://www.hathitrust.org/access_use#pd-us-google

XI. Brustwirbelkörpers hinaufreichende Spangenbildung. Nach hinten scheint der XII. Brustwirbel ausgezogen und ist vom Körper des I. Lendenwirbels durch eine schief nach hinten und unten geneigte Spalte getrennt, was eine Verengerung des entsprechenden Zwischenloches zu bedingen scheint. Die übrigen Intervertebralöffnungen bieten nichts Abnormes, nur zwischen X./XI. Brustwirbel verursacht eine, von der Gelenkfortsatzgegend ausgehende kleine Exostosenbildung eine Breitenreduktion dieser Oeffnung. Die Gelenkspalten der Proc. articul. sind nicht zu erkennen. Die relativ gut sichtbaren Dornfortsätze bieten nichts von der Norm Abweichendes dar.

Nicht nur wegen des ätiologischen Momentes, sondern auch wegen der klinischen Symptome, vorzüglich wegen dem Verschontbleiben aller peripheren Gelenke, schließt sich dieser Fall wieder enger dem Bechterewschen Typus an. Der ersten, vor 10 Jahren stattgehabten Verletzung wird wohl kaum irgendwelche Bedeutung für die Entstehung des gegenwärtigen Zustandes beizumessen sein, handelte es sich doch um eine Kontundierung der Nackengegend, also eines Wirbelsäulenabschnittes, der heute verschont geblieben ist. Außerdem heilte die Affektion in 7 Wochen restlos aus und der Mann war in der Ausübung seines Berufes während eines Zeitraumes von 8½ Jahren in keiner Weise behindert. Schwerere Folgen zeitigte der vor 1½ Jahren stattgefundene Unfall. Die außerordentliche Schmerzhaftigkeit in der Gegend der unteren Brustwirbelsäule verbunden mit neuralgiformen, hartnäckig wiederkehrenden Schmerzattacken nach der rechten Brustseite hin, ferner die lokalisierte Druckempfindlichkeit an einer Stelle der Brustwirbelsäule, die allerdings etwas höher liegt als der Ort des spontan empfundenen Schmerzes und endlich der später erhobene radiographische Befund, wie er oben geschildert ist, müssen den Gedanken einer traumatischen Kontinuitätstrennung, sei es im XII. Brustwirbelkörper selbst oder in seinen Verbindungen, nahelegen. Nebenhergehend aber hat ein ossifizierender Prozeß allmählich zur absoluten Immobilisierung der Brustwirbelsäule geführt. Da keinerlei anderweitige Momente für die Entstehung dieser Erscheinung verantwortlich gemacht werden können [1]), wird die Vermutung ursächlicher Bedeutung des Traumas auch für diesen Prozeß nahegelegt, zumal auch dieser Schädlichkeit von vielen namhaften Autoren ein wesentlicher Einfluß für das Zustandekommen der chronischen Wirbelsäulenversteifung beigemessen

[1]) Mehr als die Bedeutung einer zufälligen Komplikation wird die zweifellos nachgewiesene Bleiintoxikation nicht beanspruchen dürfen. Wir fanden diese Schädlichkeit nur ein einziges Mal erwähnt (Knöner).

Digitized by Google
Original from UNIVERSITY OF CALIFORNIA
Generated on 2019-10-16 12:57 GMT / http://hdl.handle.net/2027/uc1.b3774661
Public Domain in the United States, Google-digitized / http://www.hathitrust.org/access_use#pd-us-google

wird. Diese namentlich auch praktisch bedeutsame Frage soll weiter unten nähere Erörterung finden.

Aus dem orthopädischen Institut von Herrn Dr. A. Lüning und Herrn Prof. Dr. W. Schultheß (Zürich):

Fall IV. 14jähriges Mädchen, das schon in früher Kindheit ausgesprochene Buckelbildung gezeigt haben soll. Die Familienanamnese ergibt keinerlei Anhaltspunkte für ein hereditäres Auftreten der Affektion. Ganz allmählich, ohne daß besondere Erscheinungen von seiten des Nervensystems, wie etwa Parästhesien, neuralgiforme Schmerzen u.dgl., auftraten, verstärkte sich die Krümmung des Rückens, dessen Beweglichkeit stetig abnahm. Eine während langer Zeit durchgeführte, schwedische Massagebehandlung zeitigte keinen Erfolg. Bei der später durchgeführten orthopädischen Behandlung (Gymnastik im Redressionsapparat für Rückgratskrümmung, 4 Stunden täglich, Applikation eines Stützkorsettes) verspürte Patientin mitunter Schmerzen im Rücken. Diese blieben aber immer auf die Gegend der Wirbelsäule lokalisiert. Ein Ausstrahlen derselben nach den seitlichen Thoraxpartien zu oder gar das Auftreten eines sog. Gürtelschmerzes wurden nie beobachtet. Die Bewegungen sämtlicher peripherer Gelenke waren immer frei und verbanden sich nie mit irgendwelcher Schmerzhaftigkeit, dagegen versteifte sich die Brustwirbelsäule langsam mehr und mehr und wurde schließlich in diesem Abschnitt zu einem nach hinten bogenförmig gekrümmten, starren Stab.

Fig. 3.

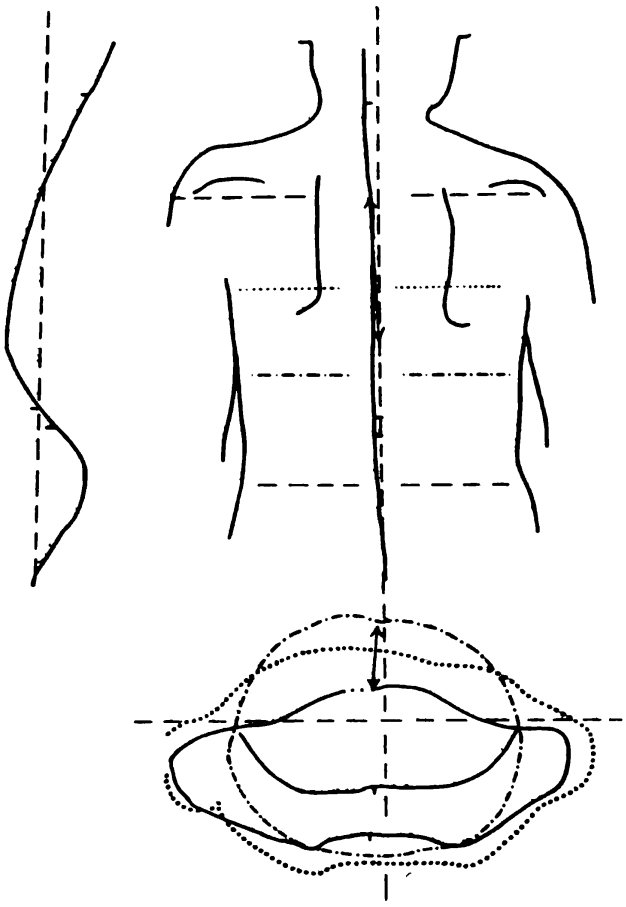

Meßbild von Fall IV zu Beginn der Behandlung.

Die Brustwirbelsäule, deren Dornfortsatzlinie nach links zu etwas abgeneigt ist, ist samt dem oberen Lendenteil unbeweglich, während die Halswirbelsäule und Occipito-Atlanto-Epistrophealgelenke nach allen Seiten hin unbeschränkte Beweglichkeit aufweisen. Beim Rumpfbeugen biegt sich auch der

Digitized by Google
Original from UNIVERSITY OF CALIFORNIA
Generated on 2019-10-16 12:57 GMT / http://hdl.handle.net/2027/uc1.b3774661
Public Domain in the United States, Google-digitized / http://www.hathitrust.org/access_use#pd-us-google

Lumbalteil, wenigstens in seinem unteren Abschnitt, sichtbar ab, doch bleibt bei dieser Bewegung die Lendenlordose unverändert bestehen.

Das mit dem Schultheßschen Apparate gewonnene Meßbild zeigt uns eine durchaus eigenartige Formveränderung der Wirbelsäule. Im Gebiet des unteren Brustteils (höchste Prominenz am IX./X. Brustwirbel) fällt eine sehr ausgeprägte Kyphosierung auf, ein Verhalten, das dem gewöhnlichen Bild des runden Rückens, bei dem sich die Kyphose im oberen Dorsalteil des Achsenskelettes etabliert, keineswegs entspricht. Der Lumbalabschnitt dagegen zeigt eine übertriebene Lordosierung. In auffälliger Weise verläuft die Rückgratslinie von der Höhe der Lordose aus stark nach rückwärts. Aus dem Vergleich der beiden Meßbilder erhellt ein sichtbarer Erfolg der Therapie, indem die Scheitelhöhe der Kyphose abgenommen hat.

Fig. 4.

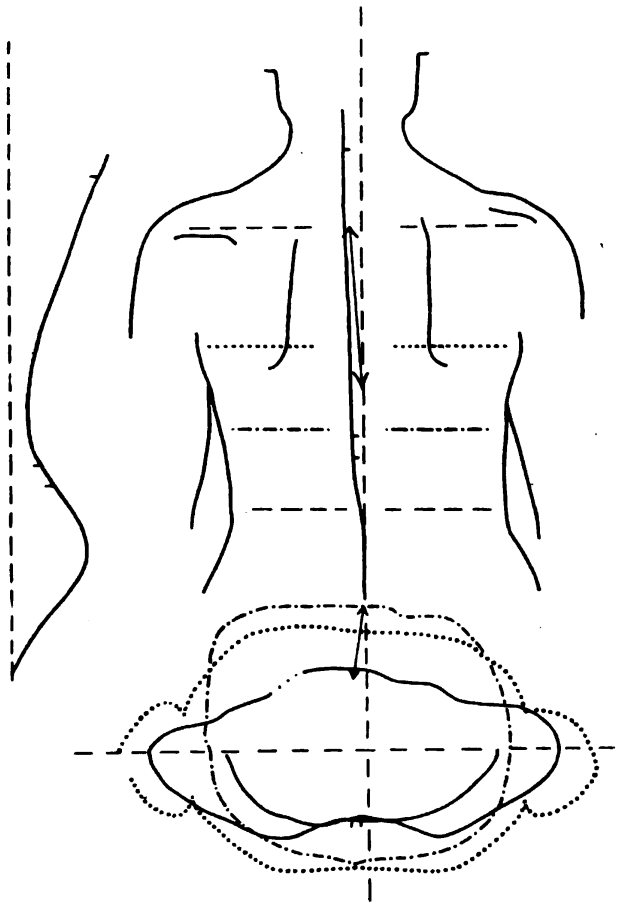

Meßbild von Fall IV nach $^3/_4$jähr. orthopädischer Behandlung.

Thorax gut gewölbt. Bei der Respirationsbewegung, die den physiologischen, kosto-abdominalen Typus zeigt, heben sich die Rippen unbehindert. Alle peripheren Gelenke, deren Exkursionsfähigkeit normal ist, zeigen unveränderte Konfiguration. Reibegeräusche sind nirgends konstatierbar. Muskulatur, Nervensystem und innere Organe o. B.

Im Wirbelsäulenquerbild erkennt man zunächst die erhebliche Kyphose, die im Gebiete des IX., X., XI. Brustwirbels eine fast winklige Knickung aufweist. Sämtliche Spatia intervertebralia sind deutlich sichtbar, sie sind durch die tiefschattenden basalen Randzonen der Wirbelkörper, deren Spongiosa aufgehellt ist, scharf begrenzt. Ihre Höhe ist reduziert, so besonders zwischen XII. Brust- und I. Lendenwirbel. Nach vorn zu verschmälern sie sich, in ihren vordersten Abschnitten sind sie zum Teil sogar ganz aufgehoben. Zwischen X./XI. Brustwirbel ist die Obliteration des Intervertebralraumes am ausgedehntesten, die einander zugekehrten Wirbelflächen sind hier in ihrem

Digitized by Google
Original from UNIVERSITY OF CALIFORNIA
Generated on 2019-10-16 12:58 GMT / http://hdl.handle.net/2027/uc1.b3774661
Public Domain in the United States, Google-digitized / http://www.hathitrust.org/access_use#pd-us-google

ganzen vorderen Drittel knöchern vereinigt. Auch zwischen XII. Brust- und I. Lendenwirbel ist die Synostosierung erheblich. Da dieser Verschmelzungsprozeß nicht überall gleichmäßig stattgefunden hat — man vermißt ihn z. B. zwischen XI./XII. Brustwirbel vollkommen —, erscheint die Wirbelsäule in einzelne, mehr oder weniger ankylosierte Wirbelgruppen zergliedert. Im Gegensatz zum runden Rücken, bei dem entweder nur eine leichte Vortreibung der Wirbelkanten oder Abrundung derselben zu beobachten ist, sind dieselben hier an verschiedenen, nicht synostosierten Wirbelkörpern zu spitzen, zungenförmigen, gegeneinander gerichteten, aus stark verknöchertem Gewebe bestehenden Sporn-bildungen ausgezogen.

Das Wesentliche dieses Falles ist eine ohne erkennbare Ursache, jedenfalls in schon sehr früher Zeit aufgetretene, allmählich zunehmende Versteifung des Achsenskelettes. Abgesehen von dem Fehlen jeglicher nervöser Erscheinungen steht diese Beobachtung den von Bechterew mitgeteilten nahe. Der Fall gewinnt besonders dadurch an Interesse, daß die Affektion sich zweifellos schon im frühen Kindesalter entwickelte, ein überaus seltenes Vorkommnis. Sehen wir von jenen Fällen chronischer Versteifung des Achsenskelettes und verschiedenster Extremitätengelenke im Kindesalter ab, bei denen übrigens die peripheren Artikulationen zuerst betroffen wurden und die offenbar in nächster Beziehung zum primär chronischen Rheumatismus stehen (Fälle von Kühn, Rostoski, Anschütz und Brandes), so vermochten wir in der uns zugänglich gewordenen Kasuistik von 188 Fällen nur 2 unserer Beobachtung identische Fälle zu finden, diejenigen von Voltz und Cornelius. Während ersterer in einer kongenitalen Entwicklungsstörung des Skelettsystems das Wesen der Krankheit erblickt, nimmt letzterer hereditäre Veranlagung zu rheumatischer Erkrankung an, auch soll die früher durchgemachte Rachitis bedeutungsvoll gewesen sein. Beide Beobachter erwähnen, ganz in Uebereinstimmung mit unserem radiographischen Befund, Verschmelzung einiger Wirbelkörper auf

Fig. 5.

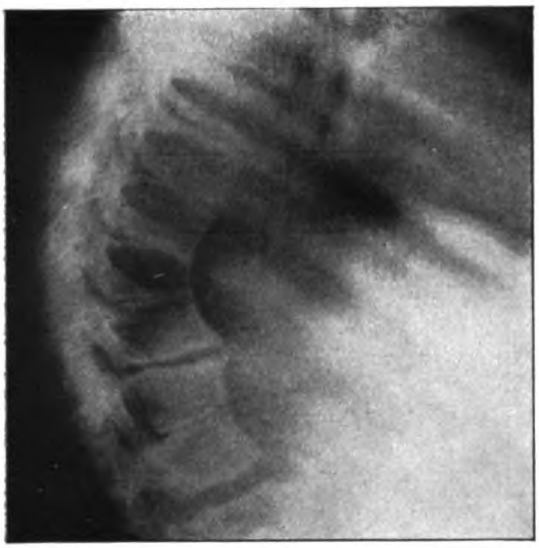

Digitized by Google
Original from UNIVERSITY OF CALIFORNIA
Generated on 2019-10-16 12:58 GMT / http://hdl.handle.net/2027/uc1.b3774661
Public Domain in the United States, Google-digitized / http://www.hathitrust.org/access_use#pd-us-google

Kosten der entsprechenden Bandscheiben. In beiden Fällen wurde fast die ganze Wirbelsäule ankylotisch gefunden, von seiten des Nervensystems aber fehlten auch hier jegliche Erscheinungen.

Aus dem orthopädischen Institut von Herrn Dr. A. Lüning und Herrn Prof. Dr. W. Schultheß (Zürich):

Fall V. 60jähriger Mann, der früher nie ernstlich krank gewesen sein soll. Familienanamnese o. B., Heredität negativ. „Rheumatoide" Schmerzen in beiden Beinen, sowie ein chronischer Husten veranlaßten den Patienten, zum erstenmal im Februar 1911, den Arzt zu konsultieren. Außer chronischer Bronchitis wurde von diesem als Nebenbefund eine mäßige Kyphose und Versteifung der oberen Brust- und unteren Halswirbelsäule festgestellt. Trotz mehrfacher Badekuren im Süden (San Remo) trat keine Besserung der Beschwerden ein. In dem folgenden Jahre hatte Patient außerdem unter allmählich immer heftiger werdenden, gürtelförmigen Schmerzanfällen in der rechten unteren Thoraxhälfte zu leiden. Diese waren von wechselnder Intensität, zeitweise exazerbierten sie sehr stark, nach einer Dauer von einigen Monaten verschwanden sie aber wieder gänzlich. Eine zweite Untersuchung am 16. Juni 1913 zeigt eine beträchtliche Verschlimmerung der Symptome, sowohl was den Lungenbefund als was den Zustand der Wirbelsäule anbetraf. Diese, im Halsteil nach vorn gekrümmt, erwies sich hier als völlig versteift, auch alle Bewegungen des Kopfes waren beträchtlich reduziert. Beim Druck auf letzteren verspürte Patient starke Schmerzen in den Halswirbeln. Die Muskulatur des Schultergürtels zeigte erhebliche Atrophie, Reflexe erhöht, keine Blasen- und Mastdarmstörungen. Im weiteren Verlauf sank der Kopf immer mehr nach vorn

Fig. 6.

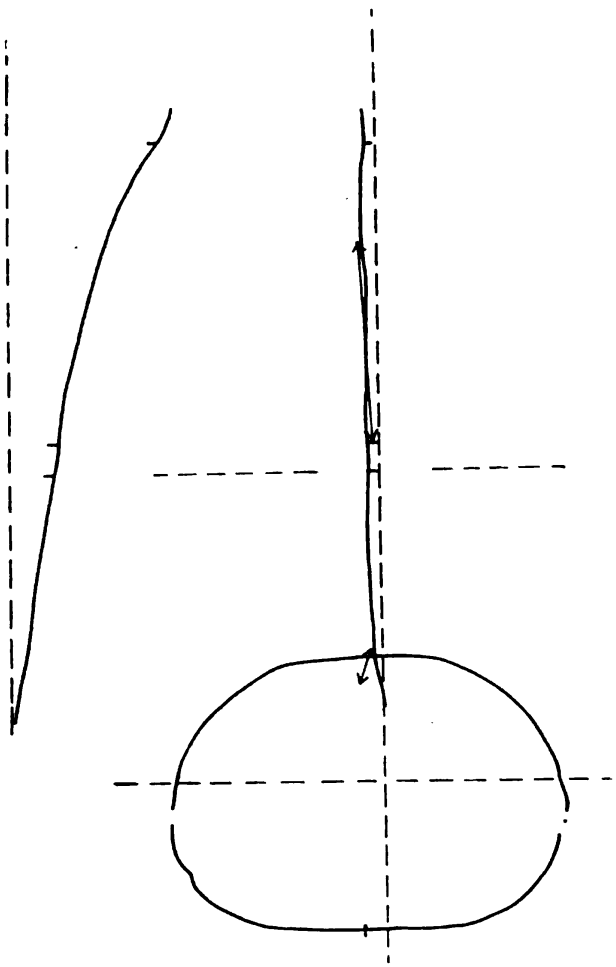

Digitized by Google
Original from UNIVERSITY OF CALIFORNIA
Generated on 2019-10-16 12:58 GMT / http://hdl.handle.net/2027/uc1.b3774661
Public Domain in the United States, Google-digitized / http://www.hathitrust.org/access_use#pd-us-google

Generated on 2019-10-16 12:58 GMT / http://hdl.handle.net/2027/uc1.b3774661
Public Domain in the United States, Google-digitized / http://www.hathitrust.org/access_use#pd-us-google
Digitized by Google
Original from
UNIVERSITY OF CALIFORNIA

gedrechselten Stabes verglichen hat. Während die Form der Lendenwirbelkörper, soweit dies bei der hochgradigen Spangenbildung festzustellen möglich ist, erhalten ist, fällt an den unteren Brustwirbeln hochgradige Exostosenbildung auf. Von den seitlichen Partien des XI. und XII. Brustwirbelkörpers erheben sich breitbasige, nach abwärts spitz zulaufende, tiefschattende Knochenwucherungen, die in ihrer Konfiguration an stalaktitenförmige Tropfsteinbildungen erinnern. Die Gegend der Proc. articul. ist hinter dem kompakten Wirbelsäulenschatten nicht zu erkennen.

Hinsichtlich seines Symptomenbildes steht dieser Fall dem von Bechterew beschriebenen Krankheitsbilde am nächsten. Ein chronisch progredienter Ankylosierungsprozeß, dessen Verlauf höchstwahrscheinlich ein deszendierender ist, führte allmählich unter vorübergehenden, heftigen Wurzelreizsymptomen, sich zugleich mit Atrophie der Schultergürtel- und Rückenmuskulatur verbindend, zu vollständiger Immobilisierung fast der ganzen Wirbelsäule, während die peripheren Gelenke sich auch nicht einmal vorübergehend beteiligten. Die erste, vor etwa 3 Jahren stattgehabte Untersuchung stellte bereits Versteifung der oberen Partien des Achsenskelettes fest, was uns darauf hinweist, daß die Dauer des Prozesses eine bedeutend längere sein muß. Hiermit in Uebereinstimmung stehen auch die hochgradig ausgebildeten radiographischen Veränderungen. Wie später gezeigt werden soll, erheischt die Ausbildung derselben nämlich sehr erhebliche Zeiträume.

Aus dem orthopädischen Institut von Herrn Dr. A. Lüning und Herrn Prof. Dr. W. Schultheß (Zürich):

Fall VI. 59jährige Frau, verheiratet, kinderlos. Mutter angeblich an Herzschlag, Vater in hohem Alter an Magenkrebs gestorben. An Krankheiten des Skelett- oder Nervensystems haben die Eltern der Patientin nie gelitten, dagegen soll eine Schwester an progressiver Verkrümmung der Wirbelsäule leiden, die sich im Anschluß an ein Trauma (Fall aus einer Höhe von 1 m auf den Rücken) entwickelt haben soll. Im übrigen gibt die Familienanamnese für das Bestehen hereditärer Veranlagung keinerlei Anhaltspunkte. Von Kinderkrankheiten soll Patientin gänzlich verschont geblieben sein, dagegen will sie seit früher Jugend an einer gewissen „Schwäche" im Rücken gelitten haben. In der Schule hielt sie sich schlecht. Schon damals wurde bemerkt, daß die rechte Schulter langsam etwas tiefer getreten ist, Schmerzen oder Schwerbeweglichkeit wurden dagegen nie beobachtet. Als Bäuerin hatte die Frau schwere Arbeit zu leisten, verrichtete dieselbe aber mühelos. An rheumatischen Affektionen hat sie nie gelitten, früheres Bestehen venerischer Infektionen wird negiert. Aborte hat die Frau nie durchgemacht. Erscheinungen der gegenwärtigen Krankheit bestehen seit 5 Jahren. Anläßlich einer körperlichen Ueberanstrengung, die darin bestand, daß Patientin einen mit Wasser und Wäschestücken angefüllten, schweren Kessel vom Waschherd aufhob, verspürte

Digitized by Google
Original from UNIVERSITY OF CALIFORNIA
Generated on 2019-10-16 12:58 GMT / http://hdl.handle.net/2027/uc1.b3774661
Public Domain in the United States, Google-digitized / http://www.hathitrust.org/access_use#pd-us-google

zu. Trotz mehrfach vorgenommener, intraglutäaler Fibrolysininjektionen nebst orthopädischer Gymnastik (Suspension) versteifte die Wirbelsäule mehr und mehr. Unter progredienter Kachexie und kontinuierlicher abendlicher Temperatursteigerung bis 39° erfolgte am 13. Juni 1914 Exitus letalis. Besonders hervorzuheben ist noch, daß der Mann nie an Erscheinungen von Polyarthritis rheumatica litt, doch klagte er schon lange vor dem Manifestwerden der ersten Symptome an der Wirbelsäule über ziehende, ischiasartige Schmerzen in beiden Beinen.

Befund vom 26. März 1914: Ernährungszustand stark reduziert, Muskulatur schwach. Deutliche Atrophie der Schultergürtelmuskulatur und der langen Rückenstrecker. Die untere Halswirbelsäule zeigt eine deutliche Kyphose. Das Gesicht ist gegen den Boden zu gerichtet und kann nicht eleviert werden, sämtliche Bewegungen des Kopfes sind aufgehoben. Beim Blick nach aufwärts ist Patient gezwungen, den Rumpf in entsprechendem Maße zurückzunehmen, die Fixation des Kopfes in gebeugter Stellung bedingt auch erhebliche Schwierigkeiten bei der Nahrungsaufnahme. Nur im untersten Lendenabschnitt findet noch eine minimale Abbiegung statt.

Fig. 7.

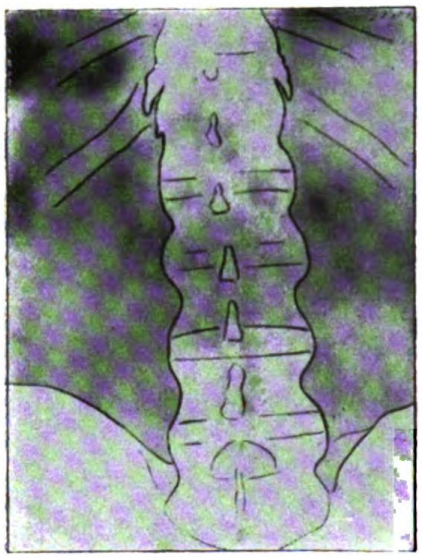

Wie das Meßbild dieses Falles zeigt, ist es vor allem die abnorme Geradstreckung der ganzen Lenden- und Brustwirbelsäule, welch letztere in Anbetracht des vorgerückten Alters unseres Patienten viel eher das Bestehen einer vermehrten Dorsalkrümmung voraussetzen ließe, die auffallen muß. Außerdem ist die ganze Wirbelsäule nach vorn geneigt. Sämtliche Extremitätengelenke verhalten sich, sowohl was ihre Konfiguration als was ihre Funktion anbetrifft, der Norm entsprechend. Reibegeräusche sind nirgends feststellbar. Thorax flach, hebt sich bei der Inspiration nur wenig. Außer Steigerung der Patellarreflexe ist der Befund des Nervensystems jetzt ohne Besonderheiten. Die früher sehr heftige Neuralgie in der rechten unteren Brusthälfte ist jetzt vollkommen verschwunden, dagegen klagt der Mann zeitweise über Schmerzen in beiden Beinen. Ueber beiden Lungenspitzen bestehen ausgedehnte Infiltrationserscheinungen, der Unterlappen der rechten Lunge gibt in seiner ganzen Ausdehnung gedämpften Schall (tuberkulöse Pneumonie). Reichliche Expektoration käsig-eitrigen Sputums.

Im Radiogramm zeigen die ganze Lenden- sowie der noch sichtbare Teil der Brustwirbelsäule den denkbar höchsten Grad knöcherner Ankylosierung. Bogenförmige Knochenspangen ziehen sich über die nur noch schwach durchscheinenden, wie von einem Schleier bedeckten, teilweise kaum mehr sichtbaren Spatia intervertebralia. Die ganze Wirbelsäule erscheint als einheitliches, knöchernes Gefüge, wie es Sudeck so treffend mit dem Bilde eines

Digitized by Google
Original from UNIVERSITY OF CALIFORNIA
Generated on 2019-10-16 12:58 GMT / http://hdl.handle.net/2027/uc1.b3774661
Public Domain in the United States, Google-digitized / http://www.hathitrust.org/access_use#pd-us-google

gedrechselten Stabes verglichen hat. Während die Form der Lendenwirbelkörper, soweit dies bei der hochgradigen Spangenbildung festzustellen möglich ist, erhalten ist, fällt an den unteren Brustwirbeln hochgradige Exostosenbildung auf. Von den seitlichen Partien des XI. und XII. Brustwirbelkörpers erheben sich breitbasige, nach abwärts spitz zulaufende, tiefschattende Knochenwucherungen, die in ihrer Konfiguration an stalaktitenförmige Tropfsteinbildungen erinnern. Die Gegend der Proc. articul. ist hinter dem kompakten Wirbelsäulenschatten nicht zu erkennen.

Hinsichtlich seines Symptomenbildes steht dieser Fall dem von Bechterew beschriebenen Krankheitsbilde am nächsten. Ein chronisch progredienter Ankylosierungsprozeß, dessen Verlauf höchstwahrscheinlich ein deszendierender ist, führte allmählich unter vorübergehenden, heftigen Wurzelreizsymptomen, sich zugleich mit Atrophie der Schultergürtel- und Rückenmuskulatur verbindend, zu vollständiger Immobilisierung fast der ganzen Wirbelsäule, während die peripheren Gelenke sich auch nicht einmal vorübergehend beteiligten. Die erste, vor etwa 3 Jahren stattgehabte Untersuchung stellte bereits Versteifung der oberen Partien des Achsenskelettes fest, was uns darauf hinweist, daß die Dauer des Prozesses eine bedeutend längere sein muß. Hiermit in Uebereinstimmung stehen auch die hochgradig ausgebildeten radiographischen Veränderungen. Wie später gezeigt werden soll, erheischt die Ausbildung derselben nämlich sehr erhebliche Zeiträume.

Aus dem orthopädischen Institut von Herrn Dr. A. Lüning und Herrn Prof. Dr. W. Schultheß (Zürich):

Fall VI. 59jährige Frau, verheiratet, kinderlos. Mutter angeblich an Herzschlag, Vater in hohem Alter an Magenkrebs gestorben. An Krankheiten des Skelett- oder Nervensystems haben die Eltern der Patientin nie gelitten, dagegen soll eine Schwester an progressiver Verkrümmung der Wirbelsäule leiden, die sich im Anschluß an ein Trauma (Fall aus einer Höhe von 1 m auf den Rücken) entwickelt haben soll. Im übrigen gibt die Familienanamnese für das Bestehen hereditärer Veranlagung keinerlei Anhaltspunkte. Von Kinderkrankheiten soll Patientin gänzlich verschont geblieben sein, dagegen will sie seit früher Jugend an einer gewissen „Schwäche“ im Rücken gelitten haben. In der Schule hielt sie sich schlecht. Schon damals wurde bemerkt, daß die rechte Schulter langsam etwas tiefer getreten ist, Schmerzen oder Schwerbeweglichkeit wurden dagegen nie beobachtet. Als Bäuerin hatte die Frau schwere Arbeit zu leisten, verrichtete dieselbe aber mühelos. An rheumatischen Affektionen hat sie nie gelitten, früheres Bestehen venerischer Infektionen wird negiert. Aborte hat die Frau nie durchgemacht. Erscheinungen der gegenwärtigen Krankheit bestehen seit 5 Jahren. Anläßlich einer körperlichen Ueberanstrengung, die darin bestand, daß Patientin einen mit Wasser und Wäschestücken angefüllten, schweren Kessel vom Waschherd aufhob, verspürte

Digitized by Google
Original from UNIVERSITY OF CALIFORNIA
Generated on 2019-10-16 12:58 GMT / http://hdl.handle.net/2027/uc1.b3774661
Public Domain in the United States, Google-digitized / http://www.hathitrust.org/access_use#pd-us-google

sie plötzlich ein mit heftigen Schmerzen verbundenes Krachen im Kreuz. Trotz andauernd heftiger Schmerzen in dieser Gegend verrichtete die Patientin, wenn auch in schonender Weise, ihre Arbeit weiter. Aerztlicherseits wurde mangels eines objektiven Befundes, vor allem auch wegen dem Fehlen eines Stauchungsschmerzes, Lumbago diagnostiziert. Einreibungen und Pflasterbehandlung brachten etwelche Erleichterung. Der bald stärkere, bald wieder abklingende und zeitweise auch gänzlich aussetzende Lendenschmerz soll zuzeiten stärkerer Intensität nach abwärts zu gegen die Trochanterengegend, hauptsächlich rechterseits irradiiert sein. Bemerkenswert ist die Angabe, daß gewisse Bewegungen, wie das Bücken und Seitwärtsneigen nach rechts, mitunter Schmerzattacken auslösten. Vor 1½ Jahren trat beträchtliche Verschlimmerung ein. Der jetzt sehr heftige Kreuzschmerz, oft die Wirbelsäule durchzuckend, verunmöglichte das Rumpfbeugen, die seitliche Rumpfneigung und Drehbewegung. Auch bei Rückenlage im Bett waren die Schmerzen oft so intensiv, daß Patientin gezwungen wurde zu sitzen, was ihr große Erleichterung gebracht haben soll. Morgens nach dem Aufstehen waren die Beschwerden jeweils am größten. Im Laufe der folgenden Monate, während welcher Patientin die leichteren Hausgeschäfte besorgte, wurden die Schmerzen allmählich wieder geringer, und heute ist sie, abgesehen von der Versteifung der Lendenwirbelsäule, die ihr schon vor der zweiten Exazerbation der Schmerzen auffiel, beinahe beschwerdefrei. Im Laufe der letzten 3 Jahre soll Patientin kleiner geworden sein, „die Röcke wurden ihr zu lang". Der Kopf sank immer tiefer nach vorn, der Rücken wurde immer runder. Eine während langer Zeit durchgeführte Massagebehandlung und Applikation von warmen Bädern vermochten die Steifigkeit nicht zu beeinflussen. Hervorzuheben ist, daß Patientin nie unter irgendwelchen Erscheinungen der peripheren Gelenke zu leiden hatte, auch waren die Bewegungen des Kopfes stets schmerzlos und unbehindert.

Fig. 8.

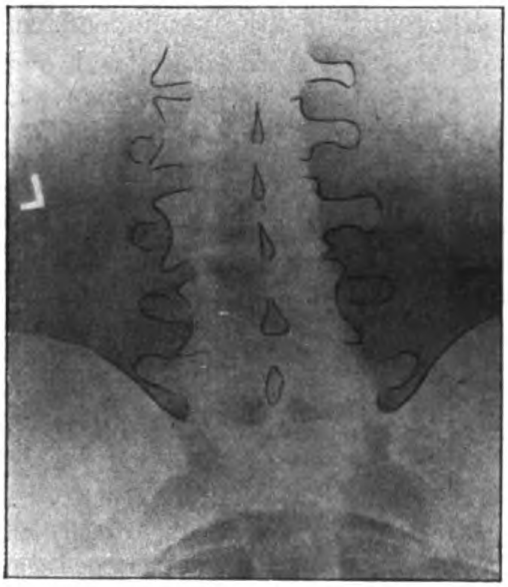

Mittelgroße, kräftig gebaute Frau von gesundem Aussehen. Starke Obesitas. Im unteren Hals- und oberen Brustteil der Wirbelsäule besteht eine mäßige, arkuäre Kyphose und sinistrokonvexe Skoliose, der nach allen Seiten hin frei bewegliche Kopf wird etwas flektiert gehalten. Brustwirbelsäule mobil, vom X. Brustwirbel an abwärts besteht dagegen vollständige Versteifung. Die Beweglichkeit zwischen den einzelnen Wirbeln ist in dem in Streckstellung unter Aufhebung der physiologischen Lendenlordose immobilisierten Lumbalabschnitt gänzlich aufgehoben. Es bestehen weder Druck- noch Perkussions-

Digitized by Google
Original from UNIVERSITY OF CALIFORNIA
Generated on 2019-10-16 12:58 GMT / http://hdl.handle.net/2027/uc1.b3774661
Public Domain in the United States, Google-digitized / http://www.hathitrust.org/access_use#pd-us-google

empfindlichkeit der Dornfortsätze, auch ist kein Stauchungsschmerz auslösbar. Kein Gibbus. Abgesehen von einer geringen Adduktionsbeschränkung im rechten Hüftgelenk ergibt die Untersuchung aller übrigen peripheren Gelenke ein negatives Resultat. Thorax gut gewölbt, die Rippen heben sich frei bei der Inspiration. Die Atmung ist vom normalen kostoabdominalen Typus. Die rechte Schulter steht gegenüber der linken deutlich tiefer. Die Muskulatur, insbesondere die langen Rückenstrecker, lassen nichts von der Norm Abweichendes feststellen, auch die Sensibilität und die Reflexe verhalten sich normal. Struma colloides nodosa mit beträchtlicher Vergrößerung des rechten Schilddrüsenlappens. Innere Organe o. B. Appetit gut, Defäkation und Exurese geregelt.

Das Radiogramm läßt im Frontalbild eine deutlich ausgeprägte linkskonvexe Skoliose des Brustteiles und eine mäßige kompensatorische rechtskonvexe Skoliose des zugleich nach links zu abgedrehten Lendenteils erkennen. Wirbelkörper und Spatia intervertebralia verhalten sich im Brustteil normal; im Lendenteil dagegen sind erstere an ihren Kanten zungenförmig ausgezogen zu spitzen, einander entgegengerichteten Fortsätzen, die jedoch nirgends zur Verschmelzung gekommen sind. Am ausgeprägtesten ist dieses Verhalten an den unteren Lendenwirbeln. Die Spatia intervertebralia sind im ganzen Lumbalteil, der deshalb kurz, gedrungen erscheint, erheblich verschmälert. Ossifikationen im Bandapparat, insbesondere im vorderen Längsbande, können nirgends festgestellt werden. Die Wirbelspongiosa ist atrophisch. Die infolge der Abdrehung des Lendenteils schräg projizierten Gelenkfortsatzregionen zeigen verschwommene, schwer zu umgrenzende Umrisse, speziell die Gegend ihrer Gelenkverbindungen erscheint überall verbreitert und verwischt.

Dieser Fall zeichnet sich also durch einen chronisch-progredienten, den Lenden- und unteren Brustteil der Wirbelsäule zu völliger Immobilisierung führenden Ankylosierungsprozeß aus, der sich mit heftigen, rezidivierenden, später aber allmählich wieder verschwindenden Schmerzen in der Wirbelsäule und zeitweise auftretenden Reizerscheinungen der spinalen Nervenwurzeln in der befallenen Region verband. Da außerdem eine freilich nicht fixierte Kyphosierung der Brust- und unteren Halswirbelsäule nachzuweisen ist, kann eine weitgehende Aehnlichkeit mit dem seinerzeit von Bechterew beschriebenen Symptomenkomplex nicht bestritten werden. Hier ist jedoch das Bild insofern wieder ein atypisches, als sich eine Mitbeteiligung des rechten Hüftgelenkes objektiv feststellen läßt.

Aus dem orthopädischen Institut von Herrn Dr. A. Lüning und Herrn Prof. Dr. W. Schultheß (Zürich):

Fall VII. 33jähriger Mann, verheiratet, kinderlos. Ein Bruder des Patienten, luetisch infiziert, soll an vollkommener Versteifung der Hals- und Brustwirbelsäule leiden. Laut Mitteilung des Patienten erkrankte dieser vor

Digitized by Google
Original from UNIVERSITY OF CALIFORNIA
Generated on 2019-10-16 12:58 GMT / http://hdl.handle.net/2027/uc1.b3774661
Public Domain in the United States, Google-digitized / http://www.hathitrust.org/access_use#pd-us-google

20 Jahren, im Anschluß an eine Erkältung, an akutem Gelenkrheumatismus der Metakarpophalangealgelenke der linken Hand und beider Kniegelenke (Rötung und Schwellung), zugleich mit heftigen Schmerzen im Nacken. Auf die Darreichung von Salizylaten hin erfolgte Heilung der Gelenkaffektion, dagegen erwiesen sich die Bewegungen des Kopfes als erheblich beschränkt. Trotz orthopädischer Behandlung (Suspension) dehnte sich der Versteifungsprozeß in deszendierender Richtung langsam weiter aus bis zur vollständigen Immobilisierung obgenannter Abschnitte der Wirbelsäule. Heute sollen alle peripheren Gelenke frei sein. Der Mann leidet außerdem an einer chronischen, häufig exazerbierenden Bronchitis (vgl. Fall II). Eine Tante mütterlicherseits ist mit Polyarthritis chronica ancylopoëtica und Versteifung der Wirbelsäule behaftet (vgl. Fall VIII), deren Bruder ebenfalls an chronischer Ankylosierung des Achsenskelettes litt. Er ging stark gebeugt mit zu Boden gerichtetem Gesicht. Der Kopf war nur minimal beweglich, die peripheren Gelenke sollen normal gewesen sein, doch klagte der Mann früher oft über Knieschmerzen. Die Schwester des bereits verstorbenen Mannes soll seit einigen Monaten an Versteifung der Schultergelenke leiden. Die Eltern unseres Patienten sind gesund, ebenso zwei andere Brüder, seine Schwester ist in früher Zeit an Bronchopneumonie gestorben. Die Großmutter mütterlicherseits endlich, die einer Pneumonie erlegen ist, soll genau dieselbe Affektion gehabt haben wie die Tante (Fall VIII). Die stark kyphotische Wirbelsäule, Hüft-, Schulter-, Knie-, Hand- und Fingergelenke waren bei der gänzlich hilflosen Frau versteift. Urgroßeltern angeblich gesund. Das Schema (S. 209) gibt uns einen Ueberblick der in diesem Falle so ausgesprochenen, interessanten hereditären Verhältnisse (♀ = gesund, ♀ = krank):

Von Kinderkrankheiten machte Patient Masern und Keuchhusten durch, später litt er einmal an Pneumonie. Venerische Infektionen werden negiert. Seit 7 Jahren leidet der Mann an kontinuierlichen, in ihrer Intensität aber wechselnden, von Witterungseinflüssen auffallend abhängigen Kreuzschmerzen, die zuzeiten stärkerer Exazerbation beiderseits, hauptsächlich aber nach links zu, ausstrahlten. Die Ursache des Leidens glaubt Patient auf eine im Militärdienst erlittene Erkältung zurückführen zu können. Nach einem mehrstündigen Marsche im Schnee verspürte er in der darauffolgenden Nacht zum erstenmal Kreuzschmerzen, die sich der später einsetzenden Therapie (Salizylate, Einreibungen) als unzugänglich erwiesen. Im Anschluß an eine vor einem Jahr stattgefundene körperliche Ueberanstrengung (Reckturnen!) vermehrten sich die Kreuzschmerzen vorübergehend sehr erheblich. Symptome von Versteifung der Wirbelsäule bestehen seit 3 Jahren. Patient bemerkte, daß das Bücken, vor allem aber die vollständige Geradrichtung seines Rumpfes, immer schwieriger wurde. An Gelenkaffektionen will er nie gelitten haben, außer der Wirbelsäulenversteifung und den auch heute noch bestehenden Kreuzschmerzen, die ihm seine Berufstätigkeit als Kontorist schließlich verunmöglichten, soll er stets gesund gewesen sein.

Mittelkräftig gebauter Mann in gutem Ernährungszustand. Muskelatrophien sind nirgends feststellbar. Hals und obere Brustwirbelsäule sind nach allen Seiten hin frei beweglich, sie bilden eine mäßige, arkuäre Kyphose. Auch die Occipito-Atlanto-Epistrophealverbindung ist intakt. Von der Mitte

Digitized by Google
Original from UNIVERSITY OF CALIFORNIA
Generated on 2019-10-16 12:58 GMT / http://hdl.handle.net/2027/uc1.b3774661
Public Domain in the United States, Google-digitized / http://www.hathitrust.org/access_use#pd-us-google

der Brustwirbelsäule an nach abwärts ist jedoch jede Bewegungsmöglichkeit des von hier ab vollständig gerade gestreckten Achsenskelettes ausgeschlossen (vgl. Fig. 16 und 17).

Bei Vornahme seitlicher Rumpfbeuge biegt sich die zwischen beweglichem oberen Abschnitt und immobilisierter unterer Brust- und Lendenwirbelsäule gelegene Stelle scharf ab. Die unteren Lendenwirbel sind auf Druck etwas empfindlich, Stauchungsschmerz dagegen ist nicht vorhanden.

Fig. 9.

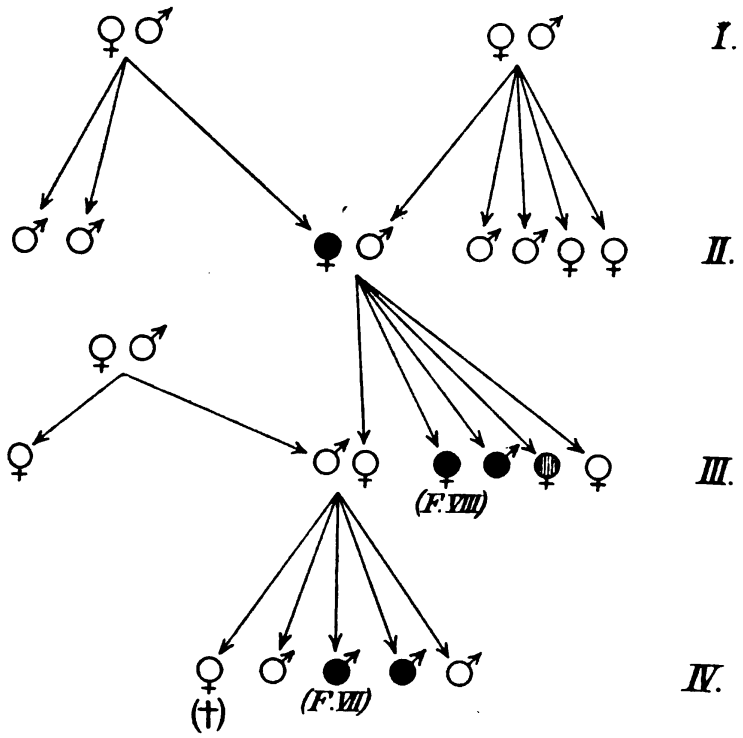


Das Wirbelsäulenmeßbild dieses Falles zeigt mit demjenigen unserer V. Beobachtung eine weitgehende Aehnlichkeit. Auch hier ist die physiologische Lendenlordose vollständig aufgehoben, so daß Lenden- und der größte Teil der Brustwirbelsäule eine gerade, und zwar auch in diesem Falle in toto nach vorn zu geneigte Linie bilden.

Alle peripheren Gelenke sind mit Ausnahme des linken Coxofemoralgelenkes in ihrer Konfiguration und Funktion unverändert. Dieses zeigt eine deutliche Beeinträchtigung seiner Flexion. Während rechts die Beugung bequem so weit durchgeführt werden kann, daß rechter Oberschenkel und Abdomen sich überall berühren, gelingt links diese Bewegung nur bis zu einem Winkel von etwa 30°. Anwendung von stärkerer Gewalt ist mit heftigen Schmerzen in dem Gelenke verbunden. Thorax gut gewölbt, seine Elastizität ist verringert. Die inspiratorische Rippenhebung ist erheblich eingeschränkt, nur noch in den unteren Thoraxpartien ist sie sichtbar. Die Respirations-



Digitized by Google
Original from UNIVERSITY OF CALIFORNIA
Generated on 2019-10-16 12:58 GMT / http://hdl.handle.net/2027/uc1.b3774661
Public Domain in the United States, Google-digitized / http://www.hathitrust.org/access_use#pd-us-google

bewegung ist daher vorwiegend abdominal. Nervensystem und innere Organe o. B., Appetit gut, Defäkation und Exurese geregelt.

Im Frontalbild erscheint die Wirbelsäule gegenüber den normalerweise durch die Spatia intervertebralia vollständig voneinander getrennten Wirbelkörpern homogenisiert, indem hier auch die Zwischenwirbelräume in ihrer ganzen Ausdehnung von freilich gegenüber der Wirbelspongiosa weniger intensiven Schattenbildungen durchsetzt sind. Dieses Verhalten ist am ausgeprägtesten zwischen II./III. Lendenwirbel, eine die ganze Wirbelbreite betreffende Spange überbrückt die Bandscheibe. In etwas weniger intensivem Maße ist dies auch an allen übrigen im Radiogramm sichtbaren Zwischenwirbelräumen der Fall. Diese haben teilweise auch eine erhebliche Reduktion ihrer Höhe erfahren (X/XI, XI/XII, XII/I, IV/V). Hierdurch erscheint die ganze Wirbelsäule als ein einheitliches Gefüge, die seitlichen Konturen derselben bieten das Bild einer ununterbrochenen Wellenlinie. Den höchsten Grad hat die ossäre Synostosierung auf der linken Seite zwischen XII. Brust- und I. Lendenwirbel erreicht. Eine tiefschattende, lateralwärts reichlich 1 cm vorspringende, winklige Knochenspange zieht sich über den schwierig zu differenzierenden, schmalen Intervertebralraum. Die an den unteren Lendenwirbeln deutlich sichtbaren Dornfortsätze bilden eine gerade Linie. Die Gelenkfortsätze heben sich hinter den Wirbelkörpern und den von Spangen überbrückten Spatia intervertebralia nur unscharf hervor, jedenfalls sind keinerlei Gelenkflächen zu sehen. Die Wirbelkörper sind im ganzen in ihrer Form erhalten, ihre Kanten sind teilweise etwas ausgezogen. Die drei untersten, im Radiogramm noch sichtbaren Wirbelrippengelenke zeigen hochgradig ausgebildete Ossifikationsprozesse, die Gegend der Rippenköpfchen ist überall durch unförmliche, kallusartige Knochenmassen aufgetrieben, so besonders am X. Rippenpaare beiderseits. Außerdem geht der Rippenschatten ohne Grenze in den Spongiosaschatten der entsprechenden Wirbelkörper über. Entsprechend der Faserrichtung des Psoasmuskels konstatiert man beiderseits der Wirbelsäule schräg nach lateralwärts hinabziehende, streifige Schatten.

Fig. 10.

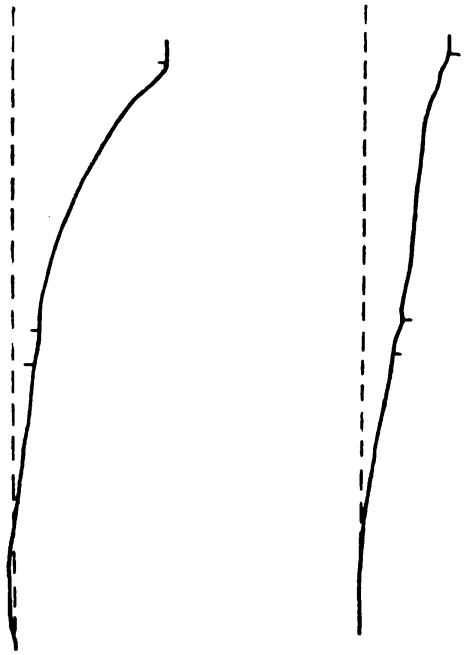

Im Querbild fällt die abnorme Geradstreckung der Wirbelsäule auf. Auch erscheinen verschiedene Spatia intervertebralia verschmälert (IX/X, X/XI). Die basalen Randzonen der Wirbelkörper sind scharf gezeichnet. Zwischen IX./X., in weniger intensivem Maße zwischen X./XI. Brustwirbel sind die Intervertebralräume wiederum in ihrer ganzen Breite von Knochenschatten ein-

Digitized by Google
Original from UNIVERSITY OF CALIFORNIA
Generated on 2019-10-16 12:58 GMT / http://hdl.handle.net/2027/uc1.b3774661
Public Domain in the United States, Google-digitized / http://www.hathitrust.org/access_use#pd-us-google

genommen. An anderen Intervertebralverbindungen beschränkt sich der Verschmelzungsprozeß auf den hintersten Abschnitt der Spatia intervertebralia. Die stark verbreiterten Gelenkfortsatzregionen gehen in Form einer homogenen, einheitlichen Knochensubstanz überall ohne sichtbare Grenzen ineinander über, die Gelenkspalten lassen sich auch nicht nur andeutungsweise erkennen. Das zwischen XI./XII. Brustwirbel gelegene Foramen intervertebrale

Fig. 11.

Fig. 12.

scheint zufolge der Verbreiterung der Gelenkfortsätze in seiner Breite reduziert. Exostosenbildungen sind weder an Wirbelkörpern noch an Gelenkfortsätzen zu sehen.

Dieser Fall bietet weitgehende Analogien mit unserer ersten Beobachtung. Neben der so ausgesprochenen hereditären Veranlagung erscheint auch hier als krankheitsauslösendes Moment die „rheumatische" Schädlichkeit. Hinsichtlich seines Symptomenbildes läßt sich der Fall weder unter den einen noch unter den anderen „Krankheitstypus" rubrizieren, bietet er doch einerseits Erscheinungen, wie sie dem Bechterewschen Bilde entsprechen (Wurzelreizsymptome, Freibleiben fast aller Gelenke, Kyphose im obersten Wirbelsäulenabschnitt), während anderseits die Mitaffektion des linken Hüftgelenkes, die ungewöhnliche Geradheit der unteren Wirbelsäule

Digitized by Google
Original from UNIVERSITY OF CALIFORNIA
Generated on 2019-10-16 12:58 GMT / http://hdl.handle.net/2027/uc1.b3774661
Public Domain in the United States, Google-digitized / http://www.hathitrust.org/access_use#pd-us-google

und auch die Aetiologie zum Strümpell-Marieschen Symptomenbilde hinüberleiten.

Aus dem Krankenheim Rehalp (Dr. Meyer-Hürlimann). Zürich:

Fall VIII. 67jährige Frau. Im Kindesalter soll Patientin, außer daß sie an vorübergehender Schwellung der Submaxillardrüsen gelitten hat, gesund gewesen sein. Mit 18 Jahren erkrankte sie an Erysipel, ein kurz nach dessen Abheilung aufgetretener Ikterus verlief komplikationslos. Nach weiteren 2 Jahren verspürte die Patientin, angeblich im Anschluß an eine Erkältung, plötzlich heftige Schmerzen in den Hand- und Fingergelenken, die jedoch weder Rötung noch Schwellung zeigten. Von da ab hatte die Patientin während ihres ganzen Lebens an zeitweise sehr heftigen, reißenden Schmerzen in den verschiedensten Gelenken zu leiden, hauptsächlich beide Hand-, die Finger-, Schulter-, Hüft- und Kniegelenke sowie die Kreuzgegend wurden in mannigfaltigster Abwechslung ergriffen, mitunter traten auch ganze Extremitäten durchzuckende, blitzartige Schmerzparoxysmen auf. In sterotypischer Weise verschlimmerten sich die Erscheinungen beim Wetterwechsel. Hie und da sollen mäßige Temperatursteigerungen vorhanden gewesen sein, Rötung oder Schwellung der Gelenke wurden nie beobachtet. Zeitweise bestanden Kompensationsstörungen von seiten des Herzens (Herzklopfen, mäßige Dyspnoe): ärztlicherseits wurde ein Vitium cordis konstatiert. Pulver (wahrscheinlich Salizylpräparate), Schwitzprozeduren und Einreibungen waren immer ohne wesentlichen Erfolg. Im 57. Altersjahre verdickte sich plötzlich unter heftigen Schmerzen das erste Metakarpophalangealgelenk der rechten Hand, kurz darauf das rechte Radiokarpalgelenk. Nach einigen Monaten wurden weitere Artikulationen in folgender Reihenfolge von intensiven Schmerzen befallen: rechtes Schulter-, linkes Schulter-, rechtes Handgelenk und sämtliche Gelenke der rechten Finger, nach weiteren 3 Jahren: rechtes, in geringerem Maße linkes Hüft-, kurz hernach beide Kniegelenke. Diesmal hinterließ der Prozeß schwere Folgen in Form mehr oder weniger ausgebildeter Ankylosen. In den Fußgelenken bestanden nur vorübergehend mäßige Schmerzen, dagegen sollen die Kiefergelenke zeitweilig in intensiverem Maße befallen gewesen sein. Die ersten Erscheinungen an der Wirbelsäule datieren seit 3 Jahren. Unter heftigen, später aber wieder gänzlich verschwundenen Schmerzen im Genick und progressiver Verkrümmung des oberen Abschnittes der Wirbelsäule trat eine immer stärker werdende Schwerbeweglichkeit und schließlich fast vollständige Versteifung derselben auf. „Mit aller Gewalt" wurde der Kopf niedergedrückt, das Kinn näherte sich bis auf wenige Zentimeter der Brust. Heute befindet sich die Patientin in hilflosem Zustande, da das ganze Achsenskelett und die meisten peripheren Gelenke versteift sind.

Hochgradig abgemagerte, muskelschwache Frau von blassem Aussehen. Beide Hüftgelenke in rechtwinkliger Beugestellung bis auf einen geringen Rest von Ad- und Abduktionsmöglichkeit ankylosiert. Kniegelenke, ebenfalls rechtwinklig flektiert, aufgetrieben und verunstaltet, ein Erguß ist nicht festzustellen. Die nur noch minimale Flexion und Extension dieser Gelenke verbindet sich mit knarrenden Geräuschen. Fußgelenke an den Knöchelgegenden beiderseits leicht verdickt, im übrigen, wie die Zehengelenke, hinsichtlich Funktion und

Digitized by Google
Original from UNIVERSITY OF CALIFORNIA
Generated on 2019-10-16 12:58 GMT / http://hdl.handle.net/2027/uc1.b3774661
Public Domain in the United States, Google-digitized / http://www.hathitrust.org/access_use#pd-us-google

Konfiguration normal. An der rechten Hand befinden sich alle Fingergelenke in Beugekontraktur, Streckbewegung verunmöglicht, Beugung stark eingeschränkt. Mäßige Verdickung der Interphalangeal-, sehr starke Auftreibung aller Metakarpophalangealgelenke. Haut über diesen gespannt, glänzend. Der Daumen, vollständig ankylosiert, befindet sich in übernormaler Streckstellung. Das Handgelenk, diffus aufgetrieben, ist mäßig flektiert, Bewegungsversuche sind außerordentlich schmerzhaft. Links besteht derselbe Zustand, das Handgelenk ist hier etwas freier, dagegen ist die Ankylose der Fingergelenke eine vollständige. In den Ellbogengelenken besteht beiderseits Beschränkung der Beugung und Streckung, Rotation frei. Beide Arme werden in den Schultergelenken adduziert gehalten, die Abduktion gelingt passiv unter starken Schmerzen und Krepitation bis etwa 30°. Das Oeffnen des Mundes gelingt nur bis zu einem Abstand der Zahnreihen von 2 cm. Rechtes Sternalgelenk verdickt, auf Druck schmerzhaft. Der Kopf befindet sich in stark flektierter Stellung und ist zugleich etwas nach links geneigt. Die Distanz zwischen Kinn und Sternum beträgt 5 cm. Die Rotationsbewegung des Kopfes ist vollständig aufgehoben. Passive Beugung und Streckung gelingt unter starker Gewaltanwendung und hörbarem Knarren bis zu 3 cm. Blick zufolge dieser Kopfstellung immer nach aufwärts gerichtet, Nahrungsaufnahme erschwert. Hals- und oberer Brustteil der Wirbelsäule bilden eine sehr starke arkuäre Kyphose, von der Mitte der Brustwirbelsäule an verläuft das Achsenskelett aber ganz gestreckt nach abwärts. Hier ist es absolut unbeweglich. Die Dornfortsätze der unteren Lendenwirbel sind etwas perkussionsempfindlich. Stauchungsschmerz ist nicht auszulösen. Der sehr starre Thorax ist in seinen unteren Partien so weit abgeflacht, daß das Sternum im distalen Teil nach hinten zu gerichtet ist. Ueber das Epigastrium zieht sich eine tiefe, querverlaufende Hautfurche. Das Abdomen erscheint verkürzt, es ist stark vorgewölbt. Rippen fast unbeweglich, die nicht forcierte Atembewegung ist rein abdominal. Die Muskulatur ist überall stark atrophisch, namentlich im Gebiet der langen Rückenstrecker, die in der Lumbalregion derb und gespannt sind. Die Reflexe sind wegen der Gelenkankylosen nicht auslösbar, Nervensystem o. B. Herzdämpfung nach oben und links hin bis 2 cm außerhalb der Mamillarlinie verbreitert; über dem linken Ventrikel, mit Maximum über der Herzspitze, hört man ein leises, systolisches Geräusch. Geringgradiges Emphysema pulmonum. Organe des Abdomens und Urogenitalapparat o. B.

Dieser letzte Fall unserer Beobachtungsreihe bietet insofern besonderes Interesse, als hier die peripheren Gelenke zuerst und am stärksten von dem offenbar chronisch-entzündlichen Ankylosierungsprozeß ergriffen wurden, während die Wirbelsäule sich erst relativ spät, dann aber auch in sehr erheblichem Maße beteiligte. Will man an dem alten Einteilungsprinzip festhalten, so müßte der Fall als Strümpell-Mariescher bezeichnet werden, womit freilich die Beteiligung kleiner und kleinster Extremitätengelenke nicht übereinstimmt. Die hinsichtlich der Lokalisation des auch hier

Digitized by Google
Original from UNIVERSITY OF CALIFORNIA
Generated on 2019-10-16 12:58 GMT / http://hdl.handle.net/2027/uc1.b3774661
Public Domain in the United States, Google-digitized / http://www.hathitrust.org/access_use#pd-us-google

„rheumatischen" Prozesses und dessen Begleitsymptome nichts präjudizierende Bezeichnung Polyarthritis chronica ancylopoëtica mit Beteiligung der Wirbelsäule ist somit die geeignetste, für diesen Fall in Vorschlag zu bringende Namengebung.

## Aetiologie.

Als bedeutsamste Momente in der Aetiologie der chronischen Wirbelsteifigkeit erachtete v. Bechterew Heredität und Trauma, beides Krankheitsursachen, die seine zuerst publizierten Fälle im Wratsch erkennen ließen. Daß er jedoch diesen zwei Momenten, denen er später noch die Lues hinzufügte, nicht so exklusive Bedeutung beimaß, wie die zahlreichen späteren Publikationen den Anschein erwecken, geht aus seiner gegen Marie und Astié gerichteten Replik hervor, worin er die von den genannten Autoren vorgeschlagene Bezeichnung „cyphose hérédo-traumatique" verwirft, da die Aetiologie vorliegender Affektion noch keineswegs feststehe.

Wenn wir zunächst die gemeinsamen Erscheinungen der Beobachtungen hervorheben, so finden wir in erster Linie, daß „rheumatische" Schädlichkeiten (Erkältung, Durchnässung, Zugwind usw.), akute febrile und chronische Prozesse, die unter den Begriff des akuten sowie primär und sekundär chronischen Rheumatismus fallen, in beiden Krankheitsgruppen oft als einzige, zum mindesten als hervorstechendste causa morbi erscheinen [1]).

Unsere Statistik, die 58 Fälle Bechterewscher Formen umfaßt, ergibt für diese nachfolgende prozentuale Verteilung der von den Autoren beobachteten Krankheitsursachen:

| | |
|---|---|
| Aetiologie unbekannt | 33 % |
| Trauma | 26 „ |
| Rheumatische Schädlichkeiten | 20 „ |
| Heredität | 8 „ |
| Lues | 6 „ |
| Andere Infektionen | 5 „ |
| Gonorrhöe | 2 „ [2]) |

Daß der polyarthritische Prozeß auch die Wirbelsäule nicht verschont, muß heute anerkannt werden. v. Leyden sieht rheumatoide Arthritis der

[1]) Vgl. Fälle von Hoffmann, Schaikewitsch, Wiese, Focken, Kollaritis, Sivén, Schlayer u. a.

[2]) In jenen Beobachtungen, in denen für die Entstehung der Krankheit verschiedene Momente verantwortlich gemacht wurden, wurde nur dasjenige berücksichtigt, welches Hauptbedeutung beansprucht, resp. vom betreffenden Autor an erster Stelle aufgeführt ist. Dies gilt auch für die folgenden Berechnungen.

Digitized by Google
Original from UNIVERSITY OF CALIFORNIA
Generated on 2019-10-16 12:58 GMT / http://hdl.handle.net/2027/uc1.b3774661
Public Domain in the United States, Google-digitized / http://www.hathitrust.org/access_use#pd-us-google

Lendenwirbelsäule. Hnátek nennt die nicht seltenen Formen von Steifigkeit der Halswirbelsäule, die auf subakut verlaufendem Gelenkrheumatismus beruhen, ohne daß andere Gelenke ergriffen wären, Polyarthritis suboccipitalis. Fockens 6. Beobachtung gehört zweifellos hierher. In dem Falle, welchen uns v. Jaksch mitteilt, der einen 16jährigen Jungen mit rheumatischer Herzklappenaffektion betrifft, blieb nach interkurrenten, schmerzhaften Anschwellungen verschiedener Gelenke Ankylose der Halswirbelsäule zurück. Die spätere Sektion des wegen des Herzleidens ad exitum gekommenen Patienten ließ Tuberkulose und Gicht ausschließen.

Auch Gelsam nimmt für seine 3 Fälle von Atlasankylose rheumatische Entzündung als Ursache an. Kedziors 8. Fall stellt sich als akuter Rheumatismus der Halswirbelsäule dar. Hoffmann schätzt den Einfluß rheumatischer Prozesse ebenfalls sehr hoch, wenn er sagt, „daß wir es mit einer ‚rheumatischen' Affektion zu tun haben, welche wesentlich die Wirbelgelenke ergriffen hat und dadurch die Steifigkeit der Wirbelsäule hervorbrachte". Baccarani und Solimei vermögen unser Krankheitsbild von rheumatischen Erkrankungen der Wirbelsäule nicht abzugrenzen. Lamy zeigt an der Hand von 27 Krankenberichten, daß der Ursprung der akuten Lumbago resp. des Torticollis nicht muskulär, sondern artikulär ist. Im ersten Falle handelt es sich um einen Rheumatismus der Lendenwirbel, in letzterem um einen solchen der Halswirbel. So auch Robin und Londe: die nach vorn geneigte Haltung der Patienten soll gegen Affektion der Sakrolumbalmuskulatur sprechen, da bei einer solchen ja gerade diese Muskeln beansprucht werden.

Aus solchen Beobachtungen geht hervor, daß der rheumatische Entzündungsprozeß auch in den Artikulationen des Achsenskelettes vorkommt, ohne daß periphere Gelenke sich mitbeteiligen. Nicht selten begegnet man der Angabe, daß diese im späteren Verlauf auch noch erkranken[1]), und gewiß betont Anschütz mit Recht, daß wir nie wissen können, ob zufolge späterer Mitaffektion verschiedenster Gelenke der sog. Bechterewsche Typus sich nachträglich in jenes Symptomenbild umwandle, das von Strümpell und Marie beschrieben wurde. Diesen Standpunkt vertritt auch Rumpel, er sagt: „Es erscheint gerechtfertigt, statt der verschiedenen Krankheitstypen eher die einzelnen Stadien eines gemeinschaftlichen Krankheitsbildes zu unterscheiden." Seine Beobachtungen zeigen, daß noch jahrelang nach bereits anscheinend stabilen Verhältnissen eine Beteiligung der Extremitätengelenke eintreten kann. Für die Fälle Bechterewscher Krankheit mit rheumatischer Genese ist also ein nachträgliches

[1]) Vgl. Fälle von Heiligenthal, Rostoski, Fraenkel, Schlesinger, Mutterer, Schultze, Anschütz, Kirchgaesser, Valentini, Kossobudzki, Glaser, Focken, Léri, Follet.

Digitized by Google
Original from UNIVERSITY OF CALIFORNIA
Generated on 2019-10-16 12:58 GMT / http://hdl.handle.net/2027/uc1.b3774661
Public Domain in the United States, Google-digitized / http://www.hathitrust.org/access_use#pd-us-google

Uebergehen in den Strümpellschen Typus zuzugeben. Es ist möglich, daß auch in unseren Fällen 1 und 7 die heute noch geringe Flexionsbeschränkung im rechten bzw. linken Hüftgelenk den Anfang einer solchen Transformation des Krankheitsbildes bedeutet.

Die Lues, die Bechterew an dritter Stelle aufzählt, tritt gegenüber dieser Schädlichkeit weit in den Hintergrund. Da sie immerhin in vereinzelten Fällen (Bechterew, Subow, Schaikewitsch) als einzige Krankheitsursache aufgeführt, in anderen neben weiteren Noxen erwähnt wird (Golant), so ist die Möglichkeit den Prozeß fördernder Bedeutung auch dieses Leidens zuzugeben. Reichmann, Montet, Gerspacher, Turner, Cornils und Krause halten eine Schwächung einzelner Gewebe, beispielsweise der Wirbel und ihrer Bandapparate, und damit die Schaffung einer Disposition für ankylosierende Prozesse als möglich. Nach Schaikewitsch soll die Wirbelsäule auf der Basis luetischer Infektion vorzeitig senil, rigid werden, auch wird die Möglichkeit rein trophischer Einwirkung von seiten des veränderten Nervensystems, analog der Syringomyelie, Tabes, progr. Paralyse, auf die prädisponierte Wirbelsäule erwähnt [1]). Auch Cantani will Lues in der Aetiologie der Bechterewschen Krankheit in Betracht gezogen wissen, scheidet aber die syphilitische Wirbelarthritis streng von dieser Krankheit ab.

Daß auch andere Infektionen und Intoxikationen die Krankheit zu verursachen resp. zu fördern imstande sind, ist nach obigem plausibel, immerhin begegnet man ihnen so selten, daß zufälliges Auftreten dieser Momente nicht auszuschließen ist. Beispiele solcher Art sind die Beobachtungen von Hoffmann: Acne vulgaris, rheumatische Einflüsse [2]); Subow: Lues, Gonorrhöe (?); Schlayer (Fall VI): Gonorrhöe; Wiese (Fall II): Erkältung, vielleicht kurz vorausgegangene Dysenterie; Vollheim: zurückliegende Influenza?

Schließlich sei noch erwähnt, daß Autointoxikationen (Reichmann), Einwirkung von Giften unbekannter Provenienz, Stoffwechselveränderungen (z. B. urathische Diathese), Anomalien oder Defekte der inneren Sekretion (Janssen, Turner, Nathan u. a.), toxische Entzündungen bei Anginen, Pyorrhöe usw., bei abnormen Gärungen im Darmkanal für die Entstehung der Krankheit von ursächlicher Bedeutung sein können. George R. Elliot macht für das Zustandekommen der Gelenkveränderungen bei vielen arthritischen Prozessen die mittels Radiographie festgestellten Störungen des Verdauungsapparates nach den Gesetzen des Locus minoris resistentiae verantwortlich. Auch Osgood findet viele Fälle verschiedenster Arthritisformen mit Darmstörungen (Enteroptose, Stase der Ingesta) kompliziert.

---

[1]) Turner interpretiert diesen Fall als senile Kyphose, kombiniert mit einer wahrscheinlich luetischen Erkrankung des Zentralnervensystems.

[2]) Die Tatsache, daß gründliche Behandlung der Akne und schließliche Ausheilung derselben sich gleichzeitig mit erheblicher Besserung der Wirbelsteifigkeit verband, soll nach Hoffmann für den Kausalnexus beider Affektionen sprechen (?).

Digitized by Google
Original from UNIVERSITY OF CALIFORNIA
Generated on 2019-10-16 12:58 GMT / http://hdl.handle.net/2027/uc1.b3774661
Public Domain in the United States, Google-digitized / http://www.hathitrust.org/access_use#pd-us-google

Ein wesentlich anderes Bild gibt uns die Aetiologie jener Fälle, die dem Strümpell-Marieschen Typus zugerechnet werden. Wir finden unter den im ganzen 86 Fällen:

| | |
|---|---|
| Rheumatische Schädlichkeiten | 49 % |
| Aetiologie unbekannt | 27 „ |
| Trauma | 12 „ |
| Gonorrhöe | 6 „ |
| Heredität | 2 „ |
| Lues | 2 „ |
| Andere Infektionen | 2 „ |

Teils handelt es sich hier um Fälle, die unter dem typischen Bild akuter polyartikulärer Arthritis ihren Anfang nahmen [1]), teils setzte der Prozeß von vornherein chronisch ein.

Die außerordentliche Bedeutung dieses ätiologischen Faktors darf heute wohl kaum mehr in Zweifel gezogen werden. Focken erwähnt, daß die so häufig verzeichnete rheumatische Ursache zur Frage berechtige, ob es sich nicht bei diesen Formen um akuten oder chronischen Rheumatismus handle und der rasche Verlauf im Anschluß an eine Erkältung in Popoffs Fall scheint diesem für eine solche Annahme zu sprechen. Er bezeichnet die Krankheit direkt als Arthritis rheumatica der Wirbelsäule. Eine Verwandtschaft unserer Affektion mit dem Rheumatismus nimmt auch Rumpel an, Knöner und Krause räumen den rheumatischen Schädlichkeiten bei den Strümpell-Marieschen Formen die erste Stelle ein. Thanassesco und Forestier sprechen von „rhumatisme vertébral", und Biucliu erachtet die Spondylose rhizomélique als besondere Form des chronischen Gelenkrheumatismus. An eine Zwischenstufe dieser Affektionen glaubt Kossobudzki. Von Autoren, deren Ansicht dahin geht, die Krankheit erscheine als eine Abart der Arthritis rheumatica oder stehe in engster Beziehung zu dieser, erwähnen wir noch Lichtheim, Rostoski, Mutterer, Cantani, Viernstein, Zesas und Brandes.

Das Wesentliche der Frage dreht sich darum, ob der Rheumatismus an der Wirbelsäule überhaupt vorkommt. Wir haben uns bereits oben, gestützt auf mehrere Beobachtungen verschiedener Autoren, in positivem Sinne geäußert und wollen hier zur weiteren Bestätigung eine Zusammenstellung der relativen Häufigkeit der an rheumatoider Arthritis erkrankten Gelenke folgen lassen, wie sie Bannatyne an Hand von nicht weniger als 293 Fällen berechnet hat:

---

[1]) So die Fälle von Anschütz, Müller, Valentini, Glaser, Schlayer, Focken, Magnus-Levy, Lichtheim, Abdi, Kossobudzki, Aeberli und unsere eigene Beobachtung II.

Digitized by Google
Original from UNIVERSITY OF CALIFORNIA
Generated on 2019-10-16 12:58 GMT / http://hdl.handle.net/2027/uc1.b3774661
Public Domain in the United States, Google-digitized / http://www.hathitrust.org/access_use#pd-us-google

| | |
|---|---|
| Hand | 97,4 % |
| Ellbogen | 84,6 „ |
| Halswirbelsäule | 82 „ |
| Knie | 73 „ |
| Sprunggelenke | 67,9 „ |
| Kiefer | 67,9 „ |
| Schulter | 61,9 „ |
| Hüfte | 12,5 „ |
| Sternalgelenk | 2,5 „ [1] |

Auch jene Fälle, die Mitaffektion peripherer Gelenke aufweisen, und die von den Autoren unter anderen, allgemeineren Bezeichnungen aufgeführt sind [2]), lassen hinsichtlich der Aetiologie mit den vorhin erwähnten Strümpell-Marieschen Formen im wesentlichen Uebereinstimmung erkennen (40 Fälle):

| | |
|---|---|
| Rheumatische Schädlichkeiten | 55 % |
| Aetiologie unbekannt | 22,5 „ |
| Heredität | 12,5 „ |
| Trauma | 5 „ |
| Gonorrhöe | 2,5 „ |
| Andere Infektionen | 2,5 „ |
| Lues | 0 „ |

Auf die Gesamtheit dieser und der Strümpell-Marieschen Formen berechnet, beläuft sich der Prozentsatz der „rheumatischen" Fälle auf 50 %. Da absichtlich nur diejenigen Beobachtungen berücksichtigt wurden, in welchen die Krankheit sich augenscheinlich auf dem Boden einer Polyarthritis acuta oder chronica entwickelte, jene zahlreichen Fälle aber, die anamnestisch nur subjektive Erscheinungen in Form von „Reißen" u. dgl. hatten, außer acht ge-

[1]) Aus Přibram, Nothnagels spez. Path. u. Therapie Bd. 7, T. 5.

[2]) Heiligenthal, Bäumler, Kudrjaschoff, Auerbach: Arthritis def.; Senator, Hartmann: Spondylitis def.; Reichmann, Lagiewski, Rostoski, Glaser: Spondylitis ankylopoëtica; Nonne: Osteoarthritis ankylopoëtica; Hartmann: Spondylarthritis ankylopoëtica; Pastine: Spondylarthritis chron.; Sudeck, Cornelius: ankylosierende Spondylitis; Bettmann: ankylosierende Wirbelsäulenentzündung; Cramer: progressive Ankylose der Wirbelsäule; Landwehr: chronische Wirbelsäulensteifigkeit; Wiese: chronische ankylos. Entzündung der Wirbelsäule; Deutschländer, Sivén: Arthritis chron. ankylopoëtica; Popoff: Arthritis rheumatica; Fraenkel, Janssen: Polyarthritis chronica ankylopoëtica; Brandes: primär chronische Polyarthritis; Rolleston: Rigidity of the spine; Focken: chronische ankylos. Entzündung der Wirbelsäule; Simmonds: Syndesmitis ossificans usw. usw.

Digitized by Google
Original from UNIVERSITY OF CALIFORNIA
Generated on 2019-10-16 12:58 GMT / http://hdl.handle.net/2027/uc1.b3774661
Public Domain in the United States, Google-digitized / http://www.hathitrust.org/access_use#pd-us-google

lassen wurden, so ist diese Zahl eher zu niedrig, sicher aber nicht zu hoch bemessen.

Zu interessanten Resultaten gelangt man, wenn der Ort des Auftretens der ersten Prozesse berücksichtigt wird. Aus den Krankengeschichten ist ersichtlich, daß nur in 26 % dieser Fälle die Affektion an der Wirbelsäule einsetzt, in 23 % konnte der Krankheitsbeginn nicht eruiert werden, in der überwiegenden Mehrzahl aber, nämlich in 52 %, etablierten sich die ersten Erscheinungen an den Extremitäten oder sog. Wurzelgelenken. Dabei zeigt sich, daß unter diesen letzteren Beobachtungen die Zahl der auf rheumatischer Basis entstandenen sich am höchsten stellt:

| | | | |
|---|---|---|---|
| Beginn des Prozesses an der Wirbelsäule in . . . | 25 %, | davon sind 20 % | „rheumatische" Fälle. |
| Beginn des Prozesses an den peripheren Gelenken in | 52 „ | „ „ 70 „ | „ „ |
| Beginn des Prozesses nicht zu bestimmen in . . | 23 „ | „ „ 37 „ | „ „ |

Auf die einzelnen Gelenke verteilt sich der Krankheitsbeginn dabei folgendermaßen:

| | |
|---|---|
| Kniegelenke . . . . . | 30 % |
| Fußgelenke . . . . . | 15 „ |
| Finger- und Zehengelenke . . . | 9 „ |
| Schultergelenke . . . . . | 9 „ |
| Hüftgelenke . . . . . | 9 „ |

In den restierenden 28 % ist der erste Beginn des arthritischen Prozesses nicht ersichtlich oder es wurden periphere Gelenke und Wirbelsäule synchronistisch befallen, oft ist auch schwierig, zu entscheiden, ob die dem eigentlichen Krankheitsprozeß vorangehenden, nach kürzerer oder längerer Zeit wieder abklingenden Kreuzschmerzen oder Schmerzen in den Muskeln der Extremitäten bereits eine initiale Lokalisation des später zu dauernden Veränderungen führenden Leidens ist (vgl. z. B. Lamy). In unserer Beobachtung II ist eine solche Annahme wegen der, während langer Zeit dauernd vorhanden gewesenen Kreuzschmerzen nicht unwahrscheinlich.

In der Mehrzahl der Fälle mit Beteiligung peripherer Gelenke beginnt also der entzündliche Prozeß an diesen letzteren. Es ist wohl kein Zufall, daß gerade diese Beobachtungen in ihrer Aetiologie am häufigsten Gelenkrheumatismus aufweisen (70 % gegenüber 50 % der Gesamtberechnung). Nach Krauses Statistik haben sogar alle Fälle dieser Verlaufsweise rheumatischen oder gonorrhoischen Ursprung.

So führt die Betrachtung der Aetiologie unserer Krankheit dazu, eine umfangreiche Gruppe von Fällen, gleichgültig welchem

Digitized by Google
Original from UNIVERSITY OF CALIFORNIA
Generated on 2019-10-16 12:58 GMT / http://hdl.handle.net/2027/uc1.b3774661
Public Domain in the United States, Google-digitized / http://www.hathitrust.org/access_use#pd-us-google

„Typus" dieselben angehören mögen, zu umgrenzen, deren Genese auf jene infektive Noxe[1]), die dem Rheumatismus zugrunde liegt,

[1]) Ist trotz vielfacher bakteriologischer Untersuchungen und Feststellung zahlreicher Einzelbefunde der sichere Nachweis des oder der Erreger der akut polyarthritischen Prozesse auch bis heute noch nicht gelungen, so gilt dies in erhöhtem Maße für den chronischen Rheumatismus und die chronisch-ankylosierende Entzündung vieler Gelenke und der Wirbelsäule, die vermutungsweise eine Abart desselben darstellt. Spitzy hat gezeigt, daß die Erreger nicht nur im Gelenkinhalt, der meist steril befunden wird, zu suchen sind, sondern vor allem in den Kapselgeweben selbst. Er stellt zur Charakterisierung der verschiedenen Formen des chronischen Rheumatismus, ähnlich wie Gilbert-Bannatyne, die Aetiologie in den Vordergrund und gelangt dabei zur Aufstellung folgender Gruppen:

1. Chronische Arthritis als Folgeerscheinung des akuten Gelenkrheumatismus (sekundärer chronischer Gelenkrheumatismus nach Přibram, Rhumatisme infectieux). Die Aetiologie ist die des akuten Gelenkrheumatismus. Die Untersuchung des Gelenkpunktates ist meist negativ, dagegen lassen sich im Kapsel- und Zottengewebe Mikroben nachweisen, unregelmäßig gelagerte Kokken, die sich mit Methylenblau und nach Gram färben, auf Agarplatten homogene, kleine Kolonien bilden und bestes Wachstum auf Rinderserum, Hydrozelenflüssigkeit oder Peritonealexsudatagar aufweisen.

2. Arthritis als Folgeerscheinung verschiedener Infektionen (chronischer Pseudorheumatismus nach Přibram, Pseudorhumatisme infectieux). Entweder besteht direkter Zusammenhang mit der Anfangskrankheit; gegen die Annahme, daß ein derartiger arthritischer Prozeß auch einmal einen chronischen Verlauf nehmen kann, spricht kein zwingender Grund, oder die Anfangskrankheit bereitete durch Schwächung des Organismus den Boden für die zweite, ätiologisch von ihr verschiedene Krankheit vor.

3. Primär chronische Arthritis. Diese Gruppe ist nicht scharf begrenzt, es gibt so „subakut" beginnende Polyarthritiden, daß sie oft übersehen oder falsch gedeutet werden, die erste Attacke geht unbemerkt vorüber, und der Fall segelt dann unter der Flagge des primär chronischen Rheumatismus. Man darf also annehmen, daß alle diese Fälle auf ähnlicher ätiologischer Basis beruhen. Die bakteriologische Untersuchung des Punktates ist negativ, dagegen weist Spitzy Diplokokken im Zottengewebe nach (Schüller findet hantelförmige Erreger seiner sog. Arthritis villosa).

Spitzy kommt zur Schlußfolgerung, daß die einzelnen Formen nicht prinzipiell, sondern nur graduell verschieden sind, daß eine oder mehrere Mikrobenarten, also ein organisiertes Virus, Erreger aller dieser Prozesse sind.

Daß auch bei unserer Krankheit die Aetiologie sehr komplex sein kann, zeigen Beobachtungen wie z. B. diejenige von Tumminia. Sie betrifft einen 42jährigen Mann mit „Spondylosis rhizomelica". In der Kindheit bestanden Masern, Diphtherie, später kruppöse Pneumonie und afebrile Myalgien an beiden Oberschenkeln. Mit 22 Jahren Erysipel, dann wurden Gonorrhöe, Syphilis und endlich Gicht beobachtet. Der Beginn der Wirbelsäuleaffektion

Digitized by Google
Original from UNIVERSITY OF CALIFORNIA
Generated on 2019-10-16 12:58 GMT / http://hdl.handle.net/2027/uc1.b3774661
Public Domain in the United States, Google-digitized / http://www.hathitrust.org/access_use#pd-us-google

zurückzuführen ist. Wie später gezeigt werden soll (siehe S. 247 u. ff.), gelangt auch die Betrachtung der dem Prozeß zukommenden pathologisch-anatomischen Veränderungen zu dem gleichen Resultat.

Das gegenüber dem chronischen Gelenkrheumatismus Abweichende unserer Krankheit liegt in folgenden Punkten:

1. Während beim primär chronischen Gelenkrheumatismus die Reihenfolge der Gelenkerkrankung eine regelmäßige ist, indem die kleinen Gelenke der Hände und Füße in erster Reihe stehen[1]), die Affektion sich zentralwärts ausbreitet (Přibram, siehe Tabelle von Bannatyne), stehen bei unserer Krankheit die kleinen Gelenke nicht nur nicht an erster Stelle, sondern irgend eine Gesetzmäßigkeit in der Progredienz der oft nur wenig charakteristischen und vorübergehenden Gelenkprozesse ist nicht festzustellen (vgl. auch unsere Fälle 2 und 8).

2. Meist schon früh, immer aber in hervorragender Weise, ergreift der Prozeß das Achsenskelett. In einer freilich bedeutenden Minderzahl der Fälle erkrankt dieses sogar primär und das Leiden breitet sich in zum Rheumatismus entgegengesetztem Sinne peripherwärts aus.

3. Der Prozeß kann sogar an der Wirbelsäule einsetzen und dauernd auf diese beschränkt bleiben (sog. Bechterewsche Fälle mit rheumatischer Aetiologie).

Ein weiterer Unterschied besteht in der Bevorzugung des ♀ Geschlechtes beim chronischen Rheumatismus. Nach Thomson befällt die Krankheit in 80 % Frauen im Alter von 15—45 Jahren, Bannatyne zählt unter 293 Fällen 252 Frauen und 41 Männer. Garrod findet unter 500 Fällen 411 Frauen. Bei unserer Affektion dagegen ist das Verhältnis des ♂ zum ♀ Geschlecht ungefähr wie 10 : 1. Nach Krause verhalten sich die Geschlechter wie 5 ♂ : 1 ♀.

Wie auch beim chronischen Rheumatismus verschiedene Krankheiten der Antezedentien, wie Rheumatismus, Gicht, Migräne, Fett-

liegt 4 Jahre zurück. Cantani macht für einen seiner Fälle eine lokale eitrige Infektion, die zu einer Allgemeininfektion führte, verantwortlich. Im Anschluß an eine Phlegmone der rechten Fußsohle entwickelte sich Schwellung des rechten, später beider Schulter- und Kiefergelenke, und allmählich bildete sich eine schmerzhafte Ankylose der Nackenwirbel aus. Zesas vermutet in dem Krankheitsbilde den Effekt einer besonderen, vielleicht „spezifischen" Noxe.

[1]) Demgegenüber betont freilich Ibrahim, daß das zentripetale Fortschreiten von den kleineren Gelenken der Zehen und Finger nicht die Regel sei, daß namentlich die Halswirbelsäule schon früh an dem Prozeß partizipiere.

Digitized by Google
Original from UNIVERSITY OF CALIFORNIA
Generated on 2019-10-16 12:58 GMT / http://hdl.handle.net/2027/uc1.b3774661
Public Domain in the United States, Google-digitized / http://www.hathitrust.org/access_use#pd-us-google

sucht der Eltern (Brandes), seinem Auftreten Vorschub leisten, so spielt dies auch bei unserem Krankheitsbilde eine große Rolle. Unsere Statistik verzeichnet immerhin in durchschnittlich 7 % der Fälle hereditäre Veranlagung. Ein Blick auf die oben ausführlicher wiedergegebenen Erblichkeitsverhältnisse unseres 7. und 8. Falles überzeugt von der Wichtigkeit dieses Faktors (siehe S. 208).

Eine weitere Stütze für die hier geäußerte Anschauung, daß die Mehrheit der Fälle unserer interessanten Krankheit dem Begriff des chronischen Rheumatismus zu subsumieren ist, liegt unseres Erachtens darin, daß Beobachtungen vorliegen, die sich, als fließende Uebergänge, weder dem einen noch dem anderen Krankheitsbilde einverleiben lassen, bzw. mit gleichem Recht dem chronischen Rheumatismus wie der ankylosierenden Spondylitis zugezählt werden können. Der Unterschied scheint demnach mehr nur in der Verschiedenheit der Lokalisation zu liegen. — Exempla docent:

Brandes (Fall I). 31jährige Patientin. ½ Jahr nach Scharlach Schwellung und Schmerzhaftigkeit in Knie-, Finger-, später Fuß- und Handgelenken. 10 Jahre später, nach Erkältung, Ausdehnung des Prozesses auf fast alle Gelenke, die mehr oder weniger steif wurden. Beugung und Streckung des Rumpfes unmöglich, Bewegungen des Kopfes beträchtlich eingeschränkt. Alle befallenen Gelenke hart, passiv nicht beweglich. Muskulatur atrophisch.

Brandes (Fall II). 30jährige Patientin. Früher Rachitis und Masern. Neigung zu Erkältungen. Mit 9½ Jahren im Anschluß an eine solche Schwellung und Schmerzhaftigkeit der Extremitätengelenke, dann weitere Progredienz auf fast alle Gelenke. Sehr früh wurde das Genick befallen. Bewegungen des Kopfes hochgradig eingeschränkt. Untere Hals- und Brustwirbelsäule versteift, ebenso Hüft-, Knie- und in geringerem Maße Schulter-, Ellbogen-, Hand- und Fußgelenke.

Anschütz. 11jähriger Junge. Ein mit grausamer Sicherheit allmählich ein Gelenk um das andere ergreifender Versteifungsprozeß, der im 8. Jahre an der Halswirbelsäule begann, führte zu fast völliger Immobilisierung der Wirbelsäule und Ankylose fast aller Körpergelenke. Nur noch wenige zeigen geringe Beweglichkeit, einzelne Schmerzhaftigkeit und Ergüsse.

Wie in so vielen nicht röntgenographierten Beobachtungen ist auch in diesen Fällen nicht bekannt, ob sie mit ossifizierenden Prozessen einhergingen. Nicht etwa nur das Kindesalter ist durch derartige Zwischenstufen ausgezeichnet, auch beim Erwachsenen fällt es oft schwer, eine nicht nur die Symptome, sondern das Wesen der Krankheit charakterisierende Bezeichnung zu finden.

van Amstel. 48jährige Patientin. Vor 2 Jahren Schmerzen im rechten Mittelfinger mit relativer Versteifung, später Schmerzen und Bewegungs-

Digitized by Google
Original from UNIVERSITY OF CALIFORNIA
Generated on 2019-10-16 12:58 GMT / http://hdl.handle.net/2027/uc1.b3774661
Public Domain in the United States, Google-digitized / http://www.hathitrust.org/access_use#pd-us-google

beschränkung im rechten Schultergelenk. Das sehr chronisch-progrediente Leiden führte schließlich zu mehr oder weniger ausgeprägter Ankylose fast aller Gelenke und der Wirbelsäule, die von unten nach oben bis auf einen geringen Rest der Kopfbewegung vollständig versteifte.

In noch manchen anderen Beobachtungen drängt sich die Rubrizierung unter den Begriff des primär oder sekundär chronischen Rheumatismus auf (Fälle von Heiligenthal [Fall 2], Kedzior [Fall 6 und 7], Schlesinger [Fall 3], Jacobi und Wiardi [Fall 1 und 2] u. a.), so auch in unserem 8. Falle.

Für die auf gonorrhoischer Basis entstandenen Fälle hält P. Marie schmerzhaften Beginn in den oberen Abschnitten der Wirbelsäule und deszendierenden Verlauf des Ankylosierungsprozesses für charakteristisch. Die späteren Beobachtungen haben dies im großen und ganzen bestätigt, so diejenigen von Sänger und Heiligenthal. Ueber Beginn mit sehr heftigen Schmerzen in der Halswirbelsäule berichtet Raymond, und eine ganz ähnliche Beobachtung machte Broadhurst. Wegen schmerzhaften Beginns und deszendierenden Verlaufs glaubt Anschütz seine Beobachtung 7 als Folge früher mehrfach überstandener Gonorrhöe betrachten zu können. Auch Schlesingers und Rendus Fälle postgonorrhoischer Wirbelsteifigkeit verhalten sich „typisch". Es wäre aber sicherlich zu weit gegangen, aus einer solchen Verlaufsweise der Krankheit, ohne ganz bestimmte Anhaltspunkte für eine gonorrhoische Infektion, diese retrospektiv zu erschließen. Fockens Beobachtung (Fall 1), die trotz gonorrhoischer Aetiologie einen aszendierenden Verlauf der Versteifung zeigte, und Auerbachs Fall, bei dem die ersten Erscheinungen in durchaus schmerzloser Nackensteifigkeit bestanden, zeigen uns, daß, abgesehen davon, daß der Beobachtungen noch wenige sind, Verschiedenheiten in der Symptomatologie des Krankheitsbildes auch hier bestehen. Da in Rollestons Fall zwischen Gonorrhöe und dem Auftreten der ersten Symptome an den Hüftgelenken ein Intervall von 4 Jahren besteht, fragt sich dieser, ob die Erkrankung nicht besser als paragonorrhoisch aufzufassen sei. Der Organismus soll durch die gonorrhoische Allgemeininfektion so geschwächt worden sein, daß andere, unbekannte Schädlichkeiten, unabhängig von der Gonorrhöe, die in 4 Wochen lokal abgeheilt war, jetzt einwirken können (vgl. Spitzy, Anm. S. 220). Der gleiche Erklärungsversuch könnte für die noch weit selteneren Fälle, in welchen sich die Krankheit an anderweitige

Digitized by Google
Original from UNIVERSITY OF CALIFORNIA
Generated on 2019-10-16 12:58 GMT / http://hdl.handle.net/2027/uc1.b3774661
Public Domain in the United States, Google-digitized / http://www.hathitrust.org/access_use#pd-us-google

Infektionen anschließt, in Anwendung gebracht werden. Einfacher liegen die Verhältnisse in dem Falle von Carleß, der die gleichen arthritischen Erscheinungen darbot, bei dem die gonorrhoische Infektion sogar vor 8 Jahren stattfand, die Pyorrhoea ex urethra jedoch nie vollständig versiegte. Von Autoren, die der Gonorrhöe zweifellose Bedeutung in der Genese der Krankheit beimessen, erwähnen wir noch Přibram, Léri, Fraenkel, Vollheim und Krause. Claisse macht den Versuch, die Spondylose rhizomélique als blennorrhagische Spondylitis aufzufassen. Wenn auch die Annahme ursächlicher, zum mindesten fördernder Bedeutung der Gonorrhöe Reserve erheischt und gewiß nicht jeder vor Jahren einmal vorhanden gewesene Tripper als Ursache ins Feld zu führen ist (Ehrhardt), so zeigen diese, wenn auch noch spärlichen Beobachtungen doch, daß in jedem Falle den Sexualorganen besondere Aufmerksamkeit zu schenken ist, dies namentlich auch mit Rücksicht auf einen allfälligen therapeutischen Effekt.

Die Lues, die nur sehr selten als einzige Krankheitsursache aufgeführt wird (Cantani)[1], ist mehr nur als verschlimmerndes Moment neben anderen Schädlichkeiten erwähnt (Magnus-Levy: Gelenkrheumatismus und Lues: Heiligenthal: rheumatische Schädlichkeit, Gonorrhöe und Lues; Kollaritis: Heredität und Lues; Kedzior: rheumatische Schädlichkeit und Lues, vgl. auch Tumminia, Anm. S. 220).

Andere Infektionen konnten in der Literatur nur als Einzelbeobachtungen gefunden werden. Sehr interessant in ihrer Aetiologie und Pathogenese ist Landwehrs Beobachtung. Bei einem 15jährigen Jungen entwickelte sich im Anschluß an eine Meningitis cerebrospinalis epidemica Wirbelversteifung. Daß die Extremitätengelenke, die auch an dem Prozeß teilnahmen, später frei befunden wurden, erklärt Landwehr daraus, daß die Wirbelsäule lange Zeit in Rückenlage fixiert war, während die Extremitätengelenke, sobald sie schmerzfrei waren, ausgiebig bewegt wurden. Flesch bezieht die Wirbelsteifigkeit auf Meningitis. Bregmann und Piogay wollen in ihren Fällen, die sich mit Psoriasis komplizierten, einen ursächlichen Zusammenhang mit dem Hautleiden sehen, während Schlayer (Fall X), der die Krankheit mit Sklerodermie und Raynaudscher Gangrän kombiniert sieht, die Frage eines allfälligen Konnexes offen läßt. Nach Beer ist es die durch die Sklerodermie bedingte, steife Rumpfhaltung, welche schließlich Wirbelankylose zur Entwicklung gelangen läßt. Curcio sieht Zusammenhang mit Malaria, in Kedziors 3. Beobachtung ist eine solche wohl zu weit zurückliegend, als daß ihr wesentliche Bedeutung zuzumessen wäre. Winokurow beobachtete endlich in der Rekonvaleszenz von Abdominaltyphus in einem Falle Wirbelsäulenankylose.

---

[1]) Nach Hartmann soll Lues als Periostitis mit Ossifikation des vorderen Längsbandes verlaufen können.

Digitized by Google
Original from UNIVERSITY OF CALIFORNIA
Generated on 2019-10-16 12:58 GMT / http://hdl.handle.net/2027/uc1.b3774661
Public Domain in the United States, Google-digitized / http://www.hathitrust.org/access_use#pd-us-google

Eine weit verbreitete Krankheit aber scheint für das Zustandekommen der chronischen Wirbelsteifigkeit keinerlei Bedeutung beanspruchen zu können, die Tuberkulose. Poncet hat allerdings versucht, die Spondylose rhizomélique unter das von ihm geschaffene Krankheitsbild des „rhumatisme tuberculeux ankylosant" unterzuordnen. Er sagt: „A priori und namentlich nach meiner Beobachtung würde ich nicht erstaunt sein, wenn die Spondylose rhizomélique nur eine Abart des tuberkulösen Rheumatismus wäre." Montet und Gerspacher führen diese Anschauung weiter aus an Hand von 5 Fällen, in denen tuberkulöse Prozesse in anderen Organen gefunden wurden. Wegen dieses Befundes und der positiven Tuberkulinreaktion soll sich der „logische" Schluß ergeben, daß die Krankheit tuberkulösen Ursprunges sei.

Gewiß hat die Zusammenstellung der ätiologischen Momente deshalb nur einen relativen Wert, weil gerade die Beschreibung der Fälle zeigt, daß die Diagnose auf einen ossifizierenden Prozeß an der Wirbelsäule durchaus nicht immer gemacht wurde. Gelenksteifigkeit, wie sie nach chronischem Gelenkrheumatismus mit einer gewissen Regelmäßigkeit auftritt, deckt sich mit der knöchernen Versteifung, welche in einer kleineren Anzahl von Fällen in der Literatur und auch in unseren Beobachtungen nachgewiesen ist. Mehr als nur wahrscheinlich ist es demnach, daß viele der unter der Bezeichnung Bechterewsche oder Strümpell-Mariesche Krankheit, „Spondylose rhizomélique" usw. gehenden Fälle dem chronischen Rheumatismus zugehören und daß dieser selbst in nächster Beziehung zu der chronisch-ossären Gelenkankylose steht. Wir werden auf die Definition der Krankheit später zurückkommen.

Eine Schädlichkeit aber, welcher von jeher große Bedeutung beigemessen wurde, muß hier noch Erwähnung finden, das Trauma.

## Zur Frage der Bedeutung des Traumas.

Unsere Statistik zeigt diesen ätiologischen Faktor in 14 % der Beobachtungen verzeichnet. Nach Ausschaltung aller Strümpell-Marieschen und verwandten Formen stellt sich der Prozentsatz höher, nämlich auf 26 %.

Nach Fraenkel zeigt ein Drittel aller Fälle vorausgegangenes Trauma. Er sagt: „Die Möglichkeit der Entstehung dieses Leidens nach Trauma ist unter allen Umständen zuzugeben." Es muß bei der Begutachtung derartiger Fälle auf diesen Kausalnexus hingewiesen und die eventuelle Unfallrente zuerkannt werden. Auch Borchard sieht in dem Trauma nicht die alleinige Ursache, hält aber seine Mitwirkung für „äußerst" wichtig.

Das chronisch einwirkende Trauma im Sinne einseitiger, starker Inanspruchnahme des Achsenskelettes, wie eine solche zahlreiche Berufsarten, wie



Digitized by Google
Original from UNIVERSITY OF CALIFORNIA
Generated on 2019-10-16 13:00 GMT / http://hdl.handle.net/2027/uc1.b3774661
Public Domain in the United States, Google-digitized / http://www.hathitrust.org/access_use#pd-us-google

z. B. das Bauern-, Schuhmacher-, Tischlergewerbe, das Tragen schwerer Lasten, die Schreibarbeit des Kontoristen usw., mit sich bringen, erachten viele Autoren, den Ausführungen Bäumlers folgend, als beförderndes Moment. Ein Fall sog. Spondylitis cervicalis def., den Preiser auf andauernde Haltungsanomalie der Halswirbelsäule zurückführt, ist hier erwähnenswert. Es handelte sich um einen eifrigen Violinspieler, der seinen Kopf immer nach links vorn geneigt hielt. Dadurch soll eine Quetschung gerade jener Bandscheiben eingetreten sein, die später die hauptsächlichsten Veränderungen zeigten (IV. bis VI. Halswirbel). So einleuchtend derartige Beobachtungen auch scheinen, dürfen sie unseres Erachtens jedoch nicht verallgemeinert werden, stellen sie doch große Seltenheiten dar. Auch was die sog. Berufsschädlichkeit anbetrifft, berechtigen die sehr vereinzelten Fälle zu keinen allgemeinen Schlußfolgerungen.

An Erklärungsversuchen der Wirkungsweise akuter einmaliger, sowie vor allem der chronischen, durch Alteration der normalen Statik des Achsenskelettes wirksam sein sollenden traumatischen Schädlichkeit fehlt es nicht. Die wichtigsten derselben seien im folgenden kurz erwähnt:

Schon v. Bechterew hat die veränderte Statik für das Zustandekommen der Ankylose verantwortlich gemacht (vgl. S. 186). Bäumler, obschon er die Mitwirkung infektiös-toxischer Momente verlangt, räumt in der Pathogenese unserer Krankheit den durch veränderte Statik bedingten Belastungsanomalien die erste Stelle ein. Die übermäßige, in andauernd gleicher Richtung wirkende Inanspruchnahme soll gewisse Alterationen, z. B. Aenderung in der Blutfüllung im Achsenskelett und seinen Gelenken, bedingen, wodurch ein Locus minoris resistentiae für eine hinzutretende infektiöse Noxe geschaffen wird. Auf diese Weise soll sich auch die aszendierende Ankylosierung im Anschluß an schmerzhafte Versteifung in den Strümpellschen Fällen erklären lassen, eine Ansicht, welcher Hoffa und Mutterer beipflichteten.

Die Bäumlersche Theorie wird in der späteren Literatur, bald in ihrer ursprünglichen Fassung, bald in modifizierter Weise, von vielen Beobachtern übernommen. Bald sind es Ernährungsstörungen in der Wirbelsäule, die auf mechanische oder konstitutionelle Veränderungen zurückgeführt werden und von denen die ersteren die Bedeutung eines Traumas beanspruchen können (Bender), bald Knochenerkrankungen, wie Rachitis (Focken, Kühn, Kirchgaesser, Cornelius), auch habituelle Wachstumskyphose (Focken) oder anderweitige, die Statik der Wirbelsäule beeinflussende, vor allem auch traumatische Affektionen, wie in Gibbusstellung ausgeheilte Kompressionsfrakturen (Borchard, Fraenkel), traumatische Elastizitätsschädigung des Achsenskelettes (Reuter) usw., alles Momente, die prädisponierend oder komplizierend wirken. Die Tatsache einer Ankylosierung der oberhalb der lädierten Stelle gelegenen Segmente, beim Freibleiben tieferer Abschnitte, mag für eine solche Auffassung sprechen. Im Sinne Bäumlers plädieren Popoff, Bregmann, Reichmann, Krause, Schlesinger u. a.: letzterer allerdings

Digitized by Google
Original from UNIVERSITY OF CALIFORNIA
Generated on 2019-10-16 13:00 GMT / http://hdl.handle.net/2027/uc1.b3774661
Public Domain in the United States, Google-digitized / http://www.hathitrust.org/access_use#pd-us-google

mißt einer hereditären Anomalie des Knochenbandapparates die Hauptbedeutung zu. Er schreibt: „Ich betrachte also die Rumpfskelett-Beckengürtelankylose, von welcher die Bechterewsche Steifigkeit der Wirbelsäule nur eine Teilerscheinung bildet, als eine lokale Knochenbandapparaterkrankung, deren Entwicklung wahrscheinlich in hohem Grade durch kongenitale Veranlagung zu Exzessen im Knochenwachstum begünstigt wird." Eine Schädlichkeit, z. B. ein Trauma, veranlaßt dann die durch angeborene Verhältnisse disponierten Gewebe zur Knochenwucherung.

Voltz nimmt an, daß das Trauma, eine schon bestehende Disposition vorausgesetzt, die Erkrankung auszulösen imstande sei. Seine originelle Hypothese verlegt den Schwerpunkt ins Nervensystem, dessen Einwirkung auf das Achsenskelett freilich in einer ganz anderen Weise, als dies v. Bechterew gefolgert hat, gedacht wird. Er stützt sich auf die Untersuchungen von Sudeck, der gefunden hat, daß nach Traumen, selbst geringfügiger Natur, reflektorische Knochenatrophie eintreten kann. Für das Zustandekommen eines analogen Vorganges an der Wirbelsäule sollen infolge der Kürze des Reflexbogens die Verhältnisse ganz besonders günstig liegen. Nach v. Bardeleben wird dieser Reflexbogen repräsentiert durch ein aus cerebrospinalen Fasern zusammengesetztes Nervenfädchen, das sich mit einem solchen aus dem Grenzstrang des Sympathikus vereinigt. Dieser aus gemischten Fasern zusammengesetzte Nerv wird, da er sich wieder durch das Foramen intervertebrale zurück in den Wirbelkanal wendet, als Ramus recurrens bezeichnet. Mit den benachbarten Rami recurrentes geht er in ein über und unter dem venösen Plexus gelegenes Geflecht ein, die letzten Endigungen dieser vasomotorischen (sympathischen) und sensiblen (cerebrospinalen) Fasern finden sich an den Gefäßwänden innerhalb der Wirbelspongiosa und am Periost. Die auf dem Wege des Reflexes geschädigte Wirbelspongiosa wird nun in ihren kleinsten Teilchen in einen Zustand der Atrophie versetzt; gegenüber Schädlichkeiten infektiöser und toxischer Natur, die von außen eindringen, bedeutet dies aber eine geschwächte Widerstandsfähigkeit. Infolge der innigen Verbindung der Wirbelkörper mit dem gefäßreichen Knorpel (Bandscheiben) findet der infektiöse Prozeß nirgends einen Widerstand, er schreitet nach kürzerer oder längerer Zeit immer weiter fort und kann schließlich, wenn er intensiv genug ist, zu so groben anatomischen Veränderungen führen, daß daraus die Versteifung der Wirbelsäule resultiert. Die Disposition kann aber auch hereditär sein.

Allen diesen Anschauungen ist gemeinsam, daß sie eine schon bestehende Disposition, z. B. eine angeborene Anomalie der Gewebe (Schlesinger, Schataloff, Popoff) oder eine solche zu arthritischer Erkrankung (Hartmann), voraussetzen, oder aber es wird die nachträgliche Einwirkung infektiös-toxischer Schädlichkeiten auf die traumatisch alterierte Wirbelsäule verlangt (Bäumler, Voltz).

Bei der Betrachtung der Angaben aus der Literatur und den dort niedergelegten Hypothesen ergeben sich, im Gegensatz zu den klinisch unbedingt feststehenden Tatsachen, zwei Gesichtspunkte.

Digitized by Google
Original from UNIVERSITY OF CALIFORNIA
Generated on 2019-10-16 13:00 GMT / http://hdl.handle.net/2027/uc1.b3774661
Public Domain in the United States, Google-digitized / http://www.hathitrust.org/access_use#pd-us-google

Erstlich ist als feststehend zu betrachten, daß ein Trauma der Wirbelsäule durch den Schmerz, der nachher zurückbleibt, und durch die infolge der Verletzung eventuell aufgetretene Versteifung zweier oder mehrerer Wirbel eine Ruhigstellung eines kleineren oder größeren Abschnittes der Wirbelsäule herbeiführt. Diese Ruhigstellung führt nach klinischer Erfahrung, wenn sie längere Zeit fortbesteht, zu Gelenkkontrakturen und Versteifungen, welche, wenn sie nicht rechtzeitig behandelt werden, zu dauernder Schwerbeweglichkeit und Ankylose führen können[1]).

Im Gegensatz hierzu müssen wir aber an dem zweiten Gesichtspunkte festhalten, daß die meisten der von uns beobachteten Versteifungen sehr intensive und weitgehende sind, daß sie sich nicht decken mit einer einfachen Ankylose der Wirbelgelenke. Sie gehen auf die vordere Peripherie über, woselbst die anatomischen Befunde und Radiogramme Verknöcherungen nachweisen[2]). Der Prozeß läßt sich demnach nicht mit der Ruhigstellung allein er-

---

[1]) Die Ursachen dieser, auch bei nicht traumatischen Fällen unserer Krankheit bedeutsamen Immobilisierung sind komplex. Entweder ist es die Schonung der miterkrankten Nerven, welche die für die Statik so wichtige abnorme Haltung veranlaßt, die eine instinktive ist (Feindel und Froussard), oder eine Mitaffektion der Muskeln läßt sie auf dem Wege spastischer Kontraktur zustande kommen (Focken, vgl. S. 242). Nicht nur Fälle, die scheinbar akut entstanden sind (Heiligenthal, Focken, Müller, Popoff, Anschütz) oder bei denen erhebliche vorübergehende Besserung erzielt wurde (Gasne, Leyden, Bender, Beer, Hoffmann), bei denen die Narkose zur Verminderung oder zum Verschwinden der Starre führte (Hoffa, Valentini, Magnus-Levy), auch alle jene Beobachtungen vorwiegend Strümpell-Mariescher Krankheit, bei denen die Versteifung der Wirbelsäule in oft sehr komplizierten Haltungsanomalien erfolgt ist (Fälle von Kirchgaesser, Fraenkel, Knöner, Magnus-Levy, Kühn, Janssen, Sivén, Valentini u. v. a.), könnten in der Mitaffektion nervöser oder muskulärer Apparate ihre Erklärung finden. Ebenso jene allerdings sehr seltenen Beobachtungen (Magnus-Levy, Landwehr), in welchen, trotz andauernder Rückenlage, erhebliche Kyphosierung stattgefunden hat.

[2]) Der chronisch-progressive Charakter des Leidens auch in angeblich auf traumatischer Basis entstandenen Fällen, die Mitbeteiligung fast des ganzen Achsenskelettes und vor allem die symmetrische Ausbreitung des Prozesses, dessen anatomisches Substrat ebenfalls im Sinne entzündlicher Synostosierung spricht (vgl. S. 247), lassen die Annahme eines einfachen Verletzungseffektes nicht zu (vgl. Wood, Ehrhardt, Sivén). Auch die sehr häufig festzustellende Tatsache der Aufhebung der Lendenlordose (vgl. unsere Fälle II und VI) weist uns auf schwere Schrumpfungsprozesse an der vorderen Peripherie hin.

Digitized by Google
Original from UNIVERSITY OF CALIFORNIA
Generated on 2019-10-16 13:00 GMT / http://hdl.handle.net/2027/uc1.b3774661
Public Domain in the United States, Google-digitized / http://www.hathitrust.org/access_use#pd-us-google

klären, und wir müssen der traumatischen Einwirkung nicht sowohl die Ruhigstellung als die Auslösung eines ossifizierenden und, wie wir wohl sagen dürfen, eines entzündlichen Prozesses zuschreiben.

Aus diesen beiden Arten der traumatischen Einwirkung ergeben sich demnach verschiedene Prozesse, die durch die persönliche Disposition, das Alter usw. weiter beeinflußt werden mögen. Diese versteifende traumatische Einwirkung auf die Wirbelsäule ist nicht ohne Analoga an den Extremitäten. Ossifizierende Prozesse in Muskelansätzen und Bändern in der Umgebung traumatisierter Gelenke (Schulter, Ellbogen) bis zu schließlicher totaler Versteifung sind beobachtet; aber alle diese Beobachtungen werfen kein Licht auf die Natur des Prozesses, um den es sich hier handelt.

Wir wissen wohl, daß stark asymmetrisch komprimierte Zwischenscheiben, bei denen die Kompression so weit geht, daß sich die Wirbelränder beinahe berühren, im Laufe der Jahre verknöchern, bzw. daß die von den Rändern ausgehenden Knochenwucherungen schließlich verschmelzen, wir wissen auch, daß schwer arbeitende Leute (Bauern, Erdarbeiter, Maurer) an ihren Lendenwirbeln zahlreiche Exostosen und Bandverknöcherung aufweisen, aber alle diese Verknöcherungen haben nicht den fortschreitenden Charakter, der unserer Erkrankung eigen ist. Sie sind als funktionelle Hypertrophien und Folgen kleinerer Traumen aufzufassen, aber es fehlt ihnen der progrediente, deletäre Charakter. Alle diese Beobachtungen zeigen, wie sehr man mit der Erklärung durch Trauma vorsichtig sein muß, und daß die Beiziehung einer schon bestehenden Entzündung oder eines disponierenden Momentes unbedingt notwendig ist.

Wenn auch zuzugeben ist, daß traumatische Alterationen in der Wirbelsäule später durch Aenderung der statischen Verhältnisse verhängnisvolle Folgen haben können, so darf doch nicht jedes vor Jahren einmal stattgehabte Trauma, wie die Angabe eines solchen bei Versicherten wohl meist erhältlich sein wird, rückhaltlos im Sinne der Krankheitsveranlassung begutachtet werden. Hüten wir uns, traumatische Ursachen zu kreieren!

So wird in unserem III. Falle eine oberflächliche Betrachtung dem vor 1½ Jahren stattgefundenen Trauma ursächliche Bedeutung beimessen, die Berücksichtigung der zeitlichen Verhältnisse aber wird eine solche Annahme als unrichtig erscheinen lassen müssen. Zunächst erhebt sich die Frage, ob die im Radiogramm sichtbaren, den XII. Brustwirbel betreffenden Veränderungen Folgeerscheinungen einer Fraktur dieses Wirbelkörpers sind. Hierfür scheinen

Digitized by Google
Original from UNIVERSITY OF CALIFORNIA
Generated on 2019-10-16 13:00 GMT / http://hdl.handle.net/2027/uc1.b3774661
Public Domain in the United States, Google-digitized / http://www.hathitrust.org/access_use#pd-us-google

nicht nur die nach der Verletzung aufgetretenen Beschwerden zu sprechen, wie die dauernd anhaltende, der Therapie unzugängliche Schmerzhaftigkeit der unteren Brustwirbelsäule, die nach der rechten Thoraxseite hin gürtelförmig ausstrahlenden Neuralgien und Schmerzen beim Aufrichten aus gebückter Stellung, sondern verschiedene, radiographisch feststellbare Alterationen des XII. Brustwirbels und seiner oberen Verbindung:

1. Die Verringerung der Zwischenscheibenhöhe XI/XII.
2. Die den Aspekt eines Callus darbietende Spangenbildung, die, einen konvexen Bogen bildend, bis zur Mitte des XI. Brustwirbelkörpers hinaufreicht.
3. Die erhebliche Deformation des XII. Brustwirbelkörpers, der in seiner hinteren unteren Partie wie ausgezogen scheint, was, falls es sich nicht um einen Artefakt seitlicher Strahlenprojektion handelt, zur Verengerung des entsprechenden Zwischenloches geführt hat. Außerdem ist der vordere untere Rand des Wirbelkörpers lippenförmig aufgestellt.
4. Dieses Segment, in geringerem Maße auch das über diesem gelegene, weichen treppenabsatzförmig nach hinten aus, indem namentlich der XII. Brustwirbel gegenüber dem I. Lendenwirbel dorsalwärts disloziert erscheint.

Das Fehlen einer Gibbusbildung, einer begrenzten Kyphose oder Dislokation der Dornfortsätze sprechen nicht unbedingt gegen Wirbelfraktur, lehren uns doch die Erfahrungen von Kocher, Heidenhain u. a., daß eine solche nicht nur ohne Gibbus, sondern auch im übrigen fast symptomlos verlaufen kann. Ein wichtiges diagnostisches Kriterium mußte dem Grundsatz „primum nil nocere" gemäß außer Betracht fallen, nämlich die Feststellung eines allfällig vorhandenen Stauchungsschmerzes. Daß der Verunfallte vom Momente der Verletzung an über intensive Schmerzen in der Wirbelsäule klagte, die es ihm verunmöglichten, seine Berufstätigkeit weiter auszuüben, darf nur in sehr bedingtem Sinne für eine Frakturdiagnose verwertet werden, wenn man das zweifellose Vorhandensein des intensiv bestandenen Wunsches zur Erlangung einer hochgesetzten Entschädigungsrente von seiten des Versicherten, namentlich aber die fast momentane Besserung der Symptome nach Bewilligung derselben berücksichtigt.

Nun ist aber durch die ein großes Material umfassenden Untersuchungen Simmonds' gezeigt worden, daß chronisch-deformierende Prozesse am Achsenskelett, wie wir solche bei der, wegen der oft hochgradigen Gestaltsveränderungen an Wirbelkörpern und Fortsätzen „deformierend" genannten Spondylitis finden, auf einzelne wenige, ja auf einen einzigen Wirbel beschränkt sein können, und es wird später der Nachweis erbracht werden, daß diese Erscheinungen in allen Abstufungen ihrer Intensität häufig auch dem pathologisch-anatomischen Bilde unserer Erkrankung zukommen. Nicht nur findet man in solchen Fällen, bei denen jede gröbere Gewalteinwirkung auszuschließen ist, hochgradige Deformationen an den Wirbelkörpern, wie Auftreibung und Wulstung ihrer Ränder, polymorphe Osteophytenbildung, Höhenreduktion zufolge resorptiver Vorgänge in der Wirbelspongiosa (Wullstein, Simmonds), auch Stellungsveränderungen der Einzelwirbel gegeneinander, wie sie etwa unser

Digitized by Google
Original from UNIVERSITY OF CALIFORNIA
Generated on 2019-10-16 13:00 GMT / http://hdl.handle.net/2027/uc1.b3774661
Public Domain in the United States, Google-digitized / http://www.hathitrust.org/access_use#pd-us-google

Fall in Form des treppenabsatzartig zurückweichenden XII. Brustwirbels zeigt, sind, wie wir uns an Hand der Beobachtung einschlägiger Radiogramme überzeugen konnten, keine Seltenheiten.

Die neuralgiformen, gürtelförmigen Schmerzattacken fühlte der Patient von einer Stelle ausgehend, die der Höhe des X./XI. Brustwirbels entspricht, es ist dies auch der Ort, an welchen er selbst mit dem Finger hinweist, um die Stelle des größten Schmerzes zu bezeichnen. Den größten Druckschmerz empfindet er sogar noch höher, unmittelbar rechts neben Dornfortsatz IX/X. Es besteht die Möglichkeit einer Kompression von seiten der hyperostotisch verengten Intervertebralöffnung X/XI.

Es wird später ausgeführt werden, daß Ossifikationsprozesse im Bandapparat von einer solchen Intensität, die sie der radiographischen Darstellung zugänglich macht, sehr erhebliche Zeiträume beanspruchen. Dort wird auch gezeigt werden, daß röntgenpositive Befunde erst nach einer Krankheitsdauer von mindestens 1 Jahr erhoben werden können, sie beschränken sich jedoch auf Veränderungen an den Proc. articul., mitunter beginnende Spangenbildung. Eine radiographisch feststellbare Bandverknöcherung aber, wie sie in unserem Falle in so hochgradiger Weise ausgebildet ist, erfordert einen Zeitraum mehrerer Jahre. Hieraus ergibt sich mit aller Bestimmtheit, daß der Beginn des wahrscheinlich chronisch-entzündlichen Prozesses, der die Ankylose produzierte, weit vor das 1½ Jahre vor die Anfertigung des Radiogrammes fallende Trauma zu setzen ist. Die angeblich völlige Beschwerdelosigkeit vor dem Unfall darf uns an einer solchen Annahme nicht zweifeln lassen, ist doch gänzlich schmerzloser Verlauf in vielen Fällen beobachtet (Damsch, Heiligenthal, Reichmann, Senator, Deschmann, Gasne, Schlayer u. a.). Wir müssen uns auch eingedenk sein, daß eine Versteifung des Brustteiles allein wegen der nur geringen Funktionsstörung dem Manne nicht notwendigerweise aufzufallen brauchte.

Es ist jedoch möglich, daß eine solche beschränkte Ankylose das Zustandekommen einer Verletzung des XII. Brustwirbels oder seiner Verbindungen befördert hat. Wie die Beobachtungen Kudrjaschoffs und Abdis gezeigt haben, sind die Bedingungen für die Entstehung einer Fraktur oder Luxation in einer bereits von der Versteifung befallenen Wirbelsäule besonders günstig. So genügte im Falle Abdis ein in Narkose vorgenommenes Brisement forcé der ankylosierten Hüftgelenke eine Fraktur des I. und II. Lendenwirbels mit schweren Kompressionserscheinungen von seiten des Lendenmarkes zu bewerkstelligen. Auch Sick macht an Hand eines Falles auf die Gefahr einer Wirbelfraktur, die bei solchen Leuten durch geringfügigste Traumen entstehen kann, aufmerksam. Trotz vorsichtigster Redression in Narkose behufs Korrektur

Digitized by Google
Original from UNIVERSITY OF CALIFORNIA
Generated on 2019-10-16 13:00 GMT / http://hdl.handle.net/2027/uc1.b3774661
Public Domain in the United States, Google-digitized / http://www.hathitrust.org/access_use#pd-us-google

der Kyphose mußte in Deschmanns Fall nach dem Erwachen des Patienten Paraplegie mit Blasenlähmung konstatiert werden, deren Ursache wahrscheinlich Wirbelfraktur mit epiduralem Hämatom war. Bei partieller Versteifung scheinen gerade jene Stellen am Uebergang zwischen dem starren zum beweglichen Teil besonders gefährdet (Trèves). Kudrjaschoff beschreibt einen solchen Fall, bei welchem Luxation zwischen I. und II. Halswirbel eingetreten ist.

Wenn somit auch dem Trauma in unserer Beobachtung eine für den chronischen Ankylosierungsprozeß ursächliche Bedeutung abzusprechen ist, muß eine den Krankheitsprozeß fördernde Wirkung desselben nach den heute bestehenden Anschauungen zugegeben werden. Dem Grundsatze „in dubiis mitius" gemäß (Bettmann) ist denn auch hier eine durch die traumatische Schädlichkeit verschlimmerte Erwerbsbeschränkung, die zur Rentenbewilligung führte, angenommen worden.

In der Literatur sind mehrere Fälle chronischer Wirbelsäulenversteifung angeblich traumatischer Genese mitgeteilt, die sich zum Teil wahrscheinlich, zum Teil sicher mit Frakturierung der Wirbelsäule komplizierten, so die Beobachtungen von Borchard und Voltz.

Fraenkel hat uns sogar den Sektionsbefund eines Falles mitgeteilt, bei welchem chronische Wirbelsteifigkeit und Kompressionsfraktur des 1. Lendenwirbels kombiniert waren. Ein 41jähriger Mann, dessen stark nach hinten ausgebogene Wirbelsäule vollkommen versteift ist, erlitt vor 3 Jahren ein so heftiges Trauma, daß Kopf, Brust und Wirbelsäule schwere Verletzungen davontrugen. Seit dieser Zeit verspürte der Mann ein „Knuppen" im Rücken und hatte andauernd starke Schmerzen daselbst. Die Wirbelsäule, die an einer Stelle einknickte, wurde immer steifer und gebeugter, schließlich wurde auch die Atmung erschwert, und der gänzlich hilflose Mann erlag einer Lungentuberkulose.

Die Sektion zeigte alle für ankylosierende Spondylitis typischen Erscheinungen: starke Kyphose, ossäre Ankylose aller Gelenkfortsätze und Wirbelrippengelenke, seitliche Spangenbildung zwischen den Wirbelkörpern. Der I. Lendenwirbel war ausgesprochen keilförmig. An der Grenze zwischen vorderem und mittlerem Drittel zeigte die Spongiosastruktur große Unregelmäßigkeit. Es fanden sich daselbst weite Markräume, die Knochenbälkchen waren aufwärts gegen die Bandscheibe zu gedrängt, ein schmaler Knochensaum mit dem XII. Brustwirbel verwachsen. Die derbe Bandscheibe zwischen XII. Brust- und I. Lendenwirbel war in ihrer Kontinuität mehrfach getrennt, auch fand sich zwischen diesen Wirbeln die stärkste Spangenbildung.

Wir dürfen die Besprechung unseres 3. Falles nicht als abgeschlossen betrachten, bevor eine interessante Erscheinung seines radiographischen Befundes genauere Berücksichtigung erfahren hat. Es handelt sich um die namentlich am IX. Brustwirbel sehr deut-

Digitized by Google
Original from UNIVERSITY OF CALIFORNIA
Generated on 2019-10-16 13:00 GMT / http://hdl.handle.net/2027/uc1.b3774661
Public Domain in the United States, Google-digitized / http://www.hathitrust.org/access_use#pd-us-google

lich sichtbaren, zapfenförmigen, vom vorderen unteren Rand der Wirbelkörper ausgehenden, tiefschattenden Knochenbildungen. Diese finden wir nämlich, wie Schultheß zeigte, in genau derselben Konfiguration als Initialstadium der Osteophytenbildung bei jenen Veränderungen der Wirbelkörper, die dem Senium eigen sind. Aus einem Vergleich der in Schultheß' Abhandlung befindlichen, hier mit gütigster Erlaubnis reproduzierten Abbildung des Durchschnittes

Fig. 13.



Durchschnitt der Lendenwirbelsäule einer 79jährigen Frau.
(Aus Schultheß, Handbuch d. orthop. Chirurgie, herausg. von Joachimsthal.)

Fig. 14.

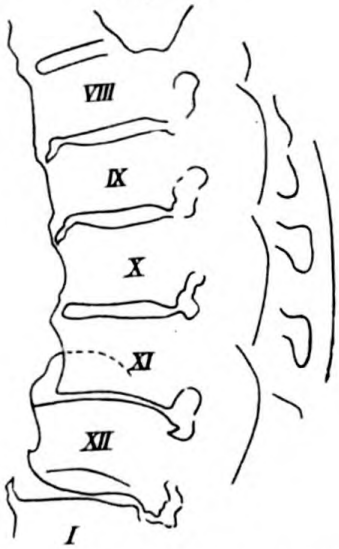


Pause des Radiogrammes unserer Beobachtung 3.

der Lumbalwirbelsäule einer 79jährigen Frau mit der Pause unseres Skiagrammes erhellt die bis in feine Details gehende Konformität dieser Bildungen.

Hier wie dort erstreckt sich die nach unten zu sich verschmälernde Verknöcherung vom unteren Rande eines Wirbels, die vordere Peripherie des oberen Randes des nächstfolgenden Wirbelkörpers überdeckend, nach abwärts. Diese weitgehende Uebereinstimmung läßt den Schluß, daß es sich in unserem Falle um eine Kombination seniler Veränderungen mit ossifizierenden Prozessen handelt, be-

Digitized by Google
Original from UNIVERSITY OF CALIFORNIA
Generated on 2019-10-16 13:00 GMT / http://hdl.handle.net/2027/uc1.b3774661
Public Domain in the United States, Google-digitized / http://www.hathitrust.org/access_use#pd-us-google

rechtigt erscheinen; eine Kombination zweier verschiedener Prozesse, welche beide die Lokomotionsfähigkeit der Einzelwirbel gegeneinander in höchstem Maße beeinträchtigen, sind doch den Ausführungen Schultheß' zufolge diese strahlenförmig nach unten gehenden Verknöcherungen „keineswegs mechanisch notwendige Stützorgane, sondern im Gegenteil die Mechanik beschränkende Bildungen". Welcher der beiden Prozesse zuerst die Beweglichkeitsbeschränkung der Brustwirbelsäule veranlaßte, ist, da wir über ein Radiogramm einer früheren Entwicklungsperiode nicht verfügen, nicht mehr festzustellen.

Ein Rückblick über die unserer Krankheit zugrunde liegenden ätiologischen Faktoren lehrt, daß die den Ankylosierungsprozeß erzeugende Noxe, dem Sammelbegriff der „rheumatischen" Schädlichkeiten nahestehend, ihrem Wesen nach unbekannt ist. Das positive Ergebnis ist die Erkenntnis vom Fehlen durchgreifender ätiologischer Unterschiede zwischen den verschiedenen Typen der Krankheitsbilder. Wie sich nun diese letzteren in ihrem Symptomenkomplexe gegeneinander verhalten, sollen die folgenden Erörterungen klarlegen.

## Symptomatologie.

Das wichtigste differentialdiagnostische Unterscheidungsmerkmal der beiden Krankheitsbilder, das schon von Bechterew an erster Stelle aufgeführt wird, soll in der Mitbeteiligung resp. dem Freibleiben der Gelenke liegen. Zugegeben, daß heute Fälle chronischer Wirbelsteifigkeit bekannt sind, bei denen der Krankheitsprozeß sich lediglich auf die Wirbelsäule beschränkt und die anamnestisch nie auch nur vorübergehende Gelenkaffektionen aufwiesen (Fälle von Marie und Astié, Schlesinger, Bettmann, Sivén, Wiese, Rumpel u. a.)[1], wird anderseits in der v. Bechterewschen Kasuistik die Miterkrankung von Gelenken so häufig erwähnt, daß eher anzunehmen ist, diese „Komplikation" sei eine Aeußerung des auch der Versteifung des Achsenskelettes zugrundeliegenden Prozesses. In nicht weniger als 34,5 % der Bechterewschen Fälle finden wir Mitbeteiligung verschiedenster Gelenke verzeichnet, wobei jene Beobachtungen, in denen die Gelenkaffektion nur einen vorübergehenden Charakter zeigte, nicht einmal berücksichtigt sind.

Unser Patient 1 zeigt geringe Beweglichkeitsbeschränkung des rechten Hüftgelenkes, anamnestisch gingen der Wirbelsäulenversteifung so charakte-

[1]) Vgl. auch unsere Beobachtungen 3, 5 und 6.

Digitized by Google
Original from UNIVERSITY OF CALIFORNIA
Generated on 2019-10-16 13:00 GMT / http://hdl.handle.net/2027/uc1.b3774661
Public Domain in the United States, Google-digitized / http://www.hathitrust.org/access_use#pd-us-google

ristische, auf Salizyl reagierende Arthritiden mit Hinterlassung von Mitralinsuffizienz voraus, daß es naheliegt, anzunehmen, daß ein und derselbe Prozeß sowohl die Versteifung des Achsenskelettes als auch die arthritischen Erscheinungen bedingte.

Selbst die schon von Bechterew mitgeteilten Beobachtungen halten einer gerade dieses Hauptmoment berücksichtigenden strengen Kritik nicht stand. So glaubt Turner, daß man in dem dritten der von Bechterew zuerst erwähnten Fälle eine Mitaffektion verschiedener Gelenke wohl anzunehmen berechtigt sei, schreibt er doch: „Es handelte sich teils um irradiierende und wandernde Schmerzen, teils waren dieselben im Ellbogen- und Femurgelenk konzentriert ... Infolge der Gelenkschmerzen konnte der Patient 1½ Jahre lang nur mit Mühe gehen." Bechterews zweiter Patient klagt seit langer Zeit über Schmerzen in den Patellar- und Trochantergegenden, und am linken Fuß waren zwei Zehen in Beugestellung ankylosiert. In einem später publizierten Fall finden wir die Angabe von Schwerbeweglichkeit der Schultergelenke.

Die Unterschiede sind nur graduell, nicht generell, was namentlich auch aus dem Umstande hervorgeht, daß die Krankheit häufig in einem peripheren Gelenk einsetzt (Beobachtung 1), nach dessen Abheilung dann die Wirbelsteifigkeit zustande kommt. Die Angabe, daß die Fälle, die im übrigen der Beschreibung v. Bechterews entsprechen, Beteiligung größerer oder kleinerer Gelenke aufweisen, finden wir in der folgenden, sehr reichhaltigen Kasuistik von der überwiegenden Mehrheit der Autoren immer wieder bestätigt. Wir erwähnen nur Magnus-Levy, Senator, Bregmann, Focken, Zesas, Pussep, Bender, Knöner, Krause, Lagiewski und Abdi[1]) (vgl. auch unsere Fälle 1, 6 und 7).

Noch viel weniger als die Affektion peripherer Gelenke ein zwischen Bechterewschem und Strümpell-Marieschem Typus ausschlaggebendes Unterscheidungsmerkmal ist, kann ein Verschontbleiben kleinerer Artikulationen für letzteren Symptomenkomplex als typisch gelten, wie dies von Strümpell, Marie, Hoffa, Mutterer und Valentini angenommen wurde. Wir haben schon früher gesehen, daß die Mariesche „Spondylose rhizomélique" rasch eine immer ausgedehntere Erweiterung erfuhr, und heute muß uns die erheblich bereicherte Kasuistik zu der Ueberzeugung führen, daß diese Namengebung als viel zu beschränkt fallen zu lassen ist. Jene

[1]) Abdi bemerkt, daß man mit demselben Recht, mit welchem man Bechterewsche und Strümpell-Mariesche Formen auseinanderhält, Fälle von rachitischer Kyphose der Wirbelsäule von solchen abtrennen könnte, bei denen außerdem noch die Extremitätenknochen von der Rachitis befallen sind.

Digitized by Google
Original from UNIVERSITY OF CALIFORNIA
Generated on 2019-10-16 13:00 GMT / http://hdl.handle.net/2027/uc1.b3774661
Public Domain in the United States, Google-digitized / http://www.hathitrust.org/access_use#pd-us-google

Beobachtungen, bei denen sich die Affektion auf die sog. „Wurzelgelenke" beschränkt, treten so stark zurück, daß die Aufrechterhaltung dieses Krankheitsbildes, selbst wenn es nur als Syndrom aufgefaßt wird, unmöglich erscheint und wenn auch Magnus-Levys Ansicht, daß die kleinen Gelenke im allgemeinen seltener befallen sind als die großen Artikulationen der Extremitäten, zutreffen mag (vgl. auch unsere Beobachtung 2), darf dieses Verhalten den Grad einer Gesetzmäßigkeit nicht beanspruchen. Dies zeigen Fälle, bei denen wohl die kleinen Gelenke affiziert waren, während sich gerade die Wurzelgelenke als frei erwiesen (Popoff, Deutschländer, Gise, Fraenkel [Fall 6], Glaser [Fall 1 und 2] u. a.). Ein Blick auf nachfolgende, 126 Fälle umfassende Statistik lehrt, daß der Prozeß nicht nur fast kein Gelenk des Körpers verschont läßt, sondern daß auch die Mitbeteiligung kleiner Gelenke ein überaus häufiges Vorkommnis ist. Die prozentuale Verteilung der erkrankten Gelenke ist:

| | |
|---|---|
| Hüftgelenke | 61,5 % |
| Schultergelenke | 58,0 „ |
| Kniegelenke | 44,5 „ |
| Fußgelenke | 31,0 „ |
| Finger- und Zehengelenke | 19,0 „ |
| Ellbogengelenke | 17,0 „ |
| Kiefergelenke | 17,0 „ |
| Handgelenke | 13,5 „ |
| Sternalgelenke | 11,0 „ |

v. Bechterew hält das konstante Auftreten einer Kyphose im oberen Abschnitt der Wirbelsäule bei seinem Krankheitsbilde für charakteristisch, während eine solche bei der Strümpell-Marieschen Form fehlen, zum mindesten inkonstant sein soll. Unser 2. und 7. Fall setzen sich also hiermit in Widerspruch, und die Kasuistik zeigt auch hier, daß diesem differentialdiagnostischen Merkmal nur relative Bedeutung zukommt, finden wir doch in 14 % der Bechterewschen Fälle die Kyphose fehlend, während sie umgekehrt in sogar 58 % der Strümpell-Marieschen Formen in oft hochgradiger Weise zur Entwicklung gekommen ist[1]).

[1]) So erwähnt z. B. Heiligenthal sehr starke Kyphose im oberen Brust- und unteren Halsteil, das bis auf die Brust heruntergedrückte Kinn erzeugte sogar Decubitus über dem Sternum, und in Contos Beobachtung ist die Verkrümmung der Wirbelsäule sogar so hochgradig ausgebildet, daß die Symphyse auf das Sternum drückt. Deutschländer erwähnt einen Fall, wo die Kyphose zu Druckerscheinungen auf Kehlkopf und Luftröhre führte, so daß Atembeschwerden resultierten.

Digitized by Google
Original from UNIVERSITY OF CALIFORNIA
Generated on 2019-10-16 13:00 GMT / http://hdl.handle.net/2027/uc1.b3774661
Public Domain in the United States, Google-digitized / http://www.hathitrust.org/access_use#pd-us-google

Die Schlesingersche Angabe, daß den Bechterewschen Formen die einfachen, umfangreichen Kyphosen, den Strümpell-Marieschen Formen dagegen oft mehrere komplizierte Krümmungen zukommen (vgl. Anm. S. 228), trifft jedenfalls nur im allgemeinen zu; denn auch bei ersteren setzt sich die Verkrümmung des Achsenskelettes oft aus mehreren Komponenten zusammen (z. B. Anschütz [Fall I], Sivén [Fall I], Magnus-Levy [Fall III] u. a.).

Der von Bechterew aufgestellten „Regel" des absteigenden Verlaufes der Versteifung bei seiner Krankheitsform, der Ankylosierung in aufsteigender Richtung bei den Strümpell-Marieschen Typen fügen sich nur so wenige Beobachtungen, daß auch diesem Moment eine untergeordnete Bedeutung beizumessen ist. Da eine Versteifung in den unteren Abschnitten der Wirbelsäule viel weniger intensive Störungen verursacht als im oberen Brust- und Halsteil (Abdi), wird verständlich, daß in der Mehrzahl der Fälle der Beginn der Erkrankung in der Wirbelsäule überhaupt nicht festzustellen ist. Recht häufig begegnet man auch der Angabe der simultanen Affektion des ganzen Achsenskelettes. Unter 58 Fällen Bechterewscher Krankheit vermochten wir 12mal mit Sicherheit deszendierenden Verlauf der Versteifung festzustellen, in 14 Fällen dagegen war, wie die betreffenden Beobachter sogar meist ausdrücklich betonen, die Progression eine aszendierende. 126 Fälle chronischer Wirbelsteifigkeit, die als Strümpell-Mariesche Krankheit oder unter allgemeineren Bezeichnungen aufgeführt sind (vgl. S. 218 Anm.), war der Prozeß 37mal aufsteigend und 20mal absteigend.

Einer der wesentlichsten Unterschiede soll in dem viel konstanteren Auftreten nervöser Symptome in Form von Nervenwurzelreizung und schließlich paretischen Erscheinungen beim Bechterewschen Symptomenkomplexe liegen. Verschiedene Autoren erblicken in diesem Moment ein geradezu ausschlaggebendes differentialdiagnostisches Unterscheidungsmerkmal. Schon Strümpell betonte den relativ schmerzlosen Verlauf der von ihm beschriebenen Affektion, und Valentini hat später, allerdings mit einer gewissen Einschränkung, dieselbe Ansicht geäußert. Er gibt immerhin zu, daß auch beim Strümpell-Marieschen Symptomenbilde die spinalen Wurzeln durch Druck von seiten der erkrankten Stellen der Wirbelsäule aus sekundär in Mitleidenschaft gezogen werden können. Damsch und Borchard räumen unter den morbiden Symptomen den Reiz- und Ausfallserscheinungen der Nervenwurzeln die erste Stelle ein, sie sollen dem Bechterewschen Krankheitsbilde etwas durchaus Eigenartiges verleihen. Trotzdem auch unsere Beobach-

Digitized by Google
Original from UNIVERSITY OF CALIFORNIA
Generated on 2019-10-16 13:00 GMT / http://hdl.handle.net/2027/uc1.b3774661
Public Domain in the United States, Google-digitized / http://www.hathitrust.org/access_use#pd-us-google

tungen sich in dieser Beziehung der „Regel" entsprechend verhalten, zeigen doch Fall 1, 5, 6 und 7, die im großen und ganzen dem Bechterewschen Bilde entsprechen, ausgeprägte Wurzelreizsymptome, während solche in dem den Marieschen Symptomenkomplex aufweisenden 2. Falle vermißt werden, können wir auch in diesen Erscheinungen ein stichhaltiges Unterscheidungsmerkmal nicht erblicken. Nicht weniger als ein Drittel der Fälle unserer Bechterewschen Kasuistik zeigten während ihres Verlaufes auch nicht die Spur einer Mitbeteiligung des Nervensystems (vgl. z. B. Fall 4) [1], das umgekehrt in 16% Strümpell-Mariescher Formen in oft hochgradiger Weise im Sinne der Wurzelreizung alteriert befunden wurde. Die in keinem Verhältnis zur Schwere des Krankheitsbildes stehenden Nervensymptome regelloser Art (Heiligenthal) müssen heute auf Grund des reichlichen kasuistischen Materials als durch den Prozeß am Knochensystem und seiner Umgebung sekundär bedingte aufgefaßt werden.

Die schon von Braun gegebene Erklärung, die später von Leyden, Hueter, Kudrjaschoff u. a. akzeptiert wurde, nach welcher eine zur Verengerung der Intervertebralkanäle führende und damit Kompression der spinalen Wurzeln bedingende Knochenwucherung die alleinige Ursache der nervösen Reiz- und Ausfallssymptome abgeben sollte, mag für eine Minderzahl von Fällen in Anwendung zu bringen sein, ist aber in Anbetracht des Umstandes, daß eine solche Raumbeschränkung durch Hyperostosenbildung anatomisch nur selten nachgewiesen ist, erheblich einzuschränken (Chmelewski). Eine vasomotorische Störung in Form hyperämischer Schwellung der Gefäße an den Bögen und Seiten des Spinalkanales (Braun), Schwellungen in der Umgebung der Wirbelgelenke (Hoffmann), entzündliche Prozesse im perineuralen Gewebe (Vollheim), möglicherweise auch eine pachymeningitische Verdickung der Dura mater (Voltz) wurden für solche Fälle als raumbeschränkende Momente angenommen. Nach den Anschauungen von Senator, Reichmann, Focken und Hartmann endlich bewirkt die gleiche Schädlichkeit, welche die Veränderungen am Knochensystem produziert, gleichzeitig entzündliche Prozesse in den benachbarten Nerven, Neuritiden, selbst Myelitiden (Senator). Die allgemein

[1]) So z. B. die Beobachtungen von Anschütz, Schlesinger, Goldthwaith, Marie und Astié, Magnus-Levy, Sivén, Bender, Vollheim u. a.

Digitized by Google
Original from UNIVERSITY OF CALIFORNIA
Generated on 2019-10-16 13:00 GMT / http://hdl.handle.net/2027/uc1.b3774661
Public Domain in the United States, Google-digitized / http://www.hathitrust.org/access_use#pd-us-google

und auch in unseren Fällen zu beobachtende Erscheinung, daß die nervösen Symptome meist nur in einer früheren Entwicklungsperiode des Leidens stärker ausgeprägt sind und fast immer einen vorübergehenden Charakter zeigen, mag für diese Auffassung sprechen.

Die von Bechterew und seinen Schülern (Subow, Golant, Winokurow) in immer wieder modifizierter Weise vertretene Auffassung, wonach ein chronisch-meningitischer Entzündungsprozeß als ein die Wirbelsäulenaffektion bedingendes Moment die Krankheit einleiten sollte, mußte der späteren, auf ein reiches Material sich stützenden Kritik weichen. Nicht nur fehlen in vielen Fällen nervöse Symptome gänzlich, nicht nur zeigen dieselben, wenn vorhanden, einen regellosen, akzidentellen Charakter, der fast immer dem Typus einer Wurzelaffektion entspricht, sondern der von Bechterew als Stütze für seine Theorie aufgeführte Fall eines zweifellos luetisch infizierten Patienten bot so schwere nervöse Symptome, wie solche seither nicht in annähernd so hochgradig entwickelter Weise je wieder beobachtet wurden, wie sie vielmehr mit der von Nonne gegebenen Charakteristik des so außerordentlich variabeln Symptomenbildes der Rückenmarksyphilis übereinstimmen. So erscheint für diesen Fall ein Kommentar, wie es Turner gibt, gerechtfertigt. Nach seiner Meinung handelt es sich um eine zufällige Kombination zweier verschiedener Krankheitsprozesse, einer luetischen Meningomyelitis mit deformierender Spondylitis. Auch der von Bechterew mitgeteilte Sektionsbefund eines luetisch infizierten Alkoholikers mit Wirbelsteifigkeit (vgl. S. 189) muß nicht nur aus dem Grunde, daß er bisher vereinzelt geblieben ist, sondern daß solche Veränderungen bei luetischen Prozessen des Rückenmarkes und seiner Hüllen beobachtet sind, in ähnlicher Weise beurteilt werden. Außerdem erscheint der Einwand von Kirchgaesser gerechtfertigt, daß Bechterews Erklärungsversuch eine viel stärkere Degeneration der motorischen Neurone voraussetzt, die im Gegensatz zu den sensibeln Wurzeln und Hintersträngen nur spärliche Faserdegeneratien aufweisen. Veränderungen, wie sie v. Bechterew beschreibt, können nach Kirchgaesser auch im Anschluß an Kachexien verschiedenster Ursache entstehen, sie finden sich auch bei zahlreichen anderen Krankheiten als mehr oder weniger wichtige Nebenbefunde (Senator), vor allem auch, wie Nonnes Untersuchungen zeigten, im Senium. Nach Magnus-Levy ist es auch unverständlich, daß die relativ geringe Muskelatrophie in Bechterews Fällen eine Druckatrophie der Bandscheiben zur Folge haben sollte, finden wir doch bei Zuständen viel hochgradigeren Muskelschwundes, z. B. bei Muskeldystrophie, nie Verwachsung der knöchernen Bestandteile des Achsenskelettes.

Zwei, beiden Krankheitsbildern zukommende Erscheinungen müssen noch kurz erwähnt werden, die respiratorische Starre des Thorax und die Veränderungen in der Muskulatur.

Daß erstere, wie die Kasuistik lehrt, ein recht häufiges Vorkommnis ist, häufig aber auch vermißt wird, zeigen auch unsere Beobachtungen. Sie fehlt in den Fällen 3, 4, 6, ist aber in den

Digitized by Google
Original from UNIVERSITY OF CALIFORNIA
Generated on 2019-10-16 13:00 GMT / http://hdl.handle.net/2027/uc1.b3774661
Public Domain in the United States, Google-digitized / http://www.hathitrust.org/access_use#pd-us-google

Fällen 1, 2, 5, 7 und 8 fast absolut. Die v. Bechterewsche Anschauung, wonach die Atrophie der Rücken- und Interkostalmuskulatur die Ursache des respiratorischen Thoraxstillstandes abgeben sollte, konnten die späteren Beobachter wegen des sehr häufigen Fehlens irgendwie ausgesprochenen Muskelschwundes nicht bestätigen. Näher liegt die von Goldtwaith gegebene Erklärung, die in der Verwachsung der Rippenwirbelgelenke die Ursache der Thoraxstarre erblickt. Nach Magnus-Levy soll dieses Moment jedoch nur in der Minderzahl der Fälle die Immobilisierung des Brustkorbes bewirken. Diese ist vielmehr die Folge der Haltungsanomalie, der Kyphose und Annäherung des Kopfes an die Brust. Bei der thorakalen Atmung wird der Brustkorb nicht nur nach allen Seiten hin erweitert, sondern auch eleviert, welch letztere Bewegung bei starrer Kyphose verunmöglicht ist. Bei nach vorn gekrümmter Wirbelsäule soll auch beim Normalen aus diesem Grunde die thorakale Respirationsbewegung wegfallen. Von Schlayer ist hiergegen der Einwand erhoben worden, daß beim Normalen auch bei maximal flektiertem Kopf eine, freilich verminderte Hebung des Thorax doch noch möglich ist. Das Entscheidende ist die Versteifung des mittleren Brustteils (V.—VIII. Thorakalwirbel), der nach Hasses[1]) Untersuchungen bei der Inspiration eine Geradrichtung erfährt. Ist auch die Möglichkeit einer solchen Erklärung zuzugeben, so ist anderseits heute durch pathologisch-anatomische Untersuchungen ein Verlötungsprozeß an den kostovertebralen Verbindungen so häufig nachgewiesen (siehe S. 244 und Radiogramm von Fall 7), daß die Goldtwaithsche Ansicht wohl für viele Beobachtungen Gültigkeit beanspruchen darf. Fälle chronischer Wirbelsäulenversteifung, die jeglicher Kyphose entbehren und trotzdem ausgesprochene Thoraxstarre aufweisen, scheinen ebenfalls hierfür zu sprechen (Sivén [Fall 3], Focken [Fall 1], Rumpel [Fall 6, 7, 8], Schlayer [Fall 5, 10]).

Trotzdem die Abdominalatmung, wie die Untersuchungen Müllers gezeigt haben, außerordentliche kompensatorische Leistungen vollbringen kann, muß schließlich doch eine Inkompetenz der Atmung und damit auch des Kreislaufes resultieren (Plesch). Wie Klapps zeigte, sind wir imstande, dieselbe auf operativem Wege wenigstens einigermaßen hintanzuhalten. Er resezierte aus mehreren Rippenknorpeln ca. 5 cm lange Stücke subperichondral. Das Perichondrium selbst wurde mit dem Paquelin zur Verödung gebracht.

[1]) Zitiert nach Schlayer.

Digitized by Google
Original from UNIVERSITY OF CALIFORNIA
Generated on 2019-10-16 13:00 GMT / http://hdl.handle.net/2027/uc1.b3774661
Public Domain in the United States, Google-digitized / http://www.hathitrust.org/access_use#pd-us-google

Post operationem betrug die Atemexkursion, die an den Resektionsstellen vor sich ging, 5 cm, gegenüber 1 cm ante operationem (aus Stern, Deutsche med. Wochenschr. 1911, Nr. 43).

Ob die mehr oder weniger ausgebildete Thoraxstarre zu Lungentuberkulose disponiert, wie Fraenkel und Chmelewski glauben, ist schwierig zu entscheiden. Unsere Statistik weist nur in 9 % der Fälle tuberkulöse Affektionen der Lungen nach, in Fockens Beobachtung bestand Lungenspitzenkatarrh, der trotz ausgesprochener Thoraxstarre keinerlei Tendenz zur Progression zeigte. Nicht unwahrscheinlich ist, daß in unserem 2. Falle die reduzierte Expektorationsmöglichkeit einen ungünstigen Einfluß auf die der Behandlung schwer zugängliche, immer wieder rezidivierende Bronchitis ausübt.

Die Rückenmuskulatur unseres 1., 2. und 8. Falles erweist sich als reduziert, etwas druckempfindlich und stark gespannt, hauptsächlich in der Lumbalregion, ein Verhalten, dem wir in sehr vielen Beobachtungen begegnen. Da bei vollkommen verknöcherter oder immobilisierter Wirbelsäule die zugehörige Muskulatur überhaupt keinen Dienst mehr zu leisten hat, ist Inaktivitätsatrophie derselben selbstverständliche Folge (Magnus-Levy, Fraenkel). Wohl ist auch möglich, daß das gleichzeitige Bestehen einer Neuritis (siehe S. 228) eine weitere Ursache für den Muskelschwund abgibt, wofür das Vorhandensein von sensibeln Störungen, Reflexanomalien und vasomotorischen Erscheinungen (z. B. Hyperhidrosis, Fälle von Heiligenthal, Bregmann, Müller, Vollheim) sprechen.

Daß aber außer der Atrophie noch andere Veränderungen in der Muskulatur Platz greifen können, geht, wie Magnus-Levy, Focken, Hartmann, Vollheim u. a. betonen und wie auch unsere Beobachtungen zeigen, aus der häufig auffallenden Derbheit und Druckempfindlichkeit derselben hervor. In frischen Fällen sollen diese Erscheinungen auf Muskelkontraktur (Magnus-Levy, Vollheim), vielleicht auch auf entzündlicher Verdickung beruhen, während später eine bindegewebige Umwandlung die Konsistenz des atrophischen Muskelgewebes erhöht. Mehrfach vorgenommene mikroskopische Untersuchungen von der Leiche oder in vivo entnommenen Muskelstückchen bestätigten diese Auffassung. Fraenkel fand eine in ihrer Intensität wechselnde Lipomatose im Perimysium internum, Hämorrhagien und sekundäre Pigmentablagerung, einfacher Zerfall der kontraktilen Substanz, meist auf einzelne Primitivbündel beschränkt, Entstehung sog. Muskelzellenschläuche mit Wucherung der Sarkolemmkerne, daneben aber kleine entzündliche Infiltrate im



Digitized by Google
Original from UNIVERSITY OF CALIFORNIA
Generated on 2019-10-16 13:00 GMT / http://hdl.handle.net/2027/uc1.b3774661
Public Domain in the United States, Google-digitized / http://www.hathitrust.org/access_use#pd-us-google

intermuskulären Gewebe und bindegewebige Schwielen. Das sind aber Erscheinungen, wie sie der einfachen, nicht degenerativen Muskelatrophie und der chronisch fibrösen Myositis zukommen. Auch Dorendorf hat mikroskopisch in einem Fall von Spondylose rhizomélique fibröse Myositis nachgewiesen.

Daß entzündliche Prozesse zuerst die Rücken- und Nackenmuskulatur im Sinne einer diffusen Myositis schädigen und dann von hier aus, auf Sehnen und Gelenkbänder übergreifend, schließlich die Wirbelgelenke in Mitleidenschaft ziehen können, glaubt Focken. In der Tat können primäre Muskelaffektionen klinisch das Bild von Wirbelversteifung bedingen. So beschreiben Cassirer und Oppenheim eine zu Kontrakturen führende Form von chronischem Muskelrheumatismus, die den Symptomenkomplex der Spondylose rhizomélique zu produzieren imstande ist. Senator hat alle jene primären Prozesse in der Muskulatur, die sich mit Versteifung des Rückens verbinden, unter der Bezeichnung „Rigiditas dorsalis myopathica" zusammengefaßt. Derbheit und Atrophie der Muskulatur, Herabsetzung der elektrischen Erregbarkeit mit Andeutung von Entartungsreaktion [1]) beim Fehlen druckempfindlicher Stellen an der Wirbelsäule und das Geringerwerden oder Verschwinden der Steifigkeit in Narkose sind charakteristisch für das Krankheitsbild. Der Erfolg der Therapie ist oft erheblich. Beer erreichte durch Massage und Elektrotherapie wesentliche Besserung und Flesch vermochte durch langsame, kleine Bewegungen und Applikation von Points de feu nach Benedikts Methode einen vollen Erfolg zu erreichen.

Interessant ist die Mitteilung zweier Fälle von Elliot, bei denen es sich einerseits um Rigiditas dorsalis myopathica, anderseits um Myositis ossificans handelte, eine Krankheit, die nach Senator sehr wohl unter dem Bilde der chronischen Wirbelsteifigkeit erscheinen kann. Nach der Ansicht von Feindel und Froussard sind lange Rücken- und Nackenmuskulatur auch bei der ankylosierenden Spondylitis von einem der Myositis ossificans verwandten Prozeß befallen (vgl. Radiogramm von Fall 7).

Die Diagnose der beginnenden Fälle unserer Krankheit wird nicht nur durch chronisch entzündliche Prozesse in der Muskulatur erschwert, selbst psycho-neurotische Zustände können ausnahmsweise ihr Bild imitieren. Als „Kyphose hystero-traumatique" bezeichnete Brodie einen besonderen Symptomenkomplex der Hysterie, welcher Versteifung der Wirbelsäule mit kyphotischer Verkrümmung derselben bedingen kann. Die Angabe von Deléarde, der mittels epiduralen Kokaininjektionen und Aethylchloridspray auf die Schmerzpunkte der Wirbelsäule in einem solchen Falle in 20 Minuten (!) Heilung erzielte, entbehrt des Grotesken nicht. In Weddy-Poenickes Beobachtung, bei welcher sich im Anschluß an ein Trauma Kreuzschmerz und Kyphose entwickelten, konnte wegen des Vorhandenseins psychopathischer Züge bei röntgennegativem Befund die Diagnose zwischen Bechterewscher Krankheit und Hysterie schlechterdings nicht gestellt werden, während in Ehrhardts

[1]) Remaks faradische Entartungsreaktion.

Digitized by Google
Original from UNIVERSITY OF CALIFORNIA
Generated on 2019-10-16 13:00 GMT / http://hdl.handle.net/2027/uc1.b3774661
Public Domain in the United States, Google-digitized / http://www.hathitrust.org/access_use#pd-us-google

Fall nach langer Beobachtungsdauer schließlich im Sinne der letzteren entschieden werden mußte. Focken sieht Rigiditas dorsalis myopathica mit Hysterie kombiniert. Nach Erasmo di Paoli kann eine auf hysterischer Grundlage beruhende Fixation der Wirbelsäule bei längerer Dauer eine bleibende Deviation zur Folge haben. Besonders prägnant ist Bregmanns Beobachtung. Druckempfindlichkeit der unteren Brustwirbeldornen, anamnestisch nachgewiesene Aphasie und Anfälle von Amblyopie, Hemianästhesie und andere hysterische Symptome der Patientin legen die Vermutung einer durch hysterische Muskelspasmen bedingten Wirbelsäulenverkrümmung nahe. Das Achsenskelett, im oberen Teil stark nach hinten geneigt, zeigte im Lumbalabschnitt eine auch im Liegen unveränderte Lordose. Die Krümmungen wechselten während der Beobachtung. Die Mitteilung eines Falles vollkommener Imitation der Spondylose rhizomélique durch Hysterie verdanken wir Schlesinger. Die Wirbelsäule war steif wie ein Stock, Schulter-, Ellbogen- und Kniegelenke zeigten klinisch das Bild der Ankylose. In Chmelewskis Beobachtung endlich imitierte eine traumatische Neurose dasselbe Krankheitsbild. Zur Vorsicht in der Diagnose mahnt Schlayer. Drei seiner Fälle waren kompliziert mit ausgeprägten hysterischen Symptomen; die radiographische Untersuchung aber eliminierte jeden Zweifel an dem Bestehen eines die kleinen Wirbelgelenke betreffenden Ankylosierungsprozesses.

Das im vorstehenden auf Grund unserer eigenen Beobachtungen und der Berücksichtigung einer umfangreichen Kasuistik gewonnene Resultat, daß auch nicht ein einziges der für den einen oder anderen Typus der chronischen Wirbelsäulensteifigkeit als charakteristisch aufgestellten Symptome die Bedeutung eines wirklich stichhaltigen Unterscheidungsmerkmales beanspruchen darf, veranlaßt uns zu der wohlbegründeten Annahme, daß die früher durchgeführte Klassifizierung der Krankheitsbilder heute ihrer Existenzberechtigung verlustig gegangen ist. In symptomatischer wie in ätiologischer Beziehung ist es nicht möglich, die v. Bechterewsche Steifigkeit von Strümpells chronisch ankylosierender Wirbelsäulenversteifung und Maries Spondylose rhizomélique abzutrennen.

## Pathologische Anatomie.

Um ein Urteil über das Wesen des unserer Krankheit zugrunde liegenden anatomischen Substrates gewinnen zu können, geben wir im folgenden die uns aus der Literatur zugänglichen anatomischen Daten über 12 Fälle, wobei wir vorläufig von dem von Bechterew

Digitized by Google
Original from UNIVERSITY OF CALIFORNIA
Generated on 2019-10-16 13:00 GMT / http://hdl.handle.net/2027/uc1.b3774661
Public Domain in the United States, Google-digitized / http://www.hathitrust.org/access_use#pd-us-google

leider nur sehr kursorisch mitgeteilten Sektionsbefund absehen wollen.

Hilton-Fagge. 34jähriger Mann. Komplette Ankylose der Wirbelgelenke. Die neugebildete Spongiosa geht ohne Grenze von einem Wirbel in den anderen über. Bogen und Dornfortsätze knöchern vereinigt. Wirbelspongiosa rarefiziert. Bandscheiben normal. Exostosen fehlen vollkommen. Rippenköpfchen mit den Wirbeln bis zur Tuberositas ankylosiert. Die Spongiosa derselben setzt sich auf den neuen Knochen fort. Rechtes Hüftgelenk ankylosiert, nur ein kleiner Teil der Gelenkfläche ist frei geblieben. Nach Sivén gehört dieser Fall zweifellos dem Marieschen Typus an.

Léri. 39jähriger Mann. Hauptveränderung ist Ossifikation des Bandapparates mit Ausnahme der Bandscheiben und des Lig. vertebr. commune post. Hypertrophie und Verwachsung der Gelenkfortsätze. Knöcherne Auswüchse verschiedener Ausdehnung vereinigen die Wirbelkörper in der Höhe der Intervertebralscheiben.

Milian. 48jähriger Mann. Untersuchung erstreckt sich nur auf den oberen Teil der Wirbelsäule. Keine Exostosen oder Hyperostosen. Komplette Wirbelankylose, auch zwischen Atlas und Occiput. Ligamente aller kleinen Gelenke ossifiziert. Bandscheiben normal. Léri fand außerdem Knochenbrücken zwischen den Wirbelkörpern an der Konvexität der Krümmung.

Glaser. 28jähriger Mann. Die nicht deformierten Wirbelkörper sind vielerorts durch seitliche, knöcherne Brücken verbunden. Gelenke aller Proc. articul. vollkommen ankylosiert. Zwischen Rippenköpfchen und Wirbeln an Stelle der Ligg. costo-vertebr. knöcherne Verbindungen. Gelenke zwischen Querfortsätzen und Rippenköpfchen ebenfalls ankylosiert. Bandscheiben normal. Partielle Verknöcherung des Bandapparates (Ligg. flava, interspinalia, nuchae, apicum, radiatum). Bänder an Vorder- und Hinterseite der Wirbelkörper nicht ossifiziert.

Reuter. 62jähriger Mann. Gelenkverbindungen zwischen den Proc. articul., sowie den Rippen mit den Wirbelkörpern und den Proc. transversi verknöchert. An ihrer Stelle findet sich ein feines Maschenwerk spongiösen Knochens, das ohne scharfe Grenze von einem Fortsatz in den anderen übergeht. Wirbelkörper vorn und seitlich durch eine gußartige Knochenmasse verschmolzen, die Bandwülste der Ligg. intervertebr. sind durch wulstartige Knochenwölbungen ersetzt. Bandapparat des Dens epistrophei mit dem Atlas verknöchert. Zwischenscheiben fehlen bis auf einige getrocknete Reste.

Sivén. 23jähriger Mann. Beginn des Prozesses mit Schmerzen und Schwerbeweglichkeit in den Hüft- und Kniegelenken. Darauf Versteifung des Rückens mit Schmerzen beim Bücken, später Mitbeteiligung des linken Schultergelenkes. Wirbelsäule absolut immobil, im oberen Teil kyphotisch. Wirbelkörper atrophisch, Bogenpartien auffallend grob und plump. Keine Hyperostosenbildung, keine Knochenbrücken. Zwischenscheiben schmal, gleichsam geschrumpft. Ligg. radiata teilweise verknöchert, Ligg. ant. et post. frei. Gelenke der Proc. articul. vollkommen verknöchert. Die Spongiosa geht ohne Grenze von dem einen in den anderen über. Wirbelrippengelenke ebenfalls ankylosiert, doch sieht man hier die Konturen der Gelenke noch. Linkes

Digitized by Google
Original from UNIVERSITY OF CALIFORNIA
Generated on 2019-10-16 13:00 GMT / http://hdl.handle.net/2027/uc1.b3774661
Public Domain in the United States, Google-digitized / http://www.hathitrust.org/access_use#pd-us-google

Schultergelenk: Gelenkkapsel verdickt, Gelenkfläche des Caput humeri usuriert. Dies ist auch in schwächerem Grade am Femurkopf und Acetabulum der Fall.

Fraenkel (Fall II). Krankheitsdauer 10 Jahre. Beginn an Fuß- und Kniegelenken. Seit 1 Jahr Versteifung der Wirbelsäule. Brustteil derselben kyphotisch, Lumbalteil gerade gestreckt. Bandscheiben im Brustteil fibrös, teilweise pigmentiert. Gelenkfortsätze und Art. costo-vertebr. knöchern verschmolzen. Seitliche Partien der nicht deformierten Wirbelkörper durch seitliche, breite Knochenmassen verbunden. Atlantooccipitalgelenk ankylosiert, Atlantoepistrophealgelenk mit rauhen Flächen. Einige Gelenkfortsatzverbindungen sind frei und zeigen glatte Gelenkflächen. Zwischen einzelnen Halswirbelbogen bestehen dünne, knöcherne Brücken. Rechtes Sternalgelenk synostotisch verschmolzen, im linken Sternalgelenk ist der Gelenkknorpel nur noch in Form von Inseln vorhanden, und aus den bloßgelegten Spongiosaräumen dringen Granulationsmassen hervor. Beide Humeruskondylen wie angenagt, vielfache, bis auf den Knochen gehende Defekte. An beiden Ellbogengelenken besteht Knorpelverdünnung und Auffaserung am Capitulum radii. Ausgedehnte Knorpelzerstörung aller Gelenkflächen mit die Markräume bloßlegenden Defekten des linken Kniegelenkes.

Fraenkel (Fall III). 46jähriger Mann. Symptome von rezidivierendem Gelenkrheumatismus bestehen seit 21 Jahren, die Wirbelsäule ist sicher seit 9 Jahren an dem Prozeß beteiligt. Dieselbe zeigt im Hals- und oberen Brustteil Kyphose, die physiologische Lendenlordose fehlt. Alle Gelenkfortsätze der Wirbelsäule knöchern ankylosiert. Nirgends Deformitäten der Wirbelkörper. Rechtes Sternal- und linkes Hüftgelenk knöchern ankylosiert, in letzterem gehen die Spongiosabalken des Femurkopfes ohne Grenze in die des Pfannenbodens über. Im übrigen ist der Prozeß im Prinzip gleich wie bei Fall II, er ist nur graduell verschieden, indem es hier zur Ankylose aller Gelenke der Proc. articul. gekommen ist. Die Bandverknöcherung hält sich in mäßigen Grenzen.

Fraenkel (Fall IV). 51jähriger Mann. Vor 6 Jahren Hexenschuß. Eine vor 3 Jahren erlittene Erdverschüttung hinterließ längere Zeit andauernde Kreuzschmerzen, eine Verletzung wurde aber nicht konstatiert. Mehrmals auf Salizyl zurückgehende Gelenkschmerzen. Vorübergehende Schwellung der Hüft- und Fußgelenke. Allmählich Versteifung der Wirbelsäule, die im unteren Hals- und Brustteil kyphotisch ist. Atlas mit Occiput ankylosiert. Gelenkflächen zwischen Atlas und Epistropheus rauh. Gelenküberzug des Dens epistrophei zeigt bis auf den Knochen gehende Substanzverluste. Gelenkflächen zwischen VI./VII. Halswirbel ebenfalls rauh, alle übrigen Verbindungen zwischen den Gelenkfortsätzen knöchern ankylosiert, ebenso sämtliche Rippengelenke. An den Seitenteilen der Wirbelkörper Knochenspangen. Zwischenscheiben zum Teil derb, unelastisch und seitlich verknöchert, so daß dadurch Verlötungen zwischen den Wirbelkörpern entstehen. Vorderflächen der Wirbelkörper zum Teil mit Exostosen versehen. Beide Sternalgelenke ankylosiert.

Fraenkel (Fall VI). 40jähriger Mann. 5 Wochen nach einem vor 6 Jahren erlittenen Sturz aufs Gesäß trat nach vorübergehenden Kreuzschmerzen Nackensteifigkeit auf. Progressive Ankylosierung der Wirbelsäule, seit 3 Jahren

Digitized by Google
Original from UNIVERSITY OF CALIFORNIA
Generated on 2019-10-16 13:00 GMT / http://hdl.handle.net/2027/uc1.b3774661
Public Domain in the United States, Google-digitized / http://www.hathitrust.org/access_use#pd-us-google

Versteifung der linken Schulter. Brustteil der völlig unbeweglichen Wirbelsäule kyphotisch. Occiput, Atlas und Epistropheus vollkommen starr, durch Knochenbrücken verbunden. Zwischen den Wirbelkörpern, an den Seitenteilen, überall knöcherne Verbindungsbrücken. Gelenkfortsätze vollkommen knöchern verschmolzen, ohne Exkreszenzen. Komplette Synostose des Atlantooccipitalgelenkes. Die Synostosen zwischen den Wirbelkörpern finden sich an den Seitenteilen, teilweise auch am vorderen Umfang; sie betreffen aber nie die ganze Zirkumferenz. Teilweise Ankylose der Rippenwirbelgelenke und ihrer Bänder. Nirgends Deformierung der Wirbelkörper. Zwischen Vertebra lumb. V und Kreuzbein besteht seitliche, unvollkommene, knöcherne Ueberbrückung, auch an der Symphysis sacro-iliaca sind die Gelenkflächen verwachsen. Bandscheibe zwischen IX./X. Brustwirbel partiell verknöchert. Rechtes Sternal- und linkes Schultergelenk zeigten intra vitam Knarren bei Bewegung. Eine anatomische Untersuchung liegt nicht vor.

Fraenkel (Fall VII). 28jähriger Mann. Krankheitsdauer 9 Jahre. Schmerzen und zunehmende Steifigkeit in der Wirbelsäule. Seit einigen Monaten Mitbeteiligung der Hüftgelenke. Ganze Wirbelsäule versteift und gekrümmt. ¾ Jahre vor dem ersten Auftreten der Krankheitssymptome Fall auf den Rücken. Randpartien der Gelenkflächen des Atlantooccipitalgelenkes verwachsen. Verwachsung zwischen Dens epistrophei und Atlasbogen, deren hintere Spitze mit dem Epistropheus durch eine kompakte Knochenbrücke vereinigt ist. Gelenkflächen zwischen Atlas und Epistropheus erhalten, ihre Ränder zeigen poröse Knochenmassen. Die Wirbelsynostose beschränkt sich hier auf schmale, seitliche Spangenbildung. Die Form der Wirbelkörper ist überall intakt. Alle Gelenke der Proc. articul. mit Ausnahme zwischen IV./V. Dorsalwirbel synostotisch verschmolzen. Die 7 unteren Rippenpaare sind mit den Wirbeln verschmolzen. Einzelne Dornfortsätze knöchern verbunden, sonst ist der ganze Bandapparat intakt. Linkes Sternalgelenk: Usur des Knorpels beider Gelenkflächen mit Bloßlegung des Knochens. Linkes Hüftgelenk: Knorpel gänzlich zerstört, Verschmelzung zwischen Schenkelkopf und Pfanne.

Orhan Abdi. 46jähriger Mann. Vor 21 Jahren Gelenkrheumatismus, der später rezidivierte. Schon seit 40 Jahren oft in die Extremitäten ausstrahlende Schmerzen im Rücken. Progressive Ankylose der Wirbelsäule, die im oberen Brust- und unteren Halsteil kyphotisch befunden wurde und deren Lendenlordose aufgehoben ist. Fractura artificialis vertebr. lumb. I et II. Verengerung des Wirbelkanales zwischen II./III. Lendenwirbel (Vorspringen der vorderen Wand, Dornfortsätze des I. und II. Lendenwirbels fehlen [Laminektomie]). Flächenhafte Ankylose der Art. atlanto-occipitalis. Atlasbogen mit Hinterhaupt durch eine Knochenplatte verschmolzen. Dens epistrophei rauh, an einer kleinen Stelle verwachsen. Bandscheiben vom II.—VI. Halswirbel partiell verknöchert. Körper vieler Wirbel im hintersten Teil durch Knochenbrücken verbunden. Lig. interspinosum vom IV.—VIII. Brustwirbel verknöchert. Einzelne Dornfortsätze an ihrer Basis durch Brücken verbunden. Wirbelrippengelenke I—VI teilweise mit ihrem Bandapparat ossifiziert. Nirgends Verengerung der Intervertebrallöcher. Rechtes Sternalgelenk und Art. sterno-costalis I bilden eine formlose Knochenmasse, die Bänder und der Meniscus intraarticularis sind verknöchert. Linkes Hüftgelenk fest ankylosiert, Gelenkpfanne und

Digitized by Google
Original from UNIVERSITY OF CALIFORNIA
Generated on 2019-10-16 13:00 GMT / http://hdl.handle.net/2027/uc1.b3774661
Public Domain in the United States, Google-digitized / http://www.hathitrust.org/access_use#pd-us-google

Schenkelkopf sind zu einer homogenen, aus Spongiosa bestehenden Masse verschmolzen. Rechts besteht artifizielles Schlottergelenk. Kniegelenke: Schrumpfung und schwielige Verdickung der Gelenkkapsel und Bänder. Knorpelüberzüge intakt. Beide Art. sacro-iliacae verknöchert[1]).

Allen diesen Befunden gemeinsam ist knöcherne Ankylosierung der Gelenke zwischen den Proc. articul. und in mehr oder weniger ausgedehnter Weise der Rippenwirbelgelenke. Nur bei Milian vermißt man diese Angabe, doch spricht auch er von kompletter Wirbelankylose. Die schönen mikropathologischen Untersuchungen von Reuter, Sivén und Janssen haben uns nicht nur einen Einblick in die histologischen Verhältnisse gestattet, sie haben auch gezeigt, daß die Veränderungen an den Artikulationen des Achsenskelettes und an den peripheren Gelenken ihrem Wesen nach dieselben sind. Von großer Bedeutung ist es, nicht nur solche Fälle, in denen sich der Prozeß im Endstadium perfekter, knöcherner Ankylose befindet, zu untersuchen, sondern die dem Ossifikationsprozeß vorangehenden Gewebsveränderungen einer genauen histologischen Analyse zu unterwerfen, um Fehlschlüssen, wie sie z. B. Reuter gezogen hat, aus dem Wege zu gehen. Dieser kommt nämlich an Hand der histologischen Untersuchung von Präparaten, die einem alten Manne mit versteifter Wirbelsäule entstammen, zu der Schlußfolgerung, daß wegen des Fehlens aller entzündlichen Erscheinungen, vor allem osteoiden und fibrösen Gewebes, wegen der unveränderten Form der ankylosierten Verbindungen und der Gleichmäßigkeit der ankylosierenden Knochensubstanz ein einfacher, der Bildung von Knochen aus Knorpel analoger Ossifikationsprozeß bestehe, eine Annahme, für welche außerdem die vollkommen gleichartige Verbreitung des Prozesses zu sprechen scheint. Trotz aller dieser Gründe aber ist einer solchen Auffassung nicht beizupflichten. Ziegler, der rheumatisch-entzündliche Ursache annimmt und von „Arthritis chronica ankylopoëtica" spricht, betont das Fehlen aller entzündlichen Veränderungen in alten Fällen.

Die Untersuchungen Sivéns zeigen uns diesen allmählichen Uebergang echt entzündlicher Veränderungen in die schließliche Ausbildung spongiösen

[1]) Ossäre Ankylose der Gelenke zwischen den Proc. articul. ist in dieser Beschreibung nicht besonders hervorgehoben, ist aber aus den der Arbeit beigefügten Photogrammen deutlich ersichtlich. — Der anatomische Befund eines von Niedner beschriebenen Falles, der uns leider aus der Literatur nicht zugänglich war, deckt sich nach Rumpel im wesentlichen mit den erwähnten.

Digitized by Google
Original from UNIVERSITY OF CALIFORNIA
Generated on 2019-10-16 13:00 GMT / http://hdl.handle.net/2027/uc1.b3774661
Public Domain in the United States, Google-digitized / http://www.hathitrust.org/access_use#pd-us-google

Knochens. Ein Schnitt durch zwei ankylosierte Proc. articul. weist diesen. überall ohne Grenze kontinuierlich von einer Seite in die andere übergehend nach. Entzündliche Erscheinungen oder Knorpelreste sind nicht vorhanden. Die histologische Untersuchung eines Schnittes durch zwei, offenbar in beträchtlich jüngeren Stadien der Ankylosierung befindliche Rippenwirbelgelenke aber bietet ein ganz anderes Bild. Die frühere Gelenkspalte ist von Bindegewebe erfüllt, von beiden Knochenenden her schieben sich Fortsätze und Zacken in dieses Gewebe vor, die in dem einen Präparat schon zu gegenseitiger Berührung und Verschmelzung gekommen sind. Das fibröse Gewebe selbst ist übersät mit Kleinzellen, am reichlichsten an den Rändern des spongiösen Knochens; während diese kleinzellige Infiltration in dem der jüngeren Entwicklungsphase entsprechenden Präparat reichlich Blutgefäße enthält, ist die Vaskularisation in dem anderen beträchtlich spärlicher. Kleine Knorpelinseln können Ueberreste des zugrunde gehenden Knorpels darstellen, vielleicht sind sie aber auch nur Artefakte, Schnitte durch Fortsatzbildungen desselben.

Diese Bilder beweisen überzeugend, daß ein entzündlicher Prozeß besteht, der schließlich zu einer ossären Ankylose führt, welcher alle Zeichen einer entzündlichen Reizung fehlen. Voraussetzung ist nur die zum Verschwinden der entzündlichen Erscheinungen notwendige Zeit.

Janssens ausführliche mikropathologische Untersuchungen lehrten nicht nur, daß die Veränderungen an den peripheren Gelenken dieselben sind wie die eben geschilderten, sie machen es auch wahrscheinlich, daß der primäre Prozeß in der nie zu vermissenden und immer zuerst, oft auch allein auftretenden Veränderung der Knorpelstruktur zu suchen ist. Diese besteht teils in regressiven Metamorphosen, wie Zellnekrose und Verkalkung mit Auffaserung der Knorpelgrundsubstanz, teils greifen progressive Prozesse Platz in Form von Knorpelzellenproliferation und Wucherung des Knorpels in die Gelenkspalte hinein. Die Ursache kann bakterieller Natur oder Folge des Ausfalles der Tätigkeit gewisser Organe sein. Niemals entsteht die Ankylose durch Verschmelzung der oft fest aneinander gedrängten Knorpelwucherungen, vielmehr ist es ein, größtenteils aus den Markräumen der angrenzenden Knochenspongiosa sich vorbuchtendes, zum kleineren Teil den Ansatzstellen der Synovialmembran entstammendes, sog. intermediäres Granulationsgewebe, das, den Knorpel vaskularisierend und einschmelzend, an seine Stelle tritt. Osteoblasten, wahrscheinlich auch zu Osteoblasten gewordene Knorpelzellen, besorgen diese Tätigkeit, gleichzeitig produzieren sie ein lamellös strukturiertes Knochengewebe, das, den Knorpel durchwachsend, die gegenseitig aneinander gedrängten Knorpelwucherungen gleichsam als Brücke benutzend, zur Bildung quer durch das ankylosierte Gelenk gehender Knochenspangen führt. Zweifellos besteht eine, wenn auch nicht absolute Ankylose schon dann, wenn das pannöse Granulationsgewebe sich zwischen die beiden Gelenkflächen eingeschoben hat.

Die von Fraenkel erhobenen, im vorstehenden kurz mitgeteilten Befunde stehen mit diesen Untersuchungen in vollem Ein-

Digitized by Google
Original from UNIVERSITY OF CALIFORNIA
Generated on 2019-10-16 13:01 GMT / http://hdl.handle.net/2027/uc1.b3774661
Public Domain in the United States, Google-digitized / http://www.hathitrust.org/access_use#pd-us-google

klang. Auch hier finden wir die Angabe der Zerstörung des Gelenkknorpels in den noch nicht ossär ankylosierten Gelenken. Dieses ist nur noch in Form isoliert stehender Inseln vorhanden (Fall 2), die Gelenkenden sind wie angenagt und zeigen bis auf den Knochen gehende Substanzverluste (Fall 3, 4) oder der Knorpel ist rauh und glanzlos (Fall 2, 3). Aber auch das für das Zustandekommen der späteren Ankylose so bedeutungsvolle Granulationsgewebe wird nicht vermißt (Fall 2).

Janssen u. a. betonen, daß die relative Ruhigstellung der Gelenke ein die Ankylose derselben fördernder Prozeß ist. Dies mag uns eine Erklärung dafür abgeben, daß die kleinen, gegenüber den Extremitätengelenken nur relativ geringer Exkursionen fähigen Wirbelgelenke fast immer zuerst und am raschesten kompletter Ankylose anheimfallen, namentlich wenn man bedenkt, daß verschiedene Momente, wie Schmerzhaftigkeit der Wirbelsäule oder Wurzelreizsymptome, bedingt durch die mannigfaltigsten Ursachen (siehe S. 238), schon vor der Ankylosierung der Wirbelgelenke das Achsenskelett immobilisieren können. Auch die reflektorische Fixation der Wirbelsäule in einer Stellung, die den Patienten bestmöglichst von den Schmerzen befreit, mag eine bedeutsame Rolle spielen. So sehen wir in der Mehrzahl der Sektionsbefunde vollkommene ossäre Verschmelzung der kleinen Wirbelgelenke, während die Gelenke der Extremitäten das Endstadium knöcherner Ankylose noch nicht erreicht haben.

In unserer Beobachtung 2 bestehen schon seit 8 Jahren Erscheinungen von Versteifung beider Hüftgelenke, das Radiogramm aber läßt die zwischen nicht deformiertem Schenkelkopf und Hüftpfanne befindliche, wenn auch etwas verschmälerte Gelenkspalte in ganzem Umfange gut erkennen. Die Ankylose ist also über das bindegewebige Stadium noch nicht hinausgekommen.

Alle diese mit großer Wahrscheinlichkeit auf entzündlicher Basis entstehenden Gelenkprozesse sind denen, die Ziegler unter den Begriff der Arthritis chronica ankylopoëtica subsumiert, und denen, welche die Pathologen als Arthritis adhaesiva bezeichnen, so nahestehend, daß unseres Erachtens eine Uebertragung dieser Benennungen auch auf die arthritischen Prozesse an den kleinen Artikulationen der Wirbelsäule berechtigt erscheint: Spondylarthritis chronica ankylopoëtica sive adhaesiva.

Eine weitere, allen diesen Befunden gemeinsame Eigenschaft ist die Abwesenheit bedeutenderer Deformationen an den knöchernen

Digitized by Google
Original from UNIVERSITY OF CALIFORNIA
Generated on 2019-10-16 13:01 GMT / http://hdl.handle.net/2027/uc1.b3774661
Public Domain in the United States, Google-digitized / http://www.hathitrust.org/access_use#pd-us-google

Komponenten der von dem Entzündungsprozeß befallenen Gelenke. Auch Wucherungsvorgänge am Knochen fehlen ganz oder treten so in den Hintergrund (siehe Fraenkel. Fall 4), daß ihnen für die Beurteilung der dem Prozeß zugrunde liegenden anatomischen Veränderung wohl kaum eine prinzipielle, sondern nur akzidentelle Bedeutung zukommt. Die in der Mehrzahl der Befunde anzutreffende Angabe von Spangenbildung zwischen den Wirbelkörpern hat nach Fraenkel mit der Verknöcherung des vorderen Längsbandes nichts zu tun, sie ist die Folge der durch Erkrankung der Gelenke resp. Halbgelenke und der Elastizitätsschädigung des Bandapparates eintretenden mechanischen Verhältnisse.

In teleologischer Weise erklärt Fraenkel das Auftreten dieser Brückenbildung als einen sekundären Prozeß der Selbsthilfe des Organismus dadurch, daß Knochenspangen in Form verstärkender Pfeiler da auftreten, wo die mechanischen Momente es zur Aufrechterhaltung der Wirbelsäule notwendig erscheinen lassen. Hierzu bemerkt Ehrhardt, daß das Auftreten der Knochenspangen nicht nur einer teleologischen, sondern einer mechanischen Begründung bedürfe. Eine solche aber könnte in der am Orte der größten Belastung stattfindenden traumatischen Reizwirkung zu suchen sein.

Jedenfalls trägt die beschränkte, in ihrer Intensität und Extensität so verschieden ausgebildete Spangenbildung[1]) gegenüber der konstanten, meist das ganze Achsenskelett betreffenden Ankylosierung der Wirbelgelenke den Charakter einer sekundären, mehr akzidentellen Erscheinung.

Verschiedene Autoren wollen in den Ossifikationsprozessen des Bandapparates das Wesen der Krankheit erblicken.

Bender, der sich auf den Milianschen Sektionsbefund stützt, äußerte die Ansicht, daß diese im Bandapparat beginnen und sich auf diesen beschränken könne, er macht auch unter Hinweis auf die Polymyositis ossificans progressiva darauf aufmerksam, daß eine primäre Knochenbildung in den Ligamenten wohl denkbar sei. Léri spricht von „Menisco-Ligamentite ossificante", und Rostoski stellt einen „indurierenden" Prozeß am Bandapparat in den Vordergrund. In jüngerer Zeit haben Ehrhardt und namentlich Simmonds diesen Gedanken wieder aufgenommen, letzterer hält eine sog. „Syndesmitis ossificans" als nicht unwahrscheinliche Grundlage des Versteifungsprozesses.

Die oben kurz zusammengestellten Sektionsbefunde lassen aber eine solche Annahme wenig wahrscheinlich erscheinen, zeigen sie

[1]) In der Beschreibung von Sivén vermißt man die Angabe von Spangenbildung sogar vollständig.

Digitized by Google
Original from UNIVERSITY OF CALIFORNIA
Generated on 2019-10-16 13:01 GMT / http://hdl.handle.net/2027/uc1.b3774661
Public Domain in the United States, Google-digitized / http://www.hathitrust.org/access_use#pd-us-google

doch, daß auch die Bandverknöcherung eine gegenüber der ossären Ankylose der kleinen Gelenke ihrer Intensität nach sehr verschieden ausgebildete Erscheinung ist. Besonders lehrreich ist der Befund von Sivén. Die Gelenke der Proc. articul. sind hier vollkommen ossifiziert, die Bandverknöcherung aber, die nur die Ligg. radiata und auch diese nur partiell betrifft, scheint sich offenbar erst in ihrem Anfangsstadium befunden zu haben. Auch in Fraenkels und Abdis Fällen zeigt sie nur mäßige Ausdehnung.

Die Annahme, welche in der Verknöcherung des Bandapparates die alleinige Ursache des Versteifungsprozesses erblicken will, setzt sich auch mit den radiographischen Befunden unseres 1. und 6. Falles in Widerspruch. Trotz vollkommener Versteifung des Achsenskelettes lassen sich weder ligamentäre Ossifikationsprozesse noch ausgedehntere Spangenbildung nachweisen, ein Umstand, der in hohem Maße dafür spricht, daß auch hier ein in den hinteren Gelenkverbindungen liegender Verlötungsprozeß zu völliger Immobilisierung führte. Die Verwischung der kaum mehr differenzierbaren Gelenkspalten der dadurch zu einer einheitlichen Masse gewordenen, verbreiterten Gelenkfortsätze spricht ebenfalls, wie aus den Untersuchungen von Schlayer und Rumpel hervorgeht, im Sinne eines Ankylosierungsprozesses dieser Artikulationen (vgl. auch Radiogramme von Fall 7). Diese zuerst in der Gelenkfortsatzgegend auftretenden Veränderungen sind nämlich nach Schlayer die ersten radiographisch wahrnehmbaren Alterationen. Der früheste Zeitraum, innerhalb dessen sie auftreten, soll ca. 1¼ Jahr betragen. In allen Fällen kürzerer Krankheitsdauer ist der aktinographische Befund negativ.

Beim IV. Fall Fraenkels, bei dem Versteifung der Wirbelsäule nach Trauma auftrat, zeigte das Radiogramm etwa 1 Jahr nach dem Unfall außer etwas unscharfen Grenzen der Wirbelkörper und geringer Verdickung der Proc. transversi keine Veränderungen. Nach einem weiteren Jahr wurde Spangenbildung konstatiert, die durch die nachfolgende Sektion bestätigt wurde (vgl. S. 232). Zu einer Ossifikation im vorderen Längsband, wie eine solche z. B. in unserer 3. Beobachtung so hochgradig entwickelt ist, war es auch nach einer Dauer von 3 Jahren noch nicht gekommen.

Eine Durchsicht des heute nicht mehr spärlichen radiographischen Materiales zeigt außer mehr oder weniger hochgradiger Spangenbildung und, wie die neueren Untersuchungen zu beweisen scheinen, der relativ früh eintretenden und konstanten Alterationen an den Gelenken der Proc. articul. keinerlei durchgreifendere Veränderungen.

Digitized by Google
Original from UNIVERSITY OF CALIFORNIA
Generated on 2019-10-16 13:01 GMT / http://hdl.handle.net/2027/uc1.b3774661
Public Domain in the United States, Google-digitized / http://www.hathitrust.org/access_use#pd-us-google

Recht häufig ist die Angabe eines von der Norm nicht wesentlich abweichenden aktinographischen Befundes (Heiligenthal, Schlesinger, Kirchgaesser, Rostoski, Focken u. a.), und es ist nicht unwahrscheinlich, daß viele dieser Skiagramme bei der vervollkommneten Technik, wie sie heute durchgeführt werden kann, wesentliche Veränderungen gerade der Gelenkfortsatzpartien hätten nachweisen lassen.

Die zur Entwicklung radiographisch feststellbarer Bandverknöcherung, wie sie Bender, Reichmann, Valentini und Rumpel (Fall 1, wahrscheinlich auch Fall 2 und 9) erwähnen, notwendigen Zeiträume sind sehr erhebliche. Die Krankheitsdauer erstreckte sich in diesen Fällen nämlich über 4—8 Jahre.

Die autoptischen und radiographischen Beobachtungen lehren uns also übereinstimmend, daß wir in der Bandverknöcherung einen exquisit chronischen Prozeß vor uns haben, der sich wohl im allgemeinen erst an die Veränderungen, die die Wirbelgelenke erleiden, als weitere Folge anschließt. Fraenkel legt mit aller Bestimmtheit den Beginn des Prozesses in die Gelenkfortsätze, resp. ihre Gelenke. Aus der Tatsache, daß Spangenbildung nie an solchen Teilen erfolgt, an denen noch Beweglichkeit vorhanden ist, folgert er, „daß die Erkrankung in erster Linie an den Proc. articul. beginnen muß". Die Synostose ist also arthrogen, nicht syndesmogen. Auch Schlayer und Rumpel verlegen den Beginn des chronisch-entzündlichen Prozesses in die Wirbelgelenke. Cantani sieht in der Spondylose rhizomélique eine fibröse Arthritis nicht deformierender Natur mit schließlichem Ausgang in Ossifikation der Ligamente, auch Benedetti führt das Leiden auf eine ankylosierende Entzündung der Wirbelgelenke zurück.

Aus den radiographischen Befunden geht des weiteren hervor, daß zwischen den früher aufgestellten Typen keine Verschiedenheiten bestehen. Auch bei den klinisch als Bechterewsche Formen imponierenden Fällen sind als konstanteste und wesentlichste Veränderungen Ankylosierung der kleinen Gelenke bei Integrität der Wirbelkörperform in der überwiegenden Mehrheit der Fälle zu konstatieren, wenigstens bei den in neuerer Zeit erhobenen Befunden, die einen klaren Einblick in die Gelenkfortsatzgegend überhaupt gestatten (vgl. auch Fraenkels I. Beobachtung).

Weniger aufklärend wirkte die Mitteilung zahlreicher isolierter und mazerierter Wirbelsäulenpräparate, die als anatomische Grundlage bald für diese, bald für jene Form unserer Krankheit, bald für Spondylitis deformans angesehen wurden. Fraenkel findet als allen Präparaten, aus deren patho-

Digitized by Google
Original from UNIVERSITY OF CALIFORNIA
Generated on 2019-10-16 13:01 GMT / http://hdl.handle.net/2027/uc1.b3774661
Public Domain in the United States, Google-digitized / http://www.hathitrust.org/access_use#pd-us-google

logisch-anatomischen Veränderungen retrospektiv ein Rückschluß für das frühere Bestehen chronischer Wirbelsteifigkeit berechtigt erscheint, konstanten Befund „die sich an den Gelenkverbindungen der Proc. articul. abspielenden, zur Ankylosenbildung führenden Prozesse". Einen wesentlich höheren Wert haben jene allerdings spärlich vorhandenen skelettierten Präparate, die auch einen Einblick in periphere Gelenke gestatten. So das von Ehrhardt beschriebene, das den denkbar höchsten Grad einer reinen Wirbelsäulenankylose der Strümpellschen Form darstellt. Abgesehen von der zuerst auffallenden, hochgradigen Verknöcherung des Bandapparates ist das uns am meisten Interessierende dieses sehr genau beschriebenen Skelettes das an allen Gelenken reine Bild der einfachen Synostose. Die Knochenbildung folgt überall den Gelenkkonturen, deren Form erhalten geblieben ist.

Wie schon von Strümpell hervorgehoben wurde, besteht das Wesentliche des anatomischen Substrates unserer Krankheit also darin, daß die kleinen Gelenke des Achsenskelettes einer zunächst bindegewebigen, schließlich ossären Ankylose anheimfallen, die sich in der Regel mit in verschiedenem Grade ausgedehnter Bandverknöcherung verbindet. Gegenüber der schon lange bekannten deformierenden Spondylitis wird neben dieser charakteristischen Synostosierung von vielen Beobachtern auch das Fehlen stärkerer Deformationsprozesse besonders betont [1]).

Simmonds, dessen ausführliche Untersuchungen 300 Wirbelsäulenpräparate umfassen, charakterisiert, kurz wiedergegeben, die der deformierenden Spondylitis zukommenden anatomischen Veränderungen folgendermaßen:

1. Exostosenbildung in Form verschieden gestalteter Fortsatzbildungen an den Wirbelkörperrändern, die sich einander nähern, bis schließlich Brückenbildung resultiert.
2. Jede ausgedehntere Beteiligung des Bandapparates wird vermißt, die vielfach angenommene Ossifikation des vorderen Längsbandes trifft nicht zu. Ein völliger Untergang der Bandscheiben findet nicht statt.
3. Auch die feinere Knochenstruktur erfährt durchgreifende Umwandlungen. An Stelle der vorwiegend horizontal und vertikal verlaufenden Bälkchenanordnung der Wirbelkörper treten Balkenzüge in gewölbeartiger Anordnung. In synostosierten Exostosen besteht direkter Zusammenhang ihrer Knochenbälkchen mit der Spongiosa der Wirbelkörper. Diese sind infolge von Rarefikation oft in toto verkleinert, oft nur verschmälert. Die Kyphose ist Folge der Osteoporose.

[1]) Es fehlt allerdings auch nicht an Anschauungen, welche die ossäre Synostose der Gelenke und ihre völlige Verödung mit dem Begriff der Arthritis deformans vereinbar halten, so Weichselbaum (zit. nach Schlesinger) und Mutterer, der in der Ankylosierung der Hüftgelenke eine wohlcharakterisierte Varietät dieses Prozesses erblicken wollte.

Digitized by Google
Original from UNIVERSITY OF CALIFORNIA
Generated on 2019-10-16 13:01 GMT / http://hdl.handle.net/2027/uc1.b3774661
Public Domain in the United States, Google-digitized / http://www.hathitrust.org/access_use#pd-us-google

4. Bald ist nur ein Wirbelkörper, bald sind mehrere, selten über 8—12 befallen. Arthritis deformans peripherer Gelenke kann vorhanden sein, kann aber auch völlig fehlen.

Die Unterschiede gegenüber der ankylosierenden Spondylitis sind also durchgreifend, wie ein Vergleich mit den oben zusammengestellten Sektionsbefunden dieser Krankheit zeigt. Hier, bei der „deformierenden" Spondylitis, beherrschen Exostosierung und Deformationen an den Wirbelkörpern und ihren Fortsätzen bei fehlenden oder nur sehr geringen Ossifikationsprozessen am Bandapparat das Bild, dort sind es gerade die Abwesenheit dieser Erscheinungen, die meist generalisierte, ossäre Verschmelzung der kleinen Gelenke bei Mitbeteiligung des Bandapparates, die der Affektion den Charakter der Synostose verleihen (Ehrhardt, Wollenberg, Regnault). Seit jeher ist denn auch in der Literatur eine Auffassung, welche diese anatomischen Unterschiede als prinzipiell erachtet, des bestimmtesten geäußert worden (vgl. Bender, Léri, Müller, Valentini, Abdi, Sudeck, Rumpel, Niedner, Cantani, Lichtheim, Pribram, Plesch, Galeazzi, Zesas u. a.). Verschiedene Autoren haben die anatomischen und klinischen Eigentümlichkeiten der Krankheiten einander gegenübergestellt:

| Spondylarthritis ankylopoëtica. | Spondylitis deformans. |
|---|---|
| Konstante, die Erkrankung einleitende Affektion der Proc. articul. Absolute Integrität der Form der Wirbel, auch ausgebreitete Ankylosierung der Wirbelrippengelenke. | Ausgesprochene Deformierung, suprakartilaginäre Exostosen, fast immer rechtsseitig über die Wirbel sich forterstreckende Knochenbrücken. Normales Verhalten der Gelenkverbindungen, fast immer Integrität der Wirbelrippengelenke. |
| Knöcherne, einzelne Wirbel verbindende Brücken gestatten allein die Diagnose nicht | (nach Fraenkel). |
| Primäre Gelenk- resp. Bändererkrankung. Beginn an den kleinen Wirbelgelenken, die ausgedehnt und fast immer gleichzeitig befallen werden, Synostose derselben und Bandverknöcherung. An den Wirbelkörpern nur unwesentliche Deformation, keine oder nur vereinzelte Exostosenbildung. | Primäre Zwischenscheiben- resp. Knochenerkrankung. Beginn an den Bandscheiben, Synostosierung der Wirbelkörper mit starker Deformierung und Exostosenbildung derselben. Gelenke bleiben relativ frei oder sind nur streckenweise befallen (nach Schlayer). |
| Klinische Unterschiede. | |
| Befällt meist jüngere Individuen. | Befällt meist ältere Personen (nach Simonds kommen Ausnahmen vor). |

Digitized by Google
Original from UNIVERSITY OF CALIFORNIA
Generated on 2019-10-16 13:01 GMT / http://hdl.handle.net/2027/uc1.b3774661
Public Domain in the United States, Google-digitized / http://www.hathitrust.org/access_use#pd-us-google

| | |
|---|---|
| Die Versteifung dehnt sich über große Strecken aus. | Symptome auf gewisse Teile der Wirbelsäule beschränkt, nur ausnahmsweise ist die ganze Wirbelsäule befallen. |
| Verlauf chronisch progredient. | Verlauf chronisch, zeitweise exazerbierend. Vielfach Stillstände. |
| Symmetrisches Auftreten. | Tritt nicht symmetrisch auf. |
| Vorwiegend Rumpf- und Nachbargelenke befallen. | Vorwiegend distale, kleine Gelenke befallen. |
| Gelenkstarre. | Gelenkbewegung meist noch erhalten. |
| Betrifft fast nur Männer. | Ist bei Männern und Frauen gleich häufig (nach Fraenkel u. Plesch). |

Nach den heute vorliegenden Beobachtungen Fraenkels und Schlayers ist klar geworden, daß die Berücksichtigung der klinischen Symptome allein nicht in allen Fällen eine scharfe Trennung zuläßt, daß vielmehr ein vielleicht nicht unbedeutender Teil der als Bechterewsche Wirbelsteifigkeit imponierenden Fälle sich bei der anatomischen, resp. skiagraphischen Untersuchung als Spondylitis deformans sensu strictiori erweisen. Ein klassisches Beispiel dieser Art ist Fraenkels V. Beobachtung:

60jähriger Mann. Seit 4 Jahren Schmerzen im Nacken und Rücken. Allmählich progressive Versteifung der Wirbelsäule. Bei der Wiederaufnahme der Arbeit exazerbierten die Schmerzen, die von der Wirbelsäule in die Kreuzbeingegend ausstrahlten. Zuletzt wurden beide Oberschenkel und die Schultergelenke schmerzhaft. Die Untersuchung ergab eine Kyphose der ganzen, aktiv und passiv unbeweglichen Wirbelsäule, nur die Occipito-Atlanto-Epistrophealgelenke waren noch etwas beweglich. Unter zunehmender Kachexie erfolgte Exitus.

Sektionsbefund: Carcinoma pylori. Fast alle Wirbelkörper mit Rauhigkeiten versehen. Vom V.—XII. Brustwirbel geht eine glatte, kompakte Knochenmasse von einem Wirbel in den anderen über, ihr vorderer Umfang aber ist überall frei. Die hochgradig deformierten Lendenwirbel zeigen barocke, einander entgegenwachsende Exkreszenzen, auch ihre Querfortsätze sind verunstaltet. An den Gelenkfortsätzen dieser Wirbel finden sich stalaktitenförmige, ineinandergreifende Wucherungen, die aber nirgends zur Verschmelzung gekommen sind. Die Gelenkflächen der Proc. articul. der ganzen Wirbelsäule sind erhalten. Zwischenscheiben im unteren Hals- und oberen Brustteil derb, fibrös, rostbraun.

Ursache der vollkommenen Versteifung waren in diesem Falle die ineinander verzahnten Exkreszenzen der Gelenkfortsätze und die bei Bewegungsversuchen sofort eintretenden Schmerzen, die spastische Muskelkontraktionen bewirkten.

Eine diesem Fall ähnliche Beobachtung, deren Radiogramm uns durch

Digitized by Google
Original from UNIVERSITY OF CALIFORNIA
Generated on 2019-10-16 13:01 GMT / http://hdl.handle.net/2027/uc1.b3774661
Public Domain in the United States, Google-digitized / http://www.hathitrust.org/access_use#pd-us-google

die Freundlichkeit von Herrn Dr. H. Suter zugänglich gemacht wurde, mag hier kurz erwähnt werden. Es handelt sich um einen 57jährigen Patienten, dessen Lumbalwirbelsäule sich unter Lenden- und Kreuzschmerzen allmählich bis zur völligen Immobilisierung versteifte. Deutliche Nervenwurzelreizsymptome sind nicht beobachtet, die peripheren Artikulationen sind frei von deformierenden Prozessen.

Die Pause des Radiogrammes zeigt uns hochgradigste Veränderungen im Sinne der deformierenden Spondylitis. Die Lendenwirbelkörper, in ihrer Höhe etwas reduziert, getrennt durch die deutlich sichtbaren, verschmälerten und unregelmäßigen Intervertebralräume, sind an ihren Kanten teils lippenförmig umgekrempelt (so an der linken oberen Kante des IV. Lendenwirbelkörpers, deren prominentester Teil eine kleine Exostose trägt [beginnende Spangenbildung]), teils sind sie ausgezogen zu mächtigen, die Bandscheiben bogenförmig überbrückenden, einander entgegenwachsenden, spangenförmigen Exostosen. Zwischen III.—IV. Lendenwirbel rechts sind diese, infolge der mächtigen Ausziehung der Wirbelkanten weit lateralwärts vorspringenden Spangen zur Vereinigung gekommen, während an der folgenden Intervertebralverbindung linkerseits die Ueberbrückung noch keine vollständige ist, indem die Spangen hier durch ein ca. 1 cm breites Spatium voneinander getrennt sind. Aehnlich liegen die Verhältnisse an der entsprechenden Stelle rechts, wo eine besonders mächtig entwickelte, nach abwärts zu gerichtete Spange des IV. Lendenwirbels auffällt. Die Beschaffenheit der Gelenkfortsätze läßt das Radiogramm nicht erkennen, die Querfortsätze sind ohne Besonderheiten. Der zwischen V. Lendenwirbel und Sacrum gelegene Zwischenraum ist nur mehr als feine, kaum sichtbare Linie angedeutet.

Fig. 15.

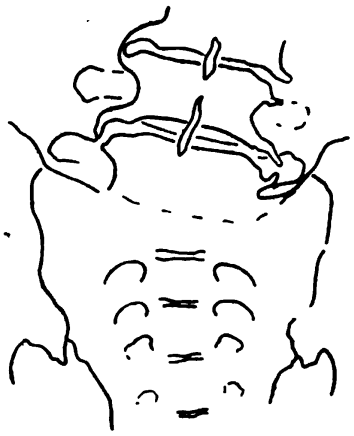

Es ist einleuchtend, daß auch in diesem Falle, der, seinem Symptomenbild gemäß, als Bechterewsches Syndrom bezeichnet werden könnte, selbst bei nicht ankylosierten Gelenkverbindungen, was zu entscheiden das Radiogramm nicht ermöglicht, die hochgradige Exostosierung in Form der teilweise schon synostosierten Spangen eine totale Immobilisierung des betreffenden Wirbelsäulenabschnittes bedingt. Die Möglichkeit einer durch deformierende Spondylitis bedingten Wirbelsäulenversteifung ist also zuzugeben, wie dies auch der oben wiedergegebene Sektionsbefund Fraenkels und Schlayers radiographische Untersuchungen (Fall VIII u. IX) bestätigen.

Die Angabe von Bandverknöcherung fehlt auch dem von Bechterew mitgeteilten Sektionsbefund, eine solche läßt auch die Abbildung nicht erkennen, wohl aber sieht man an den Kanten der Wirbelkörper Exostosen und Randwulstbildungen, welche auch in diesem Falle die Annahme einer deformierenden Spondylitis nahelegen.

Die Wirbelsäule zeigt im Brustteil ausgesprochene Kyphose, die auch nach Herausnahme bestehen bleibt. Eine kompensatorische Lendenlordose fehlt.

Digitized by Google
Original from UNIVERSITY OF CALIFORNIA
Generated on 2019-10-16 13:01 GMT / http://hdl.handle.net/2027/uc1.b3774661
Public Domain in the United States, Google-digitized / http://www.hathitrust.org/access_use#pd-us-google

Fig. 16.

Fig. 17.

Einige Wirbel des oberen Brustabschnittes sind mit ihren vorderen Teilen der Körper so fest verwachsen, daß jede Beweglichkeit ausgeschlossen ist. Hier finden sich die Zwischenscheiben im Zustande der Atrophie oder sie sind völlig



Digitized by Google
Original from UNIVERSITY OF CALIFORNIA
Generated on 2019-10-16 13:01 GMT / http://hdl.handle.net/2027/uc1.b3774661
Public Domain in the United States, Google-digitized / http://www.hathitrust.org/access_use#pd-us-google

verwachsen, so daß die Wirbelkörper ineinander übergehen. An anderen Stellen ist der Knorpel gut erhalten.

Es kann keinem Zweifel unterliegen, daß viele der unter den Begriff der chronischen Wirbelsteifigkeit subsumierten Beobachtungen in mehr oder minder ausgedehntem Maße Hyperostosenbildungen an den Wirbelkörpern aufweisen, hält doch schon P. Marie das Vorhandensein palpabler Exostosen, hauptsächlich an der Halswirbelsäule als geradezu typisch für sein Krankheitsbild. Viele Beobachter plädieren denn auch wegen des Vorhandenseins solcher Prozesse bald in sehr bestimmter Weise, bald mit Reserve für die Zugehörigkeit unserer Krankheit zur deformierenden Spondylitis (Köhler, Sänger, Dorendorf, Heiligenthal, Bäumler, Magnus-Levy, Focken, Vierordt, Kudrjaschoff, Jacobi und Wiardi, Heinlein, Wiese, Chmelewski, vor allem Turner). Anschütz empfiehlt die Anwendung des erweiterten Begriffes der sog. „Spondylosis deformans", unter welchem er, wie später Knöner, sowohl die deformierende Spondylitis, wie alle ihr ähnlichen chronischen Affektionen der Wirbelsäule zusammenfaßt.

Die radiographischen Befunde unseres 1., 2., 4. und 6. Falles entbehren des Vorhandenseins stärkerer Exostosenbildung; abgesehen von den gegenüber der gewöhnlichen Kyphose so auffallenden Spornbildungen an den Wirbelkörperrändern ist eine durchgreifendere Gestaltsveränderung nicht wahrnehmbar. Im 5. Falle aber beherrscht hochgradige Exostosenbildung an den unteren Brustwirbelkörpern nebst ausgedehnter Spangenbildung das Bild, auch im 3. Falle haben wir das Bestehen chronisch-deformierender Prozesse am XII. Brustwirbel wahrscheinlich gemacht. Auch unsere Befunde bieten also eine Illustration zu dem der pathologisch-anatomischen Grundlage unserer Krankheit zukommenden Polymorphismus, welcher zu einer gleich einem roten Faden die ganze Literatur durchziehenden Gegensätzlichkeit der Anschauungen führte.

Beide Extreme — Ankylosierung der Gelenke bei Integrität der Wirbelkörperform einerseits, Hyperostosenbildung mit Deformationsprozessen an den Wirbelkörpern bei mehr oder weniger intakten, jedenfalls nicht ossär verschmolzenen Wirbelgelenken anderseits — sind, wie Simmonds' ausführliche Untersuchungen zeigten, durch Formen verbunden, denen anatomische Veränderungen beider Affektionen zukommen. Simmonds spricht von „mehrfach konstatiertem Zusammentreffen knöcherner Ankylose

Digitized by Google
Original from UNIVERSITY OF CALIFORNIA
Generated on 2019-10-16 13:01 GMT / http://hdl.handle.net/2027/uc1.b3774661
Public Domain in the United States, Google-digitized / http://www.hathitrust.org/access_use#pd-us-google

kleiner Wirbelgelenke mit Spondylitis deformans". Auch Fraenkel denkt an die Möglichkeit der Existenz solcher Fälle. Von Schlesinger sind Präparate beschrieben, die einerseits Randwucherungen der Wirbelkörper und stalaktitenförmige Exostosenbildungen an denselben, also Erscheinungen deformierender Spondylitis, aufweisen, anderseits finden wir die Angabe völliger Verknöcherung aller kleinen Gelenke und intensiver Ossifikation des Bandapparates[1]). Kudrjaschoffs IV. Präparat zeigt Veränderungen, wie sie beiden Affektionen zukommen. Auch unsere Radiogramme 3 und 5 sind hier zu erwähnen.

Ist somit erwiesen, daß nicht nur die Spondylitis deformans klinisch den Symptomenkomplex der chronischen Wirbelsäulenversteifung darbieten kann, sondern daß auch diese letztere sehr oft in ihrem anatomischen Substrat Erscheinungen darbietet, wie sie beginnenden, seltener hochgradiger entwickelten Zuständen der deformierenden Spondylitis eigen sind, so darf unseres Erachtens daraus die Schlußfolgerung, die deshalb in der ankylosierenden Wirbelentzündung nur eine Abart dieses so ungemein häufigen Leidens erblickt, nicht gezogen werden. Dank der heute vervollkommneten aktinographischen Untersuchungsmethode, vor allem aber der nicht mehr vereinzelt vorliegenden autoptischen Befunde, sind wir zu der Ueberzeugung gelangt, daß das Wesen des Prozesses in einem Ankylosierungsprozeß der Gelenke, zugleich einhergehend mit mehr oder weniger intensiver Bandverknöcherung, zu erblicken ist.

Die Berücksichtigung der ätiologischen Faktoren ließ es wahrscheinlich erscheinen, daß dieser Prozeß ein infektiös-entzündlicher ist und dies auch in Fällen, in welchen keinerlei Einwirkung derartiger Noxen festzustellen war. Eine solche Voraussetzung erscheint wohl annehmbar, da Allgemeininfektionen, zum mindesten Toxinämien auch bei lokalen Infekten, z. B. bei Anginen (siehe Solaro, Goadby, Lloyet Williams, Osgood, Morton, Ely, Chvostek u. a.), Magen-Darmaffektionen (Thomson, Elliot, S. 216), also Erkrankungen, die der Aufmerksamkeit der Patienten sehr wohl entgehen können, heute durch zahlreiche bakteriologische Untersuchungen erwiesen sind.

Mögen Deformationsprozesse und Hyperostosenbildung, beides vielleicht Folgeerscheinungen der alterierten Statik (Anschütz),

[1]) Präparat des Wiener Museums Nr. 273 und Präparat der Sammlung Hyrtl Nr. 3900.

Digitized by Google
Original from UNIVERSITY OF CALIFORNIA
Generated on 2019-10-16 13:01 GMT / http://hdl.handle.net/2027/uc1.b3774661
Public Domain in the United States, Google-digitized / http://www.hathitrust.org/access_use#pd-us-google

auch vorherrschend sein, solange die genaue anatomische Untersuchung dieser „atypischen" Fälle ossäre Synostose der Gelenke und ausgedehntere Bandverknöcherung nachweist, muß die Berechtigung zur Annahme eines von der gewöhnlichen Form der „deformierenden" Spondylitis verschiedenen, „synostosierenden" Prozesses zugegeben werden. Keine der vielen in Vorschlag gebrachten Namengebungen aber scheint unseres Erachtens besser dazu geeignet, trotz der Verschiedenheiten, die sowohl das klinische Bild als die anatomischen Veränderungen darbieten, das Einheitliche unserer interessanten und gegenüber der deformierenden Spondylitis sehr seltenen Krankheit in gebührender Weise zum Ausdruck zu bringen und somit das Wesen des Prozesses zu kennzeichnen, als die der Spondylarthritis chronica ankylopoëtica (Ziegler).

Zum Schlusse ist es mir angenehme Pflicht, Herrn Prof. Dr. W. Schultheß für das warme Interesse, das er dieser Arbeit entgegenbrachte, seine freundliche Unterstützung und mannigfachen Anregungen meinen herzlichen Dank auszusprechen. Außerordentlich verbunden bin ich ferner Herrn Dr. G. Baer für seine rege Anteilnahme und große Zuvorkommenheit, mit welcher er mir seine seltene und lehrreiche Beobachtung (Fall 3) der Oeffentlichkeit mitzuteilen ermöglichte, und den Herren Direktor Dr. R. Stierlin (Fall 1 und 2), Dr. Meyer-Hürlimann (Fall 8) und Dr. H. Suter, die mir in liebenswürdigster Weise ihre Fälle und Radiogramme zur Verfügung stellten.

## Literatur.

Abdi, Orhan, Ueber einen Fall von chron. Arthr. ankylopoët. der Wirbelsäule usw. Diss. Bonn 1903.

Aeberli, Beitr. zur Kasuistik des Strümpell-Marieschen Krankheitsb. Diss. Zürich 1905.

Albert, Diagnostik chir. Erkrankungen. 1882.

Amstel, van, P. J. de Bruine Ploos, Chron. Steifigkeit der Wirbels. Samml. klin. Vortr. 1906, Nr. 409.

Anschütz, Ueber die Versteifung der Wirbels. Mitteil. aus den Grenzgeb. der Med. u. Chir. 1901. Bd. 8. H. 4/5.

Ascoli, Policlinico V, 23. 1898. Ref. Schmidts Jahrb. Bd. 264.

Auerbach, Aerztl. Verein zu Köln. Sitzung vom 8. Januar 1900. Münch. med. Wochenschr. 1900, Nr. 21.

Derselbe, Spondylitis ankylosante. Gaz. hebd. 1900, Nr. 45.

Digitized by Google
Original from UNIVERSITY OF CALIFORNIA
Generated on 2019-10-16 13:01 GMT / http://hdl.handle.net/2027/uc1.b3774661
Public Domain in the United States, Google-digitized / http://www.hathitrust.org/access_use#pd-us-google

Baccarani u. Solimei, Gazz. degli ospedali 1902. Nr. 10. Ref. Münch. med. Wochenschr. 1902, S. 717.

v. Bardeleben, Lehrb. der Chir. Bd. 4.

Barg, Elias, Zeitschr. f. klin. Med. Bd. 50. Ref. Neurolog. Zentralbl. 1903.

Derselbe, Ueber muskuläre Rückenverst. usw. Diss. Berlin 1903.

Baudouin. La spondylite déf. chez l'homme de l'époque néolitique etc. Archives provinciales de chir. 1912, Nr. 5. p. 274. Ref. Zeitschr. f. orthop. Chir. Bd. 31. S. 326.

Bäumler, Ueber chron. ankylos. Entzündung der Wirbels. Deutsche Zeitschr. f. Nervenheilk. 1898, Bd. 12.

v. Bechterew, Russki Wratsch 1892. Nr. 36.

Derselbe. Steifigkeit d. Wirbels. u. ihre Verkrümmung als bes. Erkrankungsform. Neurolog. Zentralbl. 1893. Nr. 13. S. 426.

Derselbe. Von der Verwachsung oder Steifigkeit der Wirbels. Deutsche Zeitschr. f. Nervenheilk. 1897, Bd. 11, S. 327.

Derselbe. Chron. ankylos. Entzündung der Wirbels. u. der großen Extremitätengelenke. Deutsche Zeitschr. f. Nervenheilk. 1899. Bd. 15, S. 39.

Derselbe, Neue Beobachtungen u. path.-anatom. Unters. über die Steifigkeit der Wirbels. Deutsche Zeitschr. f. Nervenheilk. 1899, Bd. 15. S. 45.

Derselbe, Neurologitscheski Wjesnik 1897.

Derselbe, Die Resultate der path.-anatom. Sektion der Leiche eines Kranken, der an der Steifigkeit der Wirbels. litt. Wissenschaftl. Versamml. der Aerzte der St. Petersburger Klinik f. Nerven- u. Geisteskranke. Sitzung vom 27. November 1897. Ref. Neurolog. Zentralbl. 1899, Nr. 3, S. 143.

Derselbe. Obosrjenie Psychiatrii 1899, p. 199 u. 392.

Derselbe, Nervenkrankh. in besonderen Betrachtungen. 2. Aufl.

Derselbe, Russki Wratsch 1913. Nr. 31—32.

Beer, Ueber Rigidität der Wirbels. Wiener med. Blätter 1897.

Bender, Ueber chron. ankylos. Entzündung der Wirbels. Münch. med. Wochenschr. 1901, Nr. 11.

Benedetti, Un caso di spondilosi rizomelica. Istituto Umbro di Scienze e lettere 17. März 1910. Ref. Zeitschr. f. orthop. Chir. Bd. 27, S. 551.

Benecke, Zur Lehre von der Spondylitis def. Festschr. zur 69. Versamml. deutscher Naturforscher u. Aerzte. Braunschweig 1897.

Bergson u. Rohden. Beobacht. von Neurosen, welche auf Spondylitis def. zu beruhen scheinen. Deutsche med. Wochenschr. 1876, Nr. 40/41.

Bettmann. Ueber die lokale traumatische Wirbelsäulenankylose usw. Archiv f. Orthop. 1903, Bd. 1, S. 81.

Billroth. Allg. chir. Path. n. Ther. 1885, S. 491.

Biucliu. Ueber einen Fall von Spondylosis rizomelica. 1902. Spitalul. 23, L. 2/13. Ref. Schmidts Jahrb. Bd. 276.

Borchard, Die chron. Steifigk. (Bechterew) u. ihre Beziehung zum Unfall usw. Monatsschr. f. Unfallheilk. Bd. 8.

Brandes. Ueber primär chron. Arthr. mit Beginn im Kindesalter. Zeitschr. f. orthop. Chir. Bd. 17, S. 55.

Brauer, Ueber chron. Steifigkeit der Wirbels. Ref. Münch. med. Wochenschr. 1902. Nr. 4. S. 61.

Digitized by Google

Original from UNIVERSITY OF CALIFORNIA

Generated on 2019-10-16 13:01 GMT / http://hdl.handle.net/2027/uc1.b3774661
Public Domain in the United States, Google-digitized / http://www.hathitrust.org/access_use#pd-us-google

Brauer, Die chron. ankylos. Entzündung der Wirbels. Vereinsbl. d. Pfälzer Aerzte 1903.

Braun, Klin. u. anat. Beitr. z. Kenntn. der Spondylitis def. Hannover 1875.

Bregmann, Ein Fall hysterischer Wirbelverkrümmung. Med. Gesellsch. in Warschau. Sitzung vom 26. November 1901. Ref. Neurolog. Zentralbl. 1903, S. 502.

Derselbe, Zur chron. ankylos. Entzündung der Wirbels. Deutsche Zeitschr. f. Nervenheilk. 1899. Bd. 15. S. 250.

Bregmann u. Piogay, Bull. de la soc. anatom. de Paris 1878, p. 286.

Broadhurst, Reynolds System of med. 1889. T. I, p. 920 (zit. aus Přibram).

Cantani, Riv. crit. de clin. med. 1901, Vol. 10.

Derselbe. Sulle anchilosi della colonna vertebrale. Policlinico 1900, VII. Ref. Neurolog. Zentralbl. 1901. S. 467 und Münch. med. Wochenschr. 1900. Nr. 47.

Cassirer, Rigiditas dorsalis myopathica (Senator). Berl. klin. Wochenschr. 1902.

Chiari-v. Jaksch, Demonstration eines Falles von höchstwahrscheinlich auf der Basis einer Polyarthr. rheum. acuta entstandenen ankylopoët. Arthr. in den Occipito-Vertebralgelenken (vide v. Jaksch).

Chmelewski, Ueber Spondylosis rizomelica. Med. Obosrjenije 1901. Nr. 58.

Claisse, Soc. méd. des hôpitaux, Paris 23. Décembre 1904.

Colley. Transact. of the Path. Soc. of London 1855.

Conto, Nouv. Iconogr. de la Salpêtr. September/Oktober 1912. Ref. Zeitschr. f. orthop. Chir. Bd. 31. S. 650.

Cornelius, Die Steifigk. der Wirbels. im Kindesalter usw. Diss. Leipzig 1912.

Cramer. Allg. ärztl. Verein zu Köln. Sitzung vom 18. Mai 1903. Münch. med. Wochenschr. 1903. S. 1757.

Crispin. New York med. journ. 30. Juli 1910. Ref. Zeitschr. f. orthop. Chir. Bd. 27. S. 552.

Curcio, Contribution à l'étude de la spondylose rhizomélique. Annal. de chir. et d'orthop. 1901. Nr. 2.

Derselbe, Cinque anni di clinica ortopedica. Ref. Zeitschr. f. orthop. Chir. Bd. 18, S. 240.

Damsch. Die chron. ankylos. Entzündung der Wirbels. u. der Hüftgelenke. Zeitschr. f. klin. Med. 1899, Bd. 38. Heft 5/6.

Deléarde. Gaz. des hôp. 1902. Nr. 75.

Deschmann, Zur Behandl. der chron. ankylos. Wirbelentzündung. Wiener med. Presse 1905, Nr. 39.

Deutschländer, Ein Fall von chron. ankyl. Wirbelsäulenentzündung. Münch. med. Wochenschr. 1905, Nr. 8.

Dorendorf. Ueber chron. ankylos. Entzündung der Wirbels. Charité-Ann. XXV. p. 135. Ref. Neurolog. Zentralbl. 1901, S. 135.

Ehrhardt. Ueber chron. ankylos. Wirbelsäulenversteifung. Mitteil. aus den Grenzgeb. der Med. u. Chir. Bd. 14, H. 5.

Elliot, An X-ray study of gastrointestinal findings in multiple arthritis. Amer. journal of orthop. surg. 1912, Nr. 1, Vol. X.

Derselbe, Some myogenous tipes of rigid spine. Amer. journal of orthop. surg. Februar 1910.

Digitized by Google

Original from UNIVERSITY OF CALIFORNIA

Generated on 2019-10-16 13:01 GMT / http://hdl.handle.net/2027/uc1.b3774661
Public Domain in the United States, Google-digitized / http://www.hathitrust.org/access_use#pd-us-google

Ely, Amer. journal of orthop. surg. 1912. Nr. 2. Ref. Zeitschr. f. orthop. Chir. Bd. 31, S. 617.

Fagge-Hilton, Transact. of the Path. Soc. 1876.

Fargular-Buzzard, Proceedings of the Royal soc. of med. June 1911. Ref. Zeitschr. f. orthop. Chir. Bd. 29, S. 335.

Feindel u. Froussard, Un cas de spondylose rhizomélique. Nouv. Iconogr. de la Salpêtrière 1898.

Feine, Münch. med. Wochenschr. 1903. S. 1757.

Flesch, Ein Fall von Steifigkeit der Wirbels. Wiener med. Presse 1900. Bd. 9.

Derselbe, Demonstration. Bericht im Wiener Brief. Münch. med. Wochenschrift 1900, Nr. 9.

Focken, Ueber chron. ankylos. Entzündung der Wirbels. Mitteil. aus den Grenzgeb. d. Med. u. Chir. Bd. 11, H. 5.

Forestier. Rhumatisme vertébral et spondylites. Annales de chir. et d'orthop. 1910.

Derselbe, De la spondylose rhumatismale etc. Arch. gén. de Méd. Paris 1901.

Fraenkel, Ueber chron. ankylos. Wirbelsäulenversteifung. Fortschritte auf dem Geb. der Röntgenstr. VII, 2.

Derselbe, Fortschritte auf dem Geb. der Röntgenstr. XI, 3.

Derselbe, Aerztl. Verein in Hamburg. Sitzung v. 30. Juni 1903 (Diskussion). Münch. med. Wochenschr. 1903. S. 1187.

Galeazzi, Dell' artrite chron. anchilosante. Soc. di Med. e Biologia di Milano. Sitzung vom 15. Januar 1907. Ref. Zeitschr. f. orthop. Chir. Bd. 14, S. 586.

Garrod, Proceedings etc. November 1910.

Garrod u. Bannatyne, Rheumatoid arthritis etc. Bristol 1896 u. Lancet 1896, 25. April.

Gasne, Sem. méd. 1899, p. 79. Soc. des hôpitaux 3. März 1899.

Gelsam, Ueber 3 Fälle von Atlasankylose. Diss. Kiel 1895. Ref. Zeitschr. f. orthop. Chir. Bd. 4, S. 433.

Gerspacher, Thèse de Lyon 1904.

Giordano, Radiografia di un caso di spondylite rizomelica. Ref. Zeitschr. f. orthop. Chir. Bd. 16, S. 501.

Gise, Ein Fall von Versteifung der Wirbels. Wratsch 1900, Nr. 6. Ref. Zeitschr. f. orthop. Chir. Bd. 10, S. 171.

Glaser, Beitr. z. Lehre von d. chron. ankylos. Entzündung der Wirbels. Mitteilung aus den Grenzgeb. f. Med. u. Chir. Bd. 8, S. 282.

Derselbe. Verein f. inn. Med. in Berlin. Sitzung vom 11. Juni 1900. Münch. med. Wochenschr. 1900, Nr. 25.

Goadby, West London Med.-Chir. Society 12. Apr. Lancet 20. April. Ref. Zeitschr. f. orthop. Chir. Bd. 31, S. 293.

Golant, Diss. Petersburg 1913.

Goldtwaith, Osteoarthritis der Wirbels. Boston med. and surg. Journal August 1899, p. 129.

Gradby, The assoc. of disease of the mouth with rheumatoid arthritis etc. Lancet 6. März 1911.

Digitized by Google

Original from UNIVERSITY OF CALIFORNIA

Generated on 2019-10-16 13:01 GMT / http://hdl.handle.net/2027/uc1.b3774661
Public Domain in the United States, Google-digitized / http://www.hathitrust.org/access_use#pd-us-google

Gurlt, Beitr. z. path. Anatomie d. Gelenkkrankh. 1853.
Guyot, Nothnagels spez. Path. u. Therapie Bd. 7, T. 5 (Přibram).
Harris, Proceedings etc. June 1911. Ref. Zeitschr. f. orthop. Chir. Bd. 29, S. 325.
Hartmann, Ueber chron. ankylos. Entzündung der Wirbels. Jahrb. für Psychiatrie u. Nervenkrankh. 1900, XIX, S. 468. Ref. Neurol. Zentralbl. 1901, S. 466.
Hartmann, Ueber einen Fall von Spondylitis def. usw. Diss. Königsberg 1891.
Heidenhain, Erfahrungen über traumat. Wirbelentzündungen. Monatschr. f. Unfallheilkunde Bd. 4, S. 65.
Heiligenthal, Beitr. z. Kenntn. d. chron. ankylos. Entzündung der Wirbels. Deutsche Zeitschr. f. Nervenheilk. Bd. 12, S. 275.
Derselbe, Die chron. Steifigkeit der Wirbels. usw. Zentralbl. f. d. Grenzgeb. Bd. 3, Nr. 1.
Heinlein, Demonstration eines Präp. von Spondylitis def. Nürnberger med. Gesellschaft u. Poliklinik. Sitzung vom 1. November 1900. Ref. Münch. med. Wochenschr. 1901, S. 283.
Hnátek, Časopis lékařův českých 1914, Nr. 24. Ref. Schmidts Jahrb. 1914, Bd. 320.
Hoffa, Die chron. ankylos. Entzündung der Wirbels. Volkmanns Sammlung klin. Vortr. N. F., Nr. 247.
Hoffa u. Rauenbusch, Atlas der orthop. Chirurgie in Röntgenbildern. Tafel VII.
Hoffmann, Ueber chron. Steifigkeit der Wirbels. Deutsche Zeitschr. für Nervenheilk. 1899, Bd. 15.
Howard, Marsh., Brit. med. journal 1895. Vol. 2.
Hueter, Klinik der Gelenkkr. 1878, T. 3, p. 114.
Jackson, Transact. of the Path. soc. 1877.
Jacobi u. Wiardi, Psychiatr. en neurol. Bladen 1898. Neurol. Zentralbl. 1899, S. 462.
v. Jaksch, Ein Fall von polyarthr. Erkrank. der Halswirbels. Prager med. Wochenschr. 1900, Bd. 25. Ref. Münch. med. Wochenschr. 1900, Nr. 9.
v. Jaksch-Chiari, Deutsche med. Wochenschr. 1900, Nr. 9.
Janssen, Zur Kenntnis der Arthr. chron. ancylopoëtica. Mitteil. aus den Grenzgeb. d. Med. u. Chir. 1903, Bd. 12, H. 5.
Ibrahim, Die chron. Arthritis im Kindesalter. Zeitschr. f. orthop. Chir. Bd. 24, S. 213.
Kedzior, Zur chron. ankylos. Wirbelentzündung. Wien. med. Wochenschr. 1902, Nr. 5—7.
Derselbe, Gazeta lekarska 1901, Nr. 25—26. Ref. Neurolog. Zentralbl. 1903, Nr. 15.
Kirchgaesser, Ueber chron. ankylos. Entzündung der Wirbels. Münch. med. Wochenschr. 1899, Nr. 41/42.
Knöner, Ueber die chron. ankylos. Entzündung der Wirbels. Diss. Leipzig 1903.
Kocher, Mitteil. aus den Grenzgeb. d. Med. u. Chir. 1896, H. 4.

Digitized by Google
Original from UNIVERSITY OF CALIFORNIA
Generated on 2019-10-16 13:01 GMT / http://hdl.handle.net/2027/uc1.b3774661
Public Domain in the United States, Google-digitized / http://www.hathitrust.org/access_use#pd-us-google

Köhler, Ein seltener Fall von Spondylitis def. Charité-Annalen 1887. Bd. 12.
Kollaritis, Klin.-therapeut. Wochenschr. 1901, Nr. 3—5.
Kossobudski, Med. Gesellsch. zu Warschau. Sitzung v. 17. Dezember 1901. Neurolog. Zentralbl. 1903. S. 503.
Krause, Die chron. Steifigkeit der Wirbels. Diss. Berlin 1905.
Kritschewski-Gochtbaum, Thèse de Paris 1899.
Kudrjaschoff, Spondylitis def. Wratsch 1901, Nr. 41. Zeitschr. f. orthop. Chir. 1901. S. 161.
Lagiewski, Ueber die chron. ankylos. Entzündung der Wirbels. usw. Diss. Leipzig 1905.
Lamy, Torticolis et lumbago articulaires. Thèse de Paris.
Lancereaux, Anatomie path. (zit. nach Thanassesco).
Lauenstein, Münch. med. Wochenschr. 1901, S. 439 und 1901, Bd. 2, S. 1855 (Demonstration).
Léri, La spondylose rhizomélique. Rev. de méd. 1899 (Août p. 597, Sept. p. 691, Oct. p. 801). Ref. Neurolog. Zentralbl. S. 325 (Strümpell).
Léri et Follet, Myoclonie et spondylose rhizomélique. Soc. de neurologie de Paris. Ref. Neurolog. Zentralbl. 1901. S. 181.
v. Leube, Spez. Diagnostik der inneren Krankheiten. Leipzig 1901, Bd. 2, S. 454.
Leyden, Klinik der Rückenmarkskrankh. Berlin 1884.
Leyden u. Goldscheider, Die Erkrankungen des Rückenmarkes usw. Nothnagels spez. Path. u. Therapie Bd. 10.
Lichtheim, Spondylose rhizomélique. Deutsche med. Wochenschr. 1899. Nr. 33. S. 200. Neurolog. Zentralbl. 1900, S. 28.
Lloyet Williams, West London Med.-Chir. Society, 12. April. Lancet 1912. 20. April. Ref. Zeitschr. f. orthop. Chir. Bd. 31. S. 293.
Lommel, Handb. der inn. Med. von Mohr u. Staehelin 1912. S. 390.
Lorenz, Ueber die Häufigkeit des Vorkommens von Steifigkeit der Wirbels. Wiener med. Wochenschr. 1904. Nr. 42.
Marie, Pierre, Sur la spondylose rhizomélique. Rev. de méd. 1898, p. 285.
Derselbe, Semaine méd. 1899, p. 69. Ebenda 1898, p. 68. Ref. Neurolog. Zentralbl. 1899, S. 267 (Strümpell).
Marie et Astié, Sur un cas de cyphose hérédo-traumatique. Presse méd. 1897, Nr. 82. Ref. Neurolog. Zentralbl. 1898. S. 367.
Marie et Léri, Beitr. zur chron. ankylos. Entzündung d. Wirbels. Soc. des hôpitaux 24. Februar 1899. Ref. Semaine méd. 1. März 1899.
Magnus-Levy, Ueber chron. Steifigkeit der Wirbels. Mitteil. aus den Grenzgeb. der Med. u. Chir. Bd. 9. S. 626.
Markiewicz, Beitr. zur chron. ankylos. Entzündung der Wirbels. Zeitschr. f. klin. Med. Bd. 46, S. 108.
Meczkowski, Med. Gesellsch. zu Warschau. Sitzung vom 19. November 1901. Ref. Neurolog. Zentralbl. 1903. S. 591.
Mery, Sem. méd. 5. Juli 1899 und Soc. des hôpitaux 30. Juni 1899.
Miles, Ein Fall von Ankylose der Wirbels. Lancet 1894. Vol. 2. Ref. Zeitschrift f. orthop. Chir. Bd. 4, S. 126.
Milian, Soc. des hôpitaux 25. November 1899. Soc. anat. de Paris. Sitzung vom 3. Februar 1899. Ref. Gaz. hébdom. de méd. 1899, Nr. 12.

Digitized by Google
Original from UNIVERSITY OF CALIFORNIA
Generated on 2019-10-16 13:01 GMT / http://hdl.handle.net/2027/uc1.b3774661
Public Domain in the United States, Google-digitized / http://www.hathitrust.org/access_use#pd-us-google

Montet, Thèse de Lyon 1904.
Müller, Ein Fall von chron. ankylos. Entzündung der Wirbels. auf traumatischer Grundlage. Monatschr. f. Unfallheilk. 1903, Nr. 7.
Müller, Beitrag zur Lehre von d. chron. ankylos. Entzündung der Wirbels. usw. Diss. Leipzig 1905.
Müller, Joh., Physik. med. Gesellsch. zu Würzburg. Deutsche med. Wochenschrift Bd. 5, Nr. 33, S. 253.
Müller, Beitr. zur Lehre von der chron. ankylos. Entzündung der Wirbels. Münch. med. Wochenschr. 1899, Nr. 41/42.
Mutterer, Zur Kasuistik der chron. ankylos. Entzündung der Wirbels. und Hüftgelenke. Deutsche Zeitschr. f. Nervenheilk. 1899, Bd. 14.
Nathan, Some considerations on the pathology and treatment of the toxic arthritis. Americ. journal of orthop. surg. August 1912. Nr. 1, Vol. 10.
Niedner, Ueber die der chron. ankylos. Entzündung der Wirbels. zugrunde liegenden anatom.-pathol. Verhältnisse. Charité-Annalen 28. Jahrg. Ref. Zeitschr. f. orthop. Chir. Bd. 13, S. 198.
Nonne, Syphilis u. Nervensystem 3. Aufl. Berlin 1915.
Derselbe, Deutsche Zeitschr. f. Nervenheilk. Bd. 14.
Derselbe, Aerztl. Verein in Hamburg. Sitzung v. 6. Oktober 1903. Münch. med. Wochenschr. 1903, S. 1851.
Oppenheim, Lehrb. der Nervenkrankh. 3. Aufl., S. 274.
Osgood, Certains types d'arthrite déformante etc. Orthop. et tuberc. chir. 1914, Nr. 2, p. 93.
Paoli, Wiener med. Presse 1901, Nr. 20.
Pastine, Nouv. Iconogr. de la Salpêtrière. September/Oktober 1912.
Piogay, Bull. de la soc. anatom. de Paris 1878, p. 296.
Plesch, Ergebnisse der inn. Med. u. Kinderheilk. Berlin 1911, S. 487. Ref. Zeitschr. f. orthop. Chir. Bd. 24, S. 620.
Poncet, Soc. méd. des hôpitaux. 10. Juli 1903.
Popoff, Ueber die Ankylose der Wirbels. Neurol. Zentralbl. 1899, S. 294.
Derselbe, Zur Frage über die neuropathischen Verkrümmungen der Wirbels. Wratschebnia zapiski (russisch) 1896.
Preiser, Zur Frage der Aetiologie der Spondylitis cervical. def. Münch. med. Wochenschr. 1908. Nr. 27.
Přibram, Chron. Gelenkrheumatismus u. Osteoarthritis def. Nothnagels spez. Path. u. Therapie Bd. 7, T. 5.
Pussep, Russki Wratsch 1903.
Raymond, Soc. des hôpitaux. 24. Februar 1899. Sem. méd. 1899, p. 61.
Regnault, Squelette du rhumatisme vertébral ostéophytique. Soc. anatom. de Paris. Juni 1909, p. 333. Ref. Zeitschr. f. orthop. Chir. Bd. 14, S. 599.
Reichmann, Mitteil. aus den Grenzgeb. der Med. u. Chir. Bd. 20.
Rendu, Soc. des hôpitaux. 14. April 1899. Sem. méd. 19. April 1899.
Reuter, Zeitschr. f. Heilk. 1902, S. 84.
Derselbe, Ueber die Beziehungen von Spondylitis traumatica und Ankylose der Wirbels. Archiv f. Orthop. Bd. 2, S. 137.
Robin u. Londe, Revue de méd. 1894, Nr. 10.
Rokitanski, Lehrb. der path. Anatomie Bd. 2.

Digitized by Google
Original from UNIVERSITY OF CALIFORNIA
Generated on 2019-10-16 13:01 GMT / http://hdl.handle.net/2027/uc1.b3774661
Public Domain in the United States, Google-digitized / http://www.hathitrust.org/access_use#pd-us-google

Rolleston, Proceedings of the Royal soc. of med. Vol. 5, Nr. 1, clinical section p. 12.

Rolleston u. Humphry, Proceedings etc. June 1911.

Rostoski, Ein Fall von chron. ankylos. Entzündung der Hals- u. oberen Brustwirbels. Phys. med. Gesellsch. zu Würzburg. Juli 1901. Deutsche med. Wochenschr. 1901, Bd. 5, Nr. 33, S. 253.

Rumpel, Ueber die chron. ankylos. Wirbelentzündung. Veröffentl. auf dem Gebiet des Militärsanitätswesens H. 35, S. 359.

Sänger, Aerztl. Verein in Hamburg. Sitzung vom 30. Juni 1903. Münch. med. Wochenschr. 1903, S. 1187.

Derselbe, Arthritis def. der Wirbels. mit knöcherner Ankylose der Wirbelkörper. Neurolog. Zentralbl. 1898, S. 1144.

Schaikewitsch, Wratsch 1899. Jubiläumsschrift für Prof. Bechterew.

Schataloff, 3 Fälle von sog. ankylos. Entzündung der Wirbels. Gesellsch. der Neurologen und Irrenärzte zu Moskau. 8. Mai 1898. Ref. Neurolog. Zentralbl. 1898, S. 828.

Derselbe, Wratsch 1898, Nr. 23 und Medicinskoje Obosrjenije 1899, März.

Schlayer, Ueber chron. Wirbelsteifigkeit. Münch. med. Wochenschr. 1906, Nr. 39.

Derselbe, Ueber chron. Wirbelversteifung. Fortschr. auf d. Geb. d. Röntgenstrahlen Bd. 10, H. 5.

Schlesinger, Mitteil. aus den Grenzgeb. der Med. u. Chir. 1900, Bd. 6, S. 257.

Derselbe, 2 Fälle von Steifigkeit der Wirbels. Gesellschaft der Aerzte in Wien. Sitzung vom 1. Dez. 1899. Ref. Neurolog. Zentralbl. 1901, S. 825.

Derselbe, Bericht im Wiener Brief. Münch. med. Wochenschr. 1900, Nr. 9.

Schüller, Polyarthritis chron. villosa u. Arthr. def. Berl. klin. Wochenschr. 1900, Nr. 5—7.

Schultheß, Handb. d. orthop. Chir. von Joachimsthal Bd. 1, Abt. 2, S. 527.

Schultze, Komb. von Pseudohypertrophie der Muskeln mit Knochenatrophie u. Spondylose rhizomélique. Deutsche Zeitschr. Bd. 14, S. 465.

Senator, Ziemssens Handb. 1875, 1. Aufl.

Derselbe, Berl. klin. Wochenschr. 1903, Nr. 6.

Derselbe, Ueber chron. ankylos. Spondylitis. Berl. klin. Wochenschr. 1899, Nr. 47.

Derselbe, Ueber chron. ankylos. Spondylitis. Berl. klin. Wochenschr. 1898.

Derselbe, Ueber muskuläre Rückenversteifung. Berl. klin. Wochenschr. 1903, Nr. 6.

Sick, Ref. Münch. med. Wochenschr. 1903, S. 38.

Simmonds, Fortschr. auf dem Geb. der Röntgenstr. Bd. 7, H. 2.

Derselbe, Aerztl. Verein zu Hamburg. Sitzung vom 21. April 1903. Münch. med. Wochenschr. 1903, S. 1317.

Sivén, Zur Kenntnis der sog. ankylos. Entzündung der Wirbelsäule. Zeitschr. f. klin. Med. Bd. 49, S. 434.

Solaro, Un caso di reumatismo articolare ac. consecutivo a un ascesso laterofaringeo. Soc. med. biolog. Milanese. 28. giugno 1909. Ref. Zeitschr. f. orthop. Chir. Bd. 26, S. 473.

Digitized by Google

Original from UNIVERSITY OF CALIFORNIA

Generated on 2019-10-16 13:01 GMT / http://hdl.handle.net/2027/uc1.b3774661
Public Domain in the United States, Google-digitized / http://www.hathitrust.org/access_use#pd-us-google

Soma, Consideratione cliniche intorno ad un caso di spondilosi rizomelica. Congresso nation. di med. int. 1906. XVI. Ref. Zeitschr. f. orthop. Chir. Bd. 18. S. 291.

Spillmann u. Etienne, Revue de méd. 1898. p. 746.

Spitzy, Zur chron. Arthritis des Kindes. Zeitschr. f. orthop. Chir. Bd. 11. S. 699.

Stern, Beitrag zur operat. Behandl. der Bechterewschen Krankh. Deutsche med. Wochenschr. 1911, Nr. 43.

Strümpell, Lehrbuch 1884, 1. Aufl., Bd. 2. S. 152.

Derselbe, Med. Gesellschaft zu Leipzig. 20. Januar 1914. Münch. med. Wochenschr.

Derselbe, Bemerk. über chron. ankylos. Entzündung der Wirbels. und der Hüftgelenke. Deutsche Zeitschr. f. Nervenheilk. 1897, Bd. 11.

Subow, Obosrjenije Psychiatrii 1907. Nr. 9 (zit. aus Turner).

Sudeck, Die Darstellung der Wirbelsäulenerkr. durch die Röntgenstr. Archiv f. Orthop. Bd. 1, S. 166.

Derselbe, Biolog. Abteilung des ärztl. Vereins zu Hamburg. Sitzung vom 11. November 1902. Münch. med. Wochenschr. 1903. S. 137.

v. Thaden, Archiv f. klin. Chir. Bd. 4.

Thanassesco, Contribution à l'étude du rhumatisme chronique de la colonne vertébrale. Thèse de Paris 1892.

Thébault, Ankylose progressive de la colonne vertébrale. Rev. d'orthop. 1901, I. Zeitschr. f. orthop. Chir. 1901, Bd. 9. S. 117.

Thomson, Brit. med. journal. 15. Februar 1913.

Treves, International Encyclopaedia of Surgery 1884, Bd. 4.

Troschin, Russki Wratsch 1903. Nr. 13.

Tumminia, Sopra un caso di spondilosi rizomelica etc. L'Ospedale di Palermo 1909. fasc. 3. Ref. Zeitschr. f. orthop. Chir. Bd. 26, S. 501.

Turner, Ueber die sog. Steifigkeit der Wirbels. usw. Zeitschr. f. orthop. Chir. Bd. 34, S. 438.

Derselbe, Russki Wratsch 1913. Bd. 12, H. 20/21. Ref. Schmidts Jahrb. 1914. Bd. 320.

Valentini, Beitr. zur chron. ankylos. Entzündung der Wirbels. u. Hüftgel. Deutsche Zeitschr. f. Nervenheilk. Bd. 15.

Derselbe, Ueber Spondylose rhizomélique. Verein f. wissensch. Heilkunde in Königsberg. Sitzung vom 17. November 1898. Neurolog. Zentralbl. 1899.

Viernstein, Ueber einen Fall v. Arthritis def. mit P. Marieschem Symptomenkomplex. Diss. München 1903.

Virchow, Virchow-Archiv 1869. Bd. 47, S. 209—303.

v. Volkmann, Krankh. der Bewegungsorgane. Handb. v. Pitha-Billroth 1882. II. 2. Abt., 1. Hälfte.

Vollheim, Zur Kasuistik der Bechterewschen Wirbelsäulenst. Diss. Jena 1902.

Voltz, Klin. Beitr. zur Versteif. der Wirbels. nach Trauma. Archiv f. Orthop. Bd. 2. S. 179.

Derselbe, Ueber kong. vollk. Versteif. der Wirbels. usw. Mitteil. aus den Grenzgeb. der Med. u. Chir. 1906. Bd. 16. H. 1.

Digitized by Google

Original from UNIVERSITY OF CALIFORNIA

Generated on 2019-10-16 13:01 GMT / http://hdl.handle.net/2027/uc1.b3774661
Public Domain in the United States, Google-digitized / http://www.hathitrust.org/access_use#pd-us-google

Weddy-Poenicke. Münch. med. Wochenschr. 1913. Nr. 7.
Wenzel. Ueber die Erkrankungen des Rückgrats. Atlas 1824.
Wenzel. Ueber einen Fall hochgrad. Ankylose der Wirbels. Münch. med. Wochenschr. 1914. Nr. 8.
Wiese. Ueber die chron. ankylos. Steifigkeit der Wirbels. usw. Diss. Leipzig 1906.
Winokurow, Wratsch 1901, Nr. 16.
Wollenberg, Aetiologie der Arthritis def. Zeitschr. f. orthop. Chir. Bd. 24. S. 359.
Wullstein. Handb. der orthop. Chir. v. Joachimsthal S. 1273 u. ff.
Zenner. Rigidity of the spinal column. Journal of nervous and mental disease 1899. Vol. 36. S. 659.
Zesas. Beitr. zur chron. ankylos. Entzündung der Wirbels. Deutsche Zeitschr. f. Chir. Bd. 74. 5 u. 6. S. 467.
Ziegler. Lehrb. der spez. path. Anatomie Bd. 2. 4. Aufl., S. 796.

Digitized by Google
Original from UNIVERSITY OF CALIFORNIA
Generated on 2019-10-16 13:01 GMT / http://hdl.handle.net/2027/uc1.b3774661
Public Domain in the United States, Google-digitized / http://www.hathitrust.org/access_use#pd-us-google

VIII.

Aus der orthopädischen Abteilung der chirurgischen Klinik zu Halle a. S. (Direktor: Prof. Dr. Schmieden).

# Ueber isolierte Kahnbeinverrenkungen des Fußes nebst kasuistischem Beitrag.

Von

Dr. **Friedrich Loeffler,**
Assistent der Klinik.

Mit 1 Abbildung.

Noch immer bilden die Frakturen und Luxationen der kleinen Fußwurzelknochen recht seltene Befunde. Unter diesen stehen wegen ihrer Seltenheit an erster Stelle die Verrenkungen des Kahnbeins, gleichgültig, ob dabei das Kahnbein, teilweise oder vollständig aus seinen Nachbarverbindungen gelöst, aus seinem Lager heraustritt.

Durch die Hilfe der Röntgendiagnostik hatte man eigentlich gehofft und erwartet, häufiger dieses seltene Krankheitsbild beobachten zu können, und doch ist gerade durch dieselbe die Beobachtung eine seltenere geworden. Denn mancher Fall, den man für eine Luxation oder Subluxation des Kahnbeins gehalten hatte, erwies sich auf dem Röntgenbild als eine der vielen anderen möglichen Fußverrenkungen oder Frakturen.

Auch bei den bis zum Jahre 1897 mitgeteilten Fällen blieb man über die Richtigkeit der Diagnose, unter der die Fälle veröffentlicht wurden, im Zweifel, da eine absolut sichere Kontrolle durch das Röntgenbild noch nicht möglich war. Außerdem wurde erst durch die Arbeiten Bährs, der die bis zum Jahre 1895 angeführten Fälle über Erkrankung des kleinen Fußwurzelknochens kritisch beobachtete, eine feste Umgrenzung der Diagnose gegeben.

Dies gilt besonders für die isolierten Kahnbeinverrenkungen und

Digitized by Google
Original from UNIVERSITY OF CALIFORNIA
Generated on 2019-10-16 13:01 GMT / http://hdl.handle.net/2027/uc1.b3774661
Public Domain in the United States, Google-digitized / http://www.hathitrust.org/access_use#pd-us-google

die Verrenkungen im Kahnsprungbeingelenk. Bei dieser letzten Art der Verrenkung behält das Kahnbein seine normalen Beziehungen zu den anderen Fußwurzelknochen; es ist also der ganze, vom Kahnsprungbeingelenk zehenwärts gelegene Teil des Fußes verrenkt. So gehören damit die isolierten Verrenkungen des Kahnbeins am Fuß noch immer zu den äußerst seltenen Beobachtungen.

Die Entstehung einer isolierten Kahnbeinverrenkung kann verursacht werden durch direkte und indirekte Gewalteinwirkung, doch ist die erste Ursache ziemlich unwahrscheinlich. Um diese Verrenkung hervorzurufen, ist dann eine äußerst schwere Gewalteinwirkung nötig. Weiter müssen sich unbedingt Weichteilnebenverletzungen finden. Eine Kompressionsfraktur des Kahnbeins würde eher stattfinden, als daß die festen Bandverbindungen des Kahnbeins mit seiner Umgebung zerrissen und eine isolierte Luxation des Kahnbeins entstände. Man geht daher in der Annahme nicht fehl, daß mit der direkten Gewalteinwirkung gleichzeitig andere, indirekte, starke Bewegungskomponenten, durch die eine Verrenkung stattfinden kann, zusammenwirken.

Es kommen daher als häufigere Ursache die indirekten Gewalteinwirkungen in Betracht. Um das kurze und breite Kahnbein aus seinen festen und straffen Verbindungen mit der Fußwurzel herauszubringen, ist ein Zusammentreffen nach verschiedenen Richtungen hin wirkender Kräfte nötig. Dieses Kräftesystem setzt sich zusammen aus ziehenden, beugenden und drehenden Komponenten, die mit äußerst großer oder langandauernder Gewalt einwirken. Durch das Zusammenwirken dieser drei Komponenten läßt sich sehr wohl die Entstehung einer isolierten Kahnbeinverrenkung erklären.

Um ein klares Bild für die Fußverrenkungen zu geben, möchte ich noch kurz auf die Anatomie und Physiologie des normalen Fußes eingehen.

Die Fußknochen sind derart aneinander gefügt, daß ein längs- und ein querlaufender Bogen entsteht. Der längs verlaufende Bogen ruht hinten auf dem Tuber calcanei, vorn auf den Köpfchen der Metatarsen dem Boden auf. Die Wölbung des Bogens ist auf der Innenseite in der Gegend des Naviculare und Talus am stärksten, an der Außenseite am Cuboideum am schwächsten. Der querverlaufende Bogen ruht auf dem Köpfchen des I. und V. Metatarsalknochens auf dem Boden auf. Sein Scheitelpunkt bildet das Köpfchen des III. Metatarsalknochens.

Digitized by Google
Original from UNIVERSITY OF CALIFORNIA
Generated on 2019-10-16 13:01 GMT / http://hdl.handle.net/2027/uc1.b3774661
Public Domain in the United States, Google-digitized / http://www.hathitrust.org/access_use#pd-us-google

Beide Bogen werden in Spannung gehalten durch die Bandapparate, die kurzen Fußmuskeln und durch einige Sehnen der langen Fußmuskeln.

Der Fuß kann in verschiedenen Richtungen bewegt werden:

1. Dorsal- und Plantarflexion, die sich im Talocruralgelenk vollzieht;

2. Pronation und Supination;

3. Ab- und Adduktion.

Diese beiden letzten Bewegungsgruppen sind schwieriger zu verstehen, da sie durch die eigenartige Form der Gelenkflächen zusammengesetzte Bewegungen bilden. Am meisten beteiligt ist das Talocalcaneusgelenk, das Talonavikulargelenk und auch noch das Calcaneocuboidgelenk (Chopartsche Gelenk).

Werden diese drei Bewegungsmöglichkeiten in überphysiologischen Grenzen durch eine plötzliche oder länger dauernde Gewalteinwirkung bei fixiertem Fuß ausgeübt, so kann eine totale oder teilweise isolierte Kahnbeinverrenkung nach oben oder nach innen oder nach unten zustande kommen.

Der Mechanismus der isolierten Kahnbeinverrenkung wäre also folgender: An irgendeinem Hindernis bleibt der Patient mit der Fußspitze hängen. Er fällt dabei mit seinem ganzen Körpergewicht zunächst nach hinten und dann zur Seite. Durch die erste Fallbewegung wird eine überstarke Plantarflexion im Talocruralgelenk verursacht, die auch zu einer Ueberbiegung des medialen Fußendes im Chopartschen Gelenk führt.

Sind nun die Bandverbindungen stark genug, so zerreißen sie nicht, sondern es tritt eine Kompressionsfraktur des Kahnbeins ein. Zerreißen die Bandverbindungen jedoch, dann wird das Kahnbein, das den Scheitelpunkt des stark gebeugten Chopartschen Gelenks bildet, durch den Riß von dem gewaltigen Druck befreit. Durch den Sturz zur Seite treten die beiden anderen Komponenten in Kraft. Der Vorderfuß wird stark abduziert und die Gelenkflächen im Talonavicular- und Navicularcuboidgelenk im Sinne der Pronation distrahiert. Das Kahnbein liegt nun ziemlich locker in seinem Lager. Dazu kommt noch die Wirkung des Keilbeins als Hypomochlion hinzu, und das Kahnbein gleitet an der Gelenkfläche des Taluskopfes nach innen oben ab. Federt nun das überbogene Fußgewölbe zurück, so ist das Kahnbein an seinem Wiedereintritt in sein Lager gehindert, und wir haben eine isolierte Kahnbeinverrenkung vor uns. —

Digitized by Google
Original from UNIVERSITY OF CALIFORNIA
Generated on 2019-10-16 13:01 GMT / http://hdl.handle.net/2027/uc1.b3774661
Public Domain in the United States, Google-digitized / http://www.hathitrust.org/access_use#pd-us-google

Was die Stellung der Diagnose betrifft, so ist sie wohl in den meisten frischen Fällen der ausgedehnten Weichteilschwellung wegen nicht mit Sicherheit zu stellen. Objektiv findet man vielleicht eine Verkürzung des medialen Fußrandes um 1—1½ cm, und leichte Varusstellung des Fußes, auch läßt sich vielleicht in der Gegend des Kahnbeins ein Knochenvorsprung feststellen. Doch ist es, wie gesagt, nicht möglich, auf Grund dieses objektiven Befundes allein mit Sicherheit die Diagnose auf isolierte Kahnbeinverrenkung zu stellen. Die Verkürzung kann sich nämlich auch bei anderen Verletzungen der kleinen Mittelfußknochen (Brüchen des Kahnbeins, Verrenkungen im Talonavikulargelenk, Luxationen des Keilbeins) einstellen, anderseits kann der fühlbare Knochenvorsprung mit dem dislozierten Sprungbeinkopf oder mit einem dislozierten Knochenstück bei Kompressionsbrüchen des Kahnbeins verwechselt werden.

Erst die Röntgenaufnahme ermöglicht eine genaue, einwandfreie Feststellung dieser seltenen Erkrankung.

Die Behandlung der isolierten Kahnbeinverrenkung nun ist je nach dem Fall, ob das Kahnbein teilweise oder völlig luxiert ist, eine verschiedene. Beim isolierten subluxierten Kahnbein führt meist die unblutige Behandlung zum Ziel. Wie bei allen Verrenkungen sucht man durch gewaltsame Herstellung des die Verrenkung verursachten Gelenkstandes die Reposition zu erreichen, also in unserem Fall durch kräftige Plantarflexion und Pronation und Abduktion. Durch gleichzeitigen Druck auf das Kahnbein kann die Reposition gelingen. Nachfolgende Gipsbehandlung, spätere Bewegungsübungen und Tragen von Plattfußeinlagen sichern ihren Erfolg.

Oft aber ist durch Zwischenlagerung von Band- und Kapselteilchen und abgerissenen Knochenstückchen die Reposition völlig vereitelt. In diesem Falle kommt, wie bei den vollständigen isolierten Kahnbeinluxationen überhaupt, nur die blutige Reposition in Frage.

Durch Vernähung der zerrissenen Bänder versucht man das reponiente Kahnbein in seinem Lager zu halten. Gelingt dies nicht, so kann man das Kahnbein an den Taluskopf und an das erste Würfelbein annageln. Die dadurch aufgehobene Gelenkfunktion ist nicht von Belang, da andere chronische Gelenkprozesse ohnehin eine ziemlich starke funktionelle Störung verursachen. Bringt nun auch die blutige Reposition keinen Erfolg, besonders bei veralteten Fällen, so bleibt nur die Exstirpation des Kahnbeins übrig.

Wie bei allen Gelenkverletzungen, so stellen sich auch hier früher



Digitized by Google
Original from UNIVERSITY OF CALIFORNIA
Generated on 2019-10-16 13:01 GMT / http://hdl.handle.net/2027/uc1.b3774661
Public Domain in the United States, Google-digitized / http://www.hathitrust.org/access_use#pd-us-google

oder später sekundäre arthritische oder periarthritische Veränderungen ein, die, wie erwähnt, auch nach gelungener Reposition das funktionelle Ergebnis erheblich zu beeinträchtigen imstande sind.

Klagen über schnell eintretende Schmerzen im Fuß beim Gehen, Unsicherheit beim Stehen und Gehen, über leichte Ermüdbarkeit u. dgl. m. werden laut. Alle diese Beschwerden sind auf arthritische und periarthritische Prozesse im Chopartschen Gelenk zurückzuführen und lassen sich durch Plattfußeinlagen, Heißluftbehandlung und Massage zwar bessern, doch nie völlig beheben. Es bleibt also immer eine Beschränkung der Erwerbsfähigkeit bestehen.

Ich bin nun in der Lage, einen Fall von Subluxation des Kahnbeins mitteilen zu können, dessen Entstehung den eben beschriebenen Annahmen genau entspricht, und somit in bezug auf seine Entstehung, seinen objektiven Befund und die Bestätigung durch die Röntgenaufnahme fast als Schulfall gelten kann.

### Krankengeschichte.

Anamnese: 40jähriger Schneidermeister, angeblich stets gesund gewesen, hat auch nie eine Erkrankung des Fußes gehabt.

Im Februar 1915 wurde er als Ersatzreservist eingezogen. Eines Tages hatte er bei ziemlich strenger Kälte einen ca. 30 km weiten Marsch auf festgefrorenem Boden mit kriegsmäßigem Gepäck zu machen. Gegen Ende des Marsches mußte die Truppe über einen Graben springen. Er sprang zu kurz, blieb mit der Fußspitze an dem abschüssigen Teil des Grabens unter einer hartgefrorenen Erdscholle hängen, fiel mit seiner ganzen Körperlast, die durch das schwere Gepäck noch bedeutend vergrößert wurde, zunächst nach hinten und dann auf die rechte Seite. Er verspürte sofort einen heftigen Schmerz im rechten Fuß und hatte das Gefühl, als wenn am Fuße eine Zerreißung stattgefunden hätte. Der Fuß schwoll stark an, er konnte nicht auftreten und wurde im Auto zum nächsten Lazarett gebracht.

Befund: Kräftiger, gutgenährter Mann mit gesunden inneren Organen.

Der rechte Fußrücken ist bis zu den Knöcheln stark geschwollen und infolge des mächtigen Blutergusses bläulich verfärbt. Der rechte Vorderfuß steht in leichter Abduktions- und Supinationsstellung. Der mediale Fußrand erscheint gegenüber dem linken etwas verkürzt. Beim Nachmessen ergibt sich ein Längenunterschied von knapp 1 cm. Beim Palpieren fühlte man undeutlich durch die starke Schwellung hindurch in der Gegend des Kahnbeins einen abnormen Knochenvorsprung. Auch war diese Gegend stark druckempfindlich.

Aktiv konnten nur die Zehen bewegt werden, bei passiven Bewegungen äußerst heftige Schmerzen im Chopartschen Gelenk.

Demnach konnte es sich handeln um: Fraktur des Kahnbeins, Verrenkung im Kahnsprungbeingelenk oder isolierte Verrenkung des Kahnbeins.

Digitized by Google
Original from UNIVERSITY OF CALIFORNIA
Generated on 2019-10-16 13:01 GMT / http://hdl.handle.net/2027/uc1.b3774661
Public Domain in the United States, Google-digitized / http://www.hathitrust.org/access_use#pd-us-google

Auf dem Röntgenbild (cf. Pause) sah man, daß das Kahnbein unverletzt isoliert um zwei Drittel seiner Länge nach oben innen luxiert war. An der medialen Seite des I. Keilbeins befanden sich kleinste Knochenabsprengungen, durch Abreißen der Gelenkbänder verursacht.

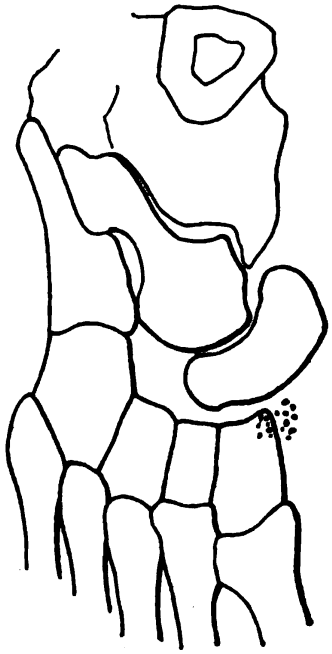

Die Stellung der übrigen kleinen Fußwurzelknochen zueinander ist normal geblieben.

Es handelt sich also um einen der seltenen Fälle von „isolierter Subluxation des Kahnbeins".

Infolge der äußerst starken Schwellung und der Gefahr, durch Hautverletzung beim Repositionsversuch eine Infektion hervorrufen zu können, wurde Patient einige Tage mit Hochlagerung des Fußes und feuchten Verbänden behandelt. Die Schwellung ging auch zurück. In Narkose wurde nun die unblutige Reposition versucht. Durch starke Plantarflexion, Pronation und Abduktion wird der Gelenkstand geschaffen, bei dem die Subluxation erfolgt war. Durch gleichzeitigen direkten Druck auf das subluxierte Kahnbein gelingt nach einigen Versuchen die Reposition. Anlegen eines ruhigstellenden Verbandes in Dorsalflexion, Adduktion und Supination. Eine Kontrollaufnahme durch das Röntgenbild zeigt das Kahnbein in guter Lage. Nach 6 Wochen wurde der Verband entfernt und mit Heißluftbädern, Massage und Bewegungsübungen begonnen.

Nach Anpassung von Einlagen konnte Patient als geheilt entlassen werden.

Jetzt nach $^3/_4$ Jahren erfahre ich von dem Patienten, daß Beschwerden im Fuß beim Gehen und Stehen auftreten, so daß er für den Militärdienst nicht mehr in Frage kommt.

Was nun die Beurteilung des Falles betrifft, so ist wohl wegen seiner Klarheit in jeder Beziehung nichts gegen ihn einzuwenden.

Auf einen Punkt möchte ich doch noch besonders hinweisen, das ist die noch nicht ganz geklärte Frage: Warum tritt bei derartigen Gewalteinwirkungen auf den Fuß keine Fraktur, sondern eine Luxation des Kahnbeins auf? Ich bin der Ansicht, daß die individuelle Verschiedenheit in der Festigkeit und Straffheit der Bandversorgung eine ausschlaggebende Rolle spielt. Als Beleg dafür mag auch dieser mitgeteilte Fall gelten. Der Patient ist im Zivilberuf Schneider; als solcher spielt sich seine ganze Lebensweise und Arbeit in sitzender Haltung ab. Durch die vielleicht seltene und kurze Belastung seiner Füße und der damit verbundenen geringen Anspannung der Bänder lassen diese in ihrer Festigkeit und Straffheit nach. Weiter hat Patient unter starker Belastung auf festgefrorenem Boden einen weiten Marsch gemacht.

Digitized by Google
Original from UNIVERSITY OF CALIFORNIA
Generated on 2019-10-16 13:01 GMT / http://hdl.handle.net/2027/uc1.b3774661
Public Domain in the United States, Google-digitized / http://www.hathitrust.org/access_use#pd-us-google

Auch dadurch mag die Lockerung der Bandverbindungen noch vergrößert sein. Auf die so in doppelter Weise geschwächten Bänder wirkt nun das schwere Trauma mit seiner dehnenden, ziehenden und beugenden Bewegung ein. Die Folge davon war, daß die Bandverbindungen eher zerrissen, als daß das Kahnbein frakturierte.

Auch durch pathologische Lageveränderungen der Fußwurzelknochen, wie beim Plattfuß, kann die Entstehung der seltenen Kahnbeinluxation begünstigt werden.

Meine Ansicht über die Ursache von isolierten Kahnbeinverrenkungen möcht ich dahin zusammenfassen:

Eine isolierte Kahnbeinluxation oder -subluxation kommt unter folgenden drei Voraussetzungen zustande:

1. Schwächung oder Lockerung der Bandverbindungen durch verschiedene Ursachen;
2. Fixation des Fußes an der Spitze;
3. Kräftige oder langandauernde Gewalteinwirkung im Sinne der
   a) Plantarflexion,
   b) Abduktion,
   c) Pronation.

Zum Schluß möchte ich der Hoffnung Ausdruck geben, daß durch Mitteilung dieses Falles die Aufmerksamkeit auf derartige seltene Erkrankungen immer mehr geweckt wird, und daß durch weitere Mitteilungen solcher Fälle größere Klarheit in die Entstehung und Behandlung isolierter Kahnbeinverrenkungen des Fußes gebracht wird.

---

## Literatur.

Brocca, Luxations sous astragaliennes. Mém. de la société de la chir. de Paris 1853.
Bähr, Traumatische Luxationsformen d. kleineren Fußwurzelknochen. Volkmanns Sammlung klin. Vorträge Nr. 136.
Pieper, Deutsche militärärztl. Zeitschr. 1896, Nr. 6.
Wodarg, Deutsche Zeitschr. f. Chir. 1901.
Morian, Deutsche Zeitschr. f. Chir. 1907.
Reismann, Deutsche Zeitschr. f. Chir. 1907.
Madelung, Deutsche Zeitschr. f. Chir. 1909.
Grunert, Deutsche Zeitschr. f. Chir. 1910.
Goebel, Deutsche Zeitschr. f. Chir. 1911.
Winiwarter, Deutsche Zeitschr. f. Chir. 1912.
Nobe, Deutsche Zeitschr. f. Chir. 1913.
Rais, Rev. d'orthopédie 1909.

---

Digitized by Google
Original from UNIVERSITY OF CALIFORNIA
Generated on 2019-10-16 13:01 GMT / http://hdl.handle.net/2027/uc1.b3774661
Public Domain in the United States, Google-digitized / http://www.hathitrust.org/access_use#pd-us-google

IX.

# Ueber Verhütung und Behandlung des statischen Plattfußes durch Regelung der Funktion

## nebst Beobachtungen zur Statik und Mechanik des normalen Fußes und des Plattfußes.

Von

**Dr. med. Karl Theodor Petersen,** Lehe,

landsturmpflichtiger Arzt, z. Zt. kommandiert zur chirurgischen Abteilung des Festungslazaretts Danzig.

Mit 7 Abbildungen.

Die Lehre vom statischen Plattfuß ist noch nicht so weit geklärt, daß nicht Fragen von großer Bedeutung offen blieben. Der Widerstreit der Meinungen über die Stützpunkte des normalen Fußes, die Statik seines Gewölbes, über den Einfluß der Muskulatur auf die Erhaltung des Fußgewölbes, über die Verschiebungen der Knochen des Fußskelettes beim Plattfuß, sowie über deren Ursachen läßt die Einigkeit der Anschauungen vermissen. Wenn ich nun unternehme, zur Lehre vom statischen Plattfuß einen Beitrag zu liefern, so geschieht es deshalb, weil es sich um Beobachtungen am Lebenden, und zwar an normalen Füßen und an Plattfüßen, handelt, die vielleicht noch nicht genügend berücksichtigt sind, und weil es mir gelungen ist, durch ein auf Grund dieser Beobachtungen vorgenommene zweckmäßige Regelung der Funktion ein n bemerkenswerten therapeutischen Erfolg zu erzielen.

Ich will nicht untersuchen, inwieweit die in der Literatur niedergelegten Anschauungen mit diesen Beobachtungen übereinstimmen oder davon abweichen, sondern lediglich die Beobachtungen beschreiben und ferner ausführen, welche Schlüsse in bezug auf die Auffassung von dem Wesen und der Entwicklung des Plattfußes und weiterhin für Behandlung und Prophylaxe desselben ich daraus ziehe. Soweit ich

Digitized by Google

Original from UNIVERSITY OF CALIFORNIA

Generated on 2019-10-16 13:01 GMT / http://hdl.handle.net/2027/uc1.b3774661
Public Domain in the United States, Google-digitized / http://www.hathitrust.org/access_use#pd-us-google

Literaturangaben heranziehe, folge ich der Arbeit von Baisch über den Plattfuß in dem 3. Bande der Ergebnisse der Chirurgie und Orthopädie (Julius Springer, Berlin 1911), in der der Gegenstand erschöpfend abgehandelt ist. Im Original haben mir die beiden Monographien von H. v. Meyer vorgelegen.

Wenn ich einen Menschen mit normalem Fuße auffordere, auf einem Fuße zu stehen, so sehe ich, daß er dauernd bemüht ist, den Schwerpunkt seines Körpers über dem Unterstützungspunkte zu erhalten, und daß neben den dazu nötigen Bewegungen des Oberkörpers auch Bewegungen des Fußes statthaben. Diese Bewegungen des Fußes zu betrachten, halte ich für ganz außerordentlich lehrreich. Soweit die Bewegungen des Fußes in der sagittalen Ebene erfolgen, bieten sie wenig Interesse. Sie gehen einzig in dem Talocruralgelenk vor sich, das in der Gestalt einer von einer Gabel — den Malleolen — umfaßten Rolle — des oberen Gelenkkörpers des Talus — nur die Möglichkeit der Bewegungen dieser einzigen Richtung bietet. Ungleich komplizierter und interessanter sind die Bewegungen, die mehr oder weniger in der frontalen Ebene erfolgen. Wir bemerken, daß der auf einem Fuße stehende Mensch ein wenig wackelt und die Belastung bald auf die äußere, bald auf die innere Fußhälfte verlegt. Dabei verändert jedesmal der Fuß in charakteristischer Weise seine Gestalt. Am besten werden die Veränderungen in den beiderseitigen Endstellungen hervortreten. Betrachten wir zunächst den Fuß, während die Last des Körpers auf dem äußeren Teil des Fußes ruht, d. h. in möglichster Supination und Adduktion des Fußes, soweit es sich mit der Notwendigkeit, dem Körper eine Stützfläche zu bieten, verträgt. Die Richtung der Belastung muß, vorausgesetzt, daß das Hüftgelenk nicht durch die Muskulatur oder durch Bänder oder sonstwie fixiert ist, vom Schwerpunkt des über dem Hüftgelenk in labilem Gleichgewicht schwebenden übrigen Körpers durch den oberen Teil des Gelenkkopfes des Oberschenkels und durch die Mitte der Verbindungslinie der Malleoben gehen und eine senkrechte sein. Sie ist äußerlich auf die untere Extremität projiziert, eine Linie, die man sich von der Mitte der Verbindungslinie der beiden Malleolen zu einem Punkte der Leistenbeuge gezogen denkt, der zwischen mittlerem und äußerem Drittel derselben liegt. Diese beiden Punkte der Belastungslinie, ferner der äußere Höcker des Fersenbeins und etwa das Köpfchen des Metatarsus IV liegen in einer senkrechten Ebene. Die äußere Gestalt des Fußes in dieser Stellung ist so

Digitized by Google
Original from UNIVERSITY OF CALIFORNIA
Generated on 2019-10-16 13:01 GMT / http://hdl.handle.net/2027/uc1.b3774661
Public Domain in the United States, Google-digitized / http://www.hathitrust.org/access_use#pd-us-google

beschaffen, daß die Linie des äußeren Fußrandes, wenn auch in der Gegend des Würfelbeins hinter der Basis des Metatarsus V eine kleine Einbuchtung besteht, doch im ganzen eine konvexe, dagegen der innere Fußrand, auf den Erdboden projiziert, deutlich konkav ist. Der innere Fußrand ist dabei hoch gewölbt. Wird die Belastung von der äußeren Fußhälfte über die Mittelstellung, die die gewöhnliche Form des Fußes darbietet, auf den inneren Teil des Fußes verlegt, so sehen wir, daß die Linie des äußeren Fußrandes ein wenig konkav geworden ist, während der innere Fußrand in der Gegend des Kahnbeins eine leicht konvexe Linie bildet. Dabei ist das Gewölbe des inneren Fußteiles ein wenig flacher geworden. Oberschenkelkopf, Mitte der Malleolen, innerer Höcker des Fersenbeins und etwa das Köpfchen des Metatarsus II liegen in einer senkrechten Ebene.

Die genaue Analyse der Bewegung, durch die die Körperlast von dem äußeren auf den inneren Teil des Fußes verlegt wird, verlangt bei den komplizierten Gelenkverhältnissen des Fußes eine Betrachtung der einzelnen an der Bewegung beteiligten Skeletteile für sich, und zwar:

1. des Vorderfußes bis zum Chopartschen Gelenk, der wohl leichte Verschiebungen der Knochen gegeneinander zuläßt, aber wegen der ziemlich festen Bandverbindung doch hier als ein Ganzes betrachtet werden darf;
2. des Calcaneus;
3. des Talus, und zwar
   a) in Beziehung zum Fersenbein und zum Vorderfuß,
   b) in Beziehung zum Unterschenkel.

Geht der Fuß aus einer Mittelstellung oder aber, was noch deutlicher ist, aus einer Stellung, in der der äußere Fuß belastet ist, und die ich der Kürze halber Varusstellung nennen möchte, über in eine Stellung, in der der innere Fußteil belastet ist und die entsprechend Valgusstellung zu nennen wäre, so finden an sämtlichen oben genannten Skeletteilen Bewegungen statt. Ich betone ausdrücklich, daß ich unter den Bezeichnungen „Varus- und Valgusstellung“ eine solche verstanden wissen will, die im Bereiche des Normalen liegt.

Der Vorderfuß bis zum Chopartschen Gelenk vollführt

1. eine Bewegung um eine sagittale Achse, die ohne weiteres erkennbar ist, indem der äußere Fußrand gehoben und entlastet, der innere Fußrand gesenkt und belastet wird;
2. eine Bewegung um eine senkrechte Achse, die etwa in die Gegend des Köpfchens des Metatarsus III zu setzen wäre, indem der

Digitized by Google
Original from UNIVERSITY OF CALIFORNIA
Generated on 2019-10-16 13:01 GMT / http://hdl.handle.net/2027/uc1.b3774661
Public Domain in the United States, Google-digitized / http://www.hathitrust.org/access_use#pd-us-google

proximale Teil des Vorderfußes sich nach einwärts begibt, was ebenfalls ohne weiteres erkennbar ist;

3. geschieht unabhängig von den beiden genannten Bewegungen noch eine Senkung des inneren Fußgewölbes, und zwar nur des inneren, die sich durch ein mehr oder weniger deutliches Flachwerden desselben anzeigt. Diese Abflachung des inneren Fußgewölbes tritt ein, wenn die Pronations- und Abduktionsbewegung, sowie die Belastung des inneren Fußgewölbes kräftig erfolgt. Dabei ist meist eine leichte Verschiebung der ersten Zehe nach vorn zu beobachten. Diese Senkung und Bewegung nach vorn, die in der Hauptsache wohl nur der Halbbogen des Kahnbeins, des Cuneiforme I und Metatarsus I betrifft, kommt dadurch zustande, daß der Kopf des Talus, wie später noch ausgeführt wird, bei der entsprechenden Bewegung nach unten, innen und vorn gegen die der Tuberositas ossis navicularis entsprechende Gelenkfläche drückt. Die Bandverbindung gestattet eine solche leichte Verschiebung. Anderseits kann die Senkung und Verschiebung des genannten Halbbogens und der ersten Zehe durch Muskelspannung verhindert werden.

Das Fersenbein bewegt sich

1. um eine sagittale Achse, so daß die Belastung von dem äußeren Teil des Fersenhöckers auf den inneren verlegt wird;

2. um eine senkrechte Achse, die in die Mitte des Fersenhöckers zu setzen wäre, so daß der vordere Teil des Fersenbeins sich nach einwärts bewegt. Nach vollzogener Bewegung, die leicht unmittelbar erkennbar ist, weicht die Ferse etwas nach außen von der Richtung des Unterschenkels ab.

Die Folge der Gesamtbewegung des Fersenbeins ist, daß das Sustentaculum tali nach innen und abwärts sich bewegt und die sattelförmige Gelenkfläche des Fersenbeins für das Sprungbein sich etwas nach vorn, innen und unten neigt. Das Sprungbein, das in Varusstellung des Fußes unter den Sehnen der Streckmuskulatur nicht zu fühlen ist, dreht sich beim Uebergang in Valgusstellung mit seinem Kopfe nach einwärts um eine senkrechte Achse, so daß derselbe hinter dem medialen Teil des Kahnbeins hervortritt und hier zu fühlen ist.

Das Sprungbein sucht infolge der Belastung durch den Körper die tiefste Lage einzunehmen, die ihm seine Gelenkverbindungen gestatten. Dem Druck seines Kopfes nachgebend hat sich das Kahnbein als proximaler Teil des inneren Gewölbehalbbogens gesenkt und ist nach medialwärts ausgewichen, das Fersenbein hat die soeben be-

Digitized by Google
Original from UNIVERSITY OF CALIFORNIA
Generated on 2019-10-16 13:01 GMT / http://hdl.handle.net/2027/uc1.b3774661
Public Domain in the United States, Google-digitized / http://www.hathitrust.org/access_use#pd-us-google

schriebene seitliche Drehung ausgeführt, die seinem vorderen inneren Teil, der das Sprungbein trägt, die Neigung einer nach vorn, innen und unten schiefen Ebene geben muß. Das in der Gabel der Malleolen festliegende Sprungbein hat aber nur die Möglichkeit der Bewegung um eine frontale Achse, die vom Unterschenkel unabhängig ist, und um eine senkrechte Achse mit dem Unterschenkel gemeinsam. Die sattelförmige Gelenkfläche, die das Sprungbein mit dem Fersenbein verbindet, nötigt überdies das Sprungbein, allen Bewegungen des Fersenbeins um eine frontale Achse zu folgen, ob sie durch Muskelzug oder durch Belastungsdruck veranlaßt werden, während es den Bewegungen um eine senkrechte Achse nur im Verein mit dem Unterschenkel, um die sagittale Achse überhaupt nicht folgen kann. Nun dreht sich das Fersenbein zwar nicht um eine frontale Achse, aber der vordere innere Teil desselben erhält, wie bereits ausgeführt, eine Neigung nach vorn, innen und unten. Deshalb muß das Sprungbein eine Drehung um eine frontale Achse mit dem Kopfe nach unten ausführen. Zu gleicher Zeit macht das Sprungbein mit dem Unterschenkel gemeinsam eine Drehung um eine senkrechte Achse mit dem Kopfe nach einwärts. Das Sprungbein überträgt die Last auf den Fuß. Es wirkt zwischen dem medialen Teil des vorderen Fußgewölbes und dem Fersenbein wie ein Keil und treibt sie auseinander, was jedoch nur in Form von Bewegungen geschehen kann, die der Form der Gelenkverbindungen der betroffenen Teile angemessen sind. Ob auch der Gesamtkörper des Sprungbeins tiefer tritt, läßt sich nicht entscheiden, ich möchte es aber annehmen.

Unterschenkel und Sprungbein bilden bei allen Bewegungen, die um die senkrechte Achse stattfinden, eine Einheit. Der Unterschenkel macht erstens eine Drehung um seine Längsachse von vorn betrachtet nach einwärts, die am äußeren Knöchel am deutlichsten hervortritt, indem er sich kräftig nach vorn verschiebt. Am inneren Knöchel ist die Drehung nach hinten weniger deutlich zu beobachten, weil sie durch eine andere Bewegung des Unterschenkels häufig maskiert wird. Der Unterschenkel rückt nämlich gleichzeitig nach innen, unten und vorn.

Der ganze Bewegungsvorgang am Fuße hat große Aehnlichkeit mit der Abduktions- und Pronationsbewegung. Wenn man davon absieht, daß diese letztere an feststehendem Unterschenkel und Sprungbein als Bewegung des Fußes, die beschriebene Bewegung aber bei örtlich feststehendem Fuße als Verschiebung aller Teile stattfindet, ist

Digitized by Google
Original from UNIVERSITY OF CALIFORNIA
Generated on 2019-10-16 13:01 GMT / http://hdl.handle.net/2027/uc1.b3774661
Public Domain in the United States, Google-digitized / http://www.hathitrust.org/access_use#pd-us-google

sie sogar bis auf einen Punkt mit ihr identisch, nämlich bis auf die durch Belastung hervorgerufene Abflachung des inneren Fußgewölbes und das Vorrücken des Sprungbeins und Unterschenkels.

Der umgekehrte Vorgang, die Verlegung der Belastung von der inneren Fußhälfte auf die äußere und damit der Uebergang des Fußes aus der Valgusstellung in Varusstellung, hat umgekehrte Bewegungen der einzelnen Skeletteile zur Folge.

Der Vorderfuß bis zum Chopartschen Gelenk dreht sich um eine sagittale Achse, so daß der innere Fußrand höher, der äußere tiefer tritt, um eine senkrechte, etwa durch das Köpfchen des Metatarsus III zu setzende Achse, so daß der proximale Teil des Vorderfußes bis einschließlich Kahnbein und Würfelbein nach außen rücken. Außerdem tritt eine vermehrte Wölbung des inneren Fußrandes in Erscheinung, die zum Teil auf ein Nachlassen des Druckes auf den inneren Teil des Fußgewölbes, zum anderen Teil auf eine unwillkürlich eintretende Muskeltätigkeit zurückzuführen ist. Das Fersenbein richtet sich aus seiner nach innen und vorn geneigten Lage auf, indem es eine Drehung um eine sagittale Achse nach außen macht, um mit dem äußeren Teil des Fersenhöckers dem Erdboden aufzuliegen. Ferner eine Drehung um eine senkrechte, durch den Fersenhöcker zu setzende Achse, so daß der vordere Teil des Fersenbeins sich nach außen begibt. Durch diese Bewegung tritt der innere und vordere Teil des Fersenbeins, der das Sprungbein trägt, höher; denn dieser Teil ist vom äußeren Teil des Fersenhöckers weiter entfernt als vom inneren. Das Sprungbein dreht sich um eine senkrechte Achse, mit dem vorderen Teil nach außen, und wird insgesamt und namentlich mit seinem vorderen Teil gehoben. Der Unterschenkel dreht sich ebenfalls um eine senkrechte Achse nach außen und rückt gleichzeitig nach hinten und oben. Durch die ganze Bewegung wird der Fuß in seinem inneren Teil bei höherer Wölbung kürzer. Die Verkürzung und vermehrte Wölbung wird durch Muskeltätigkeit hervorgerufen, die den Metatarsus I mit seinem Köpfchen an den Erdboden anpreßt. Die erste Zehe zieht sich etwas nach rückwärts.

Es liegt wiederum nahe, die Bewegung des Fußes aus Mittel- oder Valgusstellung in die Varusstellung mit der Supinations- und Adduktionsbewegung zu vergleichen. Es besteht eine große Aehnlichkeit, wenn man davon absieht, daß bei der Supination und Adduktion der Fuß allein der bewegte, Unterschenkel und Sprungbein der ruhende Teil sind. Der Unterschied ist der, daß bei Adduktion und Supination

Digitized by Google
Original from UNIVERSITY OF CALIFORNIA
Generated on 2019-10-16 13:02 GMT / http://hdl.handle.net/2027/uc1.b3774661
Public Domain in the United States, Google-digitized / http://www.hathitrust.org/access_use#pd-us-google

der innere Fußrand die Drehung um die sagittale Achse in vollem Umfange mitmacht, während er beim Uebergang aus Valgus- in Varusstellung durch die Muskulatur am Erdboden festgehalten wird.

Aus dem Gesagten geht hervor, daß der menschliche Fuß nicht als ein einheitlicher Gewölbebau, der die Körperlast trägt, aufgefaßt werden darf, daß vielmehr in den verschiedenen Stellungen des Fußes die einzelnen Teile seines Skelettes und ihre Gewölbeverbindungen in ungleicher Weise an der Aufnahme der Last beteiligt sind.

Ich habe drei Stellungen unterschieden, die Varusstellung, die Valgusstellung und die Mittelstellung. Diese drei Stellungen, obwohl die eine in die folgende ohne scharfe Grenze übergeht, sind doch als typische zu bezeichnen. Es ist nun meine Aufgabe, zu zeigen, in welcher Weise bei diesen drei Stellungen des Fußes jedesmal seine einzelnen Teile an der Körperlast tragen und welche Stützpunkte dabei vorhanden sind.

Die äußere Form des Fußes bei der Varusstellung habe ich ebenso wie die der Valgusstellung bereits geschildert. Der Fuß ruht bei der ersteren Stellung auf dem äußeren Höcker des Fersenbeins, den Köpfchen der Metatarsi III—V und wohl meistens auch auf der Tuberositas des Metatarsus V. Die Köpfchen der ersten beiden Metatarsi liegen dem Erdboden auf; sie sind aber nicht belastet, sondern dienen als seitliche Streben und haben als solche, durch ihre Muskulatur zu feinster Regelung des seitlichen Druckes befähigt, Bedeutung für die Erhaltung des Gleichgewichtes. Die Richtung der Belastung als eine Linie denkbar, welche vom höchsten Punkte des Oberschenkelkopfes durch die Mitte der Verbindungslinie der Malleolen verliefe, würde den Erdboden innerhalb der von den genannten Punkten begrenzten Fläche treffen.

Das Gewölbe, das die Last trägt, besteht aus Fersenbein, Würfelbein, Cuneiforme III und den drei letzten Mittelfußknochen. Sie sind untereinander durch kurze Bänder verbunden und durch das außerordentlich feste Ligamentum plantare longum, eines der stärksten Bänder des ganzen Körpers. Es ist ein sehr festes Gewölbe, das, durch diese Bänder gehalten, in der Richtung des Gewölbes eher zerbrechen würde, als einsinken. Nur an der Stelle des Chopartschen Gelenkes ist eine seitliche Abweichung möglich. Das Sprungbein hat an diesem Gewölbebau keinen Anteil. Es liegt ihm auf, vermittelt die Uebertragung der Körperlast und die mediale, nicht belastete, Gleichgewicht regelnde Stütze.

Digitized by Google
Original from UNIVERSITY OF CALIFORNIA
Generated on 2019-10-16 13:02 GMT / http://hdl.handle.net/2027/uc1.b3774661
Public Domain in the United States, Google-digitized / http://www.hathitrust.org/access_use#pd-us-google

Eine ganz andere Rolle spielt das Sprungbein in der Valgusstellung des Fußes. Die Stützpunkte des Fußes sind hier: der innere Höcker des Fersenbeins und die Köpfchen der ersten drei Mittelfußknochen. Innerhalb der von diesen drei Punkten begrenzten Fläche würde die Richtung der Belastung den Erdboden treffen. Das Gewölbe, das die Last trägt, hat in seinem vorderen Teil ein zweifaches Bogensystem. Fersenbein, Würfelbein, Cuneiforme III und Metatarsus III bilden den einfachen äußeren Bogen, der nach H. v. Meyers Untersuchungen der festeste des Fußes ist, und dem die Metatarsi IV und V als in diesem Fall unbelastete, Gleichgewicht regelnde seitliche Streben angegliedert sind. Diesem Bogen liegt das Sprungbein auf und findet eine zweite Stütze, indem der Kopf desselben sich fest in

Fig. 1.

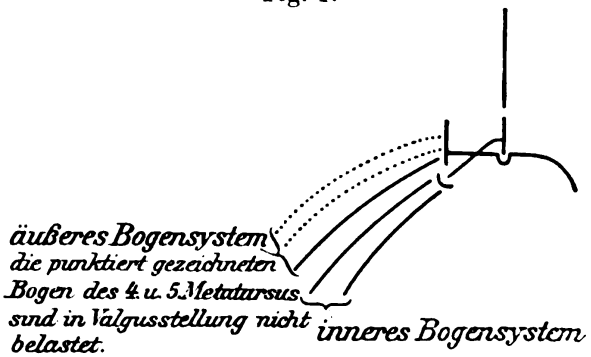


Schematische Darstellung der Gewölbekonstruktion des Fußes.

die Höhlung des Kahnbeins legt, das mit den beiden ersten keilförmigen Fußwurzelknochen und den beiden ersten Mittelfußknochen zu der vorderen Hälfte des zweiten inneren Bogens verbunden ist. Das Fersenbein ist beiden Bogensystemen als hintere Stütze gemeinsam. Das Sprungbein bildet für den äußeren Bogen nur den Ueberträger der Last, für den inneren Bogen aber einen integrierenden Bestandteil. Die beigefügte Zeichnung möge zur Erläuterung dienen.

Das feste Ligamentum calcaneo-naviculare verbindet den inneren Halbbogen mit dem Fersenbein und dient dem Talus, dem beweglichsten Teil dieses Bogensystems, als Widerhalt. Beide Bogensysteme sind miteinander durch quere Bänder verbunden. Der mediale Gewölbebogen ist nicht so fest gebaut wie der laterale, er ist beweglicher und nachgiebiger, bedarf der Muskulatur zur Erhaltung seiner Festigkeit und bietet überdies die leichtere Möglichkeit der Abknickung nach nnen.

Digitized by Google
Original from UNIVERSITY OF CALIFORNIA
Generated on 2019-10-16 13:02 GMT / http://hdl.handle.net/2027/uc1.b3774661
Public Domain in the United States, Google-digitized / http://www.hathitrust.org/access_use#pd-us-google

Bei der Mittelstellung, die als Normalstellung des Fußes anzusehen ist, ist der mittlere Bogen H. v. Meyers derjenige, welcher die Hauptlast des Körpers trägt. Alle anderen sind Seitenstreben, nur durch die Muskulatur befähigt mitzutragen, und dienen im übrigen der Erhaltung des Gleichgewichtes.

Beim Ueberblick des gesamten Baues des Fußes ist beachtenswert und bezeichnend, daß der Bogen des Metatarsus III sowohl mit dem Würfelbein durch das Cuneiforme III eine äußerst feste Verbindung hat, als auch vermittels der abgeschrägten Gelenkfläche des Cuneiforme III sich auf das Kahnbein stützt, dadurch seine Zugehörigkeit sowohl zu den ihm anliegenden äußeren als auch inneren Gewölben kennzeichnend. Ferner, daß die festeren äußeren Bogen durch eine geringere Zahl der in der Richtung von vorn nach hinten aneinander gereihten Knochen gebildet werden, als die inneren; und schließlich, daß diese beweglicheren inneren Bogen die bei weitem kräftigere Muskulatur besitzen und dadurch anzeigen, daß sie vornehmlich der Fortbewegung dienen sollen.

Die hier niedergelegten Anschauungen widersprechen der Annahme eines queren Gewölbes der Reihe der Metatarsalköpfchen, wie es von manchen Autoren angenommen wird. Daß ein solches queres Gewölbe nicht vorhanden ist, geht aus dem Ergebnis der folgenden einfachen Untersuchung hervor.

Man nehme die Reihe der Metatarsalköpfchen eines normalen Fußes zwischen Daumen und übrige Finger beider Hände und biege sie, wie man eine Platte biegt: man wird leicht feststellen, daß es gar nicht schwer ist, sowohl eine plantare als auch eine dorsale Wölbung der Reihe der Metatarsalköpfchen herzustellen; ferner, daß das Köpfchen des Metatarsus III allen Verschiebungsversuchen gegenüber die festeste Lage innehält, und schließlich, daß die Verschiebungsmöglichkeit der beiden äußeren und der beiden inneren Metatarsalköpfchen eine ungleich große ist. Während nämlich die Köpfchen des Metatarsus I und II gegen das Köpfchen des Metatarsus III sich sowohl nach plantarwärts wie nach dorsalwärts unschwer bewegen lassen, lassen die Köpfchen des Metatarsus IV und V sich leicht nach plantarwärts verschieben, aber kaum nach dorsalwärts. Dadurch, daß man den Fuß in eine flache Hohlrinne treten läßt, kann man zu ähnlichen Resultaten kommen. Der Fuß ist in hohem Grade anpassungsfähig für Unebenheiten des Bodens und dient nicht nur als Stütze des Körpers, sondern auch in hervorragendem Maße der Fortbewegung. Dazu ist er befähigt durch

Digitized by Google
Original from UNIVERSITY OF CALIFORNIA
Generated on 2019-10-16 13:02 GMT / http://hdl.handle.net/2027/uc1.b3774661
Public Domain in the United States, Google-digitized / http://www.hathitrust.org/access_use#pd-us-google

die Beweglichkeit seines Skelettes und durch seine hochentwickelte Muskulatur, die derjenigen der Hand wenig nachsteht.

Es liegt auf der Hand, daß ein queres Gewölbe der Metatarsalköpfchenreihe hier viel weniger zweckmäßig sein würde. Daß aber ein solches queres Gewölbe durch die Muskulatur hergestellt werden kann, daran zweifle ich nicht im mindesten.

Die äußere Formveränderung des Plattfußes gegenüber der normalen Form ist bei halbwegs ausgeprägten Fällen durch ein geübtes Auge bereits zu erkennen, wenn der Fuß noch mit dem Stiefel bekleidet ist. Die Abweichung der Ferse nach außen von der Richtung des Unterschenkels, der häßliche Buckel des inneren Fußrandes in der Gegend des Kahnbeins und die entsprechende Einbuchtung des äußeren Fußrandes, ferner die scharfe Falte am Uebergang des Fußrückens zum Unterschenkel und beim Schnüstiefel die Abweichung des unteren Teiles der Schnürlinie nach außen, schließlich die breite, flache Form des proximalen Teiles des Vorderfußes weisen auf den Plattfuß hin.

In bezug auf die Entwicklung des Plattfußes aus dem normalen Fuß herrscht insofern eine Uebereinstimmung der Anschauungen, als dieselbe für eine pathologische Steigerung von Verschiebungen der Skelettteile des Fußes angesehen wird, die diesen und ihren Gelenkverbindungen als physiologische Bewegungen eigen sind. Weniger Einigkeit ist vorhanden in betreff der Art der Verschiebungen selbst. Es scheint, als ob ein Teil der abweichenden Anschauungen dadurch verursacht ist, daß die Vorgänge von einem verschiedenen Gesichtspunkt aus betrachtet werden. Es ist in dieser Hinsicht natürlich nicht gleichgültig, ob die Verschiebungen des Fußskelettes im Verhältnis zu seinen Unterstützungspunkten betrachtet werden, oder im Verhältnis zu dem als feststehend angenommenen Unterschenkel. Hier ist vornehmlich die erstere Betrachtungsweise gewählt worden, weil sie die Entwicklung des Plattfußes aus dem normalen Fuße am besten veranschaulicht, die ja ohne die Last des Körpers und den Gegendruck des Bodens schlechterdings nicht gedacht werden kann.

Wird ein Fuß aus Mittelstellung in Valgusstellung gebracht, so gerät natürlich der feste äußere Bogen, der belastet ist, bestehend aus Metatarsus III, Cuneiforme III, Würfelbein und Fersenbein, in eine etwas nach medial geneigte Lage. Solange die innere Stütze, bestehend aus Metatarsus I und II, Cuneiforme I und II und naviculare, die vermittels des dem Fersenbein aufgesetzten Sprungbeins belastet ist, in genügender Weise seine Aufgabe erfüllt, ist das von keiner Bedeutung.

Digitized by Google
Original from UNIVERSITY OF CALIFORNIA
Generated on 2019-10-16 13:02 GMT / http://hdl.handle.net/2027/uc1.b3774661
Public Domain in the United States, Google-digitized / http://www.hathitrust.org/access_use#pd-us-google

Nun aber ist diese innere Stütze ohne Hilfe der Muskulatur auf die Dauer nicht imstande, die Last zu tragen; wenn die Muskulatur ermüdet, gibt sie nach. Ob sie dem Druck von oben nach unten nachgibt oder seitlich ausweicht, die Folge ist immer dieselbe, daß das Sprungbein sich mit seinem Kopfe nach vorn senkt und das Fersenbein immer mehr in eine schiefe Lage gerät, die sich durch seitliches Abweichen des Fersenbeins von der Richtung des Unterschenkels kundgibt. Durch die Abweichung des Fersenbeines nach außen erfolgt eine Abknickung des festen mittleren Fußbogens H. v. Meyers im Chopartschen Gelenk zu einem Winkel, dessen Spitze nach medial liegt. Die beiden äußeren Mittelfußknochen folgen natürlich dieser Bewegung. Das Fortwirken der Belastung verstärkt die eingeleitete Verschiebung. Die Lage des Fersenbeins wird durch den Druck des Sprungbeins immer schiefer, dieses dreht sich mit seinem Kopfe nach einwärts und drückt nach unten und einwärts besonders gegen den medialen Teil des Kahnbeins, indem es sich schraubenförmig um eine sagittale und zugleich um eine frontale Achse dreht, der Bewegung des vorderen Teils des Fersenbeins entsprechend. Das Kahnbein weicht namentlich mit seinem inneren Teil nach vorn unten aus, Cuneiforme I und Metatarsus I in höherem Grade als Cuneiforme II und Metatarsus II vor sich her schiebend, so daß die erste Zehe länger erscheint als die zweite. Die Wölbung des inneren Fußrandes wird flacher, schließlich liegt das Kahnbein ganz am Erdboden. H. v. Meyer nennt den Vorgang ein Umlegen des Fußgewölbes. Ich meine, so ganz gibt dieser Ausdruck den Vorgang nicht wieder. Es muß berücksichtigt werden, daß nicht nur ein Umlegen des Bogens um die Verbindungslinie der Stützpunkte als Achse, sondern zu gleicher Zeit eine Abknickung in dem Chopartschen Gelenk erfolgt. Wenigstens für den inneren Gewölbebogen, der aus Kahnbein, den ersten beiden keilförmigen Fußwurzelknochen und den beiden ersten Mittelfußknochen besteht, möchte ich bestimmt behaupten, daß er dem Druck von oben her resp. unten her nachgibt. Er ist, wie ich oben ausgeführt habe, in der Lage, nachgeben zu können. Ob der mittlere Gewölbebogen, den H. v. Meyer für einen absolut festen hält, ebenfalls nachgibt, oder ob er nur durch die seitliche Abknickung flacher wird, ist schwierig zu entscheiden. Ich glaube, daß auch ein Nachgeben in der Richtung des Gewölbebogens statthat.

Wenn ich nun die Verschiebung der Skeletteile des Fußes bei der Entwicklung zum Plattfuß im Verhältnis zum Unterschenkel und

Digitized by Google
Original from UNIVERSITY OF CALIFORNIA
Generated on 2019-10-16 13:02 GMT / http://hdl.handle.net/2027/uc1.b3774661
Public Domain in the United States, Google-digitized / http://www.hathitrust.org/access_use#pd-us-google

im Vergleich mit normalen Bewegungsvorgängen des Fußes betrachte, so finde ich, daß Sprungbein und Fersenbein eine Stellung einnehmen, wie sie beim abduziert-pronierten und zugleich plantarflektierten Fuße vorhanden ist, daß der Vorderfuß vom Chopartschen Gelenk ab wohl der Abduktion-Pronation, aber nicht der Plantarflexion gefolgt ist. Es muß also auch im Sinne dieser Plantarflexionsbewegung eine Knickung, mit anderen Worten ein Einsinken des Fußgewölbes stattgefunden haben.

Charakteristisch für den Gang des Plattfüßigen ist, daß er seine Muskulatur, soweit sie den Bewegungen des Fußes dient, wenig gebraucht. Ich habe Gelegenheit gehabt, am eigenen Fuße darüber eingehende Studien zu machen. Als Student der Medizin im Jahre 1897 erkannte ich, daß ich an beiderseitigem Plattfuß litt, und daß die Schmerzen, die mich beim Stehen erheblich peinigten, auf dieses Leiden zurückzuführen seien. Natürlicherweise sann ich auf Abhilfe, zumal da auch die häßliche Form des Fußes mich störte, nachdem der Blick durch das Studium für die Schönheit der Körperform geschärft war. Der innere Fußrand lag vollkommen dem Erdboden auf und zeigte den charakteristischen Buckel in der Gegend des Kahnbeins. Im übrigen war es ein fleischiger Plattfuß, wie man ihn bei muskelkräftigen Menschen findet, die von vornherein kein sehr hohes Fußgewölbe besessen haben. Eine Kontraktur oder Ankylose in den betroffenen Fußgelenken bestand nicht. Ich begann zunächst beim Gehen und Stehen die Belastung nach Möglichkeit auf den äußeren Fußrand zu verlegen. Dabei war mir die damals übliche spitze Form der Fußbekleidung sehr hinderlich. Ich ließ mir deshalb an die Innenseite des vordersten Teiles des Leistens für meine Fußbekleidung ein keilförmiges Stück ansetzen und danach eine mir zusagende Fußbekleidung anfertigen. Eine wesentliche Besserung der Plattfußbeschwerden erzielte ich kaum; die Besserung trat erst ein, als sich durch eine weitere Beobachtung am eigenen Fuß mir neue Richtlinien für eine funktionelle Behandlung ergaben. Von Jugend auf körperlichen Uebungen zugetan, habe ich seit meinen Knabenjahren die Fähigkeit des sogenannten Springenlassens der Muskeln, d. h. der gleichzeitigen Kontraktion der Antagonisten eines Extremitätenabschnittes besessen. Diese Fähigkeit besaß ich auch für die Muskeln des Fußes, ohne daß es mir vorher zum Bewußtsein gekommen war. Ich machte eines Tages die Bemerkung, daß ich durch eine solche Anspannung der vom Unterschenkel zum Fuß hinziehenden Muskeln den Plattfuß in einen schön gewölbten,

Digitized by Google
Original from UNIVERSITY OF CALIFORNIA
Generated on 2019-10-16 13:02 GMT / http://hdl.handle.net/2027/uc1.b3774661
Public Domain in the United States, Google-digitized / http://www.hathitrust.org/access_use#pd-us-google

durchaus normal aussehenden Fuß verwandeln konnte. Der Fuß wurde dabei kürzer, namentlich die erste Zehe, die beim Plattfuß immer weiter vorspringt als die zweite, zog sich zurück; sowohl der innere als auch der äußere Fußrand wölbten sich kräftig, die Abduktionsstellung verschwand vollkommen. Die Untersuchung der Muskulatur der Wade ergab, daß die Sehnen des Muscul. tibialis anticus und posticus, sowie die beiden Peronei kräftig gespannt auch dem Auge sichtbar hervortreten. Die Muskeln, die sich zur Achillessehne vereinigen, sind nicht beteiligt. Dagegen scheinen die langen Beuger und Strecker der Zehen ebenfalls kontrahiert zu sein. Aus dieser Beobachtung zog ich den Schluß, daß die Spannung der Muskulatur für die Erhaltung des Fußgewölbes ein äußerst wichtiger Faktor sei. Ich begann daher, während ich vorher nur Uebungen am unbelasteten Fuß gemacht hatte, die Muskulatur beim Gehen besser zu gebrauchen, indem ich den Fuß beim Gehen gehörig und mit einiger überschüssiger Aufwendung von Muskelkraft abrollte. Diese Behandlung hatte im Laufe von einigen Wochen den Erfolg, daß die Beschwerden ein wenig nachließen und im Laufe einiger Monate auch eine geringe Besserung in der Form des Fußes eintrat.

Einen vollen Erfolg hatte ich aber erst später, nachdem ich die funktionelle Behandlung noch in der Richtung weiter ausgebildet hatte, daß ich nicht nur beim Gehen den Fuß gehörig und energisch abrollte, sondern auch beim Aufsetzen des Fußes eine kräftige Dorsalflexion ausführte, und so die Behandlung auch auf die Dorsalflexoren des Fußes, die ich vordem zu wenig berücksichtigt hatte, ausdehnte. Mit einiger Mühe und gutem Willen gelingt es, den Gang so einzurichten, daß eine kräftige Muskelaktion — Dorsalflexion beim Aufsetzen des Fußes, Plantarflexion beim Abrollen über die ganze Länge der Sohle — eintritt, ohne daß der Gang dadurch auffällig wird. Immerhin habe ich meine ersten Uebungen unbeobachtet im Freien angestellt.

Allmählich gewöhnt man sich an das Gehen unter kräftiger Tätigkeit der Fußmuskulatur, und der Gang wird elastischer und weniger ermüdend. Auch beim Radfahren habe ich versucht, das Prinzip der ausgiebigen Dorsalflexion und Plantarflexion des Fußes anzuwenden, und vermeinte einen besonderen Erfolg erwarten zu dürfen, weil die Tätigkeit am unbelasteten Fuße stattfand. Aber ich war davon weniger befriedigt. Es mag sein, daß jemand, der mehr genötigt ist, das Fahrrad zu gebrauchen und sich besser auf die Ausnutzung der Fußmuskulatur einübt, auch bessere Erfolge hat. Es verzögerte sich nach meinem



Digitized by Google
Original from UNIVERSITY OF CALIFORNIA
Generated on 2019-10-16 13:02 GMT / http://hdl.handle.net/2027/uc1.b3774661
Public Domain in the United States, Google-digitized / http://www.hathitrust.org/access_use#pd-us-google

Dafürhalten der Erfolg durch vieles Stehen, wozu ich in meinem Berufe als Arzt — ich war inzwischen Assistenzarzt geworden — auch genötigt war. Etwa 1 Jahr nachdem ich die funktionelle Behandlung in der zuletzt beschriebenen Weise ausgeführt hatte, war der Plattfuß soweit geheilt, daß die Schmerzen beim Stehen ausblieben und die häßliche Form des Fußes verschwunden war. Im Verlaufe dieser Zeit hatte ich ständig beim Gehen auf eine kräftige Muskeltätigkeit geachtet und jeden Aufenthalt im Freien, wenn ich unbeobachtet war, noch in besonders energischer Weise dazu benutzt, die Fußmuskulatur in der

Fig. 2.

Fig. 3.

Fig. 2 und 3 zeigen Abdrücke der beiden Füße, die vom belasteten Fuß genommen sind: flache Wölbung, normale Umrisse.

beschriebenen Weise zu üben. Späterhin habe ich die Uebungen nicht mehr in dieser Weise durchgeführt, wohl gelegentlich einmal, weil sie mir geradezu lieb geworden war, die Behandlung ausgeführt, aber durchaus nicht regelmäßig. Dennoch muß ich bekennen, daß ich als einen dauernden Vorteil eine bessere, unwillkürliche Benutzung der Muskulatur des Fußes behalten habe, die ihrerseits sicher genügt, um einen Rückfall des Leidens zu verhüten. Ich erwähne noch, daß ich niemals Plattfußeinlagen getragen habe. Ich sagte bereits, daß ich keine Beschwerden mehr habe, weder beim Gehen noch bei längerem Stehen. Die häßliche Form des Fußes, die auf der Abknickung im Chopartschen Gelenk beruht, hat einer annähernd normalen Form Platz gemacht (siehe Fig. 2 u. 3). Der Fuß zeigt ein zwar ziemlich flaches,

Digitized by Google
Original from UNIVERSITY OF CALIFORNIA
Generated on 2019-10-16 13:02 GMT / http://hdl.handle.net/2027/uc1.b3774661
Public Domain in the United States, Google-digitized / http://www.hathitrust.org/access_use#pd-us-google

aber ausgeprägtes Fußgewölbe, und ich bin nicht nur imstande, den Fuß in der oben beschriebenen Mittelstellung, sondern auch in Varusstellung zu gebrauchen. Eine Erscheinung jedoch erinnert noch an das Leiden, daß nämlich die Bandverbindungen des Fußes ohne Frage viel nachgiebiger sind als beim normalen Fuß, indem es mir möglich ist, den Fuß viel weiter als einen normalen Fuß in Valgusstellung hinüberzubringen. Aus diesem Grunde bin ich auch genötigt, sorgfältig auf die Form meiner Stiefel zu achten. Wenn, wie es einmal vorkommt, der Schuhmacher bei Erneuerung der Sohle dem Stiefel eine vorn und einwärts abgeschrägte Form gegeben hat, kann ich den Stiefel nicht mehr gebrauchen, wenigstens nicht, wenn ich längere

Fig. 4.

Fig. 4 zeigt, daß eine Abweichung des Fersenbeins nach außen nicht mehr vorhanden ist.

Zeit stehen muß, besser zum Gehen. Bei längerem Stehen wird der Fuß sicher in Valgusstellung gedrängt und mit der Zeit treten wieder Beschwerden ein, wenn er mit solchem Stiefel bekleidet ist.

Mir scheint aus diesem Erfolg der funktionellen Behandlung hervorzugehen, daß die Tätigkeit und Spannung der Muskulatur für die Erhaltung des Fußgewölbes von außerordentlich hoher, vielleicht gar entscheidender Bedeutung ist, und daß das Gehen, wenn es nur richtig ausgeführt wird, nicht nur an der Entwicklung des Plattfußes keine Schuld trägt, sondern sogar ihn heilen kann.

Ueber die Wirkungsweise der Muskeln als Spanner des Fußgewölbes wäre zu sagen, daß man den Tibialis anticus mit der Kette einer Kettenbrücke verglichen hat. Sein Ansatzpunkt liegt medial und unten am Keilbein I und Metatarsus I. Er ist nicht nur als ein kräftiger Spanner des Fußgewölbes aufzufassen, sondern er hat auch entschieden die Fähigkeit, einer Valgusstellung des Fußes entgegenzu-

Digitized by Google
Original from UNIVERSITY OF CALIFORNIA
Generated on 2019-10-16 13:02 GMT / http://hdl.handle.net/2027/uc1.b3774661
Public Domain in the United States, Google-digitized / http://www.hathitrust.org/access_use#pd-us-google

wirken. Es ist bezeichnend, daß in der beschriebenen funktionellen Behandlung des Plattfußes ein voller Erfolg ausblieb, solange dieser Muskel nicht genügend berücksichtigt wurde.

In anderer Weise wirkt der Tibialis posticus, der hinter dem Sustentaculum tali am Calcaneus verankert und am Keilbein I an-

Fig. 5.

Fig. 5 zeigt die Füße von vorn und von der Seite in Normalstellung, der auch hier die Figuren 1—3 zu Grunde liegen.

Fig. 6.

Fig. 6 zeigt zum Vergleich die Füße bei Anspannung der das Fußgewölbe spannenden Muskulatur. Die stärkere Wölbung ist deutlich erkennbar.

setzend den Zug der Sehne eines Bogens nachahmt. Gleichfalls wie eine Bogensehne, aber von der äußeren Seite her spannt der Peroneus longus das Fußgewölbe durch seinen Verlauf zumeist in querer, aber auch in Längsrichtung, dazu hebt er den äußeren Fußrand. Der Hebung des äußeren Fußrandes dienen nach vorn der Peroneus tertius, hinten der Peroneus brevis. Die abduzierende und pronierende Wirkung der letzten drei Muskeln kommt in bezug auf die Spannung des Fußgewölbes gegenüber der kräftigeren Adduktion-Supination nicht in Frage.

Digitized by Google
Original from UNIVERSITY OF CALIFORNIA
Generated on 2019-10-16 13:02 GMT / http://hdl.handle.net/2027/uc1.b3774661
Public Domain in the United States, Google-digitized / http://www.hathitrust.org/access_use#pd-us-google

Vermutlich wirken auch die langen Strecker und Beuger der Zehen, namentlich die letzteren und die Muskulatur der Fußsohle, mit zur Erhaltung des Fußgewölbes.

Festzuhalten wäre, daß die Erhaltung des Fußgewölbes nicht als eine Leistung eines einzelnen Muskels oder einer Muskelgruppe, sondern als Gesamtwirkung der Fußmuskulatur anzusehen ist.

Noch eine Beobachtung scheint mir erwägenswert, nämlich daß ich neben dem Plattfuß an übermäßiger Schweißbildung litt, und daß mit dem Einsetzen der funktionellen Behandlung durch kräftige Muskeltätigkeit beim Gehen der Schweißfuß sofort verschwand. Ich führe diese Erscheinung darauf zurück, daß durch die gesteigerte Tätigkeit

Fig. 7.

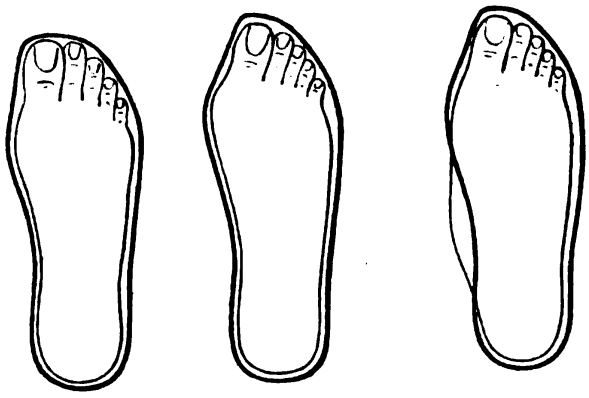


1 Richtige Fußbekleidung; 2 falsche Fußbekleidung (Hallux valgus); 3 falsche Fußbekleidung (Pes valgus).

der Unterschenkelmuskulatur der Rückfluß des venösen Blutes aus der unteren Extremität ein besserer wird.

Es liegt der Gedanke nicht so ganz ferne, daß die mit Plattfuß oft vergesellschaftete Varicenbildung am Unterschenkel auf die gleiche Art und Weise nicht zu heilen — davon kann bei diesem Leiden ja nicht die Rede sein — aber vielleicht zu verhüten wäre.

Es sei mir nun gestattet, aus den vorstehend geschilderten Beobachtungen meine Schlüsse zu ziehen in bezug auf die Ursachen der so häufigen Plattfußbildung und ihrer Verhütung.

Als Ursache des statischen Plattfußes kommt, soweit er aus dem normalen Fuß hervorgeht, einzig und allein falsches Stehen und falsches Gehen in Frage; und da glaube ich, daß der Einfluß der Fußbekleidung ein ungemein schädlicher sein kann, früher noch mehr als jetzt, wo

Digitized by Google
Original from UNIVERSITY OF CALIFORNIA
Generated on 2019-10-16 13:02 GMT / http://hdl.handle.net/2027/uc1.b3774661
Public Domain in the United States, Google-digitized / http://www.hathitrust.org/access_use#pd-us-google

eine zweckmäßigere, an der inneren Sohlenkante nicht abgeschrägte Form allgemein getragen wird.

Es ist klar, daß ein Fuß, der in einen spitzen Stiefel hineingezwängt wird, sich der Form der Stiefelsohle anpassen muß. Dazu hat er zwei Möglichkeiten: entweder es muß eine Abweichung der Zehen, namentlich der ersten Zehe, nach außen stattfinden, also ein Hallux-Valgus entstehen, was recht schmerzhaft und unangenehm sein kann, oder es muß eine Abknickung im Chopartschen Gelenk stattfinden, die das weiche Oberleder leicht gestattet, d. h. der Fuß muß in extremer Valgusstellung aufgesetzt werden und wird dann sicher zu einem Plattfuß (siehe Fig. 7).

Dazu kommt noch, daß ein Fuß, der in einen spitzen Stiefel eingezwängt ist, nicht, wie es sich gehört, über die ganze Fußlänge abgerollt werden kann, weil die unglückliche Zehenlage dann zu Schmerzen Anlaß gibt. Er wird meistens über den Ballen der ersten Zehe nach einwärts abgerollt, während er in abduzierter Haltung aufgesetzt wird und dadurch die fehlerhafte Stellung vermehrt. Die vielfach im Volke verbreitete Meinung, daß die Füße nach auswärts gesetzt werden müßten, anstatt dahin, wohin die Richtung des Ganges führt, mag auch von einiger Bedeutung sein. Schließlich trägt die Fußbekleidung bereits an sich dazu bei, daß wir nicht lernen, unsere Füße unter Ausnutzung der ihnen innewohnenden Fähigkeiten für die Fortbewegung zu gebrauchen.

Auf den rachitischen und den paralytischen Plattfuß gehe ich nicht ein. Ich besitze keine Erfahrung darüber. Aber die Frage der angeborenen Ptattfußanlage möchte ich berühren.

Zweifellos hat eine große Anzahl von Säuglingen einen Plattfuß. Ich habe eine sehr große Anzahl von Säuglingen daraufhin untersucht und zwar in der Weise, daß ich die Fußsohle senkrecht zur Längslinie des Körpers stellte und nun die ideelle Belastungsrichtung vom Hüftgelenk zu der Mitte der Malleolen konstruierte. Sehr häufig trifft sie den Fuß nach einwärts von der Linie „Mitte des Fersenbein-Köpfchens des III. Metatarsus", oft sehr erheblich nach einwärts, oder wenn ich diese vier Punkte in die gleiche Ebene brachte, so stand die Fußsohle nicht senkrecht darauf, sondern zeigte eine größere oder geringere Abweichung im Sinne eines adduziert-supinierten Fußes. Ich habe aber auch an einzelnen Kindern beobachtet, daß ein solcher Fuß später, nachdem das Kind angefangen hatte zu gehen, ganz normale Formen zeigte, ohne Zweifel unter dem Einfluß einer richtig funktionierenden Muskulatur.

Digitized by Google
Original from UNIVERSITY OF CALIFORNIA
Generated on 2019-10-16 13:02 GMT / http://hdl.handle.net/2027/uc1.b3774661
Public Domain in the United States, Google-digitized / http://www.hathitrust.org/access_use#pd-us-google

Es ist von A l b e r t angegeben, daß ein Genu varum als Ausgleich gegen die schiefe Stellung des Unterschenkels zu einem Plattfuß führen könne. Ich meine dasselbe beobachtet zu haben bei einer Anteversion des Schenkelhalses. Das Kind war genötigt, um nicht beim Gehen mit dem einen Fuß gegen den anderen zu stoßen, die Füße in Abduktion, d. h. in Valgusstellung aufzusetzen, so daß Plattfußbildung eintrat. Ich glaube, daß dies die Fälle von Plattfuß sind, die beim Gehen den Fuß über die kleine Zehe abrollen.

Endlich komme ich auf das wichtigste Gebiet, nämlich meine Schlußfolgerungen für die Prophylaxe des Plattfußes. In bezug auf die Fußbekleidung, die, wie wir gesehen haben, für diese Frage eine große Rolle spielt, wäre es sicherlich am besten, wenn Schuhfabriken und Schuhmacher keine Fußbekleidungen anfertigten, bei denen der vordere Teil der Sohle an deren inneren Seite mehr als etwa 10° von der an Ferse und Sohle angelegten Graden abwiche. Die große Bedeutung des Plattfußes für Heeresersatz und Arbeitsfähigkeit würde, wenigstens für die Jugend und zumal die männliche Jugend, selbst behördliche, in diesem Sinne gehaltene Bestimmungen rechtfertigen. Ferner wäre zu wünschen, daß auf den Turn- und Sportplätzen und auch beim Heere ein richtiges Gehen, das systematisch die Muskeln des Fußes zu voller Anwendung kommen läßt, in der beschriebenen Weise gelehrt und geübt wird. Es gilt hier meistens ein Gang, der dem Parademarsch gleich oder sehr ähnlich ist, als das Muster eines schönen und natürlichen Ganges. So wenig die Bedeutung des Parademarsches für die Disziplin des Heeres zu verkennen ist, ein natürlicher Gang ist er nicht, und auch ein unzweckmäßiger Gang, weil der schwebende Fuß vor dem Aufsetzen auf den Erdboden eine Bewegung macht, die der Richtung der Gesamtbewegung entgegengesetzt ist. Ein leichter, elastischer Gang ist nur möglich, wenn der Fuß bei und nach dem Aufsetzen des Fußes auf den Erdboden sich in der gleichen Richtung bewegt, d. h. durch Aufsetzen der Ferse, die, durch kräftige Muskulatur gehalten, den Gegenstoß des Erdbodens sicher auffangen und sogar für die Fortbewegung benutzen kann. Ein solcher Gang ist sicherer, freier von Erschütterungen des Körpers und mehr fördernd. Eine Anzahl von Soldaten, die ich die Probe machen ließ, haben übereinstimmend mir bestätigt, daß sie beim Aufsetzen mit der Ferse erstens schneller und sicherer gehen und zweitens längere Schritte machen könnten. Tatsächlich gebrauchen die Truppen ja auch auf dem Marsche den natürlichen Gang. Es wäre sicherlich kein Nachteil, wenn die

Digitized by Google
Original from UNIVERSITY OF CALIFORNIA
Generated on 2019-10-16 13:02 GMT / http://hdl.handle.net/2027/uc1.b3774661
Public Domain in the United States, Google-digitized / http://www.hathitrust.org/access_use#pd-us-google

Ausnutzung des Fußes beim natürlichen Gang ebenso wie der Parademarsch methodisch geübt würde. Für die Turn- und Sportplätze der Jugend wäre diese Uebung namentlich im Hinblick auf die Verhütung des Plattfußes zu wünschen. Ich bin der festen Ueberzeugung, daß es auf die angegebene Weise gelingen müßte, durch richtige Fußbekleidung und richtiges Gehen und Stehen die Häufigkeit des Plattfußes, dessen Bedeutung allein für unser Heer eine so große ist, bis auf das geringste Maß herabzudrücken.

Für den Einzelfall wird in der beschriebenen funktionellen Behandlung, wenn nicht immer ein radikales Heilmittel, so doch ein bedeutendes und ohne Zeitverlust anzuwendendes Hilfsmittel zu sehen sein, solange die Gelenke noch nicht in der falschen Stellung fixiert sind. Erfolge werden sicherlich nicht ausbleiben, wo die Behandlung mit Verständnis, Energie und Ausdauer, die allerdings dazu gehören, durchgeführt wird. Die Heilungsaussicht wird günstig sein, für alle am Plattfuß Leidenden, die nicht infolge ihrer Berufstätigkeit genötigt sind, dauernd stehen zu müssen. Die Hauptaufgabe der funktionellen Behandlung möchte ich aber in der Prophylaxe für die Jugend sehen.

Generated on 2019-10-16 13:02 GMT / http://hdl.handle.net/2027/uc1.b3774661
Public Domain in the United States, Google-digitized / http://www.hathitrust.org/access_use#pd-us-google
Digitized by Google
Original from UNIVERSITY OF CALIFORNIA

# Kleinere Mitteilungen.

## X.

## Behelfsprothesen.

Von

Stabsarzt Dr. **H. Meyburg,** Trier,
fachärztl. orthop. Beirat VIII. A.K.

Mit 5 Abbildungen.

Die Februartagung der Deutschen Gesellschaft für Orthopädie hat wieder die Forderung betont, alle Beinamputierten so schnell wie möglich von den Krücken zu bringen, ihnen Prothesen zu geben, die schnell herzustellen wären, dabei aber fest, dauerhaft und billig zu sein hätten. Unser seit Inbetriebnahme der orthopädischen Werkstätten am Reservelazarett Ettlingen aufgestellter Grundsatz deckt sich vollkommen mit dieser Forderung: der Wahlspruch unserer Beinprothesenabteilung war von je: „Fort mit den Krücken und möglichst schnell wieder mit den Beinamputierten an die Arbeit!" Es galt also für uns, sich vor allem der Frage der Behelfsprothese zuzuwenden. Die Vorbilder, die uns gegeben waren, entsprachen nicht den hohen Forderungen, die wir uns für eine wirklich gute, brauchbare Behelfsprothese gestellt hatten; wir haben die verschiedensten Arten von Behelfsprothesen durchprobiert und können uns eine Kritik derselben nach den gemachten Erfahrungen nicht versagen.

Die Bambusprothesen nach Nieny haben zwar den Vorteil der Leichtigkeit, der Billigkeit und der schnellen Herstellung, sie sind und bleiben aber wegen des fehlenden Kniegelenkes steife Stelzen mit all diesen anhaftenden Fehlern. Schuhmacher konnten damit nicht arbeiten, Gärtner und Landwirte traten mit dem nur wenig Auftrittsfläche bietenden Stelz tief in den Boden, und so war die Verfügung, nur Beinprothesen mit beweglichen Kniegelenken zu schaffen, mit Freuden zu begrüßen. Das gleiche gilt auch von der großen Zahl der anderen Behelfsprothesen ohne Kniegelenk, die mit einem einfachen Gehbügel mehr Aehnlichkeit haben, als mit einer Behelfsprothese.

Die Blechprothesen nach v. Baeyer halten wir nach den uns überkommenen getragenen Exemplaren für vollkommen verfehlt; diese Prothesen wiesen zahlreiche Lötstellen auf, also waren ebenso zahlreiche Reparaturen nötig geworden. Die Patienten klagten über mangelhaftes Sitzen des sich

Digitized by Google
Original from UNIVERSITY OF CALIFORNIA
Generated on 2019-10-16 13:02 GMT / http://hdl.handle.net/2027/uc1.b3774661
Public Domain in the United States, Google-digitized / http://www.hathitrust.org/access_use#pd-us-google

nur schlecht dem Stumpfe anschmiegenden Blechtrichters, die Feststellungsvorrichtung am Knie war stets zerbrochen; nach der Konstruktion mußte sie auch zerbrechen, da Blech ein zu wenig Widerstand bietendes Material ist. Die Holzfüße waren aus demselben Grunde stets von dem Blech abgebrochen. Nach unserer Erfahrung also halten wir Blech von vornherein für ein vollkommen unbrauchbares Prothesenmaterial. Das gleiche Schicksal erlitten die Linoleumprothesen; wer diese Prothesen einmal an einem Amputierten gesehen hat, verzichtet von vornherein auf eine solche.

Fig. 1.

Die französischen Behelfsstelzen mit ihren teuren Ledertrichtern und schön gedrechselten Stelzen, die uns bei unseren zahlreichen Austauschamputierten zu Gesicht kamen, verbanden noch alle die Mängel der steifen, gelenklosen Stelze mit einem sehr teuren Material.

Die Höftmannsche Behelfsprothese war die, auf der wir weiterbauten, sie vereinigt von den Forderungen, die wir an Behelfsprothesen stellen, die meisten in sich, aber trotzdem hatte auch sie noch manche Mängel, die wir beseitigen mußten, ehe wir zu unserem endgültigen Modell kamen, das wir bis heute in etwa 200 Fällen zur Anwendung brachten.

Die erste unserer Forderungen lautet: Genauestes Anpassen an den Stumpf. Wir erreichen dies dadurch, daß wir um den Stumpf einen Becher von grobem Filz nähen und über diesen zwei bis drei Touren einer schnellbindenden Gipsbinde legen, das Ganze sorgfältig anmodellieren und dann dieses ganz dünne Stumpfmodell abnehmen oder auf der Schnur abschneiden. Der Filz, der am Rande so bemessen war, daß er umgeschlagen in Verbindung mit der ganz dünnen Gipsschicht als Randpolsterung dienen kann, ist für uns die Grundlage für den Stumpftrichter, den wir durch eine Anzahl Lagen von Trikot und Zelluloid (6—8) verstärken. Zuerst verwendetes Wasserglas hat sich als unzweckmäßig herausgestellt. In diese Trikot-Zelluloid-Lagen wird der stets angewendete Blechstreifen für den Tuberstütz und die Blechplättchen für die Befestigung der seitlichen Schienen mit hineingenommen, die dadurch eine sehr feste Verbindung mit dem Stumpftrichter erhalten, dann aber auch einen guten, festen Halt für die Seitenschienen garantieren. Unser Filz-Gips-Zelluloid-Trichter ist sehr fest, leicht und elastisch, läßt sich gut beschneiden,

Fig. 2.

Digitized by Google
Original from UNIVERSITY OF CALIFORNIA
Generated on 2019-10-16 13:02 GMT / http://hdl.handle.net/2027/uc1.b3774661
Public Domain in the United States, Google-digitized / http://www.hathitrust.org/access_use#pd-us-google

nieten und benähen, alles nicht zu unterschätzende Vorteile. Auf die Wichtigkeit eines besonderen Blechstreifens für den Tuberstütz möchte ich nochmals hinweisen.

Für das Eisengerippe, dem wir die Form eines Unterschenkels geben, benutzen wir Bandeisen; das bewegliche Kniegelenk, das wir nach Höftmann hinter die hintere Gelenkachse legen, aber nicht zu weit, haben wir so konstruiert, daß lediglich ein Loch für den Gelenkbolzen zu bohren ist, daß also alle gefrästen Gelenke fortfallen, aber doch ein zweiseitiger, sehr fester Anschlag und noch dazu eine Führung des Gelenkes erzielt wurde (vgl. Fig. 1). Der am meisten in die Augen springende Unterschied zwischen unseren Behelfsprothesen und den anderen ist der Fußteil. Während wir anfänglich die einfachen Laufplatten anfertigten, sind wir aus drei Gründen jetzt davon abgekommen und haben uns zu dem näher zu nachher beschreibenden Holzfuß bekannt. Die drei Gründe waren: 1. Das vollkommen fehlende Abrollen des Fußes bei der starren Platte, auch wenn man sie kurz und an der Spitze nach oben umgebogen anfertigt; der Gang hatte dabei immer etwas Stampfendes und Unbeholfenes. 2. Veranlaßte uns die Schonung des Schuhwerks, die Laufplatten beiseite zu lassen. Es ist eine zu bekannte Tatsache, daß die Laufplatte im Schuh — ich muß hier einschalten, daß wir uns aus vielen Gründen nicht dazu entschließen konnten, die Amputierten nur mit Laufplattapparaten ohne Stiefel gehen zu lassen, wir haben es selbstverständlich versucht, wären aber auch von selbst davon abgekommen, wenn die Patienten es nicht selbst dringend gefordert hätten — daß also die Laufplatte im Schuh die Sohle desselben sehr schnell an der Stelle durchschneidet, an der sie aufhört. 3. Ein weiterer Grund endlich waren die vielen Reparaturen, die wir an den durch die Laufplatten durchschnittenen Nieten hatten. Hier könnte der Einwurf berechtigt erscheinen, daß wir

Fig. 3.

Digitized by Google
Original from UNIVERSITY OF CALIFORNIA
Generated on 2019-10-16 13:02 GMT / http://hdl.handle.net/2027/uc1.b3774661
Public Domain in the United States, Google-digitized / http://www.hathitrust.org/access_use#pd-us-google

dann die Sache nicht richtig gemacht hätten. Wir haben die Platten aber auf mannigfache Weise befestigt, jedoch wurden immer wieder, auch dann, als wir stärkere Nieten nahmen, diese durchschnitten. Wir beobachteten dies nicht nur an unseren anfänglichen Behelfsprothesen, sondern auch an solchen, mit denen Amputierte von auswärts zu uns kamen. Diese drei

Fig. 4.

Gründe veranlaßten uns, zu einem Holzfuß überzugehen, und zwar fertigen wir diesen wie folgt an (dazu kommt noch, daß wir durch die Holzschnitzindustrie im badischen Schwarzwald in der glücklichen Lage sind, über gute Holzschnitzer zu verfügen): Wir lassen einen ziemlich hochschäftigen Holzfuß aus Kiefernholz schnitzen. Den Schaft nehmen wir deshalb länger, damit er zugleich gute Flächen hat und so eine möglichst große Befestigungsmöglichkeit für die Unterschenkelschienen bietet, die wir außerdem noch aus einem Stück angefertigt und U-förmig gebogen in das Holz des Schaftes

Digitized by Google
Original from UNIVERSITY OF CALIFORNIA
Generated on 2019-10-16 13:02 GMT / http://hdl.handle.net/2027/uc1.b3774661
Public Domain in the United States, Google-digitized / http://www.hathitrust.org/access_use#pd-us-google

einlassen und oben durch ein die beiden Schienen verbindendes Querstück befestigen. Dadurch erzielen wir einen absolut zuverlässigen Halt des Fußes an den Schienen. Nun schneiden wir zwei keilförmige Stücke mit der Basis nach oben aus dem Holzfuß und bringen in diesen zwei starke Stahlspiralfedern an. So ermöglichen wir das Abrollen des Fußes, legen aber die Keile nur so groß an, daß eine Unsicherheit, ein Abrutschen z. B. beim Treppensteigen, vollkommen unmöglich ist. In das Holz eingelassene starke Lederstücke bilden an der Fußsohle die unteren Scharniere des Fußes. Das Ganze wird dann mit einer Ledersohle versehen, und oben an der Basis der Keile wird ebenfalls ein Stückchen Leder zur Verdeckung angenagelt. Seitdem wir unsere Behelfsprothesen mit diesen Holzfüßen versehen haben, können die Leute den künstlichen Fuß beim Gehen abrollen. Alle die Patienten mit starrer Laufplatte — gegen 75 kamen zu mir — drängten und baten, auch solche Holzfüße zu bekommen; sie hatten bei ihren Kameraden die Vorteile gesehen und erkannt. Eines besseren Beweises für die Zweckmäßigkeit unserer Holzfüße bedarf es wohl nicht (Fig. 2).

Fig. 5.

Was nun die Befestigung der Prothesen am Körper anbetrifft, so geben wir den Oberschenkelprothesen stets einen einfachen Trochantergurt, vor allem aber einen Schultergurt, den wir mit seinem unteren Ende an einem der zwei Ringbügel befestigen, die wir zur Verhinderung des Anschlagens der Hose an der Prothese anbringen, und zwar an dem Unterschenkelring (vgl. Fig. 3). Dadurch ist es dem Prothesenträger möglich, mit einem kaum merklichen Heben der dem amputierten Bein entgegengesetzten Schulter beim Gehen den gebeugten Prothesenunterschenkel aktiv wieder zu strecken. Wer derartige Leute hat gehen sehen, dürfte sofort von der Zweckmäßigkeit dieser Schultergurtführung überzeugt werden. Ist der Stumpf nicht direkt zu belasten, so versehen wir natürlich den genauen, dem Körper anmodellierten Trichter mit einem gut gepolsterten Tuberstütz. Fistelt oder granuliert der Stumpf noch, so lassen wir den Stumpftrichter entweder unten offen, oder wir machen eine sogenannte Ringbehelfsprothese, die uns auch die von uns geübte offene Wundbehandlung ermöglicht.

Digitized by Google
Original from UNIVERSITY OF CALIFORNIA
Generated on 2019-10-16 13:02 GMT / http://hdl.handle.net/2027/uc1.b3774661
Public Domain in the United States, Google-digitized / http://www.hathitrust.org/access_use#pd-us-google

Was die Feststellung im Kniegelenk anbetrifft, so machen wir eine solche nur bei Amputationen im oberen Drittel des Oberschenkels. Bei allen anderen hat sich das nach hinten gelegte Kniegelenk als vollkommen ausreichend erwiesen.

Unterschenkelbehelfsprothesen (Fig. 4) befestigen wir einfach nur mit einer Stofflasche und einem Lederverbindungsriemen oberhalb des Knies; ist der Stumpf sehr kurz, dann müssen wir allerdings Oberschenkelschienen anbringen, haben diese aber nur in den allerseltensten Fällen nötig (Fig. 5). Ueber unsere Pirogoff-Behelfsprothese noch viel zu sagen, erübrigt sich; die Technik des Stumpftrichters und des Fußes ist bei allen die gleiche.

In den zahlreichen Fällen, bei denen wir diese Behelfsprothesen anwendeten, haben sie sich sehr gut bewährt. Sie vereinigen die Forderungen der individuellen Anpassung, und der Billigkeit — eine Oberschenkelprothese erfordert etwa 7—8 Mark an Materialkosten —. Dazu kommt noch, daß man, solange der Stumpf noch den bekannten Schrumpfungen und Rückbildungsvorgängen unterworfen ist, den Stumpftrichter sehr schnell und ohne große Kosten, der jeweiligen Form des Stumpfes entsprechend, neu formen kann, während das Stahlgerippe bleibt. Weiter haben sie auch noch den Vorzug, daß die Leute kleine Reparaturen an ihrer Prothese entweder selbst oder mit Hilfe eines jeden einfachen Schlossers oder Dorfschmiedes vornehmen können.

Generated on 2019-10-16 13:02 GMT / http://hdl.handle.net/2027/uc1.b3774661
Public Domain in the United States, Google-digitized / http://www.hathitrust.org/access_use#pd-us-google
Digitized by Google
Original from UNIVERSITY OF CALIFORNIA

XI.

# Ein Fall von doppelseitiger habitueller Patellarluxation.

## Zugleich ein Beitrag zur Mechanik und Statik des Kniegelenkes.

Von

Dr. **Lorenz Boehler**, Reg.-Arzt i. d. R.,
Chirurg der k. und k. Divisions-San.-Anstalt Nr. 8.

Mit 5 Abbildungen.

Mai 1916.

Der 33 Jahre alte Tragtierführer Johann K. kam zur Marodenvisite mit der Beschwerde, daß er nur schwer abwärts gehen könne und daß er beim Heben schwerer Lasten zusammenstürze. Die Inspektion des Mannes ergab einen ganz eigenartigen Befund. Beide Kniee erschienen stark verbreitert und zwar hauptsächlich auf Kosten des Condylus internus femoris, so daß man bei oberflächlichem Zusehen den Eindruck von X-Beinen hatte, solange der Mann die Beine nur bis zur Mitte der Unterschenkel entblößte. Wie aber das beiliegende Bild zeigt, sind bei parallel gestellten inneren Fußrändern auch die Unterschenkel parallel. Bekanntlich kann man ja das stärkste X-Bein durch entsprechende Außenrotation für einen oberflächlichen Betrachter im Bilde gerade erscheinen lassen. Die Unterschenkelmuskulatur ist auffallend kräftig, die des Oberschenkels dagegen schwach, wie der Vergleich mit dem kräftigen Nebenmanne zeigt (Fig. 1). Das Auffälligste ist beim geraden Stehen das starke Vorspringen des inneren Oberschenkelknorrens und das Fehlen des bei jedem halbwegs muskulösen Individuum so charakteristisch ausgeprägten Wulstes, den der Vastus medialis knapp nach innen oben von der Kniescheibe erzeugt und den jeder Künstler plastisch hervorzuheben pflegt. Er zeigt an Stelle dieses Wulstes eine Einsenkung. Die Kniescheibe liegt nicht über der Mitte der Femurepiphyse, sondern seitlich davon auf dem äußeren Schenkelknorren.

Noch auffallender ist der Befund, wenn der Mann sich setzt und die Kniee rechtwinklig gebeugt sind (Fig. 2). Das normale Knie ist in rechtwinkliger Beugung mehr oder weniger stark gewölbt, es hängt dies von der Tiefe der Fossa intracondyloidea ab, in welche die Kniescheibe beim Abbiegen einsinkt. In diesem Falle ist aber das Knie ganz flach, die untere Femurepiphyse zeigt keine Spur einer Trochlea für die Kniescheibe, der äußere Condylus, der normalerweise im Gebiet der Trochlea steil

Digitized by Google
Original from UNIVERSITY OF CALIFORNIA
Generated on 2019-10-16 13:02 GMT / http://hdl.handle.net/2027/uc1.b3774661
Public Domain in the United States, Google-digitized / http://www.hathitrust.org/access_use#pd-us-google

ansteigt, ist hier ganz eben, die untere Femurepiphyse ist 11 cm beim Kontrollmann nur 9 cm breit (Fig. 4). Die Kniescheibe ragt nach außen mehr als zur Hälfte über den seitlichen Condylus vor, das Ligamentum patellae zieht nicht in der Schienbeinachse nach oben, sondern geht von der Tuberositas tibiae unter einem Winkel von 45° nach außen oben zur Kniescheibe. Die Quadricepssehne läuft an der Außenseite des äußeren Oberschenkelknorrens und ist nur fingerbreit von der Bicepssehne entfernt. Wenn man den Mann tiefe Kniebeuge machen läßt, so geht dies in der ersten Phase ganz gut, sobald aber die Beugung im Knie sich dem rechten Winkel

Fig. 1.

nähert, so stürzt er plötzlich zusammen und man sieht, wie die Strecksehne über den äußeren Oberschenkelknorren abrutscht und die Kniescheibe nach außen springt. Es kommt also bei jeder starken Beugung im Knie zur Luxation der Kniescheibe.

Der Mann erzählt, er sei bis zum 10. Lebensjahr gesund gewesen. Damals wäre er auf das rechte Knie gestürzt und sei dann einen Monat gelegen und nach dem Aufstehen hätte er 1 Jahr lang nur mit steifem Knie gehen können. Im 12. Lebensjahr sei er auf das linke Knie gefallen und hernach auch wieder bettlägerig gewesen und seither bestehe der jetzige Zustand.

Ich erkläre mir das Krankheitsbild so, daß bei dem Manne eine angeborene Hypoplasie oder Aplasie des Vastus medialis bestanden hat, denn es ist ja dort, wo man normalerweise den Wulst des Vastus medialis sieht, eine Vertiefung vorhanden. Infolge dieses Fehlens des Vastus medialis

Digitized by Google
Original from UNIVERSITY OF CALIFORNIA
Generated on 2019-10-16 13:02 GMT / http://hdl.handle.net/2027/uc1.b3774661
Public Domain in the United States, Google-digitized / http://www.hathitrust.org/access_use#pd-us-google

drückte der Streckapparat des Kniegelenkes und die Kniescheibe auf die laterale Fläche der Trochlea und es kam rechts im 10., links im 12. Lebensjahre infolge von Druckatrophie zu einer solchen Abflachung derselben, daß die Kniescheibe über den äußeren Oberschenkelknorren abrutschte. Dies führte zum erstenmal anscheinend zu einer traumatischen Gonitis, so daß er einen Monat lang liegen mußte und ein Jahr lang nur mit steifem Knie gehen konnte. Inzwischen hatte sich aber die Kniegelenkskapsel an die neuen Verhältnisse angepaßt und da der anatomische Halt für die Kniescheibe fehlt, so kommt es jetzt bei jeder Beugung zur Luxation der-

Fig. 2.

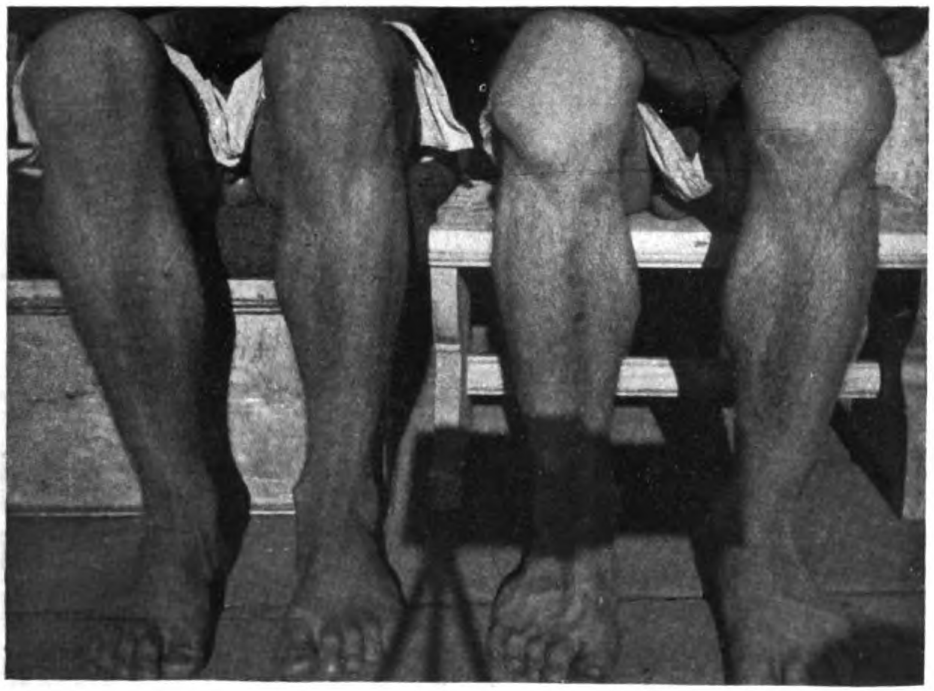

selben ohne weitere Reizerscheinungen. Man fühlt beim Bewegen kein Reiben oder Knarren im Gelenke.

Das Studium dieses Falles an zahlreichen frischen Leichen führte mich zu Ergebnissen, die von den gewöhnlichen anatomischen Anschauungen in manchem ziemlich stark abweichen. So spricht man dem vierköpfigen Oberschenkelmuskel allgemein nur die eine Funktion der Streckung des Kniegelenkes zu. Dies stimmt aber nur für die äußeren drei Köpfe, der Vastus medialis hingegen hat nach seinen ganzen Ansätzen und nach seinem Faserverlauf mit der Streckung sehr wenig zu tun. Seine Hauptfunktion ist die, den Streckapparat nach innen zu halten. Auf Fig. 3 ist der Faserverlauf des Vastus medialis gut zu sehen. Er entspringt an der Hinterseite des Femurs an der medialen Lefze der Linea aspera und schlingt sich in seinen unteren Anteilen, die weitaus die stärksten sind, ziemlich horizontal um den Femur nach vorne, um sich an der medialen Seite der



Digitized by Google
Original from UNIVERSITY OF CALIFORNIA
Generated on 2019-10-16 13:02 GMT / http://hdl.handle.net/2027/uc1.b3774661
Public Domain in the United States, Google-digitized / http://www.hathitrust.org/access_use#pd-us-google

Fig. 3.

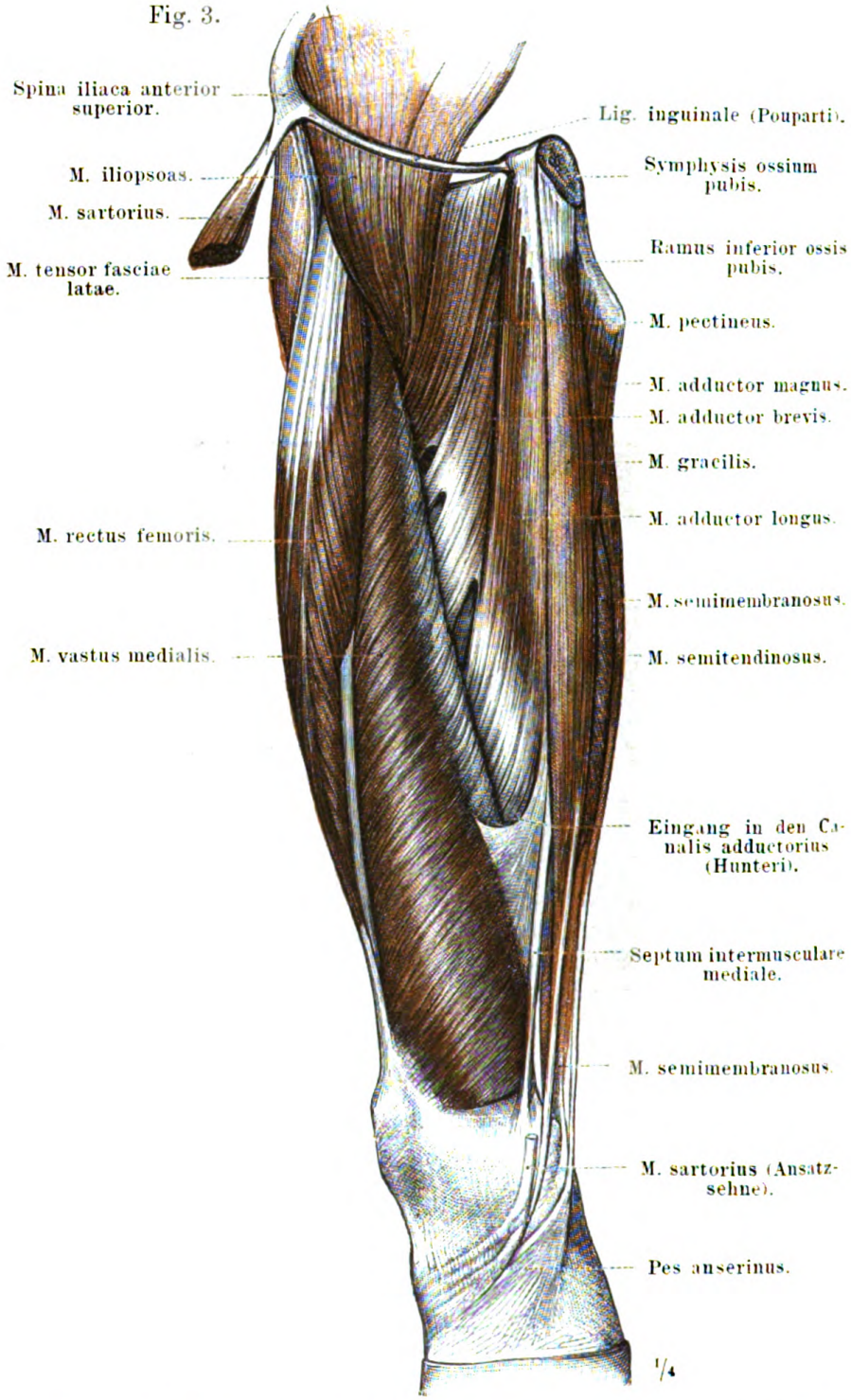


Die Muskeln an der vorderen und medialen Seite des rechten Oberschenkels, bei lateraler Rotation desselben, nach Entfernung des M. sartorius dargestellt. Ansicht von vorn. Von dem vierköpfigen Schenkelmuskel, M. quadriceps femoris, ist der lange Kopf, M. rectus femoris, und der mediale Kopf, M. vastus medialis, dargestellt; von der medialen Muskelgruppe: der schlanke Schenkelmuskel, M. gracilis, der lange und der kurze Zuzieher, Mm. adductor longus und adductor brevis, sowie der Kammuskel, M. pectineus. Neben dem M. gracilis sind noch Anteile der hinteren Muskelgruppe: des M. semimembranosus und des M. semitendinosus, zu sehen. Canalis adductorius (Hunteri).
(Aus Toldts anatom. Atlas. Verlag Urban & Schwarzenberg in Wien.)

Digitized by Google
Original from UNIVERSITY OF CALIFORNIA
Generated on 2019-10-16 13:02 GMT / http://hdl.handle.net/2027/uc1.b3774661
Public Domain in the United States, Google-digitized / http://www.hathitrust.org/access_use#pd-us-google

Rectussehne und im obersten Anteile der Patella anzuheften. Der Streckapparat des Kniegelenkes braucht deshalb einen eigenen Adduktor, weil die anatomische und mechanische Achse des Oberschenkels nicht in einer Linie liegen. Die mechanische Achse des Oberschenkels und des ganzen Beines geht durch den Femurkopf, dann ungefähr durch die Mitte der unteren Femur- und oberen Tibiaepiphyse und durch das Sprunggelenk. Die anatomische Oberschenkelachse geht durch den Schaft des Oberschenkelknochens und dieser bildet mit dem Schienbein einen nach außen offenen

Fig. 4.

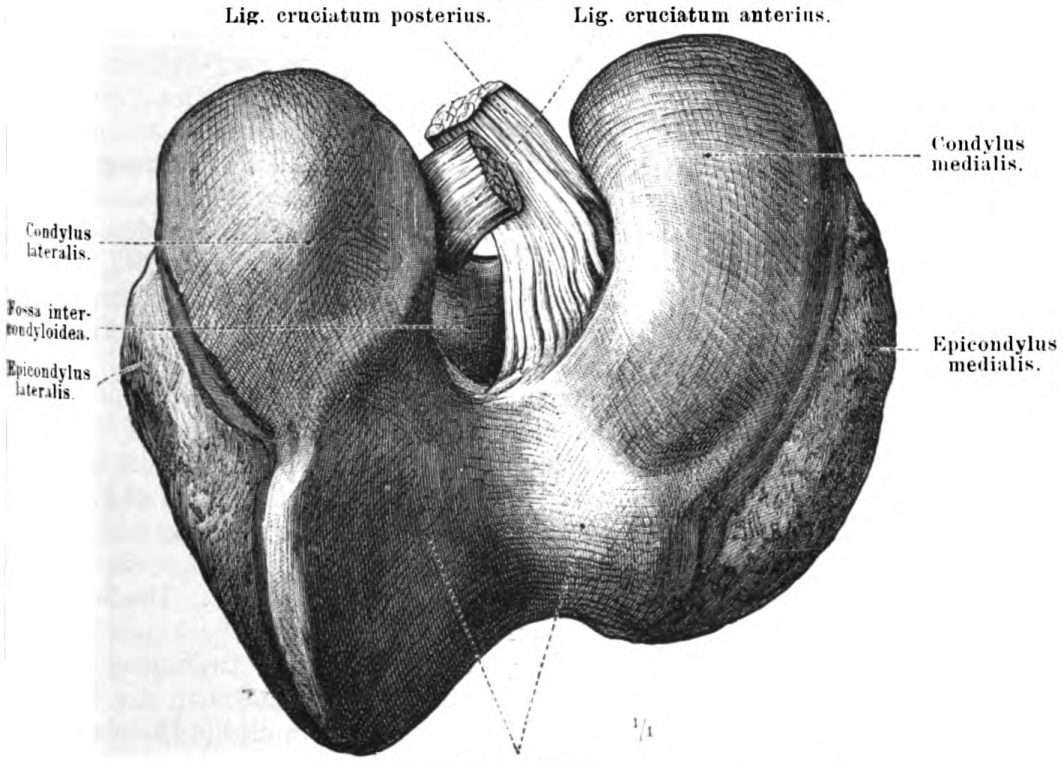


Die proximalen Artikulationsflächen des Kniegelenkes und die Schenkelansätze der Kreuzbänder.
(Aus Toldts anatom. Atlas. Verlag Urban und Schwarzenberg in Wien.)

Winkel von ungefähr 174°. Vom vierköpfigen Oberschenkelmuskel verläuft nur der Rectus in der mechanischen Achse, der Vastus intermedius hingegen in der anatomischen und der Vastus lateralis zum Teil sogar nach außen von derselben. Der untere Ansatz der Strecksehne ist an der Tuberositas tibiae. Da der Vastus lateralis bei weitem den größten Querschnitt hat, so müßte bei der Kontraktion des Streckapparates die Strecksehne in einer geraden Linie zur Tuberositas tibiae ziehen. Diese Gerade liegt aber nicht über der Mitte der Trochlea femoris, sondern über dem äußeren Oberschenkelknorren. Die Wirkung des Vastus medialis besteht nun darin, dieses nach Außengleiten der Strecksehne und ihres eingeschalteten Sesambeines, der Kniescheibe, zu verhindern.

Digitized by Google
Original from UNIVERSITY OF CALIFORNIA
Generated on 2019-10-16 13:02 GMT / http://hdl.handle.net/2027/uc1.b3774661
Public Domain in the United States, Google-digitized / http://www.hathitrust.org/access_use#pd-us-google

Einen weiteren sehr kräftigen Halt findet dann die Kniescheibe noch im Bau der Trochlea femoris, wie die Fig. 4 u. 5 zeigen. Die mediale Fläche der Trochlea ist ziemlich flach und klein, die laterale hingegen dreimal so groß und steigt steil an. Setzt nun die Wirkung des Vastus medialis als Adduktor des Streckapparates aus, wie in unserem Falle, wo er eben fehlt, so kommt es durch den Druck der Kniescheibe zur Atrophie und zur vollkommenen Abflachung des steilen, lateralen Trochleaanteiles.

Auch die Fascia lata trägt sehr dazu bei, den Streckapparat der mechanischen Beinachse zu nähern, denn sie verhindert den Vastus lateralis sich bei seiner Kontraktion zu sehr nach außen vorzuwölben. Für diese Anschauung sprechen auch die Versuche von Duchenne, dem es gelang, bei frischen Leichen durch isolierte elektrische Reizung des Vastus lateralis die Kniescheibe zu luxieren. Dies ist nach dem oben Ausgeführten leicht erklärlich, denn der aktive Zug des Vastus medialis fehlt bei der Leiche und die Fascia lata ist nicht durch den Tensor gespannt.

Fig. 5.

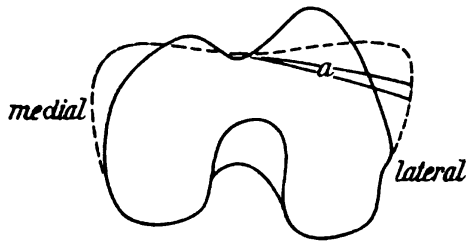


Die Auftreibung des inneren Oberschenkelknorrens ist zum Teil wenigstens nur eine scheinbare. Sie tritt durch das Fehlen des Vastus medialis ganz besonders in Erscheinung. An Röntgenbildern tritt der innere Condylus auch ganz auffällig vor, da er in der Frontalachse viel breiter ist als der äußere und da der Muskel im Röntgenbilde nicht zu sehen ist. Anderseits ist es auch möglich, daß es infolge des fehlenden Muskeldruckes zu ungehindertem Wachstum des Knochens gekommen ist. Die äußere Form des Knochens hängt ja überall vom Muskelzuge ab.

Auffällig war bei dem Manne, daß es nicht zur Ausbildung eines X-Beines gekommen war, obwohl das normale Hypomochlion der Kniescheibe fehlte und der Unterschenkel infolgedessen durch die Strecksehne nach außen, also von der mechanischen Beinachse abgezogen wurde. Der Grund dafür dürfte in einer stärkeren Ausbildung der im Pes anserinus ansetzenden Muskeln gelegen sein. Dieser springt ja in Fig. 1 auch stärker vor, als beim normalen Kontrollmann. Dem Musculus sartorius, gracilis und semitendinosus schreibt man außer ihren übrigen Funktionen auch noch die eine zu, daß sie Einwärtskreisler des Unterschenkels bei gebeugtem Knie sind. Die gleiche Funktion hat noch der Semimembranosus und der Popliteus. Sie alle haben nur einen Antagonisten, den Biceps femoris, der sich am Wadenbeinköpfchen ansetzt und so günstige Bedingungen für seine Funktion als Auswärtskreisler hat. Der Pes anserinus setzt sich nicht an der Innenseite des Unterschenkels, sondern an der vorderen Schienbeinkante von der Tuberositas tibiae oft weit nach abwärts, an. Für die Einwärtskreiselung ist dies von Vorteil, für die übrigen Funktionen aber nicht. Meines Erachtens liegt die Hauptaufgabe der im Pes anserinus ansetzenden Muskeln und des Semimembranosus darin, auf den Unterschenkel

Digitized by Google
Original from UNIVERSITY OF CALIFORNIA
Generated on 2019-10-16 13:02 GMT / http://hdl.handle.net/2027/uc1.b3774661
Public Domain in the United States, Google-digitized / http://www.hathitrust.org/access_use#pd-us-google

bei Streckstellung einen dauernden Zug nach innen auszuüben, damit es nicht infolge des auf den äußeren Knorren des Kniegelenkes durch die Winkelstellung lastenden stärkeren Druckes zur X-Beinstellung kommt.

Wenn schon X-Beine vorhanden sind, d. h. wenn die mechanische Beinachse außen am Kniegelenk vorbei geht, so scheinen sich wieder ganz besondere Einrichtungen zu bilden, um die Statik aufrecht zu erhalten. Bei starkem X-Bein ist die Gefahr der Patellarluxation viel größer als beim normalen Knie, da die äußere Trochleafläche viel mehr belastet ist. Nun kann ich mich an einen Fall von bogenförmigem, rhachitischem X-Bein erinnern, bei dem ich durch Osteotomien die Stellung korrigierte, und der einen Torsionswinkel der Tibia von 180° besaß, während er normalerweise 5—20° beträgt. Die Tuberositas tibiae sah statt nach vorne genau nach innen, so daß der äußere Femurknorren dadurch entlastet war und die Füße waren nach außen gerichtet, so daß die vordere Schienbeinkante wie eine Spirale aussah. Ob dieser Befund sich bei X-Beinen öfters findet, kann ich nicht beurteilen, da in der Front für derartige Untersuchungen kein Material vorhanden ist.

Im vorliegenden Falle sieht die Tuberositas tibiae nicht nach vorne, sondern etwas nach außen, und es macht den Eindruck, als ob sie durch den Zug des Streckapparates von der Schienbeinkante seitlich abgezogen worden wäre. Der Grund, weshalb die Kniescheibe nur beim Beugen luxiert, ist in der mit jeder Beugung schon normalerweise verbundenen Außenkreiselung des Unterschenkels zu suchen. Die Tuberositas tibiae sieht also beim Beugen noch mehr nach außen als in Streckstellung.

Zu einem operativen Eingriff gab dieser Fall keine Veranlassung, da die Störung keine schwere war, machte doch der Mann hier im Hochgebirge Dienst, mitten im Winter in einer Höhe von 2000—3000 m, wo täglich lange und beschwerliche Wege zurückzulegen waren. Auf ebener Straße bewegte er sich vollkommen frei, alle Bewegungen im Kniegelenke waren unbehindert. Das Abwärtssteigen, welches stärkere Beugung im Kniegelenk verlangt, machte erst Beschwerden.

Sonst müßte eine den anatomischen Verhältnissen Rechnung tragende Operation darin bestehen, das fehlende oder zugrunde gegangene Hypomochlion für die Kniescheibe wieder herzustellen. Durch einen kleinen Längsschnitt an der Außenseite des Oberschenkels geht man auf den äußeren Oberschenkelknorren ein, der nur von der Haut und der Fascia lata überlagert ist. Durch einen Meißelschlag läßt sich der für die Kniescheibe bestimmte Anteil leicht in die Höhe heben, ohne daß man von außen die Kniegelenkskapsel zu öffnen braucht. Ein aus dem Schienbein entnommener Knochenkeil wird dann hier eingepflanzt und das Hypomochlion für die Kniescheibe ist fertig. Bei der Entnahme des Knochenkeiles muß die vordere Schienbeinkante geschont werden, wenn man sich nicht der Gefahr der Fraktur aussetzen will. Die Operation wird am besten in Blutleere ausgeführt, denn es kommt fast immer zu einer Fissur im Knorpelüberzug der Facies patellaris femoris. Durch Operieren in Blutleere und durch Anlegen eines Kompressionsverbandes vor Abnahme der Esmarchbinde läßt sich ein Hämarthros vermeiden. Es wird nur der vordere Anteil des

Digitized by Google
Original from UNIVERSITY OF CALIFORNIA
Generated on 2019-10-16 13:02 GMT / http://hdl.handle.net/2027/uc1.b3774661
Public Domain in the United States, Google-digitized / http://www.hathitrust.org/access_use#pd-us-google

Condylus lateralis gehoben, soweit er mit der Kniescheibe artikuliert, der untere Teil des Oberschenkelknorrens, der durch eine Leiste von der Kniescheibenrolle getrennt ist und mit dem Schienbein artikuliert, bleibt dabei vollkommen unberührt.

Für den Vastus medialis läßt sich schwer ein gleich kräftiger Ersatz schaffen, denn wir haben keinen Muskel, der in der gleichen Richtung wirkt. In Betracht kommen am ehesten die vier Muskeln, die ich als Adduktoren des Unterschenkels bezeichne und von welchen wohl am besten der Semimembranosus oder Semitendinosus verwendet werden, indem man sie an der medialen Seite der Kniescheibe fixiert.

Um das neugebildete Hypomochlion nicht von neuem einem allzu starken Drucke auszusetzen, kann man den von der Natur bei dem obenerwähnten Falle von starkem X-Bein vorgezeichneten Weg einschlagen und die Tuberositas tibiae samt dem Ligamentum patellae abmeißeln und weiter nach innen am Schienbein fixieren. Dadurch wird der Verlauf des Streckapparates ein geradliniger und ein Abrutschen des Sesambeines ist nicht mehr zu befürchten.

Häufig dürfte diese Operation für sich allein genügen. Rein anatomisch gedacht müssen diese Operationen bessere Erfolge geben, als die Kapselraffung an der medialen Seite des Kniegelenkes, denn es besteht dabei immer die Gefahr der Narbendehnung und des Rezidives.

Generated on 2019-10-16 13:02 GMT / http://hdl.handle.net/2027/uc1.b3774661
Public Domain in the United States, Google-digitized / http://www.hathitrust.org/access_use#pd-us-google

Original from
UNIVERSITY OF CALIFORNIA

## XII.

Aus der Universitäts-Poliklinik für orthopädische Chirurgie zu Berlin
(weil. Direktor Prof. Dr. G. Joachimsthal).

# Merkwürdige Deformierung des Calcaneus bei tabischer Osteoarthropathie.

Von

Dr. **Franz Wohlauer**, Stabsarzt d. R.,
früher Assistent der Poliklinik, jetzt kommandiert als Orthopäde
zum Schullazarett Hannover-Schwanenburg.

Mit 3 Abbildungen.

Unter den zahlreichen Fällen von Knochen- und Gelenkerkrankungen bei Tabikern, die ich röntgenologisch zu untersuchen Gelegenheit hatte, nimmt die Beobachtung, über die ich hier kurz berichten möchte, eine Sonderstellung ein sowohl im Hinblick auf die Lokalisation des Leidens, als auch wegen der Art der Heilung des erkrankten Knochens.

Es handelt sich um einen 45jährigen Mann, der deutliche Symptome einer Tabes aufwies. Er suchte unsere Behandlung wegen seiner Gehstörungen, die hauptsächlich durch eine zunehmende Mißbildung des linken Fußes bedingt waren, auf. Der linke Fuß war kürzer als der rechte, das Gewölbe abgeflacht; die Gegend der distalen Fußwurzelknochen und der Metatarsi war verbreitert, die Fersengegend nach hinten stark ausgebuchtet. Es bestand ein Hallux valgus mäßigen Grades. Die Weichteile wiesen eine teigige Schwellung auf. In der Gegend des Lisfrancschen Gelenkes ließ sich passiv eine abnorme Beweglichkeit erzeugen, dabei spürte man deutliches Reiben und Knirschen. Somit bot sich das ausgesprochene Bild eines tabischen Fußes dar.

Die Röntgenaufnahmen ergaben folgenden Befund (Fig. 1 u. 2): Die Ossa cuneiformia sind nach Form und Begrenzung verändert; besonders ist das Cuneiforme III affiziert, dessen distale Begrenzungslinie starke Zerstörungen aufweist. Der linke erste Metatarsus ist kürzer und breiter als der rechte, die basale Gelenkfläche ist verbreitert und halbkreisförmig ausgehöhlt — es macht den Eindruck, als ob der Knochen durch das hineingetriebene Keilbein auseinandergesprengt worden ist. Die Metatarsi II bis V sind lateralwärts verschoben, die basalen Gelenkflächen des II., III.

Digitized by Google
Original from UNIVERSITY OF CALIFORNIA
Generated on 2019-10-16 13:02 GMT / http://hdl.handle.net/2027/uc1.b3774661
Public Domain in the United States, Google-digitized / http://www.hathitrust.org/access_use#pd-us-google

und IV. Metatarsus sind zerstört, es finden sich Absprengungen von diesen Knochen. Das Os cuboideum ist an seiner distalen Gelenkfläche stark verändert.

Am rechten Fuß ist das Metatarsophalangealgelenk II zerstört, die Gelenkflächen sind rauh, haben ihre Wölbung verloren; von dem Metatarsus ist ein Knochenteilchen abgeschnürt.

Die Röntgenaufnahme zeigt also ein typisches Bild tabischer Arthropathien; sehr charakteristisch ist die Veränderung, die der Metatarsus I sinister darbietet.

Betrachten wir nun die Seitenaufnahme des linken Fußes (Fig. 3). Abgesehen von der unregelmäßig fleckigen Zeichnung der Gegend der Me-

Fig. 1.

Fig. 2.

tatarsen, die sich ja aus den Veränderungen, welche die erste Aufnahme darbot, erklärt, ist die merkwürdige Form des Calcaneus auffallend. Wir sehen einen Knochen vor uns, der nur in seinem vorderen Teil die ursprüngliche Form bewahrt hat — die Gelenkverbindungen mit dem Cuboideum und dem Talus sind annähernd regelrecht. Der hintere Teil dagegen ist völlig umgewandelt, er erscheint so, als ob er kranialwärts umgeschlagen sei; hinten oben endet er in zwei Zacken. An der Sohlenfläche findet sich ein kleiner Sporn. Trotz dieser hochgradigen Formveränderung weist der Calcaneus ausgezeichnete Strukturen auf. Die Knochenbälkchen verlaufen in regelmäßigen, der veränderten Form des Knochens angepaßten Linien.

Es handelt sich also um eine starke Deformierung des Calcaneus, die ursächlich zweifellos auf die Tabes zurückzuführen ist, besonders wenn

Digitized by Google
Original from UNIVERSITY OF CALIFORNIA
Generated on 2019-10-16 13:02 GMT / http://hdl.handle.net/2027/uc1.b3774661
Public Domain in the United States, Google-digitized / http://www.hathitrust.org/access_use#pd-us-google

man die anderen typischen tabischen Knochen- und Gelenkveränderungen, die der Fuß aufweist, damit in Parallele setzt. Die Erkrankung des Calcaneus liegt zeitlich selbstverständlich vor der Zerstörung der anderen Fußknochen — denn dort haben wir einen vollkommen abgelaufenen Prozeß vor uns, während hier die Arthropathien in voller Blüte stehen. Man findet ja auch häufig die Erkrankung eines Knochens als frühes, ja als erstes Symptom einer Tabes; ich habe wiederholt aus einer Fraktur, meist handelte es sich um die Metatarsi, die Diagnose Tabes stellen können, die sonst noch keine oder so geringe Erscheinung gemacht hatte, daß sie nicht beachtet wurden, und auf die man erst durch das Knochenleiden aufmerksam gemacht wurde. In dem vorliegenden Fall muß es sich um eine Fraktur des Calcaneus gehandelt haben. Nach dem Bild, das der Knochen jetzt dar-

Fig. 3.

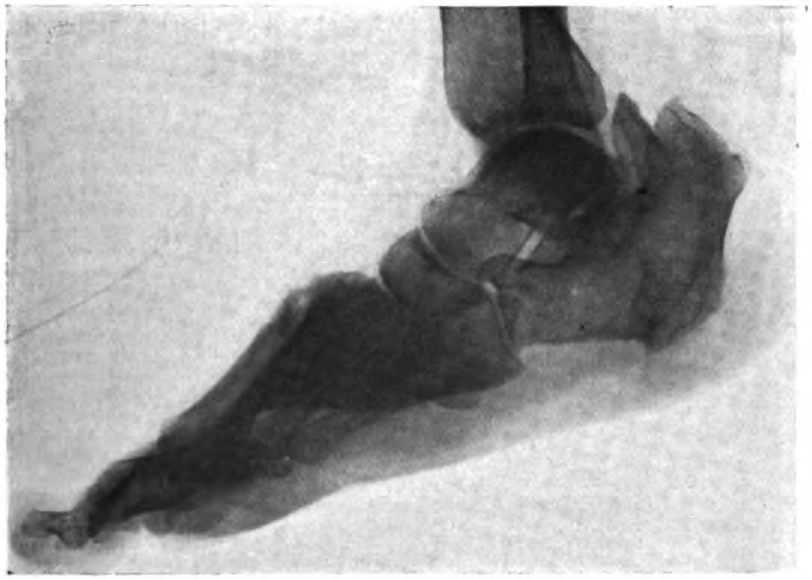

bietet, läßt sich schließen, daß die Bruchlinie in der Verlängerung der hinteren Fibulabegrenzung gelegen hat; man hat das Gefühl, daß der Unterschenkel und der Talus den Calcaneus gewissermaßen zertreten haben. Bei dem Fehlen des Schmerzgefühls bei den tabischen Knochen- und Gelenkerkrankungen — die Hochgradigkeit der Zerstörungen erklärt sich ja daraus, daß der Patient mit den schwer veränderten Gelenken herumgeht und durch die Belastung und Bewegung immer neue Zertrümmerungen hervorruft, ist zu schließen, daß unser Patient mit dem frakturierten Calcaneus weiter herum ging; das hintere Frakturstück wurde durch den Zug der Wadenmuskulatur nach oben gedreht, und so kam die Deformität zustande. Eine vorübergehende Ruhigstellung des Fußes mag dann zur Konsolidierung der Fraktur geführt haben. Levy[1]) bemerkt, daß man

[1]) Levy, Die neuropathischen Knochen- und Gelenkerkrankungen. Ergebnisse d. Chir. u. Orthop. 1911, Bd. 2.

Digitized by Google
Original from UNIVERSITY OF CALIFORNIA
Generated on 2019-10-16 13:02 GMT / http://hdl.handle.net/2027/uc1.b3774661
Public Domain in the United States, Google-digitized / http://www.hathitrust.org/access_use#pd-us-google

gelegentlich auffallend schnelle Konsolidation konstatieren könne. Die Zacken, welche dem Ansatz der Achillessehne entsprechen, kann man wohl als sekundäre Veränderungen auffassen.

Levy und Ludloff[1]) beschreiben einige Fälle von Calcaneusdeformität bei Tabes, von denen einer ähnlich wie der hier mitgeteilte aussieht — jedoch ist die Umformung nicht so außerordentlich und auch die Strukturzeichnung nicht so tadellos.

Kurz zusammengefaßt handelt es sich um eine, wenn auch stark deform, so doch restlos ausgeheilte Fraktur des Calcaneus mit sekundären Veränderungen bei einer Tabes, die an anderen Knochen desselben Fußes noch floride schwere Zerstörungen macht — also ein Nebeneinander von fortschreitender Zerstörung und Ausheilung an demselben Glied.

---

[1]) Levy und Ludloff, Die neuropathischen Gelenkerkrankungen und ihre Diagnose durch das Röntgenbild. v. Bruns' Beitr. 1909, Bd. 63.

Generated on 2019-10-16 13:02 GMT / http://hdl.handle.net/2027/uc1.b3774661
Public Domain in the United States, Google-digitized / http://www.hathitrust.org/access_use#pd-us-google
Digitized by Google
Original from UNIVERSITY OF CALIFORNIA

# Referate.

## 1. Allgemeines. Geschichte der Orthopädie.

1. v. **Baracz,** Zur Frage der Desinfektion der Hände mit besonderer Berücksichtigung der Kriegschirurgie. Zentralbl. f. Chir. 1917, 21.

v. Baracz empfiehlt ein Verfahren zur Händedesinfektion, das er während eines Aufenthalts in Amerika bei Weir kennen gelernt hatte und das er schon seit 14 Jahren mit kleinen Modifikationen bei allen aseptischen Operationen mit bestem Erfolge angewendet hat. Es handelt sich um eine Mischung des käuflichen Chlorkalkes mit der gewöhnlichen Waschsoda. Die Gebrauchsweise dieser Desinfektion ist sehr einfach. Nach genauer mechanischer Reinigung der Hände mittels Schmierseife, warmen Wassers und Bürste nimmt man einen Eßlöffel Chlorkalk und einen Sodakristall und verreibt mit dem letzteren unter Zugabe von wenig Wasser den Chlorkalk. Der Chlorgeruch läßt sich durch Abwaschen mit 1—5%igem Ammoniakwasser beseitigen. Die Hände kann man auf diese Weise 3—4mal täglich ohne Schaden für die Haut desinfizieren. In 95 % der Fälle läßt sich eine vollkommene Sterilität erreichen und zwar handelt es sich bei diesem Verfahren höchstwahrscheinlich nicht nur um eine Tiefen-, sondern auch um eine Dauerwirkung, wenigstens für die Zeit der Operationsdauer und darüber. Nur höchstgradiger und garantiert reiner Chlorkalk in wasser- und luftdichter Verpackung eignet sich zu diesem Verfahren, da anderer die Hände stark reizt. Blencke - Magdeburg.

2. **Baumann,** Zur Wundbehandlung mit Pyoktanin und hochwertiger Pyoktaningaze. Münch. med. Wochenschr. 1916; Feldärztl. Beil. Nr. 51.

Baumann berichtet über günstige Erfahrungen bei der Behandlung frischer und besonders auch eitriger Wunden mit Pyoktanin. Er verwendet Pyoktanin. coerul. Merck, und zwar in 5%iger Lösung in 60% Alkohol zum Ausspülen von größeren Wundhöhlen und Ausspritzen von Fisteln und in Form von Pyoktaningaze, die in einer „schwachen", „mittelstarken" und „starken" Konzentration von der Verbandstoffabrik von Paul Hartmann A.-G. in Heidenheim a. Br. (Württemberg) geliefert wird. Die Behandlung bewährte sich besonders bei Sehnenverletzungen und Knocheneiterungen und führte zu rascher Abnahme der Eiterung, schneller Reinigung und Granulation der Wunde. Mehrere Abbildungen und Krankengeschichten sind beigefügt. Scharff - Flensburg.

3. **G. Bonne,** Kurze Anleitung zur Verhütung von Gelenkversteifungen, Decubitus und Herzschwäche bei unseren Schwerverwundeten. Jena 1916, Verlag Gustav Fischer.

Digitized by Google
Original from UNIVERSITY OF CALIFORNIA
Generated on 2019-10-16 13:02 GMT / http://hdl.handle.net/2027/uc1.b3774661
Public Domain in the United States, Google-digitized / http://www.hathitrust.org/access_use#pd-us-google

Da die Wahrheit nicht oft genug gesagt werden kann, teilt Bonne seine einfachen Methoden mit, durch die er den in der Ueberschrift aufgestellten Forderungen gerecht wird. Für Orthopäden nichts wesentlich Neues.

Schasse - Berlin.

**4. Burkard,** Ueber die Behandlung von Narben und deren Folgezuständen mit Cholinchlorid. Münch. med. Wochenschr. 1916; Feldärztl. Beil. Nr. 42.

Burkard hat 37 Fälle mit Cholinchlorid behandelt, aber nie auch nur den geringsten Erfolg gesehen. Scharff - Flensburg.

**5. M. Cohn** (Berlin), Die künstliche Hand im ärztlichen Beruf. Berl. klin. Wochenschr. 1917, Nr. 2.

Cohn, der, wie wohl jetzt schon allgemein bekannt, vor mehreren Jahren seine linke Hand einbüßte und nun einen Carnesarm trägt, will an seiner eigenen Tätigkeit mit der künstlichen Hand zeigen nicht nur, was ein Arzt, der allerdings schon vorher seinen Beruf vollständig erlernt hat, bei einigem Fleiß und Uebung mit einer solchen Hand erreichen kann, sondern auch, daß der Carnesarm, allgemein genommen, jedem Kopfarbeiter auch im Erwerbsleben gute Dienste leistet.

Im allgemeinen hat sich Cohn in seiner ärztlichen Tätigkeit als Röntgenologe und Orthopäde auch der bisher gebräuchlichen Instrumente bedient — wenn er auch daran denkt, sich später seine Tätigkeit durch einige Spezialanschaffungen zu erleichtern — und damit, obwohl manches beschränkt, seine Arbeiten in zufriedenstellender Weise ausführen können.

Bei seinen Arbeiten zieht er für gewöhnlich einen gestrickten, weißen Handschuh über die künstliche Hand.

An der Hand von Bildern führt er vor, wie es ihm möglich ist, Binden anzuwickeln, Gipsverbände herzustellen, Fremdkörper aus dem Auge zu nehmen, Nadeln einzufädeln, Gefäße zu unterbinden und Hüftluxationen einzurenken.

Es gelingt ihm auch, Brüche einzurichten, Injektionen mit der Pravazspritze zu machen und bei allen seinen Arbeiten große Kraft zu entfalten.

Als Ersatz für die Pinzetten bedient er sich der Klemmen (Péans) oder der Häkchen. Bei Unterbindungen fixiert er sich das eine Fadenende mit einer Klemme und hält diese mit der künstlichen Hand.

Cohn operiert auch aseptisch und, um nicht von einem Assistenten abhängig zu sein, macht er beide Hände aseptisch. Er geht dabei so vor, daß er die rechte Hand nach den gewöhnlichen Regeln wäscht, benützt aber hierzu nicht die linke Hand zum Abreiben mit der Bürste, sondern fährt mit der Hand über die auf ihrem Rücken liegende Bürste. Ueber die linke, künstliche Hand zieht er einen gut sterilisierten, etwas grob gestrickten weißen Handschuh, der ohne eingestreutes Talkum angelegt wird; mehrere Bindentouren um das Handgelenk verhindern das Abgleiten und besorgen den Abschluß mit dem Aermel. (Ob eine ganz sichere Asepsis dadurch erreicht wird, steht allerdings dahin. Referent.) R. Maier, derzeit Teplitz-Schönau.

**6. Dobbertin,** Das Chloren schwer infizierter Wunden mit Dakinlösung. Münch. med. Wochenschr. 1916; Feldärztl. Beil. Nr. 45.

Dobbertin berichtet über günstige Erfahrungen, die er bei Behandlung des Gasbrandes mit Dakinlösung ($^1/_2$%ige Natriumhypochloridlösung) gemacht

Digitized by Google Original from UNIVERSITY OF CALIFORNIA
Generated on 2019-10-16 13:02 GMT / http://hdl.handle.net/2027/uc1.b3774661
Public Domain in the United States, Google-digitized / http://www.hathitrust.org/access_use#pd-us-google

hat. Außer Gasbrandwunden wurden auch schwer infizierte Schußfrakturen nach Anlegung eines gefensterten Gipsverbandes und ein fiebernder Gelenkschuß nach Punktion des Hämarthros, sowie Schädelschüsse mit progredienter Encephalitis mit der Lösung behandelt. Die Eiterungen gingen immer schnell zurück, es bildeten sich üppige Granulationen. Die Dakinlösung wurde zum Ausspülen von Wunden und zu feuchten Verbänden (ohne wasserdichten Stoff) benutzt, die dauernd feucht gehalten wurden. Nach Reinigung der Wunden, meist nach 6 Tagen, wurde mit dem Chloren der Wunden aufgehört und trocken aseptisch weiter verbunden.

Scharff - Flensburg.

7. **Dreyer,** Lederhandschuhe zum Händeschutz bei Operationen. Zentralbl. f. Chir. 1917, 10.

Dreyer hat seit einiger Zeit Versuche gemacht, Lederhandschuhe bei Operationen zu verwenden, die aus ungefärbtem glatten Glacéleder hergestellt sind und durch Einlegen in 3%iges Formalin keimfrei gemacht werden. Sie werden, nachdem sie gehörig mit Kochsalzlösung oder destilliertem Wasser aus- und abgespült sind, über die gut eingefettete Hand herübergezogen.

Blencke - Magdeburg.

8. **Hagemann,** Bemerkungen über die offene Wundbehandlung. (Aerztl. Verein zu Marburg, 29. Juli 1916.) Münch. med. Wochenschr. 1916, 41.

Hagemann zeigt an der Hand von 11 Fällen offen behandelter Wunden die Vorteile und Nachteile der offenen Wundbehandlung. Diese ist ein sehr gutes Mittel zur Bekämpfung der Infektion; schädlich aber ist die Bildung dicker Schorfe, starke ödematöse Schwellung der Gewebe und übermäßige Austrocknung der Granulationen. Die reine, offene Behandlung läßt sich zweckmäßig meist nicht länger wie 8—14 Tage durchführen. Nach Abklingen der Infektion empfiehlt es sich, zu der alten Verbandmethode überzugehen. Scharff - Flensburg.

9. **Hamburger,** Wundgitter zur offenen Wundbehandlung. Münch. med. Wochenschr. 1916; Feldärztl. Beil. Nr. 41.

Um die offene Wundbehandlung zu erleichtern, hat Hamburger Gitter aus weichen, biegsamen, an einer runden oder rechteckigen Basis aufgelöteten Drahtstäben herstellen lassen. Das Gitter wird mit Heftpflaster angeklebt, die Basis mit Bindenresten umwickelt, um Belästigung der Haut durch das Metall zu vermeiden.

Das Wundgitter wird von der Firma Loth in Köslin, Bergstraße, vertrieben.

Scharff - Flensburg.

10. **Karl Hannemann,** Taschenbuch des Feldarztes. VII. Teil: Der Verwundetentransport im Stellungskrieg. München 1917, Verlag J. F. Lehmann.

Auch dieses Bändchen ist eine wertvolle Ergänzung der früheren Bände des Taschenbuches. Schasse - Berlin.

11. **Hartleib,** Feuchte Wundbehandlung. Münch. med. Wochenschr. 1916; Feldärztl. Beil. Nr. 42.

Hartleib verwendet ebenfalls mit gutem Erfolg die auch von Dreyer und Hahn in der Münch. med. Wochenschr. empfohlene feuchte Wundbehandlung ohne wasserdichte Bedeckung, nimmt aber dazu kein Alkohol-Wasserstoffsuperoxydgemisch, sondern essigsaure Tonerde. Er läßt den ersten Verband

Digitized by Google
Original from UNIVERSITY OF CALIFORNIA
Generated on 2019-10-16 13:02 GMT / http://hdl.handle.net/2027/uc1.b3774661
Public Domain in the United States, Google-digitized / http://www.hathitrust.org/access_use#pd-us-google

2—3 Tage lang liegen, wechselt dann bei starker Eiterung täglich den Verband und später bei Nachlassen der Absonderung erst alle 2 Tage. Bei starker Nekrosenbildung der Fascien, Muskulatur oder des Unterhautzellgewebes tränkt er die in die Wunde eingeführte Gaze mit Kampferwein, der später wieder durch essigsaure Tonerde ersetzt wird. Scharff - Flensburg.

**12. Victor Hecht,** Leitfaden der physikalisch-therapeutischen Nachbehandlung Kriegsverwundeter. Wien und Leipzig 1916, Wilhelm Braumüller.

Der für Aerzte, Studierende und ärztliches Hilfspersonal bestimmte Leitfaden ist aus zur Heranbildung von Hilfsschwestern im Jahre 1915 gehaltenen Vorträgen hervorgegangen. Im einzelnen werden behandelt: Bau und Funktion des Bewegungsapparates, Kriegsverletzungen der Extremitäten, Massage, Gymnastik, Wärme, Elektrisation, Einrichtung und Organisation mechanotherapeutischer Stationen. Schasse - Berlin.

**13. Heinen,** Ueber Jodoformazeton, ein blutstillendes Antisepticum. Münch. med. Wochenschr. 1916; Feldärztl. Beil. Nr. 43.

Heinen verwendet eine Lösung von Jodoform in Azeton, der zur besseren Haltbarkeit einige Tropfen Salmiakgeist zugesetzt werden.

Jodoform. pur. 10,0,
Aceton. puriss. (Merck) 100,0,
Liq. ammon. caustic. gtts. III,
S. Jodoformaceton. Da ad vitr. nigr.

In der Lösung hat das Jodoform seinen Geruch völlig verloren. Die Lösung wirkt blutstillend und empfiehlt sich besonders bei Knochenwunden, sowohl frischen wie nach Sequestrotomien oder Osteotomien bei Osteomyelitis, auch zur Fistelbehandlung. Scharff - Flensburg.

**14. Heinrich,** Die Entwicklung der Kriegswundbehandlung bis zur kombinierten offenen Wundbehandlung. Münch. med. Wochenschr. 1917; Feldärztl. Beil. Nr. 20.

Heinrich sieht in der offenen Wundbehandlung die logische Entwicklung der Wundbehandlung überhaupt. Die Vorzüge der offenen Wundbehandlung sind: weitgehende Ruhigstellung des Wundgebietes, ungestörter Sekretabfluß, Ersparnis an Verbandmaterial, Hebung des Allgemeinzustandes, schnelle Entfieberung und Wundreinigung, Möglichkeit rechtzeitiger aktiver und passiver Bewegungen. Wenn durch langsame Epithelisierung die Heilung verzögert wird, kombiniert er die offene Wundbehandlung mit granulationsfördernden Deckverbänden. Die Gliedmaßen werden am besten in entsprechende Lagerungsapparate gelegt, zu denen Heinrich Leerschienen verwendet. Für die untere Extremität hält Heinrich die Braunsche Schiene für besonders geeignet, für die obere Extremität hat er selber Leerschienen anfertigen lassen, die abgebildet und beschrieben werden. Scharff - Flensburg.

**15. Holzapfel,** Bolus gegen Pyocyaneus. Münch. med. Wochenschr. 1916; Feldärztl. Beil. Nr. 2.

Holzapfel hat mit dem sterilisierten Bolus-Merck schnelles Verschwinden des Pyocyaneus erreicht. Scharff - Flensburg.

Digitized by Google
Original from UNIVERSITY OF CALIFORNIA
Generated on 2019-10-16 13:02 GMT / http://hdl.handle.net/2027/uc1.b3774661
Public Domain in the United States, Google-digitized / http://www.hathitrust.org/access_use#pd-us-google

**16. Albert Krecke** und **Fritz Lange**, Taschenbuch des Feldarztes. VI. Teil: Zur chirurgischen und orthopädischen Nachbehandlung der Verwundeten. München 1917, Verlag J. F. Lehmann.

Der VI. Teil des Taschenbuches bringt in der bekannten knappen Form der früheren Teile manche beherzigenswerte, leider noch recht oft außer acht gelassene Lehre für die Nachbehandlung der Verwundeten.

Schasse - Berlin.

**17. Erich Lexer** (o. Professor an der Universität Jena), Lehrbuch der allgemeinen Chirurgie zum Gebrauche für Aerzte und Studierende. 2 Bde. Achte, umgearbeitete Auflage. Stuttgart 1916, Verlag Ferd. Enke.

Daß Lexers bekanntes Lehrbuch in 12 Jahren acht Auflagen erlebt hat, ist ohne weiteres eine Kritik für sich. Lexer hat trotz des Krieges die Zeit dazu gefunden, das Buch für die neueste Auflage noch einmal durchzusehen. Einteilung und Inhalt sind bis auf die Nachtragungen der neuesten Erfahrungen und der hauptsächlichsten Literatur dieselben geblieben. Das Buch ist vielen ein treuer Berater und Begleiter im Felde und in der Heimat, und auch auf seiten unserer Feinde ist es deutsch und in der Uebersetzung vorgefunden worden.

Biesalski - Berlin-Zehlendorf.

**18. Meyer,** Bemerkungen zur Wundbehandlung mit Zucker. Münch. med. Wochenschr. 1916; Feldärztl. Beil. Nr. 2.

Meyer hat besonders bei Weichteilverletzungen, selbst ausgedehnten, schnelle Heilung unter Zuckerbehandlung gesehen. Bei eiternden Wunden, Abszessen usw. leistete die Zuckerbehandlung weniger wie die mit den gebräuchlichen antiseptischen Wundstreupulvern. Bei Wunden mit Blutungsgefahr ist die Zuckerbehandlung kontraindiziert. Scharff - Flensburg.

**19. Neumayer,** Scharlachrot und Pellidol. Münch. med. Wochenschr. 1917; Feldärztl. Beil. Nr. 20.

Neumayer weist darauf hin, daß in manchen Fällen das Scharlachrot weit besser wirkt wie Pellidol und führt einen einschlägigen Fall an. Neumayer verwendet Pellidol- und Scharlachrotsalbe nicht erst dann, wenn sich die Wunde schon gereinigt hat, sondern auch mit gutem Erfolge selbst bei unreinen Wunden von Anfang an. Scharff - Flensburg.

**20. W. Poppelreuter,** Die psychischen Schädigungen durch Kopfschuß, mit besonderer Berücksichtigung der patho-psychologischen, pädagogischen, gewerblichen und sozialen Beziehungen. Leipzig 1917, Verlag Leopold Voß.

Der erste Band dieses für kurzes Referat nicht geeigneten Werkes behandelt die Störungen der niederen und höheren Sehleistungen durch Verletzungen des Occipitalhirns. Drei weitere Bände sollen folgen. Schasse - Berlin.

**21. F. Sauerbruch,** Kriegschirurgische Erfahrungen. (Vortrag, gehalten auf dem schweizerischen Chirurgentag, 4. März 1916.) Berlin 1916, Julius Springer.

Besprechung seiner Erfahrungen in großen Zügen. Schasse - Berlin.

**22. Springer,** Jodoformtierkohle zur Wundbehandlung. Münch. med. Wochenschrift 1917; Feldärztl. Beil. Nr. 5.

Springer berichtet über günstige Erfahrungen mit 10%iger Jodoform-

Digitized by Google
Original from UNIVERSITY OF CALIFORNIA
Generated on 2019-10-16 13:02 GMT / http://hdl.handle.net/2027/uc1.b3774661
Public Domain in the United States, Google-digitized / http://www.hathitrust.org/access_use#pd-us-google

tierkohle bei der Wundbehandlung, besonders bei schweren Schußverletzungen von Knochen und Gelenken und bei Gasphlegmonen. Scharff - Flensburg.

**22 a. Hermann Ziegner,** Vademekum der speziellen Chirurgie und Orthopädie für Aerzte. 2. Aufl. Leipzig 1916, Verlag F. C. W. Vogel.

Das Büchlein, welches als Niederschlag einer Reihe von Vorlesungen der Kgl. Chirurgischen Universitätsklinik in Berlin entstanden ist, will dem praktischen Arzte einen Anhalt zur Weiterbildung in praktischer Chirurgie geben, ohne sich mit allzu bekannten Dingen aufzuhalten. Die 2. Auflage hat einzelne Kapitel der Friedenschirurgie in ihrem operationstechnischen Teile ergänzt und im Anhang einzelne Kapitel der Kriegschirurgie zum Teil ausführlicher behandelt, so z. B. Gasphlegmone, Nervenverletzungen, Gefäßverletzungen, Gelenkerkrankungen, Schädel- und Rückenmarksverletzungen. Schasse - Berlin.

**Bier,** Regeneration und Narbenbildung **47.**
**Hartmann,** Deutsche Prüfstellen für Ersatzglieder **386.**
**Spitzy,** Arzt und Prothese **385.**

---

## 2. Blutleere. Narkose. Lokalanästhesie.

**23. Franz,** Ueber parasakrale Anästhesie von der sakralen Wunde aus. Zentralbl. f. Chir. 1917, 14.

Franz empfiehlt als Ergänzung einer vorausgehenden Lumbal- oder Sakralanästhesie oder auch als Wiederholung einer gewöhnlichen Parasakralanästhesie mit Hauteinstich neben dem Steiß-Kreuzbeingelenk die parasakrale Anästhesie von der sakralen Wunde aus, die er näher beschreibt.

Blencke - Magdeburg.

**24. Geigel,** Herz und Narkose. Münch. med. Wochenschr. 1917; Feldärztl. Beil. Nr. 9.

Geigel ist der Ansicht, daß die Herzerweiterung die Ursache für den Narkosentod ist und erklärt, warum bei Herzerweiterung das Chloroform in größerer Menge aufgenommen wird und schädlicher wirkt. Er hält es deshalb für besonders wichtig, durch Orthodiagraphie festzustellen, ob eine Herzerweiterung vorliegt.

Scharff - Flensburg.

**25. Fritz Härtel,** Die Lokalanästhesie. Mit einem Vorwort von Professor Dr. V. Schmieden. Neue deutsche Chir. Bd. 21. Stuttgart 1916, Verlag Ferd. Enke. (Preis geh. M. 12.60.)

Auf Grund langjähriger Studien als Assistent von Geheimrat Bier und Prof. V. Schmieden hat Härtel eine Bearbeitung der Lokalanästhesie vorgenommen, die nun als Buch vorliegt. In kurzer, außerordentlich prägnanter Form wird die Technik an der Hand von ausgezeichneten und originellen Abbildungen geschildert. Eine kurze, theoretische Einleitung und einige Tabellen aus der Geschichte der Lokalanästhesie, Anatomie und Pharmakologie vervollständigen das Werk, das nicht nur von Chirurgen, sondern auch von praktischen Aerzten und Studierenden freudig begrüßt werden wird.

Mollenhauer - Berlin-Zehlendorf.

Digitized by Google
Original from UNIVERSITY OF CALIFORNIA
Generated on 2019-10-16 13:02 GMT / http://hdl.handle.net/2027/uc1.b3774661
Public Domain in the United States, Google-digitized / http://www.hathitrust.org/access_use#pd-us-google

**26. Hirsch,** Ein Universalanästhetikum. Münch. med. Wochenschr. 1917, 8.

Hirsch hat eine Kombination von Akoin (Heyden) und Novokain-Suprarenin als ein dem Kokain völlig gleichwertiges, dabei aber ganz ungefährliches Mittel bei Augenoperationen angewendet. Die Anästhesie hielt sehr lange an, so daß kein Nachschmerz bemerkt wurde. Auch bei Infiltration der Haut und des Periostes war das Mittel wirksam. Es wird gebrauchsfertig von der Schweizerapotheke in Berlin W 8 vertrieben. Scharff - Flensburg.

**27. Momburg,** Das Fibrin-Bergel, ein vorzügliches lokales Blutstillungsmittel. Zentralbl. f. Chir. 1917, 18.

Momburg empfiehlt das von der Firma Merck (Darmstadt) hergestellte Präparat, das von Bergel zur Behandlung von verzögerter Callusbildung und Pseudarthrosen angegeben ist, als lokales Blutstillungsmittel. Um zu verhüten, daß das Fibrin fortgeschwemmt wird, muß man sofort nach dem Aufschütten das Fibrin mit dem Finger vielleicht eine halbe Minute lang leicht andrücken.

Blencke - Magdeburg.

**28. Rosenstrauß,** Ueber die Armlagerung während der Narkose zur Verhütung der Narkosenlähmung. Münch. med. Wochenschr. 1917; Feldärztl. Beil. Nr. 22.

Rosenstrauß führt die während der Narkose entstehende Arm- (Plexus-) Lähmung darauf zurück, daß der Arm des Narkotisierten bei der Pulskontrolle über den Kopf gezogen und dadurch der Plexus zwischen Clavicula und erste Rippe gequetscht wird. Um dies zu vermeiden, hat Rosenstrauß früher besondere Armhalter angegeben und empfiehlt da, wo diese nicht zur Verfügung stehen, die auf der Brust gekreuzten Arme des zu operierenden Patienten fest in das aufgeschlagene Operationshemd einzuwickeln.

Scharff - Flensburg.

**29. Schmid,** Ueber Leitungsanästhesie im Felde. Münch. med. Wochenschr. 1916; Feldärztl. Beil. Nr. 47.

Schmid zeigt an einer Reihe von Beispielen, wie sich auch im Felde die Leitungsanästhesie durchführen läßt, und zwar für schwer kollabierte Verwundete und für solche mit Hals- und Brustschüssen paravertebrale Leitungsanästhesie bei Operationen am Hals und Thorax, paravertebrale in Verbindung mit parasakraler Anästhesie oder Sakralanästhesie bei Operationen am Bauche, Becken und in der oberen Hälfte des Oberschenkels; nur ausnahmsweise Lumbalanästhesie; bei Eingriffen vom Knie abwärts periphere Nervenanästhesie. Die Technik der paravertebralen Einspritzungen wird genau beschrieben.

Scharff - Flensburg.

---

## 3. Instrumente. Therapeutische Hilfsapparate.

**30. Ansinn,** Sperrdrains. Zentralbl. f. Chir. 1916, 45.

Ansinn hat sich Glasdrains parallel zusammengießen lassen, die er senkrecht zur Wundspannung an die Haut bzw. an die Fascie näht. Sie haben ihm stets, namentlich bei den tiefen Oberschenkelwunden, einen ausgezeichneten



Digitized by Google
Original from UNIVERSITY OF CALIFORNIA
Generated on 2019-10-16 13:02 GMT / http://hdl.handle.net/2027/uc1.b3774661
Public Domain in the United States, Google-digitized / http://www.hathitrust.org/access_use#pd-us-google

und sicheren Sekretabfluß geschaffen und sind in verschiedenen Größen durch die Firma Braun in Melsungen zu beziehen. Blencke - Magdeburg.

**31. Binsenberger,** Improvisierung eines Heißluftapparates für Feldzwecke. Münch. med. Wochenschr. 1917; Feldärztl. Beil. Nr. 8.

An einer glatt gehobelten Holzplatte werden mehrere halbkreisförmig gebogene Cramerschienen befestigt, das Gerüst innen und außen mit Flanellstoff bekleidet, an den Schmalseiten 2 nach Art eines Tabakbeutels zusammenziehbare Stoffstreifen zur Abdichtung angebracht, dazu eine Spiritusflamme mit Rohrleitung. Scharff - Flensburg.

**32. Brodnitz,** Weichteilschützer bei Amputation. Münch. med. Wochenschr. 1916; Feldärztl. Beil. Nr. 40.

Um die durchschnittenen Weichteile bei Amputationen gut zurückzuhalten, so daß sie nicht von der Säge gezerrt und gequetscht werden, hat Brodnitz den Weichteilschützer konstruiert, der aus zwei gegeneinander beweglichen metallenen Halbscheiben besteht, die einen Ausschnitt zur Aufnahme des zu amputierenden Knochens haben. Der Knochen wird durch vier scharfe, dem Ausschnittsrande radiär aufsitzende Spitzen fixiert.

Der „Weichteilschützer" wird von der Firma Droell, Frankfurt a. M., Kaiserstr. 42, zum Preise von 25 M. geliefert. Scharff - Flensburg.

**33. Fischer,** Ueber behelfsmäßige Instrumente. Münch. med. Wochenschr. 1916; Feldärztl. Beil. Nr. 43.

Fischer zeigt an einer Reihe von Abbildungen, wie aus verzinktem Eisendraht, leeren Konservendosen und Zinkblech allerhand Instrumente behelfsmäßig hergestellt werden können. Scharff - Flensburg.

**34. Kuhn,** Ein Entspannungs-Aufklappverband (mit maximal adaptierender und progredienter Drahtzügelwirkung). Münch. med. Wochenschr. 1917; Feldärztl. Beil. Nr. 3.

Der Verband unterscheidet sich von dem früher beschriebenen Miederschnürverband dadurch, daß die Gazeläppchen an der der Wunde zugekehrten Seite mit Versteifungsstäbchen versehen sind, die durch Drahtzügel aneinander befestigt werden können. Scharff - Flensburg

**35. Landwehr,** Perldrains. Münch. med. Wochenschr. 1917; Feldärztl. Beil. Nr. 19.

Die Perldrains dienen zum Ersatz der Gummidrains. Sie bestehen aus sog. Perlkränzen, die bis zur gewünschten Länge an einem doppelten Seidenfaden aufgereiht werden. Sie werden nicht zur Fistelgangdrainage verwendet, sondern zum Offenhalten breitgespaltener Abszesse oder zur Sicherung des Wundabflusses bei Amputationen und bei Resektionen großer Gelenke. Hersteller: Braun (Melsungen). Scharff - Flensburg.

**36. Löffler,** Eine neue Knochenhaltezange. Deutsche med. Wochenschr. 1916, Nr. 45.

Das Instrument wird geliefert von der Firma F. Baumgartel, Halle a. d. S. Bibergeil.

Digitized by Google Original from UNIVERSITY OF CALIFORNIA
Generated on 2019-10-16 13:02 GMT / http://hdl.handle.net/2027/uc1.b3774661
Public Domain in the United States, Google-digitized / http://www.hathitrust.org/access_use#pd-us-google

**37. Merrem,** Eine vorteilhafte Form des scharfen Wundhakens. Münch. med. Wochenschr. 1917; Feldärztl. Beil. Nr. 9.

Das Krallenende der Haken ist um 45° abgebogen, die Zinken selbst bilden keinen vollen, sondern einen verkürzten Halbkreis. Die neuen Haken sollen nicht so leicht abrutschen und den Operateur nicht behindern.

Scharff - Flensburg.

**38. Meyer,** Behelfsmäßiger Weichteilschützer. Münch. med. Wochenschr. 1917; Feldärztl. Beil. Nr. 6.

Abbildung und Beschreibung eines Weichteilschützers (für Amputationen), der ohne nennenswerte Kosten und Schwierigkeiten von jedem gelernten Schlosser hergestellt und, zusammengelegt, im Hauptbesteck untergebracht werden kann.

Scharff - Flensburg.

**39. Nußbaum,** Der sterile Schleifstein. Zentralbl. f. Chir. 1917, 5.

Nußbaum läßt einen kleinen Oelstein und eine mit Oel gefüllte Undine im Instrumentenkocher sterilisieren, damit er die Messer während seiner Nervenoperationen wieder anschleifen kann, was einige Sekunden Zeit in Anspruch nimmt, die reichlich wieder wettgemacht werden durch das bessere Schneiden. Die Operation verlief stets „steril und ebenso friedlich wie auf dem Präpariersaal in der Anatomie". Blencke - Magdeburg.

**40. Rosenthal,** Ueber die Verwendung von Pferdehaaren als Nahtmaterial. Münch. med. Wochenschr. 1917; Feldärztl. Beil. Nr. 8.

Die Pferdehaare haben sich besonders bei Operationen in der Mundhöhle und bei der Gefäßnaht gut bewährt. Rosenthal empfiehlt sie aber auch für die Nervennaht und für Unterbindung kleinkalibriger Gefäße. Durch 10 Minuten langes Kochen in siedendem Wasser ohne Sodabeimischung lassen sich die Pferdehaare keimfrei machen. Die Firma Graf in Nürnberg liefert keimfrei gemachte Pferdehaare von 30 und 40 cm Länge in steriler trockener Einzelverpackung. Scharff - Flensburg.

**41. Schilcher,** Ein neues Instrument zur schnellen Abnahme von Gipsverbänden. Münch. med. Wochenschr. 1917; Feldärztl. Beil. Nr. 2.

Schilcher benutzt ein verstellbares Zahnrad, das mit dem Schlauch eines Motors oder einer Fußtretmaschine in Verbindung gebracht wird, um schnell und bequem einen Gipsverband aufzusägen. Scharff - Flensburg.

**42. Spitzy,** Einfaches Einrenkungsverfahren bei Schulterluxationen. Zentralbl. f. Chir. 1916, 47.

Der Patient wird auf einen Stuhl gesetzt so, daß er die Lehne unter der gesunden Achsel hat. Ein schmal zusammengelegtes Handtuch wird zu einer Schlinge vereinigt, die über den zum Oberarm rechtwinklig gehaltenen Unterarm geschoben wird, aber nicht bis auf den Erdboden reichen darf, damit der Arzt mit dem Fuß in dieselbe hineintreten und so mit seinem Körpergewicht den Oberarmkopf nach unten ziehen kann. Er behält so seine beiden Hände frei, mit denen er jenen nun in die Gelenkpfanne hineinhebeln kann. Als Hilfsperson ist niemand weiter nötig, als jemand, der die Hand des abgebogenen Unterarms hält, wozu keinerlei Kraftanstrengung notwendig ist. Blencke - Magdeburg.

Digitized by Google
Original from UNIVERSITY OF CALIFORNIA
Generated on 2019-10-16 13:02 GMT / http://hdl.handle.net/2027/uc1.b3774661
Public Domain in the United States, Google-digitized / http://www.hathitrust.org/access_use#pd-us-google

**43. Vulpius,** Eine Feldbeckenstütze. Münch. med. Wochenschr. 1917; Feldärztl. Beil. Nr. 1.

Beschreibung und Abbildung einer zweckmäßigen Beckenstütze.

Scharff - Flensburg.

**Hecht,** Physikalisch-therapeutische Nachbehandlung **12.**

---

## 4. Diagnostik. Diagnostische Hilfsapparate.

**44. Armbruster,** Bedeutung der chronischen Influenza für die Chirurgie. Zentralblatt f. Chir. 1916, 45.

Nach des Verfassers Erfahrungen wird die chronische Influenza mit ihren typischen, zumeist nur hinteren bzw. seitlichen Lungeninfiltrationen von manchen Aerzten als bedeutungslos angesprochen, was sehr zu Unrecht geschieht, da sie in der Chirurgie eine wichtige Rolle spielt, indem sie ein Medium für Streptokokken abgeben kann. Er führt eine Reihe von chirurgischen Erkrankungen kurz an, bei denen die Erreger der chronischen Influenza sicherlich Verschlimmerungen des Leidens hervorrufen können. Blencke - Magdeburg.

**45. Adolf Lorenz,** Ueber die Frühdiagnose einiger wichtiger Deformitäten. Wiener med. Wochenschr. 1916, Nr. 10 u. 11.

In diesem für praktische Aerzte bestimmten Vortrag bespricht Lorenz die Frühsymptome der Skoliose, Spondylitis, Coxitis und insbesondere des Plattfußes und gibt einige einfache, für den Praktiker wichtige therapeutische Winke.

Haudek - Wien.

**Jensen,** Fractura proc. post. tali **296.**
**Rovsing,** Pyriformisabszeß **206.**
**Sanitas-El.-Ges. Berlin,** Durchleuchtungslokalisation mittels der Blendenränder **177.**
**Wagener,** Fremdkörperlokalisation **184, 185.**

---

## 5. Orthopädische Anatomie, Physiologie, Biologie. Medizinische Physik.

**46. Adolph,** Zur orthostatischen (lordotischen) Albuminurie bei Soldaten. Münch. med. Wochenschr. 1917; Feldärztl. Beil. Nr. 7.

Durch Untersuchung einer großen Zahl von Soldaten stellte Adolph fest, daß die orthostatische (lordotische) Albuminurie, wie sie Jehle bei Kindern beobachtet und beschrieben hat, in gleicher Weise auch bei Soldaten zwischen 20 und 40 Jahren vorkommt. Diese Tatsache ist für den Militärarzt von Wichtigkeit, weil die Albuminurie leicht eine Nephritis vortäuschen könnte. Die orthostatische Albuminurie hat aber an sich keinen Einfluß auf die Dienstfähigkeit.

Scharff - Flensburg.

**47. Bier,** Regeneration und Narbenbildung in offenen Wunden mit Gewebslücken. (Verein. ärztl. Gesellsch. zu Berlin, 7. Februar 1917.) Münch. med. Wochenschr. 1917, 8.

Digitized by Google
Original from UNIVERSITY OF CALIFORNIA
Generated on 2019-10-16 13:02 GMT / http://hdl.handle.net/2027/uc1.b3774661
Public Domain in the United States, Google-digitized / http://www.hathitrust.org/access_use#pd-us-google

Die Regeneration wird durch Fremdkörper und Infektion gestört, durch Wärme und Feuchtigkeit befördert. Der beste Nährboden für Knochenersatz ist Blut. Bei subkutaner Knochenoperation sind alle Voraussetzungen für eine günstige Regeneration gegeben. Deshalb macht Bier möglichst subkutane Operation. Bei Knochenhöhlen bestreicht er die Ränder mit Mastisol und deckt mit Billrothbatist usw. luftdicht zu. Nach etwa 4 Wochen sieht man kräftige Granulation und erreicht dann unter Salbenbehandlung schnelle Epithelialisierung. Bier empfiehlt möglichst kleine Operationsschnitte, selbst bei Eröffnung von Abszessen. Scharff - Flensburg.

**48. Deutsch,** Ein Fall von Knochenneubildung in der Nervenscheide des Ischiadicus nach Schußverletzung. Münch. med. Wochenschr. 1917; Feldärztl. Beil. Nr. 7.

Bei einem Soldaten traten nach einer Granatsplitterverletzung des Oberschenkels trotz Entfernung des Splitters heftige Schmerzen im Verlauf des ganzen Ischiadicus auf. Bei der deswegen vorgenommenen Operation fand Deutsch den Nerv vorn in starkes Narbengewebe eingebettet und in der Narbe, mit dem Epineurium des Nerven verwachsen, ein längeres dünnes Knochenstück. Da eine Knochenverletzung nicht nachzuweisen war und weil sich das Knochenstück der Form des Nerven in der Längsrichtung angepaßt hatte und mit dem Epineurium fest verwachsen war, nimmt Deutsch an, daß die Knochenneubildung nicht durch versprengte Perioststücke hervorgerufen wurde, sondern durch eine metaplastische Umwandlung des bindegewebigen Teiles des Epineuriums unter Einfluß des Hämatoms in der Umgebung. Scharff - Flensburg.

**49. Fischer,** Ein eigenartiges Phänomen bei Schußfraktur des Unterschenkels. Münch. med. Wochenschr. 1916; Feldärztl. Beil. Nr. 37.

Im Anschluß an den Artikel von Küttner: „Ein eigenartiges Phänomen bei geheilter Schußfraktur des Oberschenkels" in Nr. 13 der Münch. med. Wochenschrift berichtet Fischer über einen Soldaten mit Schußfraktur der Tibia, der dasselbe Phänomen zeigt wie die drei Küttnerschen Patienten, d. h. er kann das kranke Bein in der Hüfte maximal beugen und wie ein Gewehr präsentieren. Fischer erklärt dies dadurch, daß durch eine Erschlaffung oder Verlängerung der Wadenmuskeln die Ansatzstellen der Kniebeugesehnen gewissermaßen höher hinauf gerückt sind, d. h. daß die in der gesunden Kniekehle vorhandene Spannung in der des kranken Beines wegfällt oder zum mindesten stark verringert ist. Scharff - Flensburg.

**50. Görner,** Körpermessungen an samländischen schul- und vorschulpflichtigen Kindern. Diss. Königsberg 1916.

Die samländischen Knaben sind den Mädchen in der Länge, im Gewicht, im Brustumfang, im Unterarmumfang und in der Druckkraft im großen und ganzen überlegen; die Mädchen sind kleiner als die Knaben, aber verhältnismäßig schwerer. Das stärkste Wachstum findet sich bei den Knaben im 14. Lebensjahre, bei den Mädchen im 12. Lebensjahre. Der Brustumfang ist gleich der halben Körperlänge, bei den Knaben in allen Altersstufen um $2^1/_2$ cm größer als bei den Mädchen. Die Druckkraft geht der Dicke der Armmuskulatur nicht parallel. Die samländischen Kinder haben im Vergleich zu andern Kindern hohe Längenzahlen, aber niedrige Gewichtszahlen. In den ersten 3 Schuljahren sind die Längen-

Digitized by Google
Original from UNIVERSITY OF CALIFORNIA
Generated on 2019-10-16 13:02 GMT / http://hdl.handle.net/2027/uc1.b3774661
Public Domain in the United States, Google-digitized / http://www.hathitrust.org/access_use#pd-us-google

zahlen relativ hoch, werden dann aber gegen das Ende der Schulzeit denen anderer Kinder gleich. In der Stadt sind die Kinder reicher Eltern körperlich besser entwickelt als die Kinder von armen Eltern; die Landkinder haben eine bessere Körperkonstitution als die städtischen Volksschüler. Die samländischen Kinder sind den Kindern von Königsberg-Land ungefähr gleich, nähern sich dann am meisten den westfälischen, pommerschen und holsteinischen Kindern; sie übertreffen die Volksschüler in den Städten, sind jedoch den Knaben und Mädchen höherer Schulen unterlegen; sie sind größer, aber leichter als die Züricher und russischen Kinder. Blencke - Magdeburg.

**51. Heberling,** Ein Fall von Knochenneubildung in der Nervenscheide des Ischiadikus nach Schußverletzung. Münch. med. Wochenschr. 1916; Feldärztliche Beil. Nr. 37.

Bei einem Soldaten, der eine Verletzung des Oberschenkels durch Granatsplitter erlitten hatte, wurde 2 Monate nach der Verletzung wegen Peroneuslähmung der N. ischiadicus freigelegt. Dabei fand sich in der Nervenscheide eine wahre Knochenbildung, die dadurch entstanden war, daß durch den Granatsplitter Periostläppchen vom Trochanter major abgerissen wurden, die in der Nervenscheide liegen blieben und dort in dem Bluterguß guten Nährboden zur Knochenbildung fanden. Scharff - Flensburg.

**52. Lehmann,** Die Störungen der Lage- und Bewegungsempfindungen in Zehen und Fingern nach Nervenschüssen. Münch. med. Wochenschr. 1916; Feldärztl. Beil. Nr. 45.

Lehmann hat an einer Reihe von Nervenschüssen die Störungen der Lage- und Bewegungsempfindungen untersucht, solche aber nur bei Verletzungen des Tibialis, Ulnaris und Medianus gefunden, während bei Verletzung des Peroneus und Radialis keine Veränderungen nachweisbar waren. Aus den Beobachtungen konnte er bestimmte Schlüsse über den Verlauf der Nervenfasern für die Finger- und Zehengelenke ziehen. Scharff - Flensburg.

**53. Neisser,** Ueber Bleischaden nach Steckschuß. Münch. med. Wochenschr. 1917; Feldärztl. Beil. Nr. 7.

Neisser berichtet über 2 Fälle von Bleischaden nach Steckschuß. Im 1. Fall handelte es sich um einen 34jährigen Offizier, der nach einem Schrapnellsteckschuß in die rechte Brust eine intermittierende Neurose und Neuralgie bekam. Es konnte Blei im Harn nachgewiesen werden. Im 2. Fall traten bei einem 60jährigen Mann, der vor 25 Jahren einen Schrotschuß in das rechte Bein bekommen hatte, anfallsweise heftige Schmerzen im rechten Bein (Cruralisgebiet), wie auch Schmerzen in beiden Knieen und Hüftgelenken auf, die Neisser als Bleineuralgie und Arthralgie ansieht. Er empfiehlt deshalb, den Urin von Trägern solcher Steckbleigeschosse auf Blei zu untersuchen, wo die geringsten verdächtigen Anzeichen eines Bleischadens vorliegen. Scharff - Flensburg.

**54. Neugarten,** Ueber Knochenneubildung aus versprengtem Periost nach Streifschußverletzungen. Münch. med. Wochenschr. 1916; Feldärztl. Beil. Nr. 51.

Ein Reservist hatte Mitte Oktober 1915 eine Gewehrschußverletzung des rechten Oberschenkels erlitten. Anfang November waren die Wunden geheilt, aber es fand sich unter der Ausschußnarbe eine harte, schmerzhafte Geschwulst,

Digitized by Google Original from UNIVERSITY OF CALIFORNIA
Generated on 2019-10-16 13:02 GMT / http://hdl.handle.net/2027/uc1.b3774661
Public Domain in the United States, Google-digitized / http://www.hathitrust.org/access_use#pd-us-google

die durch Operation entfernt wurde. Sie erwies sich als osteomartige Neubildung, die dem Knochen fest aufsaß. Nach dem Befund bei der Operation und der Röntgenuntersuchung ist anzunehmen, daß das Geschoß den Knochen gestreift und dabei ein kleines Stück Knochen mit Periost mitgenommen hat, das nun im Schußkanal die Neubildung veranlaßte. Scharff - Flensburg.

**55. Porges,** Ueber Dornfortsatzdeviationen bei Lungentuberkulose. (K. k. Gesellsch. d. Aerzte, Wien, 17. November 1916.) Münch. med. Wochenschr. 1916, 52.

Porges hat bei Lungenkranken etwa in 15 % der Fälle seitliche Abweichung eines noch mehrerer Brustwirbeldorne beobachtet, ohne daß Caries festzustellen war. Er erklärt die Abweichung durch Muskelzug, der im Kindesalter bei noch plastischen Knochen eingewirkt hat. Scharff - Flensburg.

**56. Reinhardt,** Ueber Latenz von Bakterien bei Kriegsverwundungen. Münch. med. Wochenschr. 1916; Feldärztl. Beil. Nr. 36.

Reinhardt hat Narben von Schußverletzungen, Geschosse, Sekret und Gewebe aus Geschoßbalg und Schußkanalcyste, auch Aneurysmen untersucht und gefunden, daß solides, reaktionsloses Narbengewebe von Schußverletzungen steril war. Dagegen fanden sich lebensfähige Bakterien, vor allem Streptokokken, aber auch Tetanus- und Oedembazillen, die in Fremdkörperhöhlen, Abszeßresten, nekrotischem Material an und im Fremdkörper günstigen Nährboden hatten und durch umgebendes Narbengewebe gegen die bakteriziden Einflüsse des Organismus geschützt waren. Auch in der Wand der durch Schußverletzung entstandenen Hämatome und Aneurysmen können sich Bakterien latent erhalten. Scharff - Flensburg.

**57. Reye,** Dunkelblaue Verfärbung beider Skleren mit idiopathischer Knochenbrüchigkeit. (Aerztl. Verein i. Hamburg, 17. Oktober 1916.) Münch. med. Wochenschr. 1916, 45.

55jähriger Mann mit Blaufärbung der Sklera und Knochenbrüchigkeit. Röntgenologisch fand sich an den Schaftenden Knochenatrophie, an den Frakturstellen Kalkmangel und Fehlen eines eigentlichen Callus.

Scharff - Flensburg.

**58. Schlake,** Körpermessungen von Landkindern an der Südküste des Kurischen Haffs. Diss. Königsberg 1916.

Die Körperlänge hielt ziemlich gleichen Schritt mit der Gewichtszunahme. Die gemessenen Knaben erwiesen sich von größerem Wuchs als die Mädchen, bei denen es jedoch bemerkenswert ist, daß sie in den Jahren 11—13 eine außerordentlich große Zunahme an Körperlänge zeigten. Bei Knaben im Alter von 6—13 Jahren fand Verfasser eine jährliche Zunahme des Brustumfanges von durchschnittlich 1,15 cm, bei Mädchen gleichen Alters von 1,3 cm, bei den vorschulpflichtigen Kindern betrug die Zunahme bei Knaben 1,3 cm, bei Mädchen 1,7 cm. Die Größe der Ein- und Ausatmung schwankte zwischen 5 und 7 cm bei Knaben und Mädchen ziemlich gleichmäßig. Der Umfang der Unterarme erwies sich bei den Knaben größer als bei den Mädchen, auch die für die Druckkraft ermittelten Werte zeigen für die Knaben ein günstigeres Resultat als für die Mädchen. Blencke - Magdeburg.

Digitized by Google
Original from UNIVERSITY OF CALIFORNIA
Generated on 2019-10-16 13:02 GMT / http://hdl.handle.net/2027/uc1.b3774661
Public Domain in the United States, Google-digitized / http://www.hathitrust.org/access_use#pd-us-google

**59. Vogel,** Zur Frage der osteoplastischen Tätigkeit des Periosts. Zentralbl. f. Chir. 1916, 40.

Nach Ribbert ist es bekanntlich die durch die Trennung vom Knochen bedingte Entspannung des Periosts, die die Zellen der Kambiumschicht zu osteoplastischer Betätigung veranlaßt. Vogel war nun kürzlich in der Lage, ein 8 Jahre vorher von ihm an Pseudarthrose operiertes Kind wiederzusehen und wegen nachträglich eingetretener Verbiegung an der damals operierten Stelle noch einmal zu operieren. Er hatte damals zu beiden Seiten der Tibia je eine Platte Paraffin so unter das abgehobene Periost deponiert, daß der Knochenspalt überbrückt wurde, und diese Paraffinscheiben fand er bei der späteren Operation auf der Höhe der Knochenverdickung, des Callus, zwischen diesem und dem ihn überziehenden Periost ganz lose, weder am Knochen, noch am Periost adhärent, so daß sie mit der Pinzette frei aus ihrem Lager herausgenommen werden konnten. Die mikroskopische Untersuchung zeigte keinerlei Organisationsspuren und der gesamte Befund beweist nach Vogel, daß der Callus nicht vom Periost, sondern von den osteoplastischen Elementen des Knochens selbst stammt. Ob der vereinzelte Fall gegen die Ribbertsche Theorie verwertet werden könnte, möchte Verfasser nicht entscheiden, da vielleicht hier einer jener Fälle von konstitutioneller Minderwertigkeit einzelner Individuen vorliegt, die er in einer früheren Arbeit als Schwäche des gesamten Körperbindegewebes bezeichnete. Bei dem Kinde konnte er nichts Derartiges feststellen, weist aber darauf hin, daß dieselbe in dieser frühen Jugend sich oft noch nicht zeigt, obgleich sie in der Anlage vorhanden ist. Blencke-Magdeburg.

**Böttger,** Schienbeinschmerzen und Plattfußbeschwerden **293.**
**Budde,** Knochenüberpflanzung **306.**
**Eden,** Nervenoperation **313.**
**Gocht,** Das Kniegelenk **384.**
**Hohmann,** Hartes Oedem des Handrückens **324.**
**Münz,** Bedeutung der Blutuntersuchungen **255.**
**Nagy,** Hartes Oedem des Handrückens **340.**
**Perthes,** Homöoplastische Hautverpflanzung **344.**
**Sauerbruch,** Kinetische Prothesen **351.**
**Tandler,** Prinzipieller Aufbau menschlicher Gelenke **381.**

## 6. Orthopädische Verbandtechnik.

**60. Appel,** Behandlung von komplizierten Oberarmfrakturen durch Extension am flektierten Unterarm. Münch. med. Wochenschr. 1917; Feldärztl. Beil. Nr. 3.

Das Wesentliche des Verbandes sind zwei aus Bandeisen angefertigte Spreizen, die sich einerseits gegen das Becken (Beckengipsverband), anderseits gegen den Unterarm (Gipshülse oder zirkulärer Gipsverband) stützen. Die Extension wird am Tage durch einen über die Ellbogenspreize gelegten Sandsack, nachts durch eine über eine Rolle laufende Schnur bewirkt, die an einem Loch der Ellbogenspreize befestigt wird. Der Oberarm kann frei bleiben, der Thorax-

Digitized by Google
Original from UNIVERSITY OF CALIFORNIA
Generated on 2019-10-16 13:02 GMT / http://hdl.handle.net/2027/uc1.b3774661
Public Domain in the United States, Google-digitized / http://www.hathitrust.org/access_use#pd-us-google

verband fällt fort. Die Wunde kann verbunden werden, ohne daß die Extension gestört wird. Mehrere Abbildungen zeigen die Konstruktion der Spreizen und die Anlegung des Verbandes. Scharff - Flensburg.

**61. v. Baeyer,** Physiologische Plombierung von infizierten Knochenhöhlen. Münch. med. Wochenschr. 1917; Feldärztl. Beil. Nr. 19.

Um auf schonende Weise den Eiter im Grunde großer Knochenhöhlen zu entfernen und die Granulationen dauernd feucht zu halten, wendet v. Baeyer Dauerspülung an. Aus einem über dem Bett hängenden Irrigator läßt er dauernd Flüssigkeit tropfenweise in die Höhle fließen und spült alle 12 Stunden den sich am Grund der Höhle sammelnden Eiter aus. Am besten hat sich zu den Spülungen nicht zu kaltes Brunnenwasser bewährt. Die Höhle füllt sich unter dieser Behandlung schnell mit Granulationen aus, die sich mit Epithel überkleiden, sobald das neugebildete Gewebe die Oberfläche des Unterschenkels (v. Baeyer hat die Behandlung bei Tibiahöhlen angewendet) erreicht hat.

Scharff - Flensburg.

**62. Baum,** Die periostale Drahtextension am Calcaneus an Stelle der Nagelung bei Frakturen der unteren Extremität. Zentralbl. f. Chir. 1917, 18.

Baum empfiehlt der Einfachheit des Verfahrens und der Vermeidung jeder Knochenschädigung wegen die periostale Drahtextension am Calcaneus zur allgemeinen Benutzung an Stelle der eingreifenderen und komplizierteren Knochennagelung in allen bisher für diese geeigneten Fällen von Brüchen der unteren Extremität. Er nimmt dazu halbbleistiftdicken Kupferdraht, den er von der Innenseite her durch einen in dem Winkel zwischen Achillessehne und Calcaneus möglichst weit hinter der Tibialis postica durchgestoßenen Trokar hindurchzieht und nach Entfernung dieses an einem möglichst breiten Spreizbügel aus Holz oder Metall befestigt, damit der angespannte Draht nicht gegen die Haut der Ferse drücken kann. Die Zugkraft ist eine große. Bedingung ist jedoch die Verwendung dicken Drahtes, der auch den Vorzug hat, die Fersenhaut in keiner Weise durch Einschneiden zu schädigen. Blencke - Magdeburg.

**63. Colmers,** Ueber eine zweckmäßige Modifikation der schiefen Ebene zur Lagerung von Oberschenkelbrüchen bei Nagelextension. Münch. med. Wochenschr. 1917; Feldärztl. Beil. Nr. 2.

Colmers hat das zur Lagerung benutzte Holzgestell aus zwei Teilen in Dreieckform herstellen lassen. Zum Verbandwechsel wird der Teil, auf dem der Oberschenkel ruht, herausgezogen und der Verletzte kann nun, ohne aus seiner Lage gebracht zu werden, verbunden werden. Der untere Teil der schiefen Ebene, auf dem der Unterschenkel ruht, kann durch ein Scharnier im oberen Winkel verstellbar gemacht werden. Dadurch kann die Stellung des Unterschenkels im Kniegelenk mehrmals im Tage gewechselt und eine bessere Beweglichkeit des Kniegelenks erreicht werden. Scharff - Flensburg.

**64. Florschütz,** Silberdrahtschlingenextension bei Fractura supracondylica humeri. Münch. med. Wochenschr. 1917; Feldärztl. Beil. Nr. 7.

Florschütz hat bei einer Schußfraktur des Oberarms dicht oberhalb des Ellbogengelenks, wo sich wegen der großen Ausschußwunde sonst kein Streckverband hätte anbringen lassen, eine Silberdrahtschlingenextension am Olecranon

Digitized by Google
Original from UNIVERSITY OF CALIFORNIA
Generated on 2019-10-16 13:02 GMT / http://hdl.handle.net/2027/uc1.b3774661
Public Domain in the United States, Google-digitized / http://www.hathitrust.org/access_use#pd-us-google

angebracht, entsprechend der Silberdrahtschlingenextension am Calcaneus nach Klapp. Der Arm wird zum Transport auf ein Cramerschienengipsgerüst gelagert, an dem der Extensionszug (über eine Rolle geleitet mit zwischengeschaltetem Gummischlauch) befestigt wird. Bei längerem Verweilen des Verwundeten im Lazarett wird besser eine Holzschiene nach Pfanner benutzt, die die Bewegung in den Gelenken gestattet. Scharff - Flensburg.

**65. Frick,** Ueber die Behandlung der einfachen und Schußknochenbrüche mit Hackenbruchschen Distraktionsklammern. Münch. med. Wochenschr. 1916; Feldärztl. Beil. Nr. 49.

Frick empfiehlt warm die Behandlung mit Hackenbruchschen Distraktionsklammern und beschreibt die Technik des Verbandes. Einige Abbildungen mit kurzem Krankenbericht erläutern das Verfahren. Scharff - Flensburg.

**66. v. Frisch,** Ueber Pseudarthrose des Oberarmes nach Schußfraktur und Defekt eines großen Teiles des Humerusschaftes. (K. k. Gesellsch. d. Aerzte, Wien, 27. Oktober 1916.) Münch. med. Wochenschr. 1916, 48.

Permanente Extension bei Oberarmbrüchen ist überflüssig und führt vielleicht zuweilen zu Pseudarthrose. Bei Pseudarthrose hat sich Anfrischung der Knochenenden und Verschraubung nach dem Laueschen Verfahren gut bewährt. Nach der Operation lange Ruhigstellung durch Gips-Désault in Abduktionsstellung. Scharff - Flensburg.

**67. Hermann Gocht** (Außerordentlicher Professor und Direktor des Kgl. Universitätsinstituts für Orthopädie zu Berlin), Orthopädische Technik. Anleitung zur Herstellung orthopädischer Verbandapparate. Zweite umgearbeitete Auflage. Mit 235 Abbildungen. Stuttgart 1917, Ferd. Enke. Preis geheftet M. 7.—; in Leinwand gebunden M. 10.—

In zweiter Auflage bringt Gocht das seinem Lehrer und Freunde Albert Hoffa in dankbarem Gedenken gewidmete und allbekannte Buch heraus. Es führt in die Technik der orthopädischen Apparate ein, ist also ein Buch, das jedermann braucht, der eine eigene Werkstatt besitzt oder die orthopädischen Apparate für Heilzwecke anwendet. Das vielfach beliebte Verfahren, einen Kranken zu operieren oder mit Anordnungen zu versehen, aber den Bau eines etwaigen orthopädischen Apparates einem Bandagisten zu überlassen, ohne daß man selber ein Urteil darüber hat, ob der betreffende Bandagist auch sinngemäß seine Aufgabe gelöst hat, sollte endgültig verlassen werden, ganz besonders nachdem der Krieg doch allen Aerzten und der großen Masse des Publikums die Erkenntnis beigebracht hat, welch einen entscheidenden Wert ein vom Arzt reiflich überlegter und zweckmäßig angeordneter Apparat im gesamten Plan des Heilverfahrens besitzt. Dazu ist notwendig, daß jeder Arzt einmal ein solches Buch, wie das hier angezeigte, durchstudiert, zumal es nicht nur Lehrhaftes bietet, sondern für jeden, der Sinn für technische Aufgaben hat, auch eine interessante Lektüre darstellt. Was in den 16 seit der ersten Auflage verflossenen Jahren an neuen Erkenntnissen hinzugekommen ist, hat der Herausgeber berücksichtigt und allein die Bilderzahl von 162 auf 235 gesteigert. Der Vorzug des Buches beruht nicht zuletzt darin, daß es kein Lehrbuch der orthopädischen Apparate, ihrer Indikation und Anwendung ist, sondern nur die reine Technik ihrer Herstellung schildert, um dann die wichtigsten Typen darzustellen.

Digitized by Google Original from UNIVERSITY OF CALIFORNIA
Generated on 2019-10-16 13:02 GMT / http://hdl.handle.net/2027/uc1.b3774661 Public Domain in the United States, Google-digitized / http://www.hathitrust.org/access_use#pd-us-google

Es wird sich gewiß in der neuen Form zu den alten Freunden zahlreiche neue hinzuerwerben.

Das Buch ist als der erste Band eines großen Sammelwerkes erschienen, das der Verfasser im gleichen Verlage unter dem Gesamttitel „Deutsche Orthopädie" herausgibt. Sie soll zwanglos in größeren und kleineren Arbeiten erscheinen und zwar jede Einzeldarstellung aus der Feder des besonders mit der betreffenden Materie Vertrauten. Schon der Name „Deutsche Orthopädie" zeigt an, daß es ein Gegenstück zur „Deutschen Chirurgie" werden soll, und es wird zweifellos ein Verdienst sein, wenn es in dem großzügigen Stil durchgeführt wird, in dem es augenscheinlich angelegt ist. Sehr zu wünschen wäre, daß die einzelnen Arbeiten mit guten Literaturangaben versehen werden, damit man dann wirklich einmal an einer Stelle alles beisammen hat, wenn man genötigt ist, sich über Seltenheiten der Klinik, der Therapie oder Literatur Rat zu holen. Trotz der zahlreichen Veröffentlichungen und Lehrbücher ist kein einziges ganz vollständig. Hier wäre die Gelegenheit, um reinen Tisch zu machen und eine Enzyklopädie zu schaffen, die unter allen Umständen und möglichst auf jede Frage Auskunft gibt. Zunächst werden erscheinen:

Künstliche Glieder. Bearbeitet von Prof. Dr. H. Gocht, Dr. R. Radicke und Dr. F. Schede.

Angeborene Hüftgelenksverrenkung. Bearbeitet von Geh. Hofrat Prof. Dr. A. Lorenz.

Knochen- und Gelenktuberkulose. Bearbeitet von Prof. Dr. K. Ludloff.

Lähmungen im Kindesalter. Bearbeitet von Dr. A. Stoffel.

Die Deformitäten des Fußes. Bearbeitet von Prof. Dr. K. Biesalski.

Die Deformitäten des Hüftgelenkes. Bearbeitet von Prof. Dr. G. Drehmann.

Die Deformitäten bei Erkrankungen des Nervensystems. Bearbeitet von Dr. A. Blencke.

Wenn das Werk erst beisammen ist, so wird es, obwohl die Auslandsorthopädie, z. B. in Amerika, eine recht beträchtliche Höhe erreicht hat, sich doch namentlich nach den Leistungen des großen Krieges, in der Weltliteratur an hervorragender Stelle sehen lassen können. Biesalski - Berlin-Zehlendorf.

**68. Hantcha,** Ein Gipsextensionsapparat zur Behandlung schlecht stehender Frakturen. Deutsche med. Wochenschr. 1916, N. 45. Bibergeil.

**69. Herzfeld,** Schwebeschienen. (Verein d. Aerzte in Halle a. d. S., 25. Oktober 1916.) Münch. med. Wochenschr. 1917, 8.

Herzfeld zeigt einige Verbesserungen an seinen bereits früher beschriebenen Schwebeschienen. Die Schwebeschiene läßt sich mit anderen Feststellungsmitteln verbinden, so mit Pappschienen und Gipsverband, auch mit Zugverband. Er zeigt, wie ein Gipsverband in der Schwebeschiene angelegt wird und abgenommen wird. Es wird ferner noch das Herzfeldsche „Schwebelager" und das „Schwebetragbett" vorgeführt. Scharff - Flensburg.

**70. Hirt,** Zur Fingerextension. Zentralbl. f. Chir. 1917, 17.

Hirt formte sich mit einer kräftigen, vernickelten Sicherheitsnadel eine Nadel mit Bügel, die er in örtlicher Schmerzbetäubung durch Weichteile, Phalanx und Nagel bohrte, was spielend leicht gelang. Blencke - Magdeburg.

Digitized by Google
Original from UNIVERSITY OF CALIFORNIA
Generated on 2019-10-16 13:02 GMT / http://hdl.handle.net/2027/uc1.b3774661
Public Domain in the United States, Google-digitized / http://www.hathitrust.org/access_use#pd-us-google

**71. Albert Hoffa** (a. o. Professor an der Universität Berlin, Geh. Medizinalrat, Direktor der Universitätspoliklinik für orthop. Chirurgie), Atlas und Grundriß der Verbandlehre für Studierende und Aerzte. Nach des Verfassers Tod bearbeitet von Prof. Dr. Rudolf Grashey, München. Fünfte, vermehrte und verbesserte Auflage. Mit 176 Tafeln und 52 Textabbildungen. München 1914, J. F. Lehmanns Verlag.

Hoffas glückliche Darstellung der jedem Studenten und Arzte notwendigen Kenntnisse von der Verbandtechnik hat Grashey durch wiederholte Ueberarbeitung und fortlaufende Ergänzung dauernd auf der Höhe gehalten. Auch die 5. Auflage bringt neue Erläuterungen durch Textabbildungen und Tafeln. Der Leser findet nicht nur die üblichen Methoden dargestellt, wie man Wickelbinden in den verschiedensten Formen anwendet, sondern auch alle anderen Verbandarten sind darin aufgeführt, z. B. der Bierische Stauungsverband, Laparotomieleibbinden, Bruchbänder, elastische Verbände, Heftpflasterverbände, orthopädische Schienen behelfsmäßiger und endgültiger Form, Extensionsverbände, Bardenheuers Schienen, Extensionstische, Beckenlagerungen, Mastisolanwendung, Hackenbruchklammern, Zelluloid-Stahldrahthülsen, Gips-Hanfschienen, Gipsverbandöffner, Cramersche Schienen, Aluminium-, Blech- und Pappschienen und vieles andere mehr. Das im In- und Auslande bekannte Buch wird gerade in dieser Zeit überall willkommen sein.

Biesalski - Berlin-Zehlendorf.

**72. Koralek,** Extensionsapparat zur Behandlung von Oberschenkeldurchschußfrakturen. Münch. med. Wochenschr. 1916; Feldärztl. Beil. Nr. 41.

Abbildung und Beschreibung eines Extensionsapparates, der an der Feldtragbahre angebracht werden kann und bei Oberschenkeldurchschußbrüchen die Extensionsbehandlung schon kurze Zeit nach der Verletzung ermöglichen soll. Die Extension wird in Semiflexion des freien Oberschenkels ausgeübt, so daß die Wunden am Oberschenkel von allen Seiten leicht zugänglich sind. Der Apparat ist aus Eisen gebaut, zerlegbar und wiegt 6 kg. Er wird von der Firma J. Odelga, k. u. k. Hoflieferant (wo?) geliefert. Scharff - Flensburg.

**73. Lehmann,** Transportabler Extensionsgipsverband für Schußfrakturen. Münch. med. Wochenschr. 1917; Feldärztl. Beil. Nr. 9.

Beschreibung eines Verbandes, der für das Feldlazarett und für Kriegslazarette mit rasch wechselndem Krankenmaterial gedacht ist, Fixation und Extension zugleich ermöglicht und auch als Transportverband verwendet werden kann. Der Verband besteht 1. aus einem geteilten Gipsverband und 2. aus einer starken Holzschiene und einem auf ihr gleitenden Schlitten. Der Verband ist entsprechend der Wunde geteilt, damit diese zum Verbandwechsel leicht zugänglich ist. An verschiedenen Abbildungen wird gezeigt, wie der Verband weckmäßig anzulegen ist. Scharff - Flensburg.

**74. Lehr,** Zuggipsverbände mit Cramerschienen als Extensionsmittel. Münch. med. Wochenschr. 1917, Feldärztl. Beil. Nr. 18.

Um Fixation im Gipsverband mit Extension zu verbinden, verwendet Lehr annähernd kreisförmig gebogene Cramerschienen, deren freie Enden in den Verband eingegipst werden. Die Mastisolköperstreifen werden mittels Bindfadens an den Schienen befestigt und so ein kräftiger und federnder Zug ausgeübt.

Digitized by Google
Original from UNIVERSITY OF CALIFORNIA
Generated on 2019-10-16 13:02 GMT / http://hdl.handle.net/2027/uc1.b3774661
Public Domain in the United States, Google-digitized / http://www.hathitrust.org/access_use#pd-us-google

An einer Reihe von Abbildungen wird gezeigt, wie diese Zuggipsverbände am besten bei den verschiedenen Schußbrüchen angelegt werden können.

Scharff - Flensburg.

**75. Maeglin,** Eine Hochlagerungs- und Extensionsschiene für die untere Extremität. Münch. med. Wochenschr. 1917; Feldärztl. Beil. Nr. 9.

Abbildung und Beschreibung einer Schiene, die als Universalschiene zur Behandlung von Schußfrakturen des Beines dient. Die Schiene gestattet Hochlagerung und Freilegung des verwundeten Beines nach allen Seiten, Flexionsstellung einzelner Gelenke und Zugänglichkeit aller Stellen zum Verbinden, offener Wundbehandlung und Reinigung. Die Schiene ist nur in einer Größe vorhanden und durch Verwendung gelochter Eisenstäbe so verstellbar, daß sie allen Größenverhältnissen entspricht. Sie ermöglicht Extension in Semiflexion oder steiler Suspension. Die Schiene ist von Braun in Melsungen bei Kassel zu beziehen.

Scharff - Flensburg.

**76. Magnus,** Frakturbehandlung mit der Extensionsklammer. (Aerztl. Verein zu Marburg, 29. Juli 1916.) Münch. med. Wochenschr. 1916, 41.

Magnus empfiehlt die Schußfrakturen mit der schon von Heineke 1900 angegebenen und kürzlich wieder von Schmerz empfohlenen Extensionsklammer zu behandeln, die der Nagelextension erheblich überlegen ist. Auch König hebt die Vorzüge der Extensionsklammer hervor und widerlegt die Behauptung Ansinns, daß für die Prophylaxe der Versteifung während der Frakturbehandlung bisher fast gar nichts geschehen sei. Scharff - Flensburg.

**77. E. Mosse** (Berlin-Buch), Zug-Hebelwirkung zur Behandlung der Clavicularfraktur. Berl. klin. Wochenschr. 1917, Nr. 5.

Beschreibung eines neuen Verbandes bei Schlüsselbeinbruch.

Durch medialste Stellung des Ellbogens (über die Brust) soll das laterale Fragment nach oben und durch Außenstellung des Vorderarmes und der Hand nach vorn gehebelt werden. Der Ellbogen wird hierbei durch eine außen angebrachte Cramerschiene in rechter Winkelstellung gehalten. Ein Zugverband über Rollen zieht den Ellbogen nach innen und ein anderer das Handgelenk nach außen. Patient hat 14 Tage so zu liegen. R. Maier, dzt. Teplitz-Schönau.

**78. Müller,** Ersatz des Heftpflasterstreckverbandes. Münch. med. Wochenschrift 1916; Feldärztl. Beil. Nr. 41.

Müller macht Streckverbände mit Trikotschlauch und schmalen Flanellbinden. Es wird zuerst ein ungebrauchter Trikotschlauch von 6—8 cm, bei starker Wadenmuskulatur von 8—10 cm Breite bis 10 cm über das Kniegelenk geführt. Dieser Trikotschlauch wird durch eine 2—3 cm breite Flanellbinde befestigt. Darüber kommt eine Gazebinde, nochmals ein Trikotschlauch und wieder eine Gazebinde. Die beiden Trikotschläuche werden auf dem Fußrücken und entsprechend der Achillessehne bis zur Anfangstour der Flanellbinde (5 cm oberhalb der Knöchelgegend) eingeschnitten, der Schnittwinkel gut vernäht und zwischen die beiden Lappen der Trikotschläuche beiderseits ein starkes Band (altes Heftpflaster) zur Bildung des Bügels mit Spreizbrett eingenäht. Der Verband soll sehr gut halten.

Scharff - Flensburg.

**79. Rehn,** Zur Verbandtechnik der Extremitätenschüsse. Münch. med. Wochenschrift 1916; Feldärztl. Beil. Nr. 10.

Digitized by Google
Original from UNIVERSITY OF CALIFORNIA
Generated on 2019-10-16 13:02 GMT / http://hdl.handle.net/2027/uc1.b3774661
Public Domain in the United States, Google-digitized / http://www.hathitrust.org/access_use#pd-us-google

Beschreibung und Abbildung von zwei Schienen: 1. Bewegliche Winkelschiene, die sich bei der Behandlung des vereiterten, zum Aufklappen gelangten Kniegelenks als praktisch erwiesen hat. Die Schiene ist aus starkem Eisenblech angefertigt. 2. Eine Schiene zur Behandlung schwerer Oberarmschüsse mit Zerschmetterung des Knochens. Die Schiene wird aus mit Schusterspan beiderseits bekleidetem Bandeisen oder Aluminiumstreifen hergestellt und besteht aus einer, einerseits am Rumpf, anderseits am Arm befestigten Oberarmspreize, die zugleich den Vorderarm stützt. Dazu kommt ein in gleicher Weise angefertigter Bügel für die Außenseite des Oberarms. Die Schiene kann schnell angelegt werden und dann den Verwundeten transportfähig machen. Scharff - Flensburg.

**80. Stolz,** Ein Kontensionsgipsverband zur Behandlung der Kniegelenksresektionen. Münch. med. Wochenschr. 1917; Feldärztl. Beil. Nr. 21.

Der Oberschenkel der verletzten Seite und das ganze Becken sind von einem Gipsverband umschlossen, ebenso der Unterschenkel und Fuß; das Knie wird also vollständig freigelassen. Die Oberschenkelhülse wird mit der Unterschenkelhülse durch drei eingegipste Bügel verbunden, zwei seitliche und einen vorderen. Die Bügel sind mit Schraubengewinde und Flügelschraube versehen. Durch Anziehen aller Flügelschrauben können die Gipshülsen einander genähert werden; durch Anziehen der äußeren und Nachlassen der inneren Flügelschraube läßt sich eine O-Bein-Stellung, durch entgegengesetztes Vorgehen eine X-Bein-Stellung, durch Anziehen der vorderen Flügelschraube eine zu starke Beugung im Knie verbessern. Scharff - Flensburg.

**81. v. Stubenrauch,** Schienenverband zur Versorgung der Oberschenkelschußfrakturen in der vorderen Linie. Münch. med. Wochenschr. 1916; Feldärztl. Beil. Nr. 49.

Der Schienenverband wird aus zwei gewölbt gearbeiteten Cramerschienen hergestellt, einer Fixationsschiene für Fuß- und Kniegelenk und einer Extensionsschiene, die auf der Außenseite des Beines angelegt wird. An der Fixationsschiene kann eine Fußstütze angebracht werden, so daß sie dann als Volkmannschiene gebraucht werden kann. Die Zugstreifen (aus Köper- oder Nesselbindenstoff) werden mit Mastisol angeklebt und am unteren abgebogenen Ende der Extensionsschiene befestigt, während an derem oberen Ende ein Dammzügel angebracht ist, der aus einem gepolsterten Trikotschlauchstück und zwei mit Löchern versehenen Lederriemen besteht. Die Anlegung des Verbandes und Lagerung des Beines im Verband wird genau beschrieben und an mehreren Abbildungen erklärt. Scharff - Flensburg.

**82. Warsow,** Zur Behandlung von Oberarmbrüchen. Münch. med. Wochenschr. 1916; Feldärztl. Beil. Nr. 52.

Beschreibung und Abbildung einer Schiene, die die Streckbehandlung der Oberarmbrüche ermöglicht und zugleich schon während der Verbandbehandlung aktive und passive Bewegungen der Gelenke gestattet. Die Schiene läßt sich nach der Beschreibung in der Lazarettwerkstätte vom Schreiner mit geringer Hilfe eines Schmiedes oder Klempners leicht herstellen.

Scharff - Flensburg.

**83. Weil,** Transportverbände bei Oberschenkelfrakturen. Münch. med. Wochenschrift 1916; Feldärztl. Beil. Nr. 48.

Digitized by Google
Original from UNIVERSITY OF CALIFORNIA
Generated on 2019-10-16 13:02 GMT / http://hdl.handle.net/2027/uc1.b3774661
Public Domain in the United States, Google-digitized / http://www.hathitrust.org/access_use#pd-us-google

Für weiter rückwärts arbeitende Sanitätsformationen ist ein gutsitzender Zehen-Beckengipsverband der ideale Transportverband. Auch bei großem Andrang lassen sich im Feldlazarett alle Oberschenkelschußbrüche damit versorgen. Im Bewegungskrieg kann der Gipsverband von der Sanitätskompanie schon auf dem Hauptverbandplatz angelegt werden, im Stellungskrieg sind auch für die Sanitätskompanie Schienenverbände am Platz. Weil hat als Transportverband einen Schienenverband benutzt, der aus einer inneren, kürzeren, bis zur Leiste reichenden und einer äußeren, längeren, bis an den Rippenbogen führenden Holzleiste besteht, die an einem kräftigen Fußbrett befestigt sind. Drei gebogene Bandeisenstreifen verbinden die Holzleisten, auf sie wird noch eine lange Cramerschiene gelegt. Die Schiene wird am Becken mit Schnallgurte, am Bein mit Binden befestigt und ermöglicht gute Fixation und sicheren Transport.

Scharff - Flensburg.

**84. Weißgerber,** Extension und Mobilisierung bei der Behandlung der Schußbrüche der unteren Extremität. Zentralbl. f. Chir. 1917, 15.

Weißgerber benutzt seit $1^1/_2$ Jahren eine Schiene, die infolge ihrer einfachen Konstruktion leicht hergestellt werden kann. Sie ist eine Leerschiene und beruht auf dem Zuppingerschen Prinzip; sie besteht aus einem die Schiene tragenden Grundbrett, dem Ober- und dem Unterschenkelrahmen, der Knie- und der Fußstütze, dem Galgen und der Feststellvorrichtung. Sie wirkt als Zuppingerschiene, nur für die Bewegungen im Kniegelenk wird sie durch Einschaltung der Feststellvorrichtung zur einfachen Lagerungsschiene.

Blencke - Magdeburg.

**85. Wildt,** Zur Herstellung von Zugverbänden aus Binden. Münch. med. Wochenschrift 1917, Feldärztl. Beil. Nr. 17.

Infolge des Mangels an zuverlässigem Heftpflaster verwendet Wildt Mullbinden und Flanellbinden zum Streckverband. Das Wesentliche ist dabei, daß die Binden naß angelegt werden. Dadurch schmiegen sie sich der Haut besser an und werden zugleich durch die Verfilzung auch nach dem Trocknen fester und tragfähiger. Die Rundtouren legt Wildt nicht aufsteigend, sondern absteigend an und verwendet mehrere Längsstreifen an beiden Seiten. Zu den Rundtouren nimmt er Mullbinden, zu den Längsstreifen Flanell oder Cambrik. Die Verbände halten fest und vertragen eine Belastung von 15—20 Pfund.

Scharff - Flensburg.

**86. Wohlgemuth,** Zur Behandlung der Extremitätenschußfrakturen mit der Schraubenextensionsschiene. Deutsche med. Wochenschr. 1916, Nr. 38.

Die Schraubenextensionsschiene soll im Handel zu kaufen sein.

Bibergeil.

**Braun,** Offene Wundbehandlung **91.**

---

## 7. Apparatbau und Medicomechanik.

**87. v. Baeyer,** Armersatz nach Carnes oder Sauerbruch? Münch. med. Wochenschrift 1917; Feldärztl. Beil. Nr. 1.

Gegenüber der Reklame für den Carnesarm, wie sie besonders in Tageszeitungen betrieben wird, betont v. Baeyer, daß das Sauerbruchsche

Digitized by Google
Original from UNIVERSITY OF CALIFORNIA
Generated on 2019-10-16 13:02 GMT / http://hdl.handle.net/2027/uc1.b3774661
Public Domain in the United States, Google-digitized / http://www.hathitrust.org/access_use#pd-us-google

Verfahren entschieden vorzuziehen ist und, wenn die Prothese noch verbessert wird, die amerikanische Konstruktion weit überflügeln wird. Scharff - Flensburg.

**88. v. Baeyer,** Pendeln unter gleichzeitiger Extension. Münch. med. Wochenschr. 1916; Feldärztl. Beil. Nr. 47.

v. Baeyer weist zunächst auf seine früher bereits veröffentlichten Untersuchungen hin, die zu dem Schluß führten, daß durch Extension eine Hyperämie und Vermehrung von Gelenkflüssigkeit hervorgerufen wird. Er hat deshalb das Pendeln mit Extension in der Richtung der Achse des bewegten Körperabschnittes verbunden und zeigt an einer Reihe von Abbildungen, wie sich dies einfach und billig durchführen läßt. Die Wirkung dieser Behandlung ist der der gewöhnlichen Pendelbehandlung überlegen. Scharff - Flensburg.

**89. Blencke,** Ein durch die erhaltene Quadricepsstumpfmuskulatur bewegliches künstliches Bein. Zentralbl. f. Chir. 1916, 48.

Blencke hat ein künstliches Bein konstruiert, das mit der erhaltenen Quadricepsstumpfmuskulatur bewegt werden kann, die nach der von Sauerbruch angegebenen Methode mit einem Zugloch versehen ist. Wenn die Zuglänge des Muskels nicht genügt, um den Unterschenkel in rechtwinklige oder spitzwinklige Stellung bringen zu können, kann mittels einer Vorrichtung jederzeit der Zug leicht ausgeschaltet werden, um dann von selbst wieder einzuspringen, wenn er beim Gehen in Tätigkeit treten soll. Eine genauere Beschreibung des Beines ist nur an der Hand der beigegebenen Zeichnungen verständlich, über das noch eine ausführlichere Arbeit in der Münchener medizinischen Wochenschrift erschienen ist. (Autoreferat.)

**90. Blencke,** Einige Bemerkungen über Stumpfbehandlung und über ein neues, durch die Oberschenkelstumpfmuskulatur bewegliches künstliches Bein. Münch. med. Wochenschr. 1916; Feldärztl. Beil. Nr. 46.

Blencke betont die Wichtigkeit der Stumpfbehandlung und zeigt, wie diese durchgeführt werden muß, um die Muskulatur des Stumpfes zu kräftigen und seine Haut widerstandsfähig zu machen. Diese Stumpfbehandlung ist in jedem Falle notwendig, besonders wertvoll ist sie in den Fällen, wo nach dem Vorbild von Sauerbruch die Stumpfmuskulatur für die Bewegung der Prothese ausgenützt werden soll. Blencke beschreibt dann ein künstliches Bein, das für einen Oberschenkelamputierten in seiner Werkstatt gebaut wurde, und das durch eine sinnreiche Ausschaltungsvorrichtung den Zug der Oberschenkelmuskulatur bei einem ganz bestimmten Winkel auszuschalten ermöglicht. Dadurch konnte der Amputierte nicht nur mit beweglichem Knie gehen, sondern auch mit rechtwinklig gebeugtem Knie sitzen und sogar mit im Knie gebeugtem künstlichen Bein bei Belastung desselben durch das Körpergewicht stehen. Blencke hebt besonders hervor, daß bei Oberschenkelamputierten die Verhältnisse mit Bezug auf die Bewegung der Prothese durch die erhaltene Stumpfmuskulatur weit günstiger liegen als bei Armamputierten, weil die Streckmuskulatur des Oberschenkels besonders stark ist. Scharff - Flensburg.

**91. Braun,** Ueber offene Wundbehandlung und eine Behandlungsschiene für die untere Extremität. Münch. med. Wochenschr. 1916; Feldärztl. Beil. Nr. 39.

Braun tritt sehr entschieden für die offene Wundbehandlung infizierter Wunden ein. Die Wunde muß bei guter Lagerung und Feststellung des ver-

Digitized by Google
Original from UNIVERSITY OF CALIFORNIA
Generated on 2019-10-16 13:02 GMT / http://hdl.handle.net/2027/uc1.b3774661
Public Domain in the United States, Google-digitized / http://www.hathitrust.org/access_use#pd-us-google

letzten Körperteils im Verbande ausgespart sein. An der oberen Extremität läßt sich dies gewöhnlich leicht durchführen, an der unteren Extremität aber stellen sich, besonders bei schweren, infizierten Knochenverletzungen, oft Lagerungsschwierigkeiten ein. Um diese zu überwinden, hat Braun eine neue Behandlungsschiene konstruiert, deren Anwendung bei den verschiedenen Verletzungen an den unteren Gliedmaßen beschrieben und durch Abbildungen erklärt wird. Die Schiene besteht aus einem Gerüst aus Mannesmannrohr, auf dem durch straff umgelegte Trikot- oder Mullbinden ein Lager für das Bein gebildet wird. Das Kniegelenk wird in halber Beugung gelagert, Extension läßt sich leicht anbringen. Die Schiene wird von der Firma Bernhardt Schädel in Leipzig, Georgiring, geliefert, kann aber auch im Feldlazarett nach den in der Arbeit angegebenen Maßen leicht aus Rundeisen, Aluminium- und Cramerschienen hergestellt werden. Scharff - Flensburg.

**92. v. Burk,** Verbesserte Beinprothesen. Münch. med. Wochenschr. 1916; Feldärztl. Beil. Nr. 41.

1. Dauerbeinprothese mit Filzfuß.

Der Filzfuß wird aus einer weißen Merino-Blockfilztafel ausgeschnitten, ist 12 cm hoch und wiegt 400—500 g. Der Fuß ist mit dem Unterschenkel in der Längsachse des Beines durch 2 eiserne Zapfen von 3 mm Stärke verbunden, die nach oben an die Bodenplatte des Unterschenkels angeschweißt sind, unten nahe der Sohle des Fußes durch Schrauben befestigt sind. Ein Gelenk mit Querachse fehlt also, ebenso ein Zehengelenk.

2. Behelfsprothesen.

Die Behelfsprothese für den Oberschenkel besteht aus einer Schwarzblechhülse für den Oberschenkelstumpf aus 1 mm dickem Schwarzblech, innen gefüttert mit weißem Fries, außen mit Segeltuch überzogen. An der Blechhülse sind 2 Stahlschienen angenietet, die in der Höhe des Kniegelenks rechts und links je ein 4 cm hinter der Schwergewichtslinie liegendes Scharniergelenk haben. Unten gehen die Schienen in eine Stahlverstrebung in Form eines Fußes über. An der Vorderseite ist eine 30 cm lange Spiralfeder angebracht. Das Behelfsglied kann auch als 2. Ersatzglied gebraucht werden. Eine entsprechende Prothese läßt sich auch für den Unterschenkel herstellen. Scharff - Flensburg.

**93. Max Cohn,** Die künstliche Hand im ärztlichen Beruf. (Verein. ärztl. Gesellsch. z. Berlin, 13. Dezember 1916.) Münch. med. Wochenschr. 1917, 1.

Cohn zeigt in einem Lichtbildervortrag, daß er mit Hilfe des Carnesarmes seine Tätigkeit in Röntgenologie, Orthopädie und Chirurgie gut fortsetzen kann. Er benutzt den Arm seit 14 Monaten, ohne daß er einmal ausgebessert werden mußte. Scharff - Flensburg.

**94. Erlacher, Bauer** und **Spitzy,** Kurzstumpfprothesen. (K. k. Gesellsch. d. Aerzte, Wien, 17. November 1916.) Münch. med. Wochenschr. 1916, 52.

Vorstellung von Prothesen für kurze Amputationsstümpfe. Bei kurzen Unterschenkelstümpfen wurde das Fibulaköpfchen und der Nerv. peroneus entfernt, um einen Druck auf den Nerv zu verhindern. Bei ganz kurzen Vorderarmstümpfen hat Spitzy durch Unterfütterung der Bizepssehne mit Haut einen Schlitz geschaffen. Durch diesen wird ein Elfenbeinstab gesteckt, der mit einem Hebelwerk in Verbindung steht, das die Beugung des Unterarms und Oeffnen und Schließen der Faust ermöglicht. Scharff - Flensburg.



Digitized by Google
Original from UNIVERSITY OF CALIFORNIA
Generated on 2019-10-16 13:02 GMT / http://hdl.handle.net/2027/uc1.b3774661
Public Domain in the United States, Google-digitized / http://www.hathitrust.org/access_use#pd-us-google

**95. A. Faßbender,** Einfache medikomechanische Apparate zur Selbstherstellung. Bonn 1917, Verlag A. Marcus u. E. Weber.

In dieser 2. Auflage der kleinen Schrift „Die orthopädische Uebungshalle des Reservelazaretts Remagen" beschreibt Faßbender eine Reihe behelfsmäßiger Apparate für medikomechanische Behandlung, bei denen er den Hauptwert auf Billigkeit legt. Schasse - Berlin.

**96. Frensdorf,** Ueber einen Armbewegungs-Rollenzugapparat im Bett. Münch. med. Wochenschr. 1916; Feldärztl. Beil. Nr. 46.

Beschreibung und Abbildung einer einfachen Rollenzugvorrichtung, die bei Schulterversteifungen neben der sonst üblichen Therapie Tag und Nacht ununterbrochen im Bett angewendet werden soll, um dauernd auf die Muskeln einzuwirken, die sonst, besonders durch die Nachtruhe, wieder in ihren alten Kontrakturzustand zurückkehren. Die Vorrichtung soll auch bei frischen Armverletzungen angewendet werden. Scharff - Flensburg.

**97. Gunnar Frostell** und **Hans Spitzy,** Kriegsmechanotherapie. Arbeitstherapie und Invalidenschulen. Berlin und Wien 1917, Verlag Urban u. Schwarzenberg.

Frostell bringt in diesem Büchlein Massage, Heilgymnastik und Apparatbehandlung in ihren Beziehungen zur Kriegsorthopädie in allgemeinverständlicher Darstellung für Aerzte, Hilfspersonal und zur Selbstbehandlung. Der Anhang enthält die bekannten Ausführungen Spitzys über Arbeitstherapie und Invalidenschulen. Schasse - Berlin.

**98. Fuchs,** Zur Herstellung behelfsmäßiger mediko-mechanischer Apparate. Münch. med. Wochenschr. 1916; Feldärztl. Beil. Nr. 49.

Beschreibung und Abbildung folgender Apparate:

1. Apparat für passive Beugung und Streckung der Finger.
2. Fingerspreizapparat.
3. Beinspreizstuhl.
4. Beinspreizapparat für Uebungen im Reitsitz.
5. Fußrollapparat.
6. Apparat für Ein- und Auswärtsdrehung des Fußes und Unterschenkels.
7. Apparat für Ein- und Auswärtsdrehung des Oberschenkels.

Scharff - Flensburg.

**99. Heinze,** Eine Schiene für Kriegsgebrauch. Zu dem Artikel von Dr. P. Möhring in Nr. 4 1916. Münch. med. Wochenschr. 1916; Feldärztl. Beil. Nr. 40.

Heinze hat ebenfalls das Prinzip der Möhringschen Schiene für Behandlung von Knochenbrüchen angewendet, legt aber die Schiene, wie an einigen Abbildungen gezeigt wird, in etwas anderer Weise an. Die Schiene ist als Einheitsschiene, sowohl für Oberarm- als auch für Vorderarmbrüche und für Beinbrüche, zu verwenden und kann bis zur Konsolidierung der Fraktur liegen bleiben. Sie gestattet ambulante Streckbehandlung bei Armbrüchen, ohne Streckbehandlung bei Beinbrüchen zu stören. Durch Gummischlauch oder Spiralfederzug wird die Streckung bewirkt, seitliche Verschiebungen durch Bindenzügel oder Schnallengurtbänder beseitigt. Die Schiene gestattet Verbandwechsel komplizierender Wunden, ohne daß man genötigt ist, die Schiene abzunehmen.

Scharff - Flensburg.

Digitized by Google
Original from UNIVERSITY OF CALIFORNIA
Generated on 2019-10-16 13:02 GMT / http://hdl.handle.net/2027/uc1.b3774661
Public Domain in the United States, Google-digitized / http://www.hathitrust.org/access_use#pd-us-google

**100. Hildebrand,** Ein neuer Stützapparat bei Radialislähmung. Münch. med. Wochenschr. 1916; Feldärztl. Beil. Nr. 10.

Der Apparat besteht aus einer festen Ledermanschette, die das Handgelenk in leichter Streckstellung feststellt. Der Daumen wird durch einen Gummizug gestreckt, der an der Vorderarmmanschette einerseits, an einer über das Grundgelenk des Daumens geschobenen steifen Lederkappe anderseits befestigt wird. Die übrigen Finger werden mittels Uhrfedern gestreckt, die von der Handmanschette zu Schlaufen gehen, die die Grundgelenke umfassen. — Der Apparat wird geliefert von Mechaniker Kaphingst in Marburg (Lahn); Preis 25 Mark.

Scharff - Flensburg.

**101. Hülsemann,** Ischiasapparat. Münch. med. Wochenschr. 1916, 43.

Das erkrankte Bein wird in Streckstellung auf einer Metallschiene fixiert und dann durch Rollenzug bis zu jedem gewünschten Winkel erhoben. Der Apparat läßt sich auch bei Erkrankungen und Verletzungen des Hüftgelenks anwenden. Dabei wird eine Fixierschiene in Winkelstellung benutzt.

Der Apparat wird hergestellt von Rossel, Schwarz & Co., Wiesbaden.

Scharff - Flensburg.

**102. Alfred Jaks,** Ein neuer Kunstarm. Therapie der Gegenwart 1916, Heft 10.

Jaks hat einen Arm für aktive Betätigung des Ellbogens und der Hand durch Uebertragung der durch Schulterhub und Armheben ausgelösten Bewegung mittels starrer Hebel konstruiert.

Schasse - Berlin.

**103. Jungmann,** Der Carnes-Arm. Monatsschr. f. Unfallheilk. 1916, 8.

Jungmann stellte den bekannten Carnes-Arm-Träger Schmidt vor, der doppelt amputiert ist.

Blencke - Magdeburg.

**104. Jungmann,** Ergebnis über die mediko-mechanische (ambulante) Behandlung von Verwundeten in der Zeit vom 1. April bis 1. Oktober 1916 in dem neuen städtischen Krankenhaus zu Cottbus. Monatsschr. f. Unfallheilk. 1917, 2.

Es wurden in der angegebenen Zeit 1033 behandelt, über die in der vorliegenden Arbeit kurz berichtet wird. Das Ergebnis war ein durchaus günstiges, was sicherlich nur den mustergültigen Einrichtungen des Krankenhauses zu verdanken ist.

Blencke - Magdeburg.

**105. Katz,** Eine einfache Interimsprothese für die Hand. Münch. med. Wochenschrift 1916; Feldärztl. Beil. Nr. 38.

Die Interimsprothese besteht aus einer abnehmbaren und verschnürbaren Gipshülse, auf deren Streckseite ein $^3/_8$zölliges Gasrohr eingegipst wird. An drei Stellen des Rohrrückens sind drei Schraubengewinde eingebohrt, durch die sich drei Stellschrauben einschrauben lassen. In die Höhlung des Rohres werden nun einfach die entsprechend geschmiedeten Stiele der Ansatzstücke eingeschoben und festgeschraubt. Die Ersatzstücke und ihre Stiele werden in jedem Falle dem Ende des Stumpfes entsprechend gebogen. Katz hat als Ansatzstücke nur Messer, Gabel, Löffel und Schreibstift anfertigen lassen.

Scharff - Flensburg.

**106. Kisch,** Ein neuer abnehmbarer Gehgipsapparat für Stauungsbehandlung akuter und chronischer Kniegelenksentzündungen. Münch. med. Wochenschrift 1916; Feldärztl. Beil. Nr. 43.

Digitized by Google
Original from UNIVERSITY OF CALIFORNIA
Generated on 2019-10-16 13:02 GMT / http://hdl.handle.net/2027/uc1.b3774661
Public Domain in the United States, Google-digitized / http://www.hathitrust.org/access_use#pd-us-google

Der Apparat besteht aus zwei seitlichen Stahlschienen, die 3 cm unterhalb der Fußsohle durch ein Querstück (Gehbügel) miteinander verbunden sind. Die an der Außenseite des Beines befindliche Schiene besitzt in Höhe des Sprunggelenks ein nach außen umklappbares Scharniergelenk. Beide Schienen haben entsprechend dem Kniegelenk eine Ausbuchtung, in die in Höhe des Gelenkspaltes ein Scharniergelenk eingelassen ist, das durch eine Schraube festgestellt werden kann. Die Schienen werden mit Aussparung des ausgebuchteten Abschnittes an Ober- und Unterschenkel angegipst. Nach Erhärten des Verbandes werden die Gipshülsen in der Mitte der Vorder- und Rückseite aufgesägt, gepolstert und mit Schnürvorrichtung versehen. Der Apparat ermöglicht, Kniegelenksentzündungen trotz Entlastung mit Bierscher Stauung, Sonnenbestrahlung und Bewegungsübungen zu behandeln. Scharff - Flensburg.

**107. Köstlin,** Kugellagerextension. Münch. med. Wochenschr. 1916; Feldärztl. Beil. Nr. 38.

Um den großen Reibungswiderstand bei Streckverbänden zu vermeiden, hat Köstlin ein einfaches Kugellager dadurch hergestellt, daß auf einem ebenen Brett 2 Paar Leisten parallel aufgeschraubt und durch kleine Querleisten in drei Fächer geteilt wurden. In jedes Fach kommt eine Glaskugel, und auf dieses Kugellager kommt nun das eigentliche Extensionsgestell. Man braucht bei dieser Kugellagerextension weniger Zuggewicht, und Zügel reißen nicht mehr und reizen die Haut nicht. Scharff - Flensburg.

**108. Krauß,** Künstliches Bein oder Stelze? Monatschr. f. Unfallheilk. 1917, 4.

In dem vorliegenden Fall wollte eine Berufsgenossenschaft einem Harmonikamacher, der ein neues künstliches Bein beantragt hatte, nur eine Stelze geben. Die beiden Gutachten der in dieser Sache gehörten Aerzte werden wiedergegeben, die sich nach Anführung der Vorteile und Nachteile der beiden Prothesenarten auf seiten des Klägers gestellt hatten. Das Oberversicherungsamt entschied und erachtete es für der Billigkeit entsprechend, die Beklagte auch fernerhin zur Lieferung eines künstlichen Beines an den Kläger zu verpflichten. Gegenüber den Gründen des ablehnenden Bescheides der Berufsgenossenschaft, daß ein künstliches Bein so viele Reparaturkosten verursache, hob das Oberversicherungsamt hervor, daß es Sache der Beklagten sei, durch Auswahl einer geeigneten Prothese auf künftige möglichste Verringerung der Reparaturkosten Bedacht zu nehmen. Blencke - Magdeburg.

**109. Kröber,** Eine Faustschlußmanschette, anzuwenden bei Lähmung oder Parese der Fingerbeuger. Münch. med. Wochenschr. 1916; Feldärztl. Beil. Nr. 50.

Beschreibung und Abbildung einer Manschette für Lähmung der Fingerbeuger. Die Manschette hat dem Handgelenk entsprechend ein Scharnier und wird am Vorderarm befestigt. Die Mittelglieder der vier langen Finger sind durch eine Ringvorrichtung fest miteinander verbunden. Die Beugung wird durch zwei Spiralfedern bewirkt, die von der Ledermanschette aus nach der Ringvorrichtung ziehen und seitlich von Klein- und Zeigefinger angreifen. Die Streckung erfolgt durch Radialiswirkung. Die Manschette wird hergestellt von der Firma Eschbaum, Bonn. Scharff - Flensburg.

Digitized by Google
Original from UNIVERSITY OF CALIFORNIA
Generated on 2019-10-16 13:02 GMT / http://hdl.handle.net/2027/uc1.b3774661
Public Domain in the United States, Google-digitized / http://www.hathitrust.org/access_use#pd-us-google

**110. Kröber,** Ein neuer Fingerbeuge-, -streck- und -spreizapparat. Münch. med. Wochenschr. 1916; Feldärztl. Beil. Nr. 39.

Die Kröberschen Apparate sollen zur Dauerbehandlung von Fingerversteifungen dienen. Sie bestehen aus einer verschnürbaren Lederhülse für den Vorderarm, auf der Schienen angebracht sind, die durch Schrauben oder Riemenzug die Finger je nach Bedarf strecken, beugen oder spreizen. Konstruktion und Anwendung der Apparate wird an einer Reihe von Abbildungen erklärt. Die Apparate werden geliefert durch die Firma P. A. Stoß Nachf., Wiesbaden.

Scharff - Flensburg.

**111. Lange,** Eine neue Kunst- und Arbeitshand. Münch. med. Wochenschr. 1917; Feldärztl. Beil. Nr. 20.

Lange beschreibt eine Kunsthand, bei der die Beugung im Ellbogengelenk benutzt wird, um die Finger zu schließen, während sie sich bei Strecken des Ellbogens wieder öffnen. An dem Zeigefinger der Kunsthand ist ein Stahlblechstreifen angebracht, der als zweiarmiger Hebel wirkt. Das freie Ende des Hebels ist im Daumenballen untergebracht; die Kraftübertragung geschieht durch einen starren Draht, der über die Streckseite des Ellbogengelenks geführt und an der Oberarmhülse befestigt wird. Die Hand ist nicht nur zu den Verrichtungen des täglichen Lebens, sondern auch zum Arbeiten zu gebrauchen. Bei Oberarmamputierten wird die Beweglichkeit des Kunstarmes teils durch Bewegungen des Stumpfes, teils durch Heben der Schulter erreicht. Dazu dienen mehrere Kraftzüge, die von einem Schulterring ausgehen, an dem die Prothese aufgehängt wird. Lange bespricht zum Schluß noch das Sauerbruchsche Verfahren, das er besonders für Oberarmamputierte mit kräftigen Muskeln empfiehlt, während er den Carnesarm abfällig beurteilt.

Scharff - Flensburg.

**112. Linnartz,** Ein sicheres Verfahren zur Vermeidung des Spitzfußes. Münch. med. Wochenschr. 1917; Feldärztl. Beil. Nr. 5.

An einer Steigbügelplatte ist auf beiden Seiten eine Spiralfeder befestigt, die mit einem über den Kondylen des Oberschenkels angelegten Verband in Verbindung steht. Durch den Tag und Nacht wirkenden Federzug wird die Entwicklung des Spitzfußes verhindert. Bei Peroneuslähmung ist der Zug nur an der Außenseite angebracht, so daß sich der Fuß in Pronation und Dorsalflexion stellt. Feder und Steigbügelplatte liefert die Firma Vogel-Grefenberg, Köln, Herzogstr. 19. Scharff - Flensburg.

**113. Loeffler,** Ein Apparat zur Beseitigung hartnäckiger Knie- und Ellenbogenkontrakturen. Münch. med. Wochenschr. 1916; Feldärztl. Beil. Nr. 38.

Der Apparat ist nach denselben Grundsätzen gebaut wie der kürzlich von demselben Verfasser in der Münch. med. Wochenschrift beschriebene Apparat zur Beseitigung von Fingerkontrakturen. Er besteht aus einer großen Schraube, an deren einem Ende ein bogenförmiger Halter beweglich befestigt ist, der als Hypomochlion dient. Der Apparat wird mit Gurtbändern an den Gliedmaßen befestigt. Zwei beweglich angebrachte, gleichfalls verstellbare Schenkel halten den gewünschten Abstand zwischen Schraube und Gurtbändern aufrecht und verhindern ein Verschieben der mittels beweglicher Riegel an zwei von dem von der Schraube durchbohrten Metallblock ausgehenden Schenkeln befestigten.

Digitized by Google
Original from UNIVERSITY OF CALIFORNIA
Generated on 2019-10-16 13:02 GMT / http://hdl.handle.net/2027/uc1.b3774661
Public Domain in the United States, Google-digitized / http://www.hathitrust.org/access_use#pd-us-google

Gurtbänder. Durch Anziehen der Schraube läßt sich ein kräftiger Zug ausüben. Der Apparat wird auch bei Genu valgum, Genu varum, Kyphosen, Skoliosen usw. gebraucht werden können. Er ist durch die Firma F. Baumgartel, Halle a. d. S, Steinstr. 17, zu beziehen. Scharff - Flensburg.

**114. Magnus,** Prothesen an Amputierten. (Aerztl. Verein zu Marburg, 29. Juli 1916.) Münch. med. Wochenschr. 1916, 41.

Die Tragfähigkeit des Stumpfes bleibt ein wünschenwertes Ziel; Pirogoff und Gritti sind die idealen Methoden. Einzeitige Operation mit linearer Absetzung ist zu verwerfen. Der Stumpf muß planmäßig geübt und abgehärtet werden. Behelfstelzen werden aus Bambusrohr und Gips billig hergestellt.

Scharff - Flensburg.

**115. Metz,** Streckbett für Oberschenkelbrüche. Zentralbl. f. Chir. 1916, 45.

Die Art der Behandlung beruht auf Streckung des Gliedes mittels Gewichten, indem das Eigengewicht des Beines und die Art des Aufhängens mithelfen, die Wirkung des Zuges zu vermehren. Die Körperhaltung ist so, daß der Oberschenkel in der Hüfte gebeugt und der M. ileopsoas entspannt wird. Außerdem wird auch das Knie stets in leichter Beugung gehalten. Der Patient sitzt auf einer stuhlsitzartigen Erhöhung des Bettes. Die Streckung geschieht durch drei Kräfte, durch Gewichte am Heftpflasterverband, durch die Eigenschwere des Beines und durch die wagrechte Komponente der Kräfte, welche an der schief aufgehängten Schnur wirkt. Der Gegenzug wird ebenfalls auf drei Arten vermittelt: durch das gesunde Bein, das gegendrückt, durch Reibung des Beckens, das mit einem großen Teil des Körpergewichts auf der Unterlage ruht, und durch Bänder am Perineum und in der Leiste, welche am hinteren Ende des Bettes befestigt werden. Nähere Einzelheiten müssen schon in der Arbeit selbst nachgelesen werden, der auch einige Abbildungen zum besseren Verständnis beigegeben sind. — Heruntergekommene, eiternde Patienten mit Schußverletzungen eignen sich nicht für diese Behandlung, sondern werden besser mit der Nagelextension behandelt. Blencke - Magdeburg.

**116. Mietens,** Ein willkürlich beweglicher Arbeitsarm. Münch. med. Wochenschr. 1917; Feldärztl. Beil. Nr. 3.

Beschreibung und Abbildung eines Arbeitsarmes für Vorderarmamputierte. Mittels eines Zahnrades, das drehbar und feststellbar ist, und zweier von diesem ausgehenden und an der Arbeitsklaue befestigten Drahtseilzügen wird die Bewegung des Ellbogens für Oeffnen und Schließen der Klaue benutzt, so daß bei Ellbogenstreckung die Oeffnung, bei Beugung der Schluß der Klaue eintritt. Durch eine Zugspiralfeder wird bewirkt, daß die Klaue einmal gefaßte Gegenstände auch dann festhält, wenn das Zahnrad und Ellbogengelenk freigegeben sind. Die Klaue ist so geformt, daß sie sowohl feste wie zerbrechliche Gegenstände verschiedener Form festhalten kann. Mehrere Abbildungen zeigen, wie der Arm sowohl zur Arbeit wie zu Verrichtungen des täglichen Lebens benutzt werden kann. Der Arm wird von der Firma Stortz & Raisig, München, Rosenheimer Straße 4 a, hergestellt. Scharff - Flensburg.

**117. Moeltgen,** Eine Schiene zur Vorbeugung und Behandlung der Spitzfußkontrakturen. Münch. med. Wochenschr. 1916; Feldärztl. Beil. Nr. 47.

Digitized by Google
Original from UNIVERSITY OF CALIFORNIA
Generated on 2019-10-16 13:02 GMT / http://hdl.handle.net/2027/uc1.b3774661
Public Domain in the United States, Google-digitized / http://www.hathitrust.org/access_use#pd-us-google

Beschreibung und Abbildung einer Schiene, bei der durch Federwirkung auf die Fußplatte der durch eine Knöchelmanschette fixierte Fuß im Talokruralgelenk dorsalflektiert wird. Der Patient kann aber auch aktiv gegen die Federwirkung den Fuß plantarflektieren und dadurch zugleich die Muskeln üben.

Die Schiene wird bei der Firma H. C. Ulrich, Anstalt für Chirurgiemechanik, in Ulm a. D., Münsterplatz 15, hergestellt.

Scharff - Flensburg.

**118. Mommsen,** Unser Kombinationsbein. Münch. med. Wochenschr. 1917; Feldärztl. Beil. Nr. 8.

In dem Vereinslazarett Oskar-Helene-Heim, Zehlendorf (Chefarzt: Prof. Dr. Biesalski) wird an Stelle der „Lazarettbeine" das „Kombinationsbein" gegeben. An dem Oberschenkel-Kombinationsbein gleicht der untere Teil dem endgültigen Kunstbein, während der Oberschenkelstumpf eine Uebergangshülse aus Gips oder Gipsleim bekommt, die an den (nicht gehärteten und daher leicht zu biegenden) Oberschenkelschienen befestigt wird. Bei dem Unterschenkel-Kombinationsbein ist Fuß- und Oberschenkelteil fertig ausgearbeitet, der Unterschenkelstumpf kommt wieder in eine Uebergangshülse aus Gips oder Gipsleim. Trochanterteil und Beckengurt fehlen auch beim Oberschenkelbein; durch gutes Anmodellieren des Gipsverbandes wird ein fester Sitz der Hülsen erreicht. Die Herstellungstechnik der Uebergangshülsen wird genau beschrieben und durch Abbildungen erklärt. Diese Behandlungsmethode ermöglicht es dem Patienten, sich schnell an sein endgültiges Kunstbein zu gewöhnen und bedeutet zugleich einen Zeitgewinn, weil das Bein schon während der ersten Zeit der Wundheilung angefertigt werden kann. Scharff - Flensburg.

**119. Mosberg,** Zur Armprothesenfrage. Münch. med. Wochenschr. 1916; Feldärztl. Beil. Nr. 51.

Beschreibung und Abbildung eines einfachen Arbeitsarmes. Ein Bandeisen wird um den Stumpf herumgelegt und durch mit Riemen versehene Spangen befestigt. Durch die Mitte der unteren Fläche wird ein Stück Gasrohr eingelassen, in das man das mit einer Nute versehene und dadurch drehbare Ansatzstück steckt, das durch eine Flügelschraube festgezogen wird. Als Ansatzstück wird für Landwirte und Kleinhandwerker die Kellerhand benutzt, die ein wenig abgeändert ist. Ellbogengelenk und Unterarm sind fortgelassen, weil die Kraft des Stumpfes ohne sie größer ist. Scharff - Flensburg.

**120. Müller,** Kunstbein für Unterschenkelamputierte mit Kniekontraktur. Münch. med. Wochenschr. 1916; Feldärztl. Beil. Nr. 37.

Beschreibung eines Behelfsgliedes, das es den Unterschenkelamputierten mit Kniekontraktur ermöglicht, mit beweglichem Kniegelenk zu gehen.

Scharff - Flensburg.

**121. Kurt Müller,** Die medikomechanische Behandlung. Leipzig 1917, Verlag Leopold Voß.

Diese kleine Schrift, welche als Leitfaden für Aerzte, Studierende, Versicherungen und ärztliches Personal gedacht ist, bringt das Anwendungsgebiet und die Anwendungsformen medikomechanischer Behandlung in knapper, allgemeinverständlicher Form, es ist aus langjährigen praktischen Erfahrungen des Verfassers heraus geschrieben. Schasse - Berlin.

Digitized by Google
Original from UNIVERSITY OF CALIFORNIA
Generated on 2019-10-16 13:03 GMT / http://hdl.handle.net/2027/uc1.b3774661
Public Domain in the United States, Google-digitized / http://www.hathitrust.org/access_use#pd-us-google

**122. Neuhäuser,** Erhaltung des Greifvermögens bei langdauernder Ruhigstellung. Berl. klin. Wochenschr. 1917, Nr. 23.

Kleine Greifschiene für die Hand mit einer Stahlfeder zwischen Daumen und den übrigen Fingern, wobei der Daumen in Abduktion und Opposition, die anderen Finger in fast vollständiger Streckstellung gehalten werden.

Der Apparat beruht auf dem Prinzip der federnden Lagerung und soll bei jenen Verbandmethoden am Arm, bei welchen auch die Hand sonst ruhiggestellt wird, den hierbei leicht eintretenden Steifigkeiten in den Fingergelenken, besonders im Daumen, entgegenarbeiten.

R. Maier, z. Zt. Teplitz-Schönau.

**123. Neumeister,** Eine Bandage für Serratuslähmungen. Münch. med. Wochenschrift 1916; Feldärztl. Beil. Nr. 49.

Der Apparat besteht aus zwei Blechpelotten für die Schulterblätter, die nach Gipsabguß angefertigt und gut gepolstert werden. Sie sind durch Querstangen miteinander verbunden, die unter den Achselhöhlen durch nach vorn verlaufen und in Brustpelotten endigen. Brust- und Schulterpelotten sind durch über die Schulter laufende Riemen miteinander verbunden. Der ganze Apparat wird durch einen um die Brust gehenden Gurt gehalten. Mit diesem Apparat kann der Patient mit Serratuslähmung den Arm bis zur Horizontalen heben und wieder arbeiten. (2 Abbildungen.) Scharff-Flensburg.

**124. Nieny,** Ein Arbeitsbein statt Stelzbein. Münch. med. Wochenschr. 1917; Feldärztl. Beil. Nr. 8

Beschreibung und Abbildung eines hölzernen Arbeitsbeines mit Knie- und Fußgelenk, das an Stelle des Stelzbeines gegeben werden soll und sich vor allem für Landarbeiter, aber auch für andere Berufsarten als zweckmäßig erwiesen hat. Näheres über den Bau des Beines ist in der Arbeit selbst zu ersehen.

Scharff-Flensburg.

**125. Nieny,** Einfache Stützen für Peroneuslähmungen. Münch. med. Wochenschrift 1916; Feldärztl. Beil. Nr. 2.

Nieny hat eine Schiene angefertigt, die der von Langemak (Nr. 47 der Münch. med. Wochenschr.) für Radialislähmung angegebenen ähnlich ist.

Fig. 1.

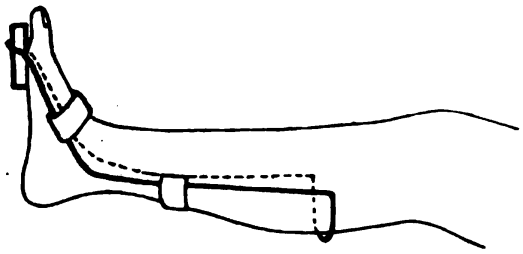

Fig. 2.

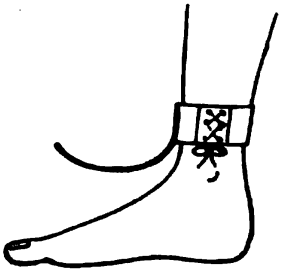

Sie wird aus 3—3,5 mm starkem Draht hergestellt, der in der Form der Fig. 1 zurechtgebogen wird. Statt Heftpflaster verwendet Nieny Gurt, der sich auf dem Draht verschieben läßt. Unter die vordere Fußsohle kommt ein mit 2 Krampen drehbar befestigtes Brettchen als Stütze.

Digitized by Google
Original from UNIVERSITY OF CALIFORNIA
Generated on 2019-10-16 13:03 GMT / http://hdl.handle.net/2027/uc1.b3774661
Public Domain in the United States, Google-digitized / http://www.hathitrust.org/access_use#pd-us-google

Für Patienten, die im Stiefel umhergehen, verwendet Nieny eine kräftige, stark abstehende Feder, die an einer Ledermanschette befestigt wird und den Fuß hebt, wenn sie mit in den Stiefel geschnürt wird. Scharff-Flensburg.

**126. Overgaard,** Kontrakturenbehandlung. (Münch. med. Wochenschr. 1916; Feldärztl. Beil. Nr. 47.

In dem unter Spitzys Leitung stehenden k. u. k. Reservespital Nr. 11 (Orthopädisches Spital mit Invalidenschule) Wien werden die Verwundeten mit Kontrakturen in jedem Zimmer unter ständiger Beaufsichtigung einer geschulten Zimmerschwester behandelt. Das versteifte Gelenk wird stundenlang einer gleichbleibenden, möglichst großen, dehnenden Kraft ausgesetzt. Dazu dienen besonders portative Dauerapparate, von denen mehrere beschrieben und abgebildet werden. Außerdem werden im Zimmer selbst aktive und passive Uebungen an einfachen Rollenapparaten gemacht. Mit der Apparatbehandlung wird zugleich Stauung verbunden, und zwar Stauungsbinde, die oberhalb des Apparates fest angezogen wird, bei kleineren Narben Saugglockenbehandlung. Außerdem heiße Bäder, Massage, zuweilen auch Cholinchloridbehandlung nach dem Fränkelschen Verfahren. Wird mit Apparatbehandlung in 4—6 Wochen kein Fortschritt erreicht, so ist blutige oder unblutige Operation nötig. Bei unblutigem Redressement ist große Vorsicht nötig, um nicht Eiterungen weiter aufflammen zu lassen und atrophische Knochen zu brechen. Fußkontrakturen erfordern meist lange Behandlung; Apparatbehandlung bringt geringe Erfolge, meistens hilft nur Redressement in Narkose und Tenotomie. Ein gut geschultes Personal ist erforderlich.

Scharff-Flensburg.

**127. Perls,** Ein neuer Fingerpendelapparat. Münch. med. Wochenschr. 1916; Feldärztl. Beil. Nr. 37.

Beschreibung eines Apparates zur Mobilisierung einzelner Finger und einzelner Fingergelenke. Der Apparat läßt sich mit einer Gamasche, je nach Wunsch, an die Beuge- oder Streckseite des Vorderarms anlegen, aber auch zur Uebung des Spreizens der Finger benutzen. Er ist bei Stortz & Raisig, München, zu beziehen; Preis 15 M. Scharff-Flensburg.

**128. Plate,** Hebelschiene. (Aerztl. Verein in Hamburg, 16. Jan. 1917.) Münch. med. Wochenschr. 1917, 5.

Plate zeigt eine Hebelschiene zur Beseitigung von Störungen der Pro- und Supination nach Vorderarmverletzungen, die zugleich eine Dehnung der Verwachsungen ermöglicht. Scharff-Flensburg.

**129. Port,** Eine Ulnarisbandage. Münch. med. Wochenschr. 1916; Feldärztl. Beil. Nr. 42.

Port verwendet eine Feder, die von oben die Hand und die Finger in Beugestellung drückt. In den meisten Fällen werden nur der kleine und der Ringfinger mit der Druckfeder versehen, in manchen Fällen müssen alle vier Finger Druckfedern bekommen und in einzelnen Fällen muß an die Druckfeder noch eine gerade Feder angenietet werden, die die Zwischen- und Endglieder streckt. Die Druckfedern werden an einer Blechplatte angenietet, die mit einem Gurt an das Handgelenk angeschnallt wird und mit zwei Fortsätzen in die Hohlhand übergreift. Scharff-Flensburg.

Digitized by Google
Original from UNIVERSITY OF CALIFORNIA
Generated on 2019-10-16 13:03 GMT / http://hdl.handle.net/2027/uc1.b3774661
Public Domain in the United States, Google-digitized / http://www.hathitrust.org/access_use#pd-us-google

**130. Radike,** Handstützen bei Radialislähmung. Münch. med. Wochenschr. 1916; Feldärztl. Beil. Nr. 40.

Radike hält es nicht für ratsam, dieselbe Form von Handstützen für alle Radialislähmungen zu verwenden. Man muß sich nach dem Grad der Lähmung richten und auch nach der Arbeit, die mit der gelähmten Hand geleistet werden soll. Es werden vier verschiedene Handstützen abgebildet und beschrieben, die für verschiedene Fälle von Radialislähmung hergestellt sind, mit denen Kriegsbeschädigte als Maurer, Schlosser, Fabrikarbeiter und Landwirte arbeiten.

Scharff - Flensburg.

**131. Sauerbruch,** Die Verwendung willkürlich bewegbarer Prothesen bei unseren Kriegsamputierten. Münch. med. Wochenschr. 1917; Feldärztl. Beil. Nr. 20.

Nach einer kurzen geschichtlichen Einleitung bespricht Sauerbruch zunächst den chirurgischen Teil seiner Methode und beschreibt, wie er aus den Muskeln des Stumpfes einen oder zwei Kraftwülste bildet und wie ein Hautschlauch hergestellt und durch den Muskel oder Kraftwulst geführt wird. Der plastischen Umgestaltung der Muskulatur folgt die Einübung und Einschulung der Kraftquelle für die Arbeit. In dem zweiten, technischen Teil der Arbeit bespricht Sauerbruch die Grundsätze, nach denen die Kunsthand für die nach seiner Methode operierten Amputierten gebaut wird. Die Leistungen hängen von der Länge des Stumpfes ab und davon, ob nur eine oder zwei Kraftquellen geschaffen werden können. Die Leistungen der Amputierten werden an einer Reihe von Abbildungen gezeigt. Zum Schluß widerlegt Sauerbruch noch eine Reihe von Einwänden, die gegen seine Methode erhoben worden sind.

Scharff - Flensburg.

**132. Scheffler,** Eine neue Schultergelenksverbindung für Amputierte. Münch. med. Wochenschr. 1917; Feldärztl. Beil. Nr. 4.

Die neue Schultergelenksverbindung ist für Oberarmamputation bestimmt. An einem sich der Form des Schultergürtels anschmiegenden Schulterring ist ein doppeltes Gelenk angebracht, eins für Pendelbewegungen des Arms in der Sagittalebene und davor eines für Bewegungen in der Horizontalebene. In dem letzteren bewegt sich ein Stahlbügel, der wieder an den Enden, genau vor und hinter dem Oberarmkopf, ein Gelenk trägt, in dem sich die Oberarmschienen auf- und abwärts drehen können. Die Armschienen sind je nach der Länge des Stumpfes durch einen oder zwei Stahlringe verbunden, die um den Stumpf mit einem Lederriemen geschlossen werden. Der Stumpf kann sich bei Bewegungen nicht verschieben oder aus den Ringen herausgleiten. Die Schulterverbindung wird in der Lazarettwerkstatt Crefeld hergestellt. Scharff - Flensburg.

**133. Schepelmann,** Geh- und Mobilisierungsapparat für Kniegelenkskontrakturen. Münch. med. Wochenschr. 1917; Feldärztl. Beil. Nr. 7.

Der Apparat ist besonders für solche Patienten bestimmt, die nach Behandlung von Kniekontraktur und besonders nach operativ behandelten Ankylosen noch längere Zeit einen Stützapparat benützen müssen. Es ist hier an dem Schienenhülsenapparat ein Bügelansatz angebracht, der durch eine Schraubenvorrichtung eine passive Beugung und Streckung des Kniegelenks ermöglicht. Die Bügel lassen sich leicht anbringen und abnehmen; der Bügelaufsatz ist von der Firma Eschbaum, Bochum, zu beziehen. Scharff - Flensburg.

Digitized by Google
Original from UNIVERSITY OF CALIFORNIA
Generated on 2019-10-16 13:03 GMT / http://hdl.handle.net/2027/uc1.b3774661
Public Domain in the United States, Google-digitized / http://www.hathitrust.org/access_use#pd-us-google

**134. Schepelmann,** Mobilisierschienen für die großen und kleinen Gelenke der oberen und unteren Gliedmaßen. Münch. med. Wochenschr. 1916; Feldärztl. Beil. Nr. 43.

Beschreibung und Abbildung einer Reihe von Schienen, die zur Behandlung versteifter Gelenke dienen sollen. Die Schienen werden durch einfache Schnallvorrichtungen am Körper befestigt und können stundenlang getragen werden. Der Zug wird durch Darmsaiten mit zwischengeschalteter Spiralfeder ausgeübt. Es sind Schienen zur Mobilisierung der Finger, des Handgelenks, des Fußes und des Schultergelenks gebaut. Die Schienen werden von der Firma Eschbaum in Bonn angefertigt. Scharff - Flensburg.

**135. Schlesinger,** Eine Unterarmbandage für lange Stümpfe. Deutsche med. Wochenschr. 1916, Nr. 41.

Der Apparat besteht aus einer Oberarmbindung, einer Lederhülse mit zwei Riemen, versteift durch einen Eisenbügel, der als Anschlag von hinten her dient, einer oberen Unterarmhülse und einem unteren Unterarmstulp. Hülse und Stulp sind durch ein einfaches Drehgelenk miteinander verbunden. Da in manchen Fällen der dem Handgelenk naheliegende Teil des Unterarms nach der Spitze zu dicker ist als in der Mitte, so sitzt die Stulphülse sehr fest, gewissermaßen gegen das untere Ende als Anschlag auf dem Vorderende des Unterarmes, und kann durch das wulstartige Stumpfende gedreht werden. Bibergeil.

**136. Schmid,** Ein neuer, besonders einfacher Apparat für Peroneuslähmungen. Münch. med. Wochenschr. 1916; Feldärztl. Beil. Nr. 39.

Der Apparat besteht aus einem breiten Gurt, dem ein elastischer Zug (Gummiband oder Spiralfeder) zwischengeschaltet ist. Er wird mittels eines verstellbaren Riemens oder eines Karabinerhakens an der Außenseite des Schnürstiefels befestigt. Der Gurt führt zwischen Hosenbein und Unterhose an der Außenseite des Knies vorbei auf den Trochanter major zu, dann entweder über die Rückseite der gleichseitigen Schulter nach vorn quer über die Brust oder er biegt nach dem Rücken und der entgegengesetzten Hüfte zu um und kehrt über die Vorderseite herüber wieder zur Abbiegungsstelle zurück und wird durch Einhaken in eine Oese befestigt. Scharff - Flensburg.

**137. Staffel,** Eine einfache Radialisschiene. Münch. med. Wochenschr. 1916; Feldärztl. Beil. Nr. 43.

Der Apparat besteht aus einer volaren Schiene aus biegsamem Bandstahl, vorn aufgebogen zu einer innen mit Filz überzogenen Handplatte, die mit einem breiten weichen Riemen an den Handgelenkenden und einem drehbaren Halbringriemen an der Grenze zwischen mittlerem und oberem Drittel des Vorderarms befestigt wird. Scharff - Flensburg.

**138. Stolz,** Eine universelle Schiene für Armbrüche, Oberarmbrüche. Verstellbare Beckenstütze. Münch. med. Wochenschr. 1916; Feldärztl. Beil. Nr. 52.

1. Beschreibung und Abbildung einer verstellbaren Schiene zur ambulanten Behandlung von Armbrüchen.

2. Beschreibung und Abbildung einer verstellbaren Beckenstütze, die auch als Planum inclinatum dienen kann. Scharff - Flensburg.

**139. Stracker,** Zur Dauerapparatbehandlung von Nervenverletzungen. Münch. med. Wochenschr. 1916; Feldärztl. Beil. Nr. 49.

Digitized by Google
Original from UNIVERSITY OF CALIFORNIA
Generated on 2019-10-16 13:03 GMT / http://hdl.handle.net/2027/uc1.b3774661
Public Domain in the United States, Google-digitized / http://www.hathitrust.org/access_use#pd-us-google

Stracker hat für Behandlung der Krallenhand bei Ulnarislähmung einen Apparat zur Dauerbehandlung herstellen lassen, dessen Bau und Anwendung beschrieben wird. Der Vorderarm wird in einem viereckigen Kästchen untergebracht, der Handteller durch eine Schraube mit Pelotte festgestellt, die Finger werden in den Grundgelenken durch einen Klappdeckel gebeugt, die Endglieder durch eine Schraube gegen den Klappdeckel gepreßt und so gestreckt. — Um bei Dauerapparaten (z. B. Schedeschen Schienen) die nicht mehr straffen Schnüre wieder zu spannen, schaltet Stracker in den Winkel der Spannschnüre verschieden lange, kräftige Holzspäne ein, die beiderseits je einen schwalbenschwanzartigen Einschnitt besitzen. Scharff - Flensburg.

**140. Unger** und **Tiessen,** Ein Behelfsbein mit Spannstulpe. Zentralbl. f. Chir. 1916, 48.

Die Verfasser verwenden ein Ledergeflecht nach Art des bekannten „Hexenfingers" zur Befestigung von Behelfsbeinen an den Oerschenkelstümpfen. Die Spannung dieser Stulpe kann je nach der Dicke des Stumpfes vermindert werden durch Knie- oder Spannhebel, so daß der Patient selbst die Spannung regeln kann, was besonders wichtig ist bei etwaigem Abschwellen des Stumpfes. Die Vorteile fassen demnach die Verfasser dahingehend zusammen, daß diese Spannstulpe sich jedem Oberschenkelstumpf, wenn er nicht allzu kurz ist, anpassen läßt und von den Amputierten ohne Beschwerde getragen wird. Sie ist sehr dauerhaft und läßt sich einfach befestigen. Becken- und Schultergurt werden bei genügend langen Stümpfen überflüssig. Das Gewicht ist gering.

Blencke - Magdeburg.

**141. Wolff,** Ein Fußstützriemen für plattfußleidende Soldaten. Münch. med. Wochenschr. 1916; Feldärztl. Beil. Nr. 50.

Der Stützriemen soll den Gebrauch von Plattfußeinlagen in Schaftstiefeln ermöglichen und wird am besten gleichzeitig mit der Plattfußeinlage nach Gipsabguß angefertigt. Eine gewalkte Kappe aus Hartleder kommt an den inneren Fußrand unterhalb des inneren Knöchels zu liegen und wird durch einen zuerst um das Fußgelenk, dann über den Fußrücken zum äußeren Fußrand ziehenden Riemen befestigt. Scharff - Flensburg.

**142. Wiener,** Fingerbesteck für Einhändige. Münch. med. Wochenschr. 1916. Feldärztl. Beil. Nr. 40.

Das Fingerbesteck besteht aus einem wiegemesserartig geformten Messer, das durch zwei Ringspangen am 2. und 4. Finger befestigt wird. Die Gabel sitzt durch einen Ring und eine Spitzenhülse am äußeren Daumenrand fest, so daß die Gabelzinkenreihe dem Messer parallel steht. Die Instrumente lassen sich leicht anlegen und an der Tischkante abstreifen. Die Einhändigen lernen bald damit Brot und Fleisch zu zerschneiden und zu essen. Scharff - Flensburg.

**Bauer,** Kurzstumpfprothesen **403.**
**Bonne,** Gelenkversteifungen **3.**
**v. Boschan,** Prüfstelle für Prothesen, mechanisch-technische Abteilung **399.**
**Ehrenfest,** Mechanik der Ersatzglieder **388.**
**Erlacher,** Ersatz von Arm und Hand **401.**
**Feldscharek,** Prothesenversorgung doppelseitig Armamputierter **408.**

Digitized by Google
Original from UNIVERSITY OF CALIFORNIA
Generated on 2019-10-16 13:03 GMT / http://hdl.handle.net/2027/uc1.b3774661
Public Domain in the United States, Google-digitized / http://www.hathitrust.org/access_use#pd-us-google

**Hecht,** Physikalisch-therapeutische Nachbehandlung **12.**
**Hoffmann,** Erfahrungen mit normalisierten Behelfsprothesen **397.**
**Kölliker** und **Rosenfeld,** Der tragfähige Stumpf **197.**
**Leiter,** Wirkung der Organisationsmaßnahmen in der Prothesenfrage **393.**
**Lorenz,** Für und wider die ungegliederte und gegliederte Beinprothese **395.**
**Ludloff,** Modifikation einer Prothese der unteren Extremität **398.**
**Neutra,** Gelenk als technisches Problem **400.**
**Pokorny,** Arbeitsbehelfe für einarmige Landwirte **404.**
**Sauerbruch,** Kinetische Prothesen **351.**
**Sauerbruch,** Willkürlich bewegliche Prothesen **352.**
**Schanz,** Abrollung der natürlichen und des künstlichen Fußes **396.**
**Silvestri,** Künstliche Hand als Greifwerkzeug **402.**
**Spitzy,** Willkürlich bewegliche Prothesen **360.**
**Stracker,** Arbeitsbehelfe für Gelähmte **407.**
**O. Vulpius,** Kombination oder Trennung von Arbeitsarm und Schönheitsarm **406.**

---

## 8. Massage. Gymnastik.

**143. Bettmann,** Psychogene Stumpfgymnastik. Münch. med. Wochenschr. 1917; Feldärztl. Beil. Nr. 19.

Bettmann läßt die Amputierten die Muskeln des Stumpfes so üben, als wenn die amputierten Gliedmaßen noch vorhanden wären. Er läßt z. B. bei Unterschenkelamputation Beugen und Strecken des Fußes, Heben und Senken des äußeren Fußrandes, Fußrollen, Beugen und Strecken der Zehen üben. Entsprechende Uebungen werden bei jedem anderen Stumpf gemacht. Durch diese „psychogene Stumpfgymnastik" wird die Muskulatur gekräftigt, Blut- und Lymphkreislauf gebessert, festsitzende Narben werden gelockert, Schmerzen verschwinden. Die Geschicklichkeit im Tragen der Prothesen nimmt zu. Diese Stumpfbehandlung kommt auch besonders als vorbereitende Uebungsbehandlung für willkürlich bewegte Stümpfe in Betracht. Scharff - Flensburg.

**144. Kirchberg,** Die Gehschule für Beinamputierte. Münch. med. Wochenschr. 1916; Feldärztl. Beil. Nr. 51.

Kirchberg empfiehlt, die Beinamputierten eines Lazarettes in einen Saal zusammenzutun oder die Beinamputierten eines möglichst großen Bezirks in einem Lazarett zu vereinen und dort in einer Gehschule regelmäßige Uebungen machen zu lassen. Die Uebungen teilt er ein in: Gehübungen, Freiübungen und Stumpfübungen, und gibt Vorschriften für die einzelnen Uebungen mit.

Scharff - Flensburg.

**145. Plagemann,** Neue Wege zur Schaffung aktiv beweglicher Prothesen der unteren und oberen Extremität. Münch. med. Wochenschr. 1916; Fedärztl. Beil. Nr. 50.

Plagemann legt den Hauptwert bei der Stumpfbehandlung auf die Kräftigung der Muskulatur durch aktive Uebungen. Schon bei der Amputation sollen möglichst viel Muskelinsertionen erhalten bleiben oder durch Periostplastik neue Insertionen geschaffen werden. Gipsstelzen verwirft Plagemann ebenso

Digitized by Google
Original from UNIVERSITY OF CALIFORNIA
Generated on 2019-10-16 13:03 GMT / http://hdl.handle.net/2027/uc1.b3774661
Public Domain in the United States, Google-digitized / http://www.hathitrust.org/access_use#pd-us-google

wie längere Extension im Bett, weil beides eine Atrophie der Muskeln bewirkt. Statt der Gipsstelzen verwendet Plagemann eine verstellbare federnde Beinkrücke, später eine leichte Behelfsstelze, deren Bau genau beschrieben wird. Zur aktiven Stumpfbehandlung gehören auch Marsch- und Bewegungsübungen. Auch bei Armamputationen werden die Muskeln durch aktive und Widerstandsbewegungen gekräftigt, und zwar so, daß der angespannte Bizepswulst zum aktiven Oeffnen und Schließen der Hand verwertet werden kann. Eine größere Zahl von Abbildungen zeigt den Bau der Prothesen und die Kräftigung der Muskeln durch die Uebungsbehandlung. Scharff - Flensburg.

**146. Schede und Hacker,** Die Fußpflege im Heere. Münch. med. Wochenschr. 1916; Feldärztl. Beil. Nr. 37/38.

Verfasser berichten über die Tätigkeit in dem in der Kgl. Orthopädischen Poliklinik für fußkranke Soldaten eingerichteten Ambulatorium, in dem über 3000 Soldaten behandelt wurden. Es handelte sich dabei besonders um Knickfuß und Plattfuß. Die Verhütung und Behandlung dieser Belastungsdeformitäten bestand vor allem in Kräftigung der Muskulatur. Diese wurde erreicht durch Barfußgehen und Gymnastik. Bei letzterer werden drei Grade unterschieden: a) Gymnastik im Liegen; b) Gymnastik im Sitzen; c) Gymnastik im Stehen. Fußkranke dürfen nur mit Gruppe a und b beschäftigt werden, Gesunde üben abwechselnd alle drei Gruppen in der Reihenfolge a, b, c. Für alle drei Gruppen werden Uebungsbeispiele gegeben, die zum Teil durch Abbildungen erläutert werden. Mit der Uebung der Muskulatur wird zweckmäßig Schonung der Füße verbunden. Je nach dem Zustand des Fußes sind verschiedene Grade von Schonung angezeigt, die man auch in Gruppen ordnen kann. Zur ersten Gruppe gehören Soldaten, die noch keine Fußdeformität, aber schwache Fußmuskulatur haben. Bei diesen ist Befreiung von stundenlangem Stehen und langen Märschen, sowie Einschaltung von Ruhepausen nötig. Die zweite Gruppe umfaßt die ausgebildeten Deformitäten leichten und mittleren Grades. Bei diesen wird der Fuß am besten durch eine Einlage geschont. In die dritte Gruppe gehören die schweren Plattfüße mit Gelenkreizung, Kontrakturen. Hier ist noch eine Vorbehandlung mit Bettruhe, Wärmebehandlung, Massage, eventuell Redressement und Gipsverband mit nachfolgender Schienenbehandlung nötig. Auf die Wichtigkeit guter Haut- und Nagelpflege sowie zweckmäßiger Fußbekleidung wird noch besonders hingewiesen. Scharff - Flensburg.

**Blencke,** Stumpfbehandlung **90.**
**Erlacher,** Skoliose bei Amputierten **268.**
**Frostell** und **Spitzy,** Medicomechanik **97.**
**Hecht,** Physikalisch-therapeutische Nachbehandlung **12.**
**Müller,** Medicomechanik **121.**

---

## 9. Physikalische Heilmethoden. Wasser, Wärme, Licht.

**147. Hans Axmann,** Die natürliche und künstliche Höhensonne. Zeitschr. f. phys. u. diätet. Ther. 1916, Heft 10.

Unwissenschaftliche Reklame kann leicht die Begriffe verwirren. Die Wärme der Sonne ist jeder künstlichen Lichtquelle überlegen. Man darf den

Digitized by Google
Original from UNIVERSITY OF CALIFORNIA
Generated on 2019-10-16 13:03 GMT / http://hdl.handle.net/2027/uc1.b3774661
Public Domain in the United States, Google-digitized / http://www.hathitrust.org/access_use#pd-us-google

künstlichen Lichtquellen die Wärmestrahlen nicht einfach beimischen, und glauben nun dieselbe Wirkung wie die Sonne zu erzielen, denn dort bilden die Wärmestrahlen eine untrennbare Verbindung gleicher paralleler Richtung im Spektrum selbst. Die Kohlenbogenlampe kommt betreffs Licht- und Farbenäußerung der Sonne näher als die Quecksilberlampe. Gruppenbestrahlungen in Zimmerweite sind zwecklos, da die Wellenlänge der künstlichen Lampe auf diese Entfernung keine Wirkung haben kann. Die Pigmentation durch Sonne und Uviolstrahlen ist verschieden, das künstliche Licht setzt nicht die Tätigkeit des natürlichen fort. Abgesehen von der Gesamtheit der Sonne haben wir es nur mit mehrfachen Strahlenspendern bestimmter Wellenlängen zu tun, deren Bereich eine ebenso bestimmte physiologische Wirkung äußern muß. Schasse - Berlin.

**148. K. Bangert,** Zur Frage der Elektrodenapplikation beim Diathermieverfahren. Zeitschr. f. pysik. u. diätet. Ther. 1916, Heft 9.

Experimentell läßt sich nachweisen, daß die direkte Applikation der Elektroden ohne feuchte Zwischenlage am besten ist, wie dies von Kowarschik und Bucky geraten ist. Die Elektroden selbst müssen den Strom gut leiten, um sich nicht zu sehr zu erhitzen, und müssen möglichst gleichmäßige Leitungsfähigkeit an der ganzen Oberfläche besitzen. Schasse - Berlin.

**149. H. Braun,** Die Diathermie im Kriege. Therapie der Gegenwart 1917, Heft 4.

Braun gibt in gedrängter Kürze Vorschläge und Richtlinien zur Behandlung von im Kriege häufig vorkommenden Erkrankungen und zur schnelleren Beseitigung von Folgeerscheinungen nach Verletzungen. Im speziellen Teil wird die Diathermiebehandlung bei Erkrankungen der Gelenke, Bänder, Muskeln, des Nervensystems, der Atmungsorgane und des Herzens nach Indikationen, Kontraindikationen, Prognose und Technik besprochen. Schasse - Berlin.

**150. Dietrich** und **Kaminer,** Handbuch der Balneologie, medizinischen Klimatologie und Balneographie. Herausgeg. im Auftrage der Zentralstelle für Balneologie. Bd. I. Mit 89 Abbildungen und 1 Tafel. Leipzig 1916, Georg Thieme.

Die wissenschaftliche Erklärung der balneologisch-klimatologischen Heilwirkungen hat in den letzten drei Jahrzehnten in Deutschland und Oesterreich-Ungarn die bedeutendste Förderung erfahren. Nachdem das deutsche und das österreichische Bäderbuch schon über eine einfache Zusammenstellung der balneologisch-klimatologischen Heilfaktoren hinausging, hat die unter dem Protektorat des Großherzogs von Mecklenburg-Schwerin stehende Zentralstelle für Balneologie die Herausgabe eines Handbuches angeregt, das Dietrich und Kaminer unter Beihilfe zahlreicher Fachleute in 6 Bänden herausgeben. Während früher die wissenschaftlichen Lehrbücher der Balneologie und der medizinischen Klimatologie alle von Aerzten verfaßt waren, sind in diesem Handbuche namhafte Sonderforscher für diejenigen Kapitel gewonnen worden, welche nicht rein ärztlich sind, sondern die naturwissenschaftliche Grundlage der Balneologie und Klimatologie erörtern. Hierüber handelt der erschienene erste Band. Er bringt nach einer Einleitung von Dietrich und einem Abriß der Balneologiegeschichte von Martin die Geologie von Bergrat Keilhack, die Chemie der Gewässer, Moore und Mineralschlamme von Prof. Thiesing, Prof. Hintz und Dr. Grünhut und Prof. Merz, die Physik des Klimas

Digitized by Google
Original from UNIVERSITY OF CALIFORNIA
Generated on 2019-10-16 13:03 GMT / http://hdl.handle.net/2027/uc1.b3774661
Public Domain in the United States, Google-digitized / http://www.hathitrust.org/access_use#pd-us-google

von Dr. Alt, die Physik der Sonnenstrahlung von Dr. Dorno und Prof. Marckwald.

Das vom Verlage vortrefflich ausgestattete Buch wird für alle ein wichtiges Nachschlagewerk sein, die sich mit der immer mehr aufblühenden und gerade in diesem Kriege immer mehr als wichtig erkannten Balneologie wissenschaftlich zu beschäftigen haben. Wenn die folgenden Bände sich auf derselben wissenschaftlichen Höhe halten wie der erste, so ist auch dieses Werk ein neuer Beweis für deutsche wissenschaftliche Regsamkeit und Gründlichkeit.

Der zweite Band wird die Physiologie der innerlichen und äußerlichen Anwendung der Wässer zum Gegenstand haben. Die dritte Abteilung wird der allgemeinen und speziellen Klimatophysiologie der Strahlung, die vierte der allgemeinen Therapie der Kurorte, die fünfte der besonderen Balneoklimatotherapie, die sechste der Kurorthygiene und der Balneographie gewidmet sein.

Biesalski-Berlin-Zehlendorf.

**151. Béla Dollinger,** Die Behandlung der Amputationsstümpfe der Invaliden. Deutsche med. Wochenschr. 1916, Nr. 42.

In Betracht kommen insbesondere der Muskelschwund, die Schrumpfung und Versteifung der Nachbargelenke des Stumpfes, sowie nicht völlige Wundheilung, d. h. das Zurückbleiben kleinerer granulierender Wunden, die Dollinger mit Heliotherapie zu behandeln pflegt. — Von besonderer Wichtigkeit sind die Abhärtung der Stumpfmuskulatur und die Behebung ihrer Atrophie. Massage und Widerstandsübungen werden zu ihrer Beseitigung verwandt. Nach der Uebernahme der Arbeitsprothese folgt der zweite Abschnitt der Stumpfbehandlung, Gebrauchsübungen mit der Prothese. Bibergeil.

**152. N. P. Ernst,** Behandling af kirurgisk Tuberkulose med generelt Kulbuelysbad (Behandlung der chirurgischen Tuberkulose mit generellem Kohlenbogenlichtbad). Aus Finsens Institut, Hospitalstidende 9. Mai 1917.

Ernst gibt zuerst eine Uebersicht über die Literatur. Die Behandlung beginnt im August 1913. Eine Reihe der Patienten sind überwiegend poliklinisch behandelt, blieben während der Kur in ihrem ärmlichen Hause wohnen ohne besondere kräftige Nahrung oder gute Hygiene.

Ein zweiter Teil der Patienten sind Landbewohner, die in der Stadt in Pension waren, solange die Behandlung dauerte. Die Resultate sind aus folgendem Schema (siehe S. 353) ersichtlich.

Die Patienten sind aufgefordert, während der Behandlung aktive und passive Bewegungen vorzunehmen, die sich ohne Schmerzen vornehmen lassen; strenge Arbeit aber war verboten. Ernst glaubt, die Immobilisation könne bei tuberkulösen Arthroiten, die mit Lichtbädern behandelt werden, entbehrt werden, er hat jedoch die Patienten nicht gehen lassen bei Arthroitis in den großen Gelenken.

Es war interessant, zu sehen, wie oft alte Ulzerationen in Wochen oder Monaten heilten; mitunter sieht man, daß das Ganze 1—2—3 Monate lang stockt, um sich dann plötzlich zu bessern. — Die besten Resultate sind natürlich erzielt bei den Patienten, die am frühesten in Behandlung kamen.

Es ist auch lokale Finsenbehandlung der Hauttuberkulose um die Fisteln herum vorgenommen.

Digitized by Google
Original from UNIVERSITY OF CALIFORNIA
Generated on 2019-10-16 13:03 GMT / http://hdl.handle.net/2027/uc1.b3774661
Public Domain in the United States, Google-digitized / http://www.hathitrust.org/access_use#pd-us-google

| | Zahl | Zumacht, nicht kompliziert | | | Kompliziert mit Ulzerationen, Fisteln oder Abszessen | | | Die Behandlung abgebrochen | Nachuntersuchung | Rezidiv |
|---|---|---|---|---|---|---|---|---|---|---|
| | | geheilt | besser | unverändert | geheilt | besser | unverändert | | | |
| Tuberkulöse Lymphome . . | 44 | 2 | 5 | 2 | 26 | 2 | 1 | 6 | 26 | 4 |
| Peritonitis tuberculosa . . | 6 | 1 | 1 | — | 4 | — | — | — | 5 | — |
| Weichteiltuberkulose . . . | 10 | — | — | — | 10 | — | — | — | 10 | — |
| Tenosynovitis . . . . . | 2 | — | 1 | — | 1 | — | — | — | 2 | — |
| Spina ventosa . . . . . | 27 | 11 | — | — | 15 | — | — | 1 | 25 | — |
| Carpus . . . . . | 4 | 3 | — | — | 1 | — | — | — | 4 | — |
| Articulatio cubiti . . . . | 10 | 4 | 1 | — | 4 | — | — | 1 | 9 | — |
| „ humeri . . . . | 3 | — | 2 | — | 1 | — | — | — | 3 | 1 |
| „ talo-cruralis . . | 9 | 1 | — | — | 5 | 2 | 1 † | — | 6 | — |
| „ genus . . . . | 9 | 3 | — | 1 | 4 | — | — | 1 | 6 | — |
| „ coxae . . . . | 6 | 1 | — | — | 2 | — | 2 (1 †) | — | 4 | 1 |
| Ostitis . . . . . | 14 | — | — | — | 11 | 1 | 2 | — | 10 | 1 |
| Sternum und Costae . . . | 5 | — | — | — | 3 | — | 2 | — | 3 | — |
| Spondylitis . . . . . | 9 | — | — | — | 2 | 1 | 4 | 2 | 2 | — |

Er rät dazu, die Lichtbehandlung bei chirurgischer Tuberkulose im allgemeinen an die Hospitäler zu knüpfen oder vielleicht am besten an die chirurgischen Küstenhospitäler, nicht an Sanatorien für Lungentuberkulose.

Diskussion: Hertz (Küstenhosp. Refsnäs) berichtet über den Heilungsprozentsatz von 5600 Kindern, die ohne Lichtbäder im Sanatorium mit einer Observationszeit von 5—10 Jahren behandelt wurden, derselbe sei 87 %. Das vorgelegte Material wäre dem seinigen infolge der guten Funktion der Gelenke überlegen; er meinte, es stamme von der früher allgemeinen Immobilisation her, von der man nun abginge. — Gebraucht Sonnenbäder, Quecksilberbäder und will nun auch Kohlenbogenlichtbäder benutzen.

H. Jansen (Hospital Bispebjerg) äußerte sich auch über die Ueberlegenheit der Kohlenbogenlampe und legte ein Material von 111 Patienten vor.

Jörgen Jensen (Hospital Frederiksberg) lenkte die Aufmerksamkeit auf die Röntgenbehandlung und berichtete über eine Reihe guter Resultate.

Svend Hansen (Rigshospital, chirurg. Poliklin.) sprach von 30 Fällen, ambulant behandelt mit Kohlenbogenlicht; gute Resultate, besonders bei den „offenen" Fällen.

Die folgenden Redner teilten ähnliche Resultate mit.

H. Scheuermann - Kopenhagen.

**153. A. Laqueur** (Berlin), Ueber den jetzigen Stand der Anwendung physikalischer Heilmethoden für Kriegsbeschädigte. Berl. klin. Wochenschr. 1916, Nr. 47.

Uebersichtsreferat. R. Maier, derzeit Teplitz-Schönau.



Digitized by Google
Original from UNIVERSITY OF CALIFORNIA
Generated on 2019-10-16 13:03 GMT / http://hdl.handle.net/2027/uc1.b3774661
Public Domain in the United States, Google-digitized / http://www.hathitrust.org/access_use#pd-us-google

**154. Taschenbuch des Feldarztes.** V. Teil: Physikalische Therapie im Feld- und Heimatlazarett von Erich Plate und August Dethleffsen. München 1916, J. F. Lehmann.

Dieser fünfte Teil reiht sich in der bekannten handlichen Form an die bisher erschienenen vier Teile des Taschenbuches an. Schasse - Berlin.

**Bach,** Künstliche Höhensonne **160.**
**Binsenberger,** Improvisierter Heißluftapparat **31.**
**Hecht,** Physikalisch-therapeutische Nachbehandlung **12.**
**Sonntag,** Chronischer Muskelrheumatismus **216.**

---

## 10. Elektrisation. Röntgenologie. Strahlentherapie.

**155. Albers-Schönberg** (Hamburg), Die gasfreien Röhren in der röntgenologischen Praxis. Fortschr. d. Röntgenstr. 1917, Bd. 24, Heft 5, S. 423.

Albers-Schönberg berichtet über seine Erfahrungen mit gasfreien Röhren, in der Hauptsache mit der Lilienfeldröhre. Sie sind für Aufnahme, Durchleuchtung und Therapie ausgezeichnet. Die leichte Einstellbarkeit des Härtegrades und der Lichtstärke, die dauernde Konstanz lassen sie besonders gut zur Durchleuchtung und Therapie benutzen. Die Möglichkeit, mit einer einzigen Röhre alle röntgenologischen Arbeiten vornehmen zu können, ist von hervorragendem Wert. Bei der Therapie lassen sich Dauerbelastungen höchsten Grades durchführen. Die Röhren sind in ihrer Lebensdauer den alten überlegen, teilweise um ganz bedeutende Werte.

F. Wohlauer - Charlottenburg, z. Zt. Hannover.

**156. Albers-Schönberg,** Röntgenatlas der Kriegsverletzungen. Hamburg 1916, Verlag Lucas Gräfe u. Sillem.

Dieser von den leitenden Aerzten der Lazarettabteilungen des allgemeinen Krankenhauses St. Georg in Hamburg herausgegebene Atlas bringt in klaren, übersichtlichen Bildern eine Auswahl von typischen und auch seltenen, klinisch wichtigen Schußverletzungen, wobei die praktischen Erfordernisse der Lazarettbehandlung in den Vordergrund gerückt sind. Schasse - Berlin.

**157. Aman,** Ein steriler Durchleuchtungsschirm zum Gebrauche bei der operativen Entfernung von Fremdkörpern. Münch. med. Wochenschr. 1916; Feldärztl. Beil. Nr. 43.

Ein kleiner Röntgenschirm (15 × 15) wird in einen sterilisierten Ueberzug gebracht, der an der Vorderseite eine runde (sterilisierte) Glasscheibe eingenäht trägt. Mit diesem Schirm kann man bei dem auf dem Trochoskop untergebrachten Patienten während der Operation den Fremdkörper feststellen.

Scharff - Flensburg.

**158. Asbeck,** Ueber Sonnenlichtbehandlung. Münch. med. Wochenschr. 1917; Feldärztl. Beil. Nr. 2.

Asbeck hat in Konstantinopel sehr günstige Erfahrungen mit der Sonnenlichtbehandlung gemacht. Die Wunden reinigten sich und heilten schnell,

Digitized by Google
Original from UNIVERSITY OF CALIFORNIA
Generated on 2019-10-16 13:03 GMT / http://hdl.handle.net/2027/uc1.b3774661
Public Domain in the United States, Google-digitized / http://www.hathitrust.org/access_use#pd-us-google

auch komplizierte Knochenbrüche konsolidierten schneller. Auch bei Skorbut wirkte Sonnenbestrahlung heilend, nicht nur auf die vorher jeder Behandlung trotzenden Wunden, sondern auch auf das Allgemeinbefinden.

Scharff - Flensburg.

**159. Baath,** Zur röntgenologischen Lagebestimmung von Fremdkörpern Münch. med. Wochenschr. 1916; Feldärztl. Beil. Nr. 47.

Das Aufnahmeverfahren von Baath (Oberingenieur, zurzeit Feldröntgenmechaniker) ist identisch mit dem Fürstenauschen Verfahren, nur verschiebt Baath das Rohr etwas weiter, und zwar um 8 cm bei 60 cm Fokusabstand. Die Ablesung der Höhen- und Seitenlage des Fremdkörpers geschieht mittels eines Papierstreifens und Bleistiftes in genau beschriebener Weise aus einem in der Arbeit wiedergegebenen Kurvenblatt. Scharff - Flensburg.

**160. Hugo Bach,** Anleitung und Indikationen für Bestrahlungen mit der Quarzlampe „Künstliche Höhensonne". Würzburg 1917, Verlag Kurt Kabitzsch.

Die dritte Auflage dieser kleinen Schrift, welche als Anleitung für Bestrahlungen mit der Quarzlampe dienen soll und sich, da viele Fragen auf diesem Gebiete noch im Flusse sind, darauf beschränkt, die bisherigen Erfahrungen zusammenzustellen, ist gegen die früheren durch Aufnahme aller wesentlichen Neuerungen und Anfügung eines vollständigen Literaturverzeichnisses erweitert worden. Schasse - Berlin.

**161. Fr. Dessauer** und **B. Wiesner,** Leitfaden des Röntgenverfahrens. 5. Aufl. Leipzig 1916, Verlag Otto Nemnich.

Das weitverbreitete Buch ist im Kriege in 5. Auflage erschienen. Den physikalischen und technischen Teil hat Friedrich Dessauer bearbeitet, die röntgenologische Diagnostik in der inneren Medizin und die Röntgentherapie Prof. Holzknecht, das Röntgenverfahren in der Chirurgie Dr. Blencke. Andere Autoren, wie Hildebrand und Hoffmann, haben über Stereoskopie und Orthodiagraphie mitgearbeitet. Namentlich im medizinischen Teil sind mehrere Teile umgearbeitet und ebenso wie auch in dem technischen Teil auf die Höhe der Zeit gebracht worden. Das Buch wird sich in der neuen Form seine alte Beliebtheit erhalten. Biesalski - Berlin-Zehlendorf.

**162. Deus,** Die künstliche Höhensonne bei der Nachbehandlung Kriegsverletzter. Münch. med. Wochenschr. 1917; Feldärztl. Beil. Nr. 11.

Mit der künstlichen Höhensonne werden die besten Wirkungen bei der Epithelisierung großer Wundflächen erzielt. Mit der Bestrahlung muß ausgesetzt werden, wenn die Epithelisierung nicht fortschreitet und die Granulationen matt, abgeflacht werden. Dann ist für einige Zeit Salbenbehandlung (am besten Pellidolsalbe anzuwenden, bis sich die Granulationen wieder erholt haben und die Epithelisierung wieder beginnt. Auch bei Ueberpflanzung von Hautlappen, bei chronischer Entzündung und Atrophie der Haut an Amputationsstümpfen und Weichteilfisteln führte die Höhensonnenbestrahlung zu schnellerer Heilung.

Scharff - Flensburg.

**163. Edner,** Praktische Trage für Röntgenstationen. Münch. med. Wochenschr. 1917; Feldärztl. Beil. Nr. 19.

Beschreibung und Abbildung einer Trage, die aus Segeltuch und Röhren aus gezogenem Stahl sehr einfach gebaut ist. Der Verwundete wird gleich mit

Digitized by Google
Original from UNIVERSITY OF CALIFORNIA
Generated on 2019-10-16 13:03 GMT / http://hdl.handle.net/2027/uc1.b3774661
Public Domain in the United States, Google-digitized / http://www.hathitrust.org/access_use#pd-us-google

der Trage auf den Tisch gebracht; ein Hin- und Herheben von Trage zu Untersuchungstisch und umgekehrt ist also überflüssig. Scharff - Flensburg.

**164. Faber,** Albuminurie nach Bestrahlung mit der künstlichen Höhensonne. Münch. med. Wochenschr. 1917, Feldärztl. Beil. Nr. 15.

Faber hat in einem Fall nach einer 5—6 Minuten dauernden Bestrahlung des ganzen Körpers bei einem sonst ganz gesunden Mann mäßige Albuminurie gefunden. Er erklärt dies als Folge einer Verbrennung der Haut durch violette und ultraviolette Strahlen und empfiehlt, vor und nach Bestrahlungen mit künstlicher Höhensonne den Harn des Kranken auf Eiweiß zu untersuchen.

Scharff - Flensburg.

**165. R. Fürstenau, M. Immelmann** und **J. Schütze** (Berlin), Leitfaden des Röntgenverfahrens für das röntgenologische Hilfspersonal. Zweite, vermehrte und verbesserte Auflage. Mit 282 Textabbildungen. Stuttgart 1917, Verlag Ferd. Enke.

Nach 3 Jahren schon ist eine Neuauflage notwendig geworden, in der alle wichtigen Neuerungen berücksichtigt sind, im besonderen die neuen physikalischen Erkenntnisse über Wesen und Messung der Röntgenstrahlen. Auch die Fremdkörperlokalisation ist weiter ausgearbeitet. Da sich der Text an das Hilfspersonal wendet, sind namentlich diejenigen Teile, die in den ausschließlich für Aerzte bestimmten Lehrbüchern manchmal eine zu knappe Darstellung erfahren haben, d. h. das komplizierte Kapitel der Physik der Röntgenstrahlen, die photographische Technik und die zahlreichen praktischen Hinweise auf Schutz, Listenführung, Hilfsapparate, Lagerung des Kranken u. dgl. m., ganz besonders eingehend und ohne Voraussetzung von Kenntnissen bei dem Leser abgehandelt. Das macht das Buch besonders wertvoll und ist darum nicht nur für das Hilfspersonal, sondern auch für den Studenten und den Arzt ein ausgezeichnetes Hilfsmittel zur Erwerbung oder Auffrischung der erforderlichen Kenntnisse ohne die Notwendigkeit, noch andere rein physikalische Hilfsbücher zu benutzen.

Biesalski - Berlin-Zehlendorf.

**166. Hagemann,** Zur Diagnostik der Wirbelverletzungen. (Aerztl. Verein zu Marburg, 29. Juli 1916.) Münch. med. Wochenschr. 1916, 41.

Hagemann zeigt Röntgenbilder seitlicher Wirbelaufnahmen und weist darauf hin, daß seitliche Wirbelaufnahmen bei schwierigen Fällen oft da eine Aufklärung geben, wo aus ventrodorsalen Aufnahmen die Diagnose nicht zu stellen war.

In der Diskussion hebt König die Bedeutung der seitlichen Wirbelaufnahmen für die Begutachtung von Verletzungen und für beginnende Spondylitis hervor. Scharff - Flensburg.

**167. Hammer,** Die Fremdkörperlokalisation mittels der einfachen Schirmdurchleuchtung (orthodiagraphische Methode). Münch. med. Wochenschr. 1917; Feldärztl. Beil. Nr. 10.

Die Schirmdurchleuchtung hat vor den anderen Methoden der Fremdkörperlokalisation einige Vorteile. Sie ist überall schnell und ohne besondere Apparate vorzunehmen und führt doch in den meisten Fällen zum Ziele. Grundbedingung ist, daß die Röhre zentriert ist, wünschenswert eine Schlitzblendeneinrichtung. Es wird zunächst die grobe Lokalisation durch Beobachtung er-

Digitized by Google
Original from UNIVERSITY OF CALIFORNIA
Generated on 2019-10-16 13:04 GMT / http://hdl.handle.net/2027/uc1.b3774661
Public Domain in the United States, Google-digitized / http://www.hathitrust.org/access_use#pd-us-google

Bildschärfe und Projektionsgröße in 2 verschiedenen Richtungen vorgenommen, dann die feinere Lokalisation, bei der auch die Palpation zu Hilfe genommen wird. Dabei ist auch zu beachten, ob der Fremdkörper beweglich ist. Strukturaufnahmen der Knochen sind wichtig; bei Fisteln sind Sonden einzuführen oder Kontraststäbchen nach Holzknecht zu verwenden. Für die einzelnen Körperteile gibt Hammer noch eingehende, besondere Vorschriften. Wo man mit der Durchleuchtung nicht zum Ziele kommt, muß man noch andere Verfahren, am besten die Stereoskopie, zu Hilfe nehmen; aber die Durchleuchtung soll doch immer vorangehen. Scharff - Flensburg.

**168. Hasselwander,** Die Bedeutung röntgenographischer und röntgenoskopischer Methoden für die Fremdkörperlokalisation. Münch. med. Wochenschr. 1917; Feldärztl. Beil. Nr. 21 u. 22.

Hasselwander fordert in der Arbeit eine strenge Scheidung zwischen Stereoskopie und Stereophotogrammetrie, zwischen subjektiver und objektiver Stereoskopie. In einer Reihe von Skizzen zeigt er, wie mit seiner Methode der Stereoröntgenographie mit wandernden Marken eine vollkommen sichere Angabe der Tiefenlage eines Geschosses auch in sehr schwierigen Fällen ermöglicht wird. Er weist nach, daß die subjektive Stereoskopie eine unzulängliche Methode ist, wenn sie für sich allein ausgeübt wird und daß sie erst durch das photogrammmetrische Kontrollmittel eindeutig objektiv und exakt wird. Ist durch einfache Durchleuchtung, Stereoskopie und Stereophotogramm die Operation planmäßig vorbereitet, so wird die Entfernung auch gelingen. Falls aber (infolge von Muskelbewegungen, Lageänderung usw.) der Fremdkörper nicht an der gesuchten Stelle gefunden wird, so soll die Operation unter Leitung des Röntgenlichtes zu Ende geführt werden. Zum Schluß fordert Hasselwander die Einrichtung von Steckschußlazaretten mit spezieller Einrichtung und all den dazu wirklich nötigen Hilfsmitteln. Scharff - Flensburg.

**169. Holzknecht,** Röntgenoperation oder Harpunierung? Durchleuchtung oder Aufnahme? Zugleich eine Bemerkung zu Dr. A. Schäfers Mitteilung „Die Weskische Geschoßharpunierung, Leitsätze zu einer schulgemäßen Operationstechnik der Geschoßaufsuchung" in Nr. 46 der Münchner medizinischen Wochenschrift. Münch. med. Wochenschr. 1917; Feldärztl. Beil. Nr. 4.

Holzknecht vertritt Schäfer gegenüber seine Methode der Röntgenoperation, die er als vollwertiges Verfahren bezeichnet, während die Weskische Harpunierung als ein Notbehelf anzusehen sei, dort, wo Röntgenoperationszimmer noch nicht eingerichtet sind. Scharff - Flensburg.

**170. Immelmann,** Die radiologische Darstellung von Fistelgängen nach Holzknecht, Lilienfeld und Pordes. (Verein. ärztl. Gesellsch. zu Berlin, 10. Jan. 1917.) Münch. med. Wochenschr. 1917, 5.

Immelmann zeigt Röntgenbilder von Fistelgängen, die mit Kontraststäbchen nach Holzknecht gefüllt sind. Das Verfahren hat sich gut bewährt. Scharff - Flensburg.

**171. Kisch,** Zur Theorie der Lichtbehandlung chirurgischer Tuberkulosen. Münch. med. Wochenschr. 1917, 19.

Digitized by Google
Original from UNIVERSITY OF CALIFORNIA
Generated on 2019-10-16 13:03 GMT / http://hdl.handle.net/2027/uc1.b3774661
Public Domain in the United States, Google-digitized / http://www.hathitrust.org/access_use#pd-us-google

Kisch vertritt die Ansicht, daß der wichtigste Heilfaktor der Sonne die Wärme ist. Durch die Erwärmung wird eine Erweiterung der Gefäße hervorgerufen und somit eine hyperämische Wirkung, die sich bei hinreichender Dauer und Stärke der Wärmewirkung bis tief in den Knochen mitteilt. Da also nach Kischs Ansicht nicht die ultravioletten Strahlen wirksam sind, so hält er für künstliche Bestrahlung nicht die künstliche Höhensonne für angebracht, sondern eine vorwiegend wärmespendende Bogenlampe, sog. Aureollampe, oder einen neuen Apparat zur Ganzbestrahlung, über den er erst später ausführlich berichten will. Die Lichtbehandlung verbindet Kisch mit der Blutstauung, die ja ebenfalls infolge der Hyperämie günstig wirkt. Durch diese kombinierte Hyperämiebehandlung hat er eine wesentliche Verkürzung der Behandlungsdauer und glänzende funktionelle Erfolge erreicht. Scharff - Flensburg.

**172. Lilienfeld,** Beitrag zur Methodik der Röntgenaufnahmen. Die seitliche Kreuzbeinaufnahme. Münch. med. Wochenschr. 1917, 7.

Seitliche Aufnahmen des Rumpfes geben bei entsprechender Abweichung von der rein queren Richtung nur einen ganz kleinen Winkel, beim Sternum und Sacrum sogar in der rein queren Richtung sehr gute Bilder dieser Skelettteile in seitlicher Ansicht. Frakturen und Fremdkörper lassen sich oft in der neuen frontalen Aufnahme besser erkennen als in der alten sagittalen. Für die seitliche Kreuzbeinaufnahme gibt Lilienfeld genaue Vorschriften über die Technik der Einstellung und Expositionsregeln und zeigt an einer Reihe von Fällen (Abbildungen und Beschreibungen) den Wert der neuen Methode, besonders für die Diagnose von Frakturen und für die Lagebestimmung von Geschossen. Scharff - Flensburg.

**173. Müller,** Neue Röntgenbilder. (Gesellsch. f. Natur- und Heilkunde, Dresden. 11. März 1916.) Münch. med. Wochenschr. 1916, 46.

Müller zeigt einen von ihm entworfenen Apparat, der durch zwei hellleuchtende Lichtpunkte auf der Haut oder in der Operationswunde während der ganzen Operation die Lage des gesuchten Fremdkörpers angibt. Die Lichtpunkte werden durch zwei von der Zimmerdecke kommende Lichtstrahlenbündel erzeugt, die sich am Orte des Fremdkörpers kreuzen. Die Einstellung der Lichtstrahlenbündel erfolgt durch einmalige Drehung zweier Hebel während einer kurzen Durchleuchtung mit zwei unter dem Tische befindlichen Röntgenröhren. Müller zeigt ferner neuartig hergestellte Positivabzüge, die zeigen, daß eine Röntgenplatte nicht nur ein Bild, sondern eine ganze Reihe von Bildern enthält, die zum Teil in verschiedener Schichttiefe der Bromsilbergelatine auf der Trockenplatte liegen. Er zeigt ferner mehrere Methoden, durch die Platten gespart werden können. Scharff - Flensburg.

**174. Müller,** Röntgendiagnostische Fehlerquellen. (Med. Gesellsch. zu Magdeburg, 12. Oktober 1916.) Münch. med. Wochenschr. 1917, 9.

Müller erklärt an mehreren Beispielen, wodurch Fehldiagnosen beim Röntgenverfahren zustande kommen können und empfiehlt als wichtiges Hilfsmittel das stereoskopische Röntgenbild und das Röntgenstereoskop von Grisson, über das dann in der Aussprache von Grisson selbst weiter berichtet wird. Scharff - Flensburg.

Digitized by Google
Original from UNIVERSITY OF CALIFORNIA
Generated on 2019-10-16 13:05 GMT / http://hdl.handle.net/2027/uc1.b3774661
Public Domain in the United States, Google-digitized / http://www.hathitrust.org/access_use#pd-us-google

**175. Rautenkranz,** Die Lokalisierung von Fremdkörpern in Brust und Bauch mittels der Stärkebinde. Münch. med. Wochenschr. 1916; Feldärztl. Beil. Nr. 10.

Rautenkranz legt eine Stärkebinde in etwa zehn Lagen so an, daß der Fremdkörper von der Binde verdeckt wird. Nach Erstarren der Binde wird der Patient durchleuchtet. Der Fremdkörper liegt im Schnittpunkt zweier Geraden, die die Körperoberfläche an vier Punkten treffen. Diese vier Punkte werden nun durch Farbstift auf der Stärkebinde bezeichnet. Dann wird die Stärkebinde vorn und hinten aufgeschnitten und die beiden Hälften vom Patienten abgenommen, aber ihr Sitz am Körper durch Farb- oder Höllensteinstift gekennzeichnet. Zwischen den jeweilig korrespondierenden Punkten werden Fäden gespannt, an ihren Schnittpunkten liegt der Fremdkörper. Scharff-Flensburg.

**176. Axel Reyn und N. P. Ernst,** Om Anvendelse af kunstige Lysbade ved Lupus vulgaris og kirurgisk Tuberkulose (Ueber die Anwendung künstlicher Lichtbäder bei Lupus vulgaris und chirurgischer Tuberkulose). Aus Finsens Institut. (Vortrag in der Med. Gesellsch. Febr. 1917.) Hospitalstidende 9. Mai 1917.

A. Reyn geht nach einer Einleitung dazu über, folgende technischen Fragen zu erwähnen:

Welche Lampe ist anzuwenden? Aus Versuchen am Lysinstitut von Hasselbalch, Maar, Jansen u. a. ist es bewiesen, daß das Quecksilberlicht dem Kohlenbogenlicht an Penetrationsfähigkeit nachsteht, und es ist, als am rationellsten zu betrachten, das am besten penetrierende Licht zu gebrauchen. — An Finsens Institut werden deswegen im allgemeinen Kohlenbogenlampen von 20 oder 75 Ampere benutzt, je nachdem man einen einzelnen, zwei oder mehr Patienten zugleich zu behandeln wünscht. Bei der Behandlung mehrerer Patienten werden Lampen von 75 Ampere und 50—55 Volt benutzt; werden nur einer oder zwei Patienten zurzeit behandelt, werden drei Lampen mit senkrechter Kohle von 20 Ampere und 50 Volt benutzt. Die Lampe von 75 Ampere sendet natürlich weit mehr chemisches Licht aus als die Lampe von 20 Ampere, gleichzeitig aber ist die ausgesandte Wärme weit bedeutender, d. h. man kann bei einer Lampe von 20 Ampere viel dichter sein als bei einer solchen von 75 Ampere. Die Intensität des Lichtes nimmt ab mit dem Quadrat der Entfernung; ist der Patient z. B. 1 m vom Lichtbogen, so ist diejenige Menge Licht, welche er empfängt, 4mal schwächer, als wenn er $^1/_2$ m entfernt ist. Der Unterschied in der Stärke des Lichtes wird also aufgewogen, wenn man den Patienten der Lampe nähert.

Sollen sechs bis acht Patienten zugleich sitzend behandelt werden, werden zwei Lampen von 75 Ampere gebraucht; zwei liegende Patienten werden mit drei Lampen von 20 Ampere behandelt.

Wie stark und wie lange ist zu belichten? Makroskopisch findet sich ein bedeutender Unterschied zwischen dem Erythem bei Kohlenbogen- und Quecksilberlicht, beim ersteren hochrot, beim letzteren mehr bläulichrot, als ob sich Fluxion bei der ersteren, Stase bei der letzteren Belichtung fände. Reyn denkt sich die Erklärung so, daß, während die zahlreichen chemischen Strahlen des Kohlenbogenlichtes in die Tiefe dringen, die ultravioletten Strahlen des

Digitized by Google
Original from UNIVERSITY OF CALIFORNIA
Generated on 2019-10-16 13:03 GMT / http://hdl.handle.net/2027/uc1.b3774661
Public Domain in the United States, Google-digitized / http://www.hathitrust.org/access_use#pd-us-google

Quecksilberlichtes nur in die allerobersten Schichten der Epidermis zu dringen vermögen, wobei nur die obersten Kapillarschichten beeinflußt werden.

Die Pigmentierung ist auch verschieden: bei Kohlenbogenlicht kräftig rotbraun, bei Quecksilberlicht schieferfarbig gräulich.

Während Rollier starkes Gewicht auf die Pigmentbildung legt und hierin einen Transformator für die kurzwelligen chemischen Strahlen erblickt, die, wenn sie das Pigment treffen, zu mehr langwelligen Strahlen umgebildet werden sollen, die in die Tiefe zu dringen vermögen, meint Reyn nicht, daß ein Beweis hierfür vorliegt, und meint, man müsse im Pigment vielmehr ein Hindernis gegen das Eindringen des Lichtes in den Organismus erblicken. — Um das Pigment zu vermeiden, hat man deswegen am Lichtinstitut eine Reihe von Patienten so stark bestrahlt, daß sehr starke Erytheme hervorgerufen wurden, ohne daß man schädliche Folgen sah. Die Pigmentbildung tritt nämlich am häufigsten auf, wenn man langsam schonend vorgeht, nicht so schnell durch starke Bestrahlungen.

Wünscht man das erstere, so beginnt man mit $^1/_4$—$^1/_2$ Stunde und steigt im Laufe von 8—14 Tagen auf $2^1/_2$ Stunden. Die Haut des Patienten wird dann stark braun sein mit einem rötlichen Tone, schwache Bäder genannt. Wünscht man ein stärkeres Erythem, wird mit $^3/_4$—1 Stunde begonnen, und man setzt mit 2—$2^1/_2$ Stunden in den folgenden Tagen fort, braune Röte und Abschilferung, die im Laufe von 14 Tagen aufhören, die Haut ist dann braun mit einem sehr kräftigen rötlichen Tone: starke Bäder. Es ist natürlich zu individualisieren. Mitunter können sich Fieber, Herzklopfen und andere subjektive Beschwerden einstellen. Es ist während der Behandlung recht warm, und dieselbe ist dann und wann mit halbkalten Sturzbädern oder Abwaschungen zu unterbrechen.

Reyn hat aus praktischen und ökonomischen Rücksichten keine längere Bestrahlung als eine $2^1/_2$stündige täglich gegeben. Bei der Quarzlampe wird mit $^1/_4$ Stunde begonnen, und man steigt dann mit 5—10 Minuten bis zu $2^1/_2$ Stunden. Er erwähnt dann das Gedeihen bei universellen Lichtbädern von Patienten mit Lupus vulgaris, die durch die lokale Finsenbehandlung nicht geheilt werden. Diese geben einen Heilungsprozentsatz von 59,6 % sämtlicher zur Behandlung kommenden Patienten, bei frischen Fällen sogar 72%. Es findet sich also eine Reihe von Fällen, die nicht beeinflußt werden.

Kohlenbogenlichtbäder: 35 Patienten werden mit schwachen Bädern, 73 mit starken Bädern behandelt.

Schwache tägliche Bäder erforderten 155 Bäder, 139 Séancen und durchschnittlich 8 Monate zur Heilung; schwache Bäder alle 2 Tage erforderten 96 Bäder, 123 Séancen und durchschnittlich 4 Monate; nur drei Patienten. Starke tägliche Bäder erforderten 127 Bäder, 111,5 Séancen und 5,7 Monate durchschnittlich; starke Bäder alle 2 Tage erforderten 78,6 Bäder, 136 Séancen und 5,6 Monate durchschnittlich.

Es scheint hieraus hervorzugehen, daß man nur alle 2 Tage Lichtbäder zu geben braucht, daß man aber so kräftige Bäder geben soll, wie sie der Patient vertragen kann. Alle mit Kohlenbogenlichtbädern Behandelten hatten lange Zeit hindurch, etwa 8 Jahre, jeglicher Lokalbehandlung getrotzt. Die Resultate waren: 72 Patienten, 52 geheilt, 15 gebessert und 2 ohne Wirkung. Das Resultat

Digitized by Google
Original from UNIVERSITY OF CALIFORNIA
Generated on 2019-10-16 13:04 GMT / http://hdl.handle.net/2027/uc1.b3774661
Public Domain in the United States, Google-digitized / http://www.hathitrust.org/access_use#pd-us-google

der Quecksilberlichtbäder war viel schlechter: von 11 Patienten wurden nur 2 geheilt mit einer ähnlichen Anzahl von Bädern.

Rekapitulation:

1. Das künstliche chemische Lichtbad in Form von Kohlenbogenlichtbädern vermag die Hochgebirgssonnenbäder zu ersetzen.

2. Das Licht allein ohne andere klimatische Faktoren vermag die chirurgische Tuberkulose zu heilen.

3. Das Lichtbad ist eine unschätzbare Hilfe bei der Behandlung von Lupus vulgaris.

4. Das Kohlenbogenlichtbad ist bei künstlichen Lichtbädern dem Quecksilberlicht bedeutend überlegen. H. Scheuermann - Kopenhagen.

**177. Sanitas-El.-Ges.-Berlin,** Durchleuchtungslokalisation mittels der Blendenränder. Fortschr. d. Röntgenstr. 1916, Bd. 24, Heft 3, S. 225.

Holzknecht und Sommer haben eine einfache Methode angegeben, um mit Hilfe der Blendenränder einen Fremdkörper am Durchleuchtungsschirm schnell zu lokalisieren. Die „Sanitas" hat eine Vereinfachung gefunden, welche die Tiefenlage des Fremdkörpers direkt in Zentimetern am Schirm abzulesen gestattet. Die Röhre wird im Blendenkasten so eingestellt, daß der senkrechte Abstand der Antikathode von der Blendenebene gleich der größten Blendenöffnung ist. Nachdem der Fremdkörper auf dem Schirm, der parallel zur Blendenebene stehen muß, festgestellt ist, wird die Blende aufs äußerste verengt, der Schatten wird in die Mitte eingestellt und dieser Punkt mit einem Farbstift hinter dem Schirm auf der Haut bezeichnet. Dies ist der Fußpunkt für später zu konstruierende Linien. Dann wird die Blende maximal erweitert, und Blende und Röhre werden parallel zur Schirmebene verschoben, der Fremdkörper nähert sich dabei dem Blendenrand; ist er zur Hälfte verschwunden, so wird dieser Punkt auf dem Schirm fixiert. In gleicher Weise geschieht dies nach entgegengesetzter Verschiebung der Röhre. Die Entfernung dieser beiden Punkte entspricht der Tiefe des Fremdkörpers, d. h. seiner Entfernung vom Schirm. Dieses Ergebnis ist auf Grund einer Gleichung aus ähnlichen Dreiecken errechnet. Die Methode ist für alle am Schirm sichtbaren Fremdkörper anwendbar. Läßt sich Fokus-Blendendistanz nicht gleich der Blendenöffnung machen, so muß das Verhältnis der Distanz zur Oeffnung berechnet und mit dem Wert der Entfernung der beiden Schirmpunkte multipliziert werden.

F. Wohlauer - Charlottenburg, zurzeit Hannover.

**178. Schäfer,** Die Weskische Geschoßharpunierung. Leitsätze zu einer schulgemäßen Operationstechnik der Geschoßentfernung auf Grund praktischer Erfahrungen. Münch. med. Wochenschr. 1916; Feldärztl. Beil. Nr. 46.

Schäfer beschreibt die Methode von Weski und stellt folgende Leitsätze auf:

1. Die Feststellung des anatomischen Ortes des Steckschusses ist in schwierigen Fällen für die chirurgische Indikationsstellung unentbehrlich.

2. Sie allein genügt jedoch nicht als Unterlage für den operativen Eingriff, dem Chirurgen müssen außerdem eindeutige Beziehungen eines oder mehrerer Hautpunkte zum Steckschuß an die Hand gegeben werden.

3. Die Steckschußentfernung unter röntgenoskopischer Leitung durch die

Digitized by Google Original from UNIVERSITY OF CALIFORNIA
Generated on 2019-10-16 13:03 GMT / http://hdl.handle.net/2027/uc1.b3774661
Public Domain in the United States, Google-digitized / http://www.hathitrust.org/access_use#pd-us-google

Untertischröhre wird nur in großen Speziallazaretten in der Hand vereinzelter Spezialisten gute Resultate liefern.

4. Als schulgemäße, überall anwendbare und bequeme Methode steht an erster Stelle die Weskische Geschoßharpunierung mit Lokalisationskanüle und Leitdraht; sie ist die Methode der Wahl für alle Fälle, in denen die Punktion durchführbar ist. Scharff - Flensburg.

**179. Schmitt,** Ein neuer Röntgenstuhl. Münch. med. Wochenschr. 1917; Feldärztl. Beil. Nr. 9.

Abbildung und Beschreibung eines Röntgenstuhles, der es gestattet, Durchleuchtungen und Aufnahmen im Stehen, Sitzen und Liegen bequem vorzunehmen. Der Stuhl wird von der Firma L. Frohnhäuser, München, Sonnenstraße, zum Preise von 350 M. geliefert. Scharff - Flensburg.

**180. Ernst Sommer,** Röntgentaschenbuch Bd. VII (Kriegsband). Leipzig 1915, Verlag Otto Nemnich.

Der als Kriegsband erschienene 7. Band des Taschenbuchs enthält wieder Beiträge einer großen Zahl von Mitarbeitern, die besonders Neuerungen auf dem Gebiete der Kriegsröntgentechnik bringen. Schasse - Berlin.

**181. Strubel,** Das Kohlenbogenlicht in der Wundbehandlung. Münch. med. Wochenschr. 1917; Feldärztl. Beil. Nr. 2.

Strubel hat im Vereinslazarett Sandhausen-Heidelberg über hundert Wunden ausschließlich mit Kohlenbogenlicht behandelt und besonders bei Flächen- und Granulationswunden sehr gute Erfolge gesehen, die besser waren wie bei Quarzlampenbestrahlung. Einige Krankengeschichten und Abbildungen sind beigegeben. Scharff - Flensburg.

**182. Stumpf,** Verfahren zur röntgenologischen Lagebestimmung von Fremdkörpern, insbesondere im Auge nach der erweiterten und ergänzten Methode Müller (Immenstadt). Münch. med. Wochenschr. 1916; Feldärztl. Beil. Nr. 45.

Beschreibung eines besonderen Apparates zur Lagebestimmung von Fremdkörpern im Auge. Näheres ist in der Arbeit selbst einzusehen.

Scharff - Flensburg.

**183. Thedering,** Die natürliche und künstliche Höhensonne. Zeitschr. f. physik. u. diätet. Ther. 1916, Heft 12.

Die „künstliche Höhensonne", welche man besser „Quarzsonne" nennen sollte, wird mit Unrecht von vielen Seiten als der natürlichen Sonne nicht gleichwertig verworfen. Vielmehr ist sie auch gerade für den praktischen Arzt, der mit einfachen Mitteln auskommen muß, ausgezeichnet. Theoretische Bedenken betreffs Spektrums und andersgearteter Pigmentierung dürfen uns im Urteil nicht leiten, nur die praktische Erfahrung, daß eine ganze Reihe von Krankheitsbildern durch die Quarzsonne günstig beeinflußt werden. Jeder Arzt, der sich mit Bestrahlungstherapie befaßt, muß allerdings gründliche Ausbildung genossen haben; nur auf Grund der von der Fabrik mitgelieferten gedruckten Anweisung darf man die Quarzsonne nicht benutzen. Schasse - Berlin.

**184. Wagener** (Mainz), Die richtige Verwertung des Doppelschattens bei der Fremdkörperlokalisation. Fortschr. d. Röntgenstr. 1916, Bd. 24, Heft 3, S. 219.

Digitized by Google
Original from UNIVERSITY OF CALIFORNIA
Generated on 2019-10-16 13:03 GMT / http://hdl.handle.net/2027/uc1.b3774661
Public Domain in the United States, Google-digitized / http://www.hathitrust.org/access_use#pd-us-google

Aus dem Doppelschatten des Fremdkörpers bei zwei Aufnahmen mit Röhrenverschiebung läßt sich die Höhenlage einzelner Punkte durch Rekonstruktion der Strahlengänge und durch Ausmessen der Schattendistanz feststellen. Es müssen zu diesen Messungen aber homologe Punkte genommen werden. Dies sind aber nur solche Punkte, deren Verschiebungslinie parallel mit der Verschiebungslinie der Lichtquelle bei der ersten und zweiten Belichtung verläuft. Zu ihrer Feststellung muß man parallele Linien ziehen oder den Quadratfelderrahmen Wageners benutzen.

F. Wohlauer - Charlottenburg, zurzeit Hannover.

**185. Wagener** (Mainz), Die Fremdkörperlokalisation durch drei Ebenen und gleichzeitige Angabe der Entfernungen von je zwei Punkten der Horizontal- und der Vertikalebene unter Benutzung meines Quadratfelderrahmens und Parallellineals a) durch Röntgenographie oder b) mittels Durchleuchtung. Fortschr. d. Röntgenstr. Bd. 24, Heft 3, S. 221.

Wagener hat seine Methode, die schon früher veröffentlicht ist, auch für Durchleuchtungen angewendet und kann auch hierbei den Fremdkörper in drei Ebenen lokalisieren. Außerdem werden die Entfernungen von zwei Punkten der Horizontal- und zwei Punkten der Vertikalebene festgestellt. Durchleuchtung und Aufnahme sind anwendbar, die letzte ist notwendig, wenn der Fremdkörper nicht gesehen wird oder seine Gestalt, seine Umrisse und relative Neigung zur Ebene erkannt werden sollen, oder bei dünnen Körperteilen, wie Hand und Fingern. F. Wohlauer - Charlottenburg, zurzeit Hannover.

**186. Ziegler,** Der Normalstrahlsucher. Eine einfache Vorrichtung zur Markierung des Normalstrahls bzw. Zentralstrahls für ortho-röntgenoskopische Zwecke. Münch. med. Wochenschr. 1917; Feldärztl. Beil. Nr. 21.

Beschreibung und Abbildung einer Vorrichtung, die es ermöglichen soll, auch mit den einfachsten Röntgeninstrumentarien genaue ortho-röntgenoskopische Aufzeichnungen vorzunehmen. Der Normalstrahlsucher wird hergestellt von Reiniger, Gebbert & Schall A.-G., Erlangen. Scharff - Flensburg.

**Axmann,** Höhensonne **147.**
**Bangert,** Diathermie **148.**
**Hecht,** Physikalisch-therapeutische Nachbehandlung **12.**
**Klenböck,** Gelenkkapselchondrome **211.**
**Nonne,** Arthritis deformans der Wirbelsäule **276.**

---

## 11. Angeborene Deformitäten im allgemeinen.

**187. Bauer,** Zwergwuchs. (K. k. Gesellsch. d. Aerzte, Wien, 20. April 1917.) Münch. med. Wochenschr. 1917, 21.

Vorstellung eines 22jährigen Mannes von 142 cm Größe und 27 kg Gewicht. Offene Epiphysen, stark hypoplastisches äußeres Genitale, unproportional lange Extremitäten, abnorm kleine Sella turcica mit wahrscheinlich vorhandener Hypoplasie der Hypophyse. Bauer bezeichnet deshalb den Fall als Nanosomia infantilis pituitaria. Scharff - Flensburg.

Digitized by Google
Original from UNIVERSITY OF CALIFORNIA
Generated on 2019-10-16 13:03 GMT / http://hdl.handle.net/2027/uc1.b3774661
Public Domain in the United States, Google-digitized / http://www.hathitrust.org/access_use#pd-us-google

**188. Bick,** Partieller Riesenwuchs. (Altonaer Aerztl. Verein, 29. November 1916.) Münch. med. Wochenschr. 1917, 2.

Vorstellung von 2 Fällen: 1. 25jähriger Mann mit Riesenwuchs des rechten Daumens und Zeigefingers. 2. 12jähriges Mädchen mit stärkerem Wachstum des linken Oberschenkelknochens, verursacht durch venöse Stauung infolge eines großen Fibroms an der linken Beckenwandung. Scharff - Flensburg.

**189. Boßhardt,** Ueber einen Fall von hereditärem Defekt an Fingern und Zehen. Diss. Marburg 1916.

In dem vorliegenden Fall handelte es sich um einen Phalangeal- und Metacarpaldefekt an der linken Hand und um Phalangealdefekte beider Füße, kombiniert bei allen vier Gliedmaßen mit Verbildung der äußeren Form. Beim Beginn lag eine einfache Vererbung vor und erst zuletzt trat die gekreuzte Vererbung in die Erscheinung, weil die Eigenschaft der Mutter auf einen männlichen Nachkommen übertragen wurde. Blencke - Magdeburg.

**190. Brunk,** Ueber angeborene Thoraxmißbildung und Felddienstfähigkeit. Münch. med. Wochenschr. 1916; Feldärztl. Beil. Nr. 39.

Bei einem Soldaten fand sich im Bereich der linken unteren, vorderen Brusthälfte ein Defekt von der 6. und 7. Rippe an nach abwärts. Sie sind verkürzt und enden frei. Die 8. Rippe verläuft ganz horizontal und endet in der Magengegend, etwa dreiquerfingerbreit von der Mittellinie, frei. Die übrigen Rippen sind ebenfalls hier verkürzt und frei endigend. Der Mann hatte von Beginn der Mobilmachung an 10 Monate lang im Felde gestanden, bis er Mitte Mai 1915 wegen Magenblutung in das Lazarett kam. Scharff - Flensburg.

**191. Finsterer,** Halsrippe. (K. k. Gesellsch. d. Aerzte, Wien, 20. April 1917.) Münch. med. Wochenschr. 1917, 21.

Soldat mit einer Halsrippe, die bei gewissen Kopfhaltungen ein vollständiges Verschwinden des Radialpulses bedingt. Zugleich Schmerzen im Arm durch Druck auf den Plexus. Deshalb wird Operation empfohlen.

Scharff - Flensburg.

**192. Arnold Josefson,** Die Pseudoepiphysen ein Stigma der endokrinen Hemmung des Skelettwachstums. Fortschr. d. Röntgenstr. 1916, Bd. 24, Heft 3, S. 266.

Josefson fand Pseudoepiphysen, Mißbildungen an den proximalen Metacarpusenden, bei 15 von 27 heranwachsenden Individuen mit Störungen der inneren Sekretion, d. h. in 55 %. Als Beispiele gibt er drei Bilder von einem Knaben mit Hyporchismus, einem mit Hypothyreoidismus und einem infantilen Myxödem. Nach der Erklärung von Pfitzner sind Pseudoepiphysen keine selbständigen Epiphysen; sie entstehen dadurch, daß das enchondral vordringende Knochengewebe nicht in geschlossener Front vordringt, sondern einen isolierten Sproß vorwärts treibt, der, an einem gewissen Punkt angekommen, sich von hier konzentrisch ausbreitet und so eine sekundäre, nicht selbständige, sondern nur unvollständig abgegliederte Epiphyse entstehen läßt. Josefson faßt diese Epiphysen als ein endokrines Stigma auf; ihr Vorkommen bedeutet eine Hemmung des Skelettwachstums auf der Basis der Störung der inneren Sekretion.

F. Wohlauer - Charlottenburg, zurzeit Hannover.

**193. Neumann,** Angeborener Ulnadefekt. (Berliner verein. ärztl. Gesellsch., 15. November 1816.) Münch. med. Wochenschr. 1916, 50.

Digitized by Google
Original from UNIVERSITY OF CALIFORNIA
Generated on 2019-10-16 13:03 GMT / http://hdl.handle.net/2027/uc1.b3774661
Public Domain in the United States, Google-digitized / http://www.hathitrust.org/access_use#pd-us-google

Vorstellung eines 18jährigen Mädchens mit Ulnadefekt. Vom Carpus sind nur vier Knochen vorhanden; durch eine Flughaut zwischen Ober- und Vorderarm kommt eine starke Kontraktur zustande. Einen zweiten Fall von angeborenem Ulnadefekt stellt Mass vor. Scharff - Flensburg.

**Falk**, Angeborene Skoliosen **269.**
**Friedländer**, Brachydaktylie **281.**
**Jungmann**, Beiderseitige angeborene Kniescheibenverrenkung **287.**
**Ritschl**, Beugekontraktur der großen Zehe **299.**

## 12. Erworbene Deformitäten im allgemeinen.

**194. Bähr**, Ueber Kontrakturen. Monatschr. f. Unfallheilk. 1916, 10.

Bähr macht für manche Kontrakturen, die oft genug als hysterische gedeutet werden und jeder Therapie zu trotzen pflegen, sog. Kulissenschüsse verantwortlich, scharf lokalisierte Verletzungen an den Sehnen, Muskelursprüngen und Muskelansätzen, wie wir sie im Frieden selten, jetzt aber im Kriege so häufig zu sehen bekommen. Die hauptsächlichsten Typen dieser Schüsse sind Schüsse durch die Achselfalte, Beugefalte des Ellbogengelenks, die Vorsprungsgegend der Adduktoren und die Beugefalte des Kniegelenks. Alsbald nach der Verletzung ist die Dehnung der betroffenen Teile zu schmerzhaft, weshalb Bewegungen vermieden werden. Jede gewaltsame Lösung erhöht die Schmerzhaftigkeit und so entstehen dann jene hartnäckigen Kontrakturen, die man wohl früher mit dem Namen der Gewohnheitskontraktur und Gewohnheitslähmung belegt hat, einem Namen, den Bähr lieber durch den der Zwangs- oder Reflexkontraktur ersetzt wissen möchte, weil es sich um Kontrakturen handelt, die gleichsam reflektorisch durch die Schmerzen ausgelöst werden. Daß dabei natürlich bei manchen Fällen auch die Hysterie eine Rolle mitspielen kann, ist selbstverständlich, ebenso wie auch die mehr oder weniger große Empfindlichkeit der einzelnen Verletzten.

Bähr geht dann noch näher auf derartige Kontrakturen am Hüft-, Knie- und Fußgelenk ein, vor allem auf das Hochziehen der Hüfte, wodurch oft genug Verkürzungen des Beines vorgetäuscht werden, warnt bei Kniekontrakturen vor dem Ausgleich mit hinten erhöhtem Stiefel, wodurch die Kontraktur nur noch verschlechtert wird, und bei Fußkontrakturen vor der Tenotomie. Hier leistet nach seinen Erfahrungen der Schienenhülsenapparat wirklich Vorzügliches; er entlastet, er hält den Fuß in einer Stellung fest und verhindert so die schmerzhafte, übermäßige Korrektur durch den Patienten. Blencke - Magdeburg.

**195. Falta**, Hypertrophierende Arthropathie. (K. k. Gesellsch. d. Aerzte, Wien, 26. Januar 1917.) Münch. med. Wochenschr. 1917, 9.

Falta stellt einen 16jährigen Jungen vor, dessen Gliedmaßen von den Knie- und Ellbogengelenken nach abwärts hin größer und dicker sind. Die Volumszunahme betrifft hauptsächlich die Knochen, die Röntgenbilder zeigen starke, ossifizierte, periostale Auflagerungen an den Diaphysen der Röhrenknochen, regelrechten Befund an der Sella turcica. Es handelt sich um hypertrophierende Osteopathie bei gleichzeitig bestehendem malignen Tumor im Mediastinum.

Scharff - Flensburg.

Digitized by Google
Original from UNIVERSITY OF CALIFORNIA
Generated on 2019-10-16 13:03 GMT / http://hdl.handle.net/2027/uc1.b3774661
Public Domain in the United States, Google-digitized / http://www.hathitrust.org/access_use#pd-us-google

**196. H. Helferich,** Atlas und Grundriß der traumatischen Frakturen und Luxationen. Mit 78 Tafeln von Maler B. Keilitz und 392 Figuren im Text. Neunte, neubearbeitete und vermehrte Auflage. München 1914, J. F. Lehmanns Verlag.

Das in 9. Auflage erscheinende bekannte Buch bedarf keiner besonderen Empfehlung. Es ist weiterhin durch Hineinbeziehung der Fortschritte auf die Höhe des jetzigen Standes der Wissenschaft gebracht und durch Vermehrung der vortrefflichen Bilder bereichert worden. Da der Krieg Frakturen und Luxationen in einer erschreckenden Anzahl von Fällen bringt, wird es wohl in dieser Zeit eines der am häufigsten benutzten Nachschlagewerke bilden, das durch die glückliche Verbindung von kurzem, aber erschöpfendem Text und bildlicher Erläuterung dem Arzte schnell und gut Auskunft gibt.

Biesalski - Berlin-Zehlendorf.

**197. Kölliker** und **Rosenfeld,** Der tragfähige Stumpf. Zentralbl. f. Chir. 1916, 42.

Die Verfasser stehen auf dem Standpunkt, daß wir stützfähige Amputationsstümpfe ganz gut entbehren können und daß der Gedanke der Notwendigkeit eines stützfähigen Stumpfes in der nur zu häufig mangelhaften Konstruktion der Ersatzglieder gegeben ist. Wenn durch sorgfältige Herstellung des Gipsmodelles ein derartiges Anliegen der Prothese an den Stumpf geschaffen ist, daß die Last gleichmäßig auf den ganzen Stumpf verteilt ist, ist ein stützfähiges Stumpfende überhaupt nicht notwendig. Blencke - Magdeburg.

**198. Kothe,** Ueber eine typische Oberarmverletzung durch Propellerschlag. Deutsche med. Wochenschr. 1916, Nr. 45.

Die Verletzung entsteht in typischer Weise durch Propellerschlag infolge vorzeitigen Anspringens des Motors. Die Verletzung betrifft in typischer Weise den Oberarm — besonders den linken — oberhalb des Ellbogens und führt meist zu einer suprakondylären Fraktur des Humerus. Die Fraktur ist als eine schwere zu bezeichnen, da sie mit großer Dislokation verbunden ist. Häufig ist auch der linke Oberschenkel mitverletzt. Bibergeil.

**199. Kramer,** Zur Behandlung der Unterkieferverrenkung. Zentralbl. f. Chir. 1916, 40.

Kramer empfiehlt für Fälle von frischer, nicht durch die alten Methoden einrenkbarer Kieferluxation einen direkten Druck auf den nach teilweiser Ablösung des M. masseter zugänglich gewordenen Gelenkkopf zunächst unter Anwendung der Lokalanästhesie. Bei seinem Mißlingen läßt sich in Allgemeinnarkose der größere Eingriff der Durchtrennung angespannter Band- und Muskelfasern in der Tiefe anschließen, die wohl aber nur bei älterer irreponibler Verrenkung in Betracht kommen dürfte. Blencke - Magdeburg.

**200. Loeffler,** Die günstige Wirkung des Cholinchlorids bei Narbenschädigungen. Zentralbl. f. Chir. 1916, 43.

Loeffler hat das von Fraenkel empfohlene Cholinchlorid bei einer Reihe von Narbenschädigungen angewendet und im Gegensatz zu vielen anderen damit günstige Erfolge erzielt. Auf Grund der gewonnenen Resultate faßt er sein Urteil dahingehend zusammen, daß das Cholinchlorid ein erfolgreiches Heilmittel gegen die Narben und ihre Folgezustände ist, vorausgesetzt natürlich,

Digitized by Google Original from UNIVERSITY OF CALIFORNIA
Generated on 2019-10-16 13:03 GMT / http://hdl.handle.net/2027/uc1.b3774661
Public Domain in the United States, Google-digitized / http://www.hathitrust.org/access_use#pd-us-google

daß mit der Anwendung dieses Mittels auch eine Nachbehandlung mit aktiv hyperämisierenden Mitteln und Medikomechanik verbunden wird.

Blencke - Magdeburg.

**201. Reye,** Verkürzung beider Beine. (Aerztl. Verein in Hamburg, 16. Jan. 1917.) Münch. med. Wochenschr. 1917, 5.

Vorstellung eines 19jährigen Mannes, der vor 3 Jahren infolge von Osteomyelitis eine Wachstumsverkürzung des linken Oberschenkels um 7 cm erlitt. Vor einem Jahr brach er den rechten Oberschenkel, der schlecht heilte, so daß jetzt die Verkürzung ausgeglichen ist und Patient als Soldat eingestellt werden konnte. Scharff - Flensburg.

**Abrahamsen,** Poliomyelitische Fußdeformitäten **292.**
**Algyogyi,** Infantile Polyarthritis chronica mit Hypoplasie der Knochen **208.**
**Schmieden,** Knochennaht in granulierender Wunde **358.**

---

## 13. Orthopädische Tuberkulose.

**202. Julius Dollinger,** Die Behandlung tuberkulöser Knochen und Gelenke. Wiener med. Wochenschr. 1916, Nr. 1, 2 u. 3.

In dieser Abhandlung wiederholt Dollinger seine in zahlreichen Arbeiten niedergelegten Grundsätze für die Behandlung tuberkulöser Knochen und Gelenke. Im Kapitel der lokalen Behandlung werden in zahlreichen Abbildungen die vom Verfasser angewandten mechanischen Hilfsmittel, insbesondere die Apparate und deren Herstellung vorgeführt, im Kapitel der Allgemeinbehandlung die Helio- und Radiotherapie besonders berücksichtigt. Dollinger steht auf dem Standpunkt, daß sich mit Hilfe der mechanischen und allgemeinen therapeutischen Maßnahmen sehr gute Erfolge erzielen lassen, so daß die operativen Eingriffe nur auf die vernachlässigten und vereinzelte besondere Fälle beschränken lassen. Haudek - Wien.

**203. Heinlein,** Tuberkulöse Kniegelenksentzündung. (Nürnberger med. Gesellschaft 28. Oktober 1915.) Münch. med. Wochenschr. 1916, 10.

Heinlein stellt einen 8jährigen Knaben vor, der im 3. Lebensjahr eine schwere tuberkulöse Kniegelenkentzündung mit wiederholten Operationen durchgemacht hatte. Es hat sich dadurch eine schwere Deformität des Kniegelenks, knöcherne Ankylose in starker Varusstellung entwickelt, die Heinlein durch Osteotomie von Femur und Tibia beseitigen will. Scharff - Flensburg.

**204. Kleemann,** Ueber das Endresultat operierter Ellbogengelenkstuberkulosen. Diss. Kiel 1916.

In der Kieler Universitätsklinik wurden in einem Zeitraum von 9 Jahren 33 Patienten wegen Ellbogengelenkstuberkulose operiert, und zwar wurden 2 amputiert, 21 reseziert, 3 arthrektomiert und 6 exkochleiert. Von diesen konnten 13 Resezierte, 2 Arthrektomierte und 5 Exkochleierte nachuntersucht werden. 9 resezierte, die beiden arthrektomierten und 2 exkochleierte Gelenke sind ausgeheilt. Diese Zahlen entsprechen einem Heilungsresultat von 65 %. Kleemann weist darauf hin, daß die Endresultate operierter Ellbogengelenkstuber-

Digitized by Google
Original from UNIVERSITY OF CALIFORNIA
Generated on 2019-10-16 13:03 GMT / http://hdl.handle.net/2027/uc1.b3774661
Public Domain in the United States, Google-digitized / http://www.hathitrust.org/access_use#pd-us-google

kulosen doch weit hinter den Operationserfolgen bei Kniegelenkstuberkulosen zurückbleiben. Blencke-Magdeburg.

**205. J. Ostenfeld,** Om Hyppigheden af kirurgisk Tuberkulose hos Patienter over 15 Aar i Danmark (Ueber die Häufigkeit der chirurgischen Tuberkulose bei Patienten über 15 Jahre in Dänemark). Der Jahresbericht des Nationalvereins 1916/17.

Anläßlich des Umstandes, daß man im „Nationalverein zur Bekämpfung der Tuberkulose" die Frage erwogen hat, Hospitäler für erwachsene Patienten mit chirurgischer Tuberkulose zu errichten, hat man an alle Aerzte und Krankenhäuser Dänemarks Fragebogen gesandt. Während sich in Dänemark mehrere Küstensanatorien für Kinder finden, findet sich keine derartige Anstalt für Erwachsene.

Es wurden 1137 Patienten über 15 Jahre mit „chirurgischer Tuberkulose", die sich am 25. November 1916 in Behandlung befanden, angemeldet. Tabellen zeigen, daß sich die angemeldeten Fälle einigermaßen gleichmäßig über das ganze Land verteilen.

Von den verschiedenen Hauptgruppen mit chirurgischer Tuberkulose ist folgende Anzahl angemeldet:

| | | |
|---|---|---|
| Tuberkulose in Knochen und Gelenken . . . . | wurden angemeldet bei | 652 |
| „ im Glandelsystem . . . . . | „ „ „ | 274 |
| „ in Urogenitalorganen und Peritoneum | „ „ „ | 168 |
| „ anderer Lokalisationen (Weichteile, Schleimhäute) . . . . . | „ „ „ | 43 |

Von den 1137 Patienten hatten 235, d. i. 21 %, zugleich Lungentuberkulose neben der chirurgischen Lokalisation.

Die Verteilung der angemeldeten Fälle nach der Lokalisation stellt sich folgendermaßen:

| Tuberkulose in: | Männer | Weiber | Im ganzen |
|---|---|---|---|
| Columna . . . . . | 57 | 63 | 120 |
| Os parietale . . . . . | 1 | 2 | 3 |
| Os maxilla inferior . . . . . | 1 | — | 1 |
| Sternum . . . . . | 5 | 4 | 9 |
| Costae . . . . . | 11 | 11 | 22 |
| Clavicula . . . . . | 1 | — | 1 |
| Articulatio humeri . . . . . | 5 | 6 | 11 |
| Scapula . . . . . | 1 | — | 1 |
| Humerus . . . . . | — | 1 | 1 |
| Antibrachium . . . . . | 2 | 3 | 5 |
| Articulatio cubiti . . . . . | 25 | 25 | 50 |
| „ carpi . . . . . | 17 | 20 | 37 |
| Carpus . . . . . | 11 | 7 | 18 |
| Ossa metacarpi . . . . . | 4 | 4 | 8 |
| Digiti manus . . . . . | 3 | 4 | 7 |

Digitized by Google
Original from UNIVERSITY OF CALIFORNIA
Generated on 2019-10-16 13:03 GMT / http://hdl.handle.net/2027/uc1.b3774661
Public Domain in the United States, Google-digitized / http://www.hathitrust.org/access_use#pd-us-google

| Tuberkulose in: | Männer | Weiber | Im ganzen |
|---|---|---|---|
| Pelvis | 18 | 22 | 40 |
| Femur | 14 | 8 | 22 |
| Articulatio coxae | 39 | 41 | 80 |
| „ genu | 54 | 70 | 124 |
| Crus | 8 | 5 | 13 |
| Articulatio talo-cruralis | 23 | 27 | 50 |
| Tarsus | 8 | 12 | 20 |
| Ossa metatarsi | — | 2 | 2 |
| Digiti pedis | — | 2 | 2 |
| Extremitates ohne nähere Bezeichnung | 4 | 1 | 5 |
| Glandulae colli | 90 | 148 | 238 |
| „ axillae | 3 | 4 | 7 |
| „ inguinae | 3 | — | 3 |
| Glandulae | 12 | 14 | 26 |
| Urin- und Geschlechtsorganen | 67 | 45 | 112 |
| Peritoneum | 14 | 42 | 56 |
| Rectum | 3 | 2 | 5 |
| Ileocöcaltuberkulose | 1 | 2 | 3 |
| Sehnenscheiden | 5 | 9 | 14 |
| Weichteiltuberkulose | 9 | 9 | 18 |
| Mamma | — | 2 | 2 |
| Glandula lacrymalis | — | 1 | 1 |

Es sind nur schwere Fälle von Drüsentuberkulose angemeldet.

In den Krankenhäusern, Sanatorien und anderen Anstalten wurde ungefähr die Hälfte, d. i. 582, behandelt.

Wenn diejenigen Patienten, welche poliklinisch behandelt wurden, und diejenigen, deren Hauptleiden Lungentuberkulose war, welche im ganzen 118 betrugen, von den im Krankenhaus behandelten abgezogen werden, so bekommt man 464 Patienten, die am 25. November 1916 in Krankenhäusern behandelt wurden; von diesen waren 226 Männer und 238 Frauen.

Es sind durchweg schwere Fälle, und es ist daher berechtigt, den Schluß zu ziehen, daß Patienten mit diesen Leiden eine Tendenz zeigen, sich in ein Krankenhaus aufnehmen zu lassen.

Die Untersuchung gibt also eventuell den Grund zur Aufführung einer Anstalt, die ausschließlich für Patienten über 15 Jahre mit chirurgischer Tuberkulose eingerichtet ist. H. Scheuermann - Kopenhagen.

**206. Th. Rovsing,** Der Pyriformisabszeß. Hospitalstidende 29. März 1916.

Zufälle von tuberkulösen Abszessen und Fisteln in der Trochantergegend können eine Coxitis, Trochanteritis oder Bursitis in Bursa trochanterica als Ursache haben, aber es muß erinnert werden, daß sie ebensogut von einer tuberkulösen Ostitis an der Vorderseite des Os sacrum kommen können.



Digitized by Google
Original from UNIVERSITY OF CALIFORNIA
Generated on 2019-10-16 13:03 GMT / http://hdl.handle.net/2027/uc1.b3774661
Public Domain in the United States, Google-digitized / http://www.hathitrust.org/access_use#pd-us-google

Bei Injektion von Wismutpasta erscheint dann ein typisch stundenglasförmiger Abszeß, welcher von der Vorderseite des Os sacrum längs Musc. pyriformis durch das Foram. ischiadicum nach der Trochantergegend sich erstreckt.

Vier typische Krankengeschichten mit Röntgenbildern werden mitgeteilt und der Verfasser fordert dringend auf, bei allen Fisteln auf dieser Stelle eine Röntgenuntersuchung nach Wismutinjektion vorzunehmen.

Behandlung: In Bauchlage Inzision in Mittellinie über Os coccygis und einem Teil des Os sacrum. Von dem unteren Rand arbeitet man sich vorwärts subperiostal bis an die kranke Partie. Nach Auslöffeln und Spülung mit 6%igem Karbolwasser wird die Höhle mit einem dicken Drainrohr drainiert.

H. Scheuermann - Kopenhagen.

**Ernst,** Lichtbäder bei chirurgischer Tuberkulose **152.**
**Fromme,** Bolzungsresektion **319.**
**Reyn** und **Ernst,** Lichtbäder bei chirurgischer Tuberkulose **176.**

## 14. Rachitische Deformitäten.

**207. Gött,** Rachitistherapie ohne Lebertran. Deutsche med. Wochenschr. 1916, Nr. 38.

Empfehlung des Candiolins, das in Form von Tabletten verabreicht wird; und zwar erhalten Säuglinge 2mal täglich $^1/_2$—1 Tablette, ältere Kinder 3 Tabletten.

Bibergeil.

## 15. Sonstige chronische Erkrankungen der Knochen, Gelenke und Weichteile.

**208. Hermann Algyogyi** (Wien), Ein Fall von infantiler Polyarthritis chronica mit Hypoplasie der Röhrenknochen und Halswirbel. Fortschr. a. d. Geb. d. Röntgenstr. 1917, Bd. 24, Heft 5, S. 462.

Algyogyi berichtet über ein 20jähriges Mädchen, bei dem im 6. Lebensjahre eine heftige multiple Gelenkerkrankung aufgetreten war, die etwa 3 Monate andauerte und bis zum 9. Lebensjahre zuweilen Rückfälle verursachte. Schmerzen bestehen jetzt nur noch in der Halswirbelsäule. Es finden sich bedeutende Bewegungsbeschränkungen in zahlreichen Gelenken der Extremitäten, am meisten in den Handgelenken; die Hüftgelenke sind fast vollkommen frei. Es besteht eine bedeutende Einschränkung in der Beweglichkeit der Halswirbelsäule und des Kopfes. Der ganze Körper ist im Wachstum zurückgeblieben, es liegt eine allgemeine Hypoplasie vor. Das Mädchen macht den Eindruck einer Vierzehnjährigen. Körpergröße 148 cm. Der Hals ist sehr kurz, die Arme, besonders die Vorderarme, sind am meisten im Wachstum zurückgeblieben.

Die Röntgenbilder zeigen eine beträchtliche Hypoplasie des ganzen Skelettes, jedoch sind die Epiphysenzonen regelrecht. Außerdem finden sich wechselnd starke Veränderungen an zahlreichen Gelenken. Die Karpalknochen und Vorderarmenden sind auf eine krümelige Masse reduziert. Die Halswirbelsäule ist fast vollkommen gestreckt, die Körper des III., IV., V. und VI. Halswirbels sind viel zu klein, während die Nachbarwirbel (I, II, VII) fast normale

Digitized by Google
Original from UNIVERSITY OF CALIFORNIA
Generated on 2019-10-16 13:03 GMT / http://hdl.handle.net/2027/uc1.b3774661
Public Domain in the United States, Google-digitized / http://www.hathitrust.org/access_use#pd-us-google

Größe haben; die Bögen sind weniger im Wachstum zurückgeblieben; die ganze Halswirbelsäule ist knöchern ankylotisch. Die übrigen Abschnitte der Wirbelsäule sind ohne pathologischen Befund.

Es liegt eine infantile, multiple Gelenkerkrankung vor, offenbar eine infektiöse Polyarthritis mit subakutem Beginn, die bedeutende Bewegungseinschränkungen und Deformierungen an zahlreichen Gelenken zurückgelassen hat, während die entsprechenden Knochen nach Länge und Dicke hypoplastisch sind. Der Zwergwuchs ist nicht auf allgemeine Ursachen (innere Sekretion) zurückzuführen, sondern durch den an den Gelenkenden vorhandenen Prozeß lokal verursacht. Die Natur des Prozesses ergibt weder die Anamnese noch der klinische oder Röntgenbefund. Tuberkulose liegt sicher nicht vor, wenn auch manche Veränderungen an Caries sicca erinnern.

F. Wohlauer - Charlottenburg, z. Zt. Hannover.

**209. Coenen,** Ueber kartilaginäre Exostosen des Gelenks. Diss. Bonn 1916.

Coenen bringt die ausführliche Krankengeschichte eines Falls von intraartikulärer Exostose des Kniegelenks, das im Marienhospital zu Bonn operiert wurde. Die ganze Kniegelenksregion war mit Ausnahme der Gelenkspalte mit Geschwulstmassen ausgefüllt, die aus vielen kleinen und größeren, weit über 100 zählenden Knötchen bestand, an denen man genau, dem verschiedenen Alter entsprechend, den Vorgang der Ossifikation verfolgen konnte.

Im Anschluß an den mitgeteilten Fall gibt Coenen einen kurzen Ueberblick über alles das, was bisher die wissenschaftliche Forschung auf diesem Gebiet ergeben hat.

Blencke - Magdeburg.

**210. Hörhammer,** Zur Klinik und Therapie der Ostitis fibrosa. Münch med. Wochenschr. 1916, Nr. 36.

Hörhammer berichtet über 2 Fälle, die 18jährige Mädchen betrafen. Im ersten Fall war die Tibia erkrankt und zwar in der Mitte. Bei der Operation zeigte sich der Knochen von derben Bindegewebsmassen ausgefüllt. Die erkrankten Partien wurden sorgfältigst mit dem scharfen Löffel und dem Meißel entfernte, die vorderen Kortikallamellenreste samt dem Periost wieder gegen die hintere Kortikallamelle angedrückt und die Wunde primär geschlossen. Nach 14 Tagen Gehgips, dann $^1/_2$ Jahr Schienenhülsenapparat. Seither geht Patient beschwerdefrei. Im zweiten Falle war es zu einer Spontanfraktur des Oberschenkels gekommen. Das Röntgenbild zeigte eine gut hühnereigroße Cyste in den Trochanteren mit scharfer Abgrenzung gegen den gesunden Knochen. Bei der Operation wurde die Cyste, die geronnenes Blut und gelb-seröse Flüssigkeit enthielt, ausgekratzt und in den 7 cm langen Hohlraum ein Periostknochenspan aus der Fibula zur Bolzung eingesetzt. Wunde primär geschlossen, Gipsverband, später Schienenhülsenapparat. Fraktur in tadelloser Stellung fest verheilt. Patient geht jetzt, 1 Jahr nach der Operation, ohne Apparat, beschwerdefrei. Hörhammer empfiehlt, Kontinuitätsresektionen nur in Ausnahmefällen vorzunehmen, sonst wie in den beiden beschriebenen Fällen zu verfahren.

Scharff - Flensburg.

**211. Robert Kienböck** (Wien), Ueber Gelenkkapselchondrome und Sarkome. Fortschr. d. Röntgenstr. 1917, Bd. 24, Heft 5, S. 468.

Kienböck berichtet über 8 Fälle von Gelenkkapselchondromen aus

Digitized by Google
Original from UNIVERSITY OF CALIFORNIA
Generated on 2019-10-16 13:03 GMT / http://hdl.handle.net/2027/uc1.b3774661
Public Domain in the United States, Google-digitized / http://www.hathitrust.org/access_use#pd-us-google

der Literatur und über 4 eigene Beobachtungen, die er eingehend beschreibt. Er kommt auf Grund dieser Fälle zu folgenden Ergebnissen. Die Erkrankung kommt in allen Lebensaltern vor, vorzugsweise zwischen dem 20. und 30. Jahr, häufiger bei Männern. Es können wahrscheinlich alle Gelenke befallen werden, beschrieben sind meistens Kniegelenkerkrankungen; es ist stets nur ein Gelenk betroffen. Es handelt sich um Chondrome der Gelenkkapsel, und zwar der inneren Schichte: der Synovialis — es sind reine hyaline Knorpelgeschwülste, und zwar viele im Gelenk von verschiedener Größe. Zuweilen sitzen sie an den Kapselansatzstellen der Knochen. Die Gelenkhöhle ist, wenn die Kranken zur Untersuchung kommen, meist zum großen Teil oder ganz mit der Geschwulstmasse ausgefüllt; die Geschwülste sind herdweise verkalkt oder verknöchert. In der Regel ist auch der eine oder andere Knochen des Gelenks, innerhalb der Kapsel, erkrankt — Durchbruch der Geschwulstmasse durch die Corticalis und Einwucherung in die Spongiosa. Außerdem bricht die Geschwulst manchmal auch nach außen durch die Kapsel in die Muskulatur usw. durch. Die Geschwulst ist also stets bösartig. Einwucherung in Lymph- und Blutbahn mit Drüsenerkrankung und Metastasierung ist bisher allerdings noch nicht beobachtet worden.

Die Beschwerden der Patienten bestehen in einer Einschränkung der Beweglichkeit und Schmerzen. Objektiv ist eine Verdickung des Gelenks und Einschränkung der Beweglichkeit nachzuweisen. Man fühlt größere, feste Massen im Gelenk, bei älteren Fällen eine vollständige Anfüllung und Ausdehnung der Gelenkhöhle mit festen Massen. Es können, wenn auch selten, Luxationen oder Subluxationen eintreten.

Die Röntgenaufnahme zeigt zunächst wolkige Schatten im Gelenk. In vorgeschrittenen Fällen findet sich eine mitteldichte bis dichte, offenbar feste Masse (Tumor) vor, welche die Gelenkenden der Knochen zum Teil oder ganz umgibt, manchmal oberflächlich gelappt bzw. gekerbt ist. Der Tumor stellt im Bilde nach Gestalt und Lage sozusagen einen erstarrten prallen Ausguß der Gelenkhöhle samt Taschen und Schleimbeuteln dar. Er ist durchsetzt von zahlreichen dunkleren Schattenflecken, entsprechend Verkalkungs- und Verknöcherungsherden — das Bild ist „kalkfleckig" und in einigen Fällen mit dem Röntgenbild einer von miliaren Tuberkeln durchsetzten Lunge zu vergleichen. In anderen Fällen sind kleine, mit Spongiosastruktur versehene typische Knochenherde sichtbar oder sogar größere spongiöse Knochenteile. In noch anderen Fällen endlich ist die ganze Geschwulst durch eine strahlige, blumenkohlartige oder korallenförmige Knochenmasse dargestellt und sieht dann wie ein Osteom aus mit einem vollkommen dichten Zentrum an den Knochen und mit radiären Strahlen gegen die Peripherie, die kalkfrei sind. Eine knöcherne Schale ist nie vorhanden. Bei noch weiter vorgeschrittenen Fällen finden sich auch Zeichen von Uebergreifen auf die Nachbarschaft (siehe beim klinischen Befund). Was die röntgenologische Differentialdiagnose betrifft, so kann bei vorgeschrittener Erkrankung der Befund einer partiellen oder vollständigen Anfüllung der Gelenkhöhle mit einer kalkfleckigen, offenbar festen Masse ohne Knochenschale die Diagnose häufig sicherstellen, mögen oberflächliche Knochendefekte vorhanden sein oder nicht, wenn nur andere Erscheinungen von Knochenaffektion fehlen. Zeichen von Zusammenbruch der Knochen durch Erweichung, speziell mit Verkürzung der Region, fehlen stets.

Digitized by Google
Original from UNIVERSITY OF CALIFORNIA
Generated on 2019-10-16 13:04 GMT / http://hdl.handle.net/2027/uc1.b3774661
Public Domain in the United States, Google-digitized / http://www.hathitrust.org/access_use#pd-us-google

Die klinische Differentialdiagnose ist im allgemeinen sehr schwierig. Man denkt gewöhnlich, namentlich in den ersten Jahren des Bestehens, an Arthritis deformans oder einen Fremdkörper, kartilaginäre Exostose, Fraktur mit Callus oder Luxation mit Myositis ossificans, später — mit Zunahme der Schwellung — an Fungus. Ferner wird an Lues (Periostitis), tabische Arthropathieen und Syringomyelie gedacht, endlich an Sarkom. Tatsächlich wurde die Affektion in allen bisher beobachteten Fällen jahrelang verkannt, bis die Röntgenuntersuchung oder Operation Aufklärung brachte.

Für die röntgenologische Differentialdiagnose kommen alle die erwähnten Leiden in Frage; näher kann hier nicht darauf eingegangen werden.

Nach gestellter Diagnose soll sofort radikal operiert werden; es kommt die extraartikuläre Resektion oder Amputation in Frage. Der Röntgenbefund kann auch für die Operation ausschlaggebend sein — je nachdem er noch eine rein intraartikuläre Erkrankung oder schon ein Uebergreifen nach außen nachweist. Rezidive oder Metastasen wurden in den operierten Fällen nicht beobachtet.

Gelenkkapselsarkome. Sie kommen außer den myelogenen und periostalen Formen vor — in chirurgischen und pathologisch-anatomischen Lehrbüchern findet man nichts über sie — nicht einmal in den großen Monographieen über Geschwülste. In 7 Fällen aus der Literatur weist Kienböck nach, daß es sich um Gelenk- bzw. Gelenkkapselsarkome gehandelt haben muß. Die Affektion kommt wahrscheinlich in allen Gelenken vor, in den 7 Fällen war jedoch stets das Kniegelenk erkrankt. Der Tumor nimmt seinen Ausgang von der Synovialis: Gelenkkapselsarkom, Synovialissarkom. Der Tumor bildet bald eine die Gelenkhöhle wie ein erstarrter Ausguß prall anfüllende und die Kapsel ausdehnende intraartikuläre Masse. Die klinischen Erscheinungen sind zuerst nur allgemeine, indifferente, bald aber zeigen sich Anzeichen von Bösartigkeit, spindelförmige Verdickung der Gelenkgegend, harte Konsistenz, unebene Oberfläche u. a. m.

Die klinische Diagnose ist zunächst nicht zu stellen, man denkt an Arthritis deformans oder Fungus. Erst wenn das Gelenk auffallend rasch an Umfang zunimmt, wenn statt Fluktuation eine härtere Resistenz mit Knollen tastbar wird, kann die Diagnose gestellt werden. Die Aehnlichkeit mit den Gelenkkapselchondromen ist in klinischer Beziehung sehr groß, eine Unterscheidung kann aber doch gelingen, vor allem durch das rasche Wachstum der sarkomatösen Geschwülste.

Die radiologische Diagnose dürfte ebenfalls in beginnenden Fällen unmöglich sein; sie wird erst dann möglich, wenn das Gelenk bereits ausgußartig angefüllt erscheint durch eine große, allerdings meist homogen erscheinende, selten kalkfleckige Tumormasse, und vor allem, wenn auch die Knochen angegriffen werden. Zu Beginn kommen differentialdiagnostisch die gleichen Affektionen wie bei den Kapselchondromen in Frage.

Zwischenformen — Chondrosarkome — kommen vor. Behandlung: Amputation.

Kienböck bespricht dann noch die periostalen und zentralen Knochentumoren. Die Arbeit ist sehr lesenswert.

F. Wohlauer - Charlottenburg, z. Zt. Hannover.

Digitized by Google
Original from UNIVERSITY OF CALIFORNIA
Generated on 2019-10-16 13:04 GMT / http://hdl.handle.net/2027/uc1.b3774661
Public Domain in the United States, Google-digitized / http://www.hathitrust.org/access_use#pd-us-google

**212. J. W. Kopp,** Osteochondromatose der Gelenkkapsel. Nederl. Tijdschrift voor Geneeskunde, 30. September 1916.

Drei Krankengeschichten mit sehr schönen Röntgenogrammen. Bei einem Patienten ergab die partielle Arthrektomie des linken Knies ein gutes Resultat: er wurde 20 Monate nach der Operation untersucht, es war auch röntgenographisch kein Rezidiv zu finden. Auf der nicht operierten Seite waren aber einige Gelenkkörper; Operation dieses Knies wurde verweigert. Die histologische Untersuchung ergab in der Kapsel des linken Knies kleine Knochenstücke, von Bindegewebe umgeben. Frei im Gelenk waren Körper mit Knochenkern und Knorpelbedeckung. Die Gelenkzotten sind fettreich. Man muß annehmen, daß die Gelenkkörper hier als Osteome in der Kapsel entstanden und nachher, wenn sie lose ins Gelenk geraten sind, mit Knorpel umgeben worden sind. In den beiden anderen Fällen wurde die Operation verweigert.

Das Leiden entwickelt sich langsam ohne große Beschwerden; Einklemmungserscheinungen der Gelenkkörper führen die Patienten zum Arzt. Das Skelett ist unverändert auf den Röntgenaufnahmen; man sieht aber sehr schön die Gelenkkörper. Die Wucherung kann durch die Gelenkkapsel brechen. Das Kniegelenk wird am meisten betroffen; in drei Fällen (zwei vom Verfasser) waren beide Kniegelenke erkrankt. Differentialdiagnostisch kommen Arthritis deformans, Tabes und Syringomyelie in Betracht. Man sieht auch im Anschluß an die Osteochondromatose eine Arthritis deformans auftreten.

Therapeutisch soll bei wenig vorgeschrittenen Fällen die partielle Arthrektomie, bei ausgebreiteter Osteochondromatose die Resektion des Gelenkes gemacht werden. Maligne Entartung und Metastasenbildung sind bis jetzt nicht beschrieben worden. van Assen - Rotterdam.

**213. Lubowski,** Die rheumatischen Erkrankungen im Kriege und ihre Behandlung mit Apyron. Fortschr. d. Med. 1915/16, Nr. 31.

Lubowski hat Apyron bei rheumatischen Erkrankungen schwerster und leichterer Affektion in Dosen von 3—8 Tabletten à 0,5 g täglich mit gutem Erfolg angewandt, auch bei dem sog. Muskelrheumatismus, bei dem sich schon nach einigen Tagen die Grenzen der vorher festzustellenden Druckempfindlichkeit der Muskulatur erheblich verringerten. Die Wirkung des Präparates war um so erfreulicher, als dieselbe nach den gemachten Beobachtungen ohne die sonst häufig sich einstellenden Nebenerscheinungen auftrat, selbst bei Verabfolgung hoher Dosen während längerer Zeit nicht. Blencke - Magdeburg.

**214. Joseph Ohlmann** (Sulzbach a. d. Saar), Ueber die Sudecksche Knochenatrophie. Fortschr. d. Röntgenstr. 1917, Bd. 24, Heft 6, S. 517.

Ohlmann berichtet über 6 Fälle von Sudeckscher Knochenatrophie: fünf davon sind Kriegsverletzungsfolgen. Ohlmann konnte den Verlauf der Krankheit auf Röntgenbildern, die in kurzen Zwischenräumen hintereinander aufgenommen wurden, verfolgen und kommt zu dem Schluß, daß das rapide Auftreten und Fortschreiten der Atrophie durch eine völlige Umstimmung der trophischen Zentren bedingt sein müsse, die durch pathologische Reizwirkungen von der Peripherie aus veranlaßt wird.

Ob durch die resorbierenden Vorgänge bei der Erkrankung auch die appositionellen (Callus) beeinflußt werden, ist noch nicht bekannt. Im Hinblick

Digitized by Google Original from UNIVERSITY OF CALIFORNIA
Generated on 2019-10-16 13:04 GMT / http://hdl.handle.net/2027/uc1.b3774661
Public Domain in the United States, Google-digitized / http://www.hathitrust.org/access_use#pd-us-google

auf einen eigenen Fall mit Pseudarthrosenbildung stellt Ohlmann die Frage zur Erörterung; die Bekanntgabe derartiger Fälle könnte sowohl das Verständnis der Sudeckschen Atrophie wie die Kenntnisse über die Aetiologie der Pseudarthrosen fördern. Die Atrophie ist von der primären Ursache absolut abhängig. Dies zeigt sich auch bei der Prognose. Heilt die ursächliche Affektion frühzeitig aus, so kehren die Knochen- und Weichteilveränderungen und die Funktionsstörungen in oft überraschend kurzer Zeit zum Normalen zurück. Bei den ganz chronischen Fällen tritt zwar eine völlige Restitution des Knochens ein, an den Weichteilen bleiben aber fast durchweg trophische Störungen hartnäckig bestehen. Die Funktionsstörungen bessern sich meist bedeutend. Dies ist wichtig für die Prognosenstellung.

Für die Therapie gilt als Hauptgrundsatz, die ursächliche Erkrankung zu bekämpfen; Schaffung freier Wundverhältnisse, Sequesterentfernung u. a. m. Im Gegensatz zu Sudeck rät Ohlmann ab, frühzeitig mit passiven Bewegungsübungen zu beginnen. Abgesehen von der sehr starken Schmerzhaftigkeit, welche von Bewegungen abzusehen zwingt, handelt es sich auch nicht darum, Funktionsstörungen zu beseitigen, die auf „Einrostung" infolge Ruhigstellung zurückzuführen sind, sondern auf trophische Erkrankung der Sehnen und Gelenke. Man müsse also im Gegenteil dem allgemeinen Grundsatze folgen, kranke Teile ruhigzustellen, besonders im akuten Stadium der Sudeckschen Atrophie. In späteren Stadien ist die Schmerzhaftigkeit nicht mehr so heftig; dann lassen sich passive Bewegungen eher vornehmen.

Die Erkennung des Krankheitsbildes ist besonders bei Kriegsverletzungen wichtig, weil dadurch die Frage der Prognose, der Diensttauglichkeit, der Höhe der Rente ausschlaggebend beeinflußt wird.

F. Wohlauer - Charlottenburg, z. Zt. Hannover.

**215. C. Otto,** Ueber Fußschmerzen. Hospitalstidende 1916, Nr. 38.

Der Verfasser unterscheidet die Fußschmerzen in Tarsalgie, Calcodynie und Metatarsalgie.

Ursache der Tarsalgie ist gewöhnlich Valgusstellung und Arthritis deformans, besonders im Chopartsglied; erwähnt den Vorteil beim Gehen mit den Zehen vorn ohne Abduktion.

Die Frage der Naviculardfraktur, der akzessorischen Knochen und der Krankheit Köhler oberhalb Begriff Pes planus wird diskutiert.

Als Ursache der Calcodynie wird des Leidens in Bursa subcalcanea und subachillea gedacht, der Periostitis und dann nicht selten der gonorrhoischen Periostitis an Calcaneus lokalisiert.

Unter 41 gonorrhöischen Periostitiden wurden von Bornemann 8 am Calcaneus lokalisierte gefunden. Dieselben können Exstosen oder Sporne bilden. Er diskutiert die Diagnose zwischen Os trigon. tarsi und Fract. proc. post. tali. Unter 1000 Füßen beobachtete Pfitzner in 7,5 % Os trigon. bei Männern und in 1,9 % bei Weibern. Lilienfeld glaubt, daß dieses Uebergewicht bei Männern eine Folge von Fract. proc. post. tali ist.

Metatarsalgie. Im Jahre 1876 hat schon Morton eine schmerzhafte Affektion beim IV. Metatarsophalangealglied beschrieben. Sie beginnt mit momentanen heftigen Schmerzen, in Fuß und Wade ziehend. Als Regel pro-

Digitized by Google
Original from UNIVERSITY OF CALIFORNIA
Generated on 2019-10-16 13:04 GMT / http://hdl.handle.net/2027/uc1.b3774661
Public Domain in the United States, Google-digitized / http://www.hathitrust.org/access_use#pd-us-google

miniert IV. Capitulum in Planta und trägt eine Kallosität. Die Ursache ist Eitelkeit, zu enge Schuhe.

Zum Schluß wird die Fußgeschwulst erwähnt.

H. Scheuermann - Kopenhagen.

**216. Sonntag,** Ueber chronischen Muskelrheumatismus. Münch. med. Wochenschr. 1917; Feldärztl. Beil. Nr. 20.

Sonntag bespricht an Hand seiner eigenen Krankengeschichte die Ursachen, Symptome und Behandlung des chronischen Muskelrheumatismus. Neben den schmerzstillenden Mitteln kommen besonders Massage, Elektrizität und Bewegungsübungen in Betracht. In allen hartnäckigen Fällen ist außerdem Bäderbehandlung angebracht. Am meisten empfiehlt Sonntag Behandlung in einem entsprechenden Badeort, wo außer den Bädern auch Gelegenheit zur mediko-mechanischen Behandlung ist. Scharff - Flensburg.

**217. Stephan,** Kritische Beiträge zur Frage der Ostitis bei Kriegsteilnehmern. Deutsche med. Wochenschr. 1916, Nr. 48.

In neuerer Zeit wurde auf die häufiger vorkommende Periostitis tibiae bei Kriegsteilnehmern hingewiesen. Kraus und Citron sprechen von einer Ostitis infectiosa, die von Franz und Groth für die bei Soldaten bekannte Ueberanstrengungsperiostitis an der Tibia, dem Lieblingssitze, gehalten wird.

Stephan nimmt nun an, daß diese „Ostitis infectiosa" der chronischen Verlaufsform des Paratyphus B zuzurechnen ist, oder daß Phasen der chronischen Paratyphus-B-Infektion sich in symptomatologischer Hinsicht mit den Beobachtungen von Kraus und Citron decken. Bibergeil.

**Bittorf,** Spondylitis typhosa **267.**
**Falta,** Hypertrophierende Arthropathie **195.**

---

## 16. Deformitäten nach akut entzündlichen Prozessen und Verletzungen.

**218. R. du Bois-Reymond,** Ueber den mechanischen Wert der Stumpflänge. Berl. klin. Wochenschr. 1917, Nr. 8.

Verfasser stellt in einer mathematischen Betrachtung der Stumpflänge fest, daß der Satz „bei kurzen Stümpfen sei jeder Zentimeter von Wichtigkeit" auch für die längeren Stümpfe gilt und nicht der Unterschied der Längen, sondern das Verhältnis der Längen zweier Stümpfe für die Vergleichung ihres Wertes maßgebend ist. Maier (derzeit Teplitz-Schönau).

**219. Boyksen,** Ueber den Brand der Extremitäten nach Verletzung der Gefäße durch fernwirkende mechanische Gewalt. Münch. med. Wochenschr. 1917; Feldärztl. Beil. Nr. 19.

Boyksen berichtet über 2 Fälle, bei denen Extremitäten durch Gefäßverschluß bei äußerlicher Unversehrtheit der Gefäße brandig wurden. Im ersten Fall handelte es sich um eine Schrapnellverletzung der unteren Hälfte der Kniekehle. Bei der späteren Operation fand sich die Kniekehlenarterie durch einen Thrombus verschlossen. Es war durch die mechanische Erschütterung zu einer Zerreißung der Intima gekommen, die dann zur Thrombose führte. Der zweite

Digitized by Google
Original from UNIVERSITY OF CALIFORNIA
Generated on 2019-10-16 13:04 GMT / http://hdl.handle.net/2027/uc1.b3774661
Public Domain in the United States, Google-digitized / http://www.hathitrust.org/access_use#pd-us-google

Fall betraf einen 13jährigen Knaben, der eine Explosionsverletzung des rechten Vorderarms mit mehrfachen Knochenbrüchen am Vorderarm und Hand erlitten hatte. Hier konnte nach dem Befund bei der Operation nur ein abnormer Gefäßkrampf die Ursache der Gangrän sein, denn es fand sich außer dem Kontraktionszustand nirgends ein Thrombus, keine Verletzung der Intima. In beiden Fällen war Amputation nötig. Scharff - Flensburg.

**220. Carl,** Isolierter Abriß der Sehne des Musculus pectineus. Münch. med. Wochenschr. 1916; Feldärztl. Beil. Nr. 371.

Beschreibung eines Falles, der einen 24 Jahre alten Mann betraf. Angaben über ein Trauma konnten nicht gemacht werden. Die Diagnose wurde erst bei der Operation gestellt. Der sehnige Ansatz des Muskels an der Linea pectinea des Femur war abgerissen und weiter proximalwärts an einem Sehnenbogen zwischen M. vastus medial. und M. add. long. angewachsen. Da die Verwachsung an der zu hoch gelegenen Stelle zu fest war, wurde von einer Loslösung abgesehen und die Fascienblätter des M. vastus medial. und des M. add. long. wie zu einem Dach über dem M. pect. vereinigt. Scharff - Flensburg.

**221. v. Eiselsberg,** Verlust des Schenkelkopfes durch Schußverletzung. (K. k. Gesellschaft d. Aerzte, Wien, 9. Februar 1917.) Münch. med. Wochenschrift 1917, 11.

Vorstellung eines Offiziers, bei dem der infolge einer Schußverletzung nekrotisch gewordene Oberschenkelkopf entfernt werden mußte. Anfangs Stützapparat, später 2 Stöcke, 1 Jahr später konnte er ohne Stock gehen, auch springen und reiten. Vom Trochanter minor geht ein kleiner Zapfen wie eine Exostose aus, die in der Pfanne ihren Stützpunkt findet und artikuliert.

Scharff - Flensburg.

**222. Hermann Engels** (Berlin), Kasuistischer Beitrag und einige Bemerkungen zu pathologischer Knochenbildung. Fortschr. d. Röntgenstr. 1917, Bd. 24, Heft 6, S. 545.

Engels berichtet über eine seltene Form von Knochenneubildung im Ellbogengelenk, besonders der Kapsel entsprechend, die nach Trauma aufgetreten ist. Es handelt sich um einen interessanten Befund, der aber nur in Verbindung mit dem der Arbeit beigegebenen Röntgenbild verständlich wird, ebenso wie die Folgerungen, die Verfasser hinsichtlich der Entstehungsart daran knüpft.

F. Wohlauer - Charlottenburg, z. Zt. Hannover.

**223. Fiedler** (Düsseldorf), Ein Fall von Verknöcherung in der Tricepssehne nach Trauma. Fortschr. d. Röntgenstr. 1917, Bd. 24, Heft 6, S. 548.

Bei einem 20jährigen Patienten, der vor 2 Jahren auf beide Hände, links bei gestrecktem Ellbogengelenk, gefallen war, fanden sich in der Sehne des linken Triceps brachii zwei etwa kirschkerngroße Knochenstücke, zwischen denen, wie das Röntgenbild ergibt, ein etwas über stecknadelkopfgroßer strukturloser Schatten sich befindet. Bei verschiedener Stellung des Gelenks ändern die Knochenstücke ihre Lage zueinander und zum Olekranon nicht. Sie sind jedoch passiv bei entspannter Tricepssehne verschieblich. Die Olekranonspitze ist nicht so scharf wie die rechte, sie zeigt eine kleine Einbuchtung. Anscheinend wurden bei dem Unfall einige kleine Periostknochenstückchen vom Olekranon

Digitized by Google
Original from UNIVERSITY OF CALIFORNIA
Generated on 2019-10-16 13:04 GMT / http://hdl.handle.net/2027/uc1.b3774661
Public Domain in the United States, Google-digitized / http://www.hathitrust.org/access_use#pd-us-google

abgesprengt, die dann in der Tricepssehne diese Knochenbildung hervorgerufen haben. Derartige Verknöcherungen werden verhältnismäßig selten beobachtet.

F. Wohlauer - Charlottenburg, z. Zt. Hannover.

**224. M. Landau** (Bad Neuenahr-Chemnitz), Allgemeine Verknöcherung der Rippenknorpel infolge Traumas (röntgenologisch nachgewiesen). Fortschr. d. Röntgenstr. 1917, Bd. 24, Heft 6, S. 539.

Ein 39jähriger Trainsoldat erhielt einen so heftigen Hufschlag vor die Brust, daß er mehrere Meter fortgeschleudert wurde und einige Tage lang bewußtlos war. Blutungen aus Mund und Nase, Fieber und größerer Erguß in den rechten Brustfellraum war die Folge. Nach mehrmonatiger Lazarettbehandlung kam der Mann wieder ins Feld. Es bestanden Stiche, die sich bald verschlimmerten, dazu traten Schmerzen in den Handgelenken und im Bein auf. Neun Monate nach dem Unfall bestehen starke Schmerzen in der Brustbeingegend und im rechten Hypochondrium beim tiefen Atmen; ausgiebige Bewegungen des Brustkorbes fallen schwer, eine stärkere Arbeitsleistung der Arme, die eine Fixierung des Schultergürtels an die Brustwand erfordern, ist unmöglich. Atemgeräusch rechts hinten unten etwas abgeschwächt. Diesem geringen objektiven Befund stehen die starken Beschwerden und die Unbeholfenheit bei Bewegungen gegenüber.

Die Röntgenuntersuchung ergab nun, von den knöchernen Rippenenden ausgehend, spangenförmige kalkige Einlagerungen in den knorpeligen Rippenteilen, die bald am oberen, bald am unteren Rand verliefen, bald für ein kurzes Stück den Knorpel in seiner ganzen Breite erfüllten. Die unteren Rippen hatten, entsprechend ihrer größeren knorpeligen Ausdehnung, einen größeren Anteil als die oberen, und gerade an ihnen waren die eigenartigen Verhältnisse besonders anschaulich. Eine besonders starke Verknöcherung des ersten Rippenknorpels war nicht sichtbar. Eine Lungenerkrankung lag nicht vor.

Landau hält die traumatische Aetiologie der Knorpelveränderung mit Rücksicht auf den zeitlichen Zusammenhang des Unfalls mit den Beschwerden für erwiesen. Es ist anzunehmen, daß durch den heftigen Stoß vor die Brust eine schleichende lokale Entzündung der Rippenknorpel aufgetreten ist, die sich nach Ablauf der akuten Erscheinungen durch die Ablagerung von Kalk im Knorpelgewebe manifestiert. F. Wohlauer-Charlottenburg, z. Zt. Hannover.

**225. Mühlhaus,** Zur Frage der Entstehung und Verhütung von Schlottergelenksbildungen des Kniegelenkes nach Oberschenkelfrakturen. Münch. med. Wochenschr. 1917, Feldärztl. Beil. Nr. 15.

Die Schlottergelenke entstehen einerseits durch die Verkürzung des gebrochenen Oberschenkelknochens und die dadurch bedingte Entspannung der Muskulatur, anderseits durch die Ueberdrehung der Gelenkbänder infolge des Streckverbandes. Verhüten läßt sich das Schlottergelenk dadurch, daß die Nagelextension am Femur unmittelbar angebracht wird. Wo dies nicht möglich ist, legt Mühlhaus das Bein auf ein Planum inclinatum und übt die Extension am Unterschenkel mittels Oppenheimerschen Extensionsstrumpfes aus. Bei älteren, bereits fest gewordenen Fällen kann man den Knochen durch Z-förmige Osteotomie verlängern und damit die regelrechte Muskelspannung wiederherstellen. Wenn aber das Schlottergelenk auf Ueberdehnung der Bänder

Digitized by Google
Original from UNIVERSITY OF CALIFORNIA
Generated on 2019-10-16 13:04 GMT / http://hdl.handle.net/2027/uc1.b3774661
Public Domain in the United States, Google-digitized / http://www.hathitrust.org/access_use#pd-us-google

beruht, kommt eine Bänderraffung und Bänderverstärkung mit überpflanzter Fascie in Frage. Scharff - Flensburg.

**226. Payr,** Brückencallus nach Vorderarmfraktur. (Med. Gesellsch. zu Leipzig, 25. Januar 1916.) Münch. med. Wochenschr. 1916, 10.

Payr stellt einen 19jährigen Patienten vor, bei dem sich nach kompliziertem Bruch des linken Vorderarmes ein Brückencallus gebildet hatte. Payr hat den 7 cm langen Brückencallus abgemeißelt und den Radius mit einem Fettfascienlappen aus dem Oberschenkel umhüllt. Dadurch wurde erreicht, daß Patient wieder pro- und supinieren konnte. Scharff - Flensburg.

**227. Payr,** Ueber Wesen und Ursachen der Versteifung des Kniegelenks nach langdauernder Ruhigstellung und neue Wege zu ihrer Behandlung. Münch. med. Wochenschr. 1917, 21 u. 22.

Payr gibt zum Schluß der interessanten, völlig Neues bringenden Arbeit folgende Zusammenfassung:

1. Die Beugehemmung ist für längere Zeit — Monate — eine rein muskuläre, Kontraktur und fibröse Degeneration des atrophierenden Quadriceps.

Sekundär treten zu: Verödung des Recessus suprapatellaris, ihn umhüllende Schwielenbildung hinter der Streckmuskellage, Verkürzung des Tractus ilio-tibialis und Schrumpfung der Verstärkungsbänder der fibrösen Kapsel (Retinacula patellae).

Bei sehr langer Dauer, Blutungen (Brisement) oder Entzündung im Gelenk, entstehen fibröse Verklebungen zwischen Kniescheibe und Femur, fibröse Ankylose der Patella, der eine ossale folgen kann. Das Kniegelenk selbst bleibt durch sehr lange Zeit unverändert.

2. Folge dieser Veränderungen ist Verlust der passiven (Antagonisten) Dehnbarkeit des Quadriceps, damit der für die Beugung erforderlichen Gleitfähigkeit von Strecksehne und Patella.

3. Durch langdauernde Ruhigstellung in Strecklage allein bedingte „reine" Fälle sind von „unreinen", d. h. komplizierten, mit Muskelverklebung an Knochencallus, Muskelnarben und -defekten, Lähmungen zu scheiden.

4. Das Erhaltenbleiben eines Beugungsausmasses von 15—20, ja 25° erklärt sich aus neuen Untersuchungen über die Rolle der Patellarbewegungen in der Mechanik des Kniegelenks.

5. Das Röntgenverfahren belehrt uns über Stellungsänderung und Exkursionsbreite der Kniescheibe, fast immer normales Verhalten der Gelenkkörper; die gleichzeitige Sauerstofffüllung zeigt uns mangelnde Entfaltbarkeit, Verzerrung, Schwielenumhüllung, Verödungsgrad des Recessus, das „Festkleben", d. i. mangelnde Abhebung der Patella.

6. Semiflexion oder Erhaltung des „Patellarspieles" des Quadriceps sind die Richtlinien der Prophylaxe.

7. Das vielgeübte Brisement forcé ist wegen der von uns mechanisch erklärten Gefahr des Risses des Kniescheibenbandes, ja des ganzen kapsulären Streckapparates zu verwerfen.

8. Bei schweren, veralteten Fällen liegt fast immer eine komplizierte

Digitized by Google
Original from UNIVERSITY OF CALIFORNIA
Generated on 2019-10-16 13:04 GMT / http://hdl.handle.net/2027/uc1.b3774661
Public Domain in the United States, Google-digitized / http://www.hathitrust.org/access_use#pd-us-google

Beugehemmung vor: Muskel, Fascia lata, Recessus, Retinacula. Ein erfolgreicher Eingriff hat sämtliche Hindernisse zu berücksichtigen.

9. Der Eingriff soll, wenn möglich, den isolierbaren Rectus oder die patellaren und kapsulären Ansätze der Vasti erhalten!

Bei Opferung der ganzen Endsehne soll durch Sartoriusplastik sofortiger funktioneller Ersatz geschaffen werden.

Die Eröffnung des Kniegelenkes kann durch geeignete Maßnahmen am Recessus (Schwielenexzision, Mobilisierung) in der Mehrzahl der Fälle vermieden werden. Scharff - Flensburg.

**228. Peltesohn,** Aus dem Grenzgebiete von Orthopädie und innerer Medizin im Felde. Berl. klin. Wochenschr. 1917, Nr. 7.

Peltesohn hatte während seiner Tätigkeit im Felde öfter Gelegenheit, aus den inneren Stationen Kranke zu übernehmen und orthopädisch zu behandeln, Kranke, die teils ob ihres Leidens sofort dieser Behandlung bedurften, teils Folgezustände von infektiösen Krankheiten besonders des Darmes aufwiesen, welche sie in kürzeren oder längeren Zwischenräumen nach Ablauf der eigentlichen Erkrankung akquirierten.

Unter der ersten Gruppe befanden sich hauptsächlich Muskelrheumatismen, Erkältungsrheumatismen der Gelenke, Neuralgien und peripherische Lähmungen; hierbei kam Heißluft, Massage, Bewegungsübung, Elektrisation und Schienenbehandlung besonders in Betracht. Von den Neuralgien beanspruchten Beachtung die des N. ischiadicus, des N. pudendus und des N. saphenus.

Zur zweiten Gruppe gehörten Spondylitiden nach Typhus abdominalis, Bursitiden nach Ruhr; überhaupt waren nach Ruhr häufig seröse Entzündungen der Gelenke, der paraartikulären Weichteile, der Muskeln und der Schleimbeutel beobachtet worden.

Die Spondylitis nach Typhus abdominalis zeichnet sich durch plötzliches Auftreten, häufiges Befallensein der Lendenwirbelsäule und Steigerung der Sehnenreflexe an den unteren Gliedmaßen aus. Es kommt hierbei zu keiner Zerstörung des Wirbels, auch zu keiner Gibbusbildung und ist die Prognose um so günstiger, je frühzeitiger die richtigen Maßnahmen (Fixation, Entlastung, Gipsbett) getroffen werden.

Das Vorkommen solcher Folgezustände nach infektiösen Darmerkrankungen ist uns zwar von der inneren Medizin her bekannt, aber infolge ihrer seltenen Beobachtung in früheren Zeiten wenig geläufig und in ihrer Klinik nicht genügend studiert, so daß es als Verdienst des Verfassers bezeichnet werden muß, auf sie neuerlich hingewiesen und zu ihrem intensiveren und genaueren Studium, wozu ja gegenwärtig leider reichlich Gelegenheit geboten ist, angeregt zu haben.

R. Maier, derzeit Teplitz-Schönau.

**229. Riedel,** Die Versteifung des Schultergelenkes durch Hängenlassen des Armes. Münch. med. Wochenschr. 1916; Feldärztl. Beil. Nr. 39.

Bei herabhängendem Arm endet die Gelenkkapsel, spitz nach unten verlaufend, in einer schmalen Tasche. Bleibt der Arm dauernd hängen, so verwachsen die Wände der Tasche von unten an miteinander. Wird dagegen der Arm rechtwinklig erhoben, so wird die Tasche ausgeglichen. Deshalb dürfen Schultergelenke nicht lange in der Mitella ruhiggestellt werden, und versteifte Schulter-

Digitized by Google
Original from UNIVERSITY OF CALIFORNIA
Generated on 2019-10-16 13:04 GMT / http://hdl.handle.net/2027/uc1.b3774661
Public Domain in the United States, Google-digitized / http://www.hathitrust.org/access_use#pd-us-google

gelenke müssen ungefähr 4—6 Wochen nach Beginn der Ruhigstellung in Narkose bewegt werden. Dann sind die Adduktoren noch nicht geschrumpft und man kann meistens in einer Sitzung den Arm bis zur Senkrechten erheben und in dieser Stellung 24 Stunden lang durch eine lange, gerade Schiene festhalten. Sorgfältige Nachbehandlung ist notwendig. Scharff - Flensburg.

**230. Ringel,** Die operative Behandlung der Extremitätenfrakturen. (Aerztl. Verein i. Hamburg, 14. November 1916.) Münch. med. Wochenschr. 1916, 49.

Ringel hat in den letzten 2 Jahren 44 Fälle von Knochenbrüchen operativ behandelt, und zwar 13mal einfache blutige Reposition, 5mal Knochennaht und 25mal Knochenbolzung ausgeführt. Die Erfolge waren meist sehr gute. Knochendefekte wurden durch Periostknochenimplantationen 7mal behandelt, und zwar 6mal am Unterarm mit gutem Erfolg, ein Mißerfolg am Oberschenkel infolge Wiederaufflackerns einer schweren Eiterung nach Schußfraktur.

Scharff - Flensburg.

**231. Ludwig R. Rydygier v. Ruedliger,** Zur Behandlung der Schußfrakturen des Oberschenkels. Wiener klin. Wochenschr. 1916, Nr. 19.

Verfasser hatte Gelegenheit, im k. k. Kriegsspital in Brünn 138 Schußfrakturen des Oberschenkels zu behandeln, die alle infiziert ankamen, und bespricht ausführlich seinen Standpunkt bei der Behandlung dieser Frakturen. Rydygier ist Anhänger der Extensionsbehandlung, die bei möglichst früher Ablieferung in stabilen Sanitätsanstalten durchgeführt werden soll. Für den Transport kommt die vom Fuß bis zur Achselhöhle reichende Schiene in Betracht. Erst wenn Verlötung der Bruchenden eingetreten ist, also 8—12 Wochen nach erfolgter Fraktur, wird ein Gipsverband gegeben. In geeigneten Fällen kann man den Brücken-Gipsverband mit der Extension kombinieren, wie das Verfasser im Zentralbl. f. Chir. beschrieben hat. Besondere Vorteile hat die Extension bei Frakturen in der Nähe der Gelenke. Haudek - Wien.

**232. Stolz,** Subkutane Fraktur, Coliinfektion. Zentralbl. f. Chir. 1916, 51.

In dem vorliegenden Falle handelte es sich um eine subkutane Fraktur, die zunächst ungestört zu heilen schien, am 9. Tage nach der Verletzung zu fiebern begann und dann unter allmählicher Ergriffenheit mehrerer Gelenke und schweren Allgemeinerscheinungen am 14. Tage nach der Verletzung zum Tode führte. Ursache des Todes war eine Infektion mit dem Bacterium coli. Auf welchem Wege sie zustande kam, läßt sich nicht feststellen, da die bakteriologische Untersuchung des Blutes versäumt wurde. Das lange Liegen im Schnee, die Mühseligkeit des Transportes könnten zur Wanderung des Bact. coli in die Blut- oder Lymphbahn und zur Infektion der Bruchstelle und schließlich der Gelenke geführt haben. Ob bei dem raschen Fortschreiten des Prozesses und der Durchseuchung des ganzen Organismus eine Eröffnung der Unterschenkelgelenke ein besseres Ergebnis erzielt hätte, läßt Stolz dahingestellt. Blencke - Magdeburg.

**233. Sudeck,** Die chirurgische Behandlung der Pseudarthrosen. (Aerztl. Verein i. Hamburg, 31. Oktober 1916.) Münch. med. Wochenschr. 1916, 47.

Nur durch chirurgische Behandlung läßt sich ein Erfolg erreichen, und zwar gibt die alte „subperiostale Resektion" im allgemeinen gute Resultate. Die periostale Resektion gibt den Knochen am besten die nötige Festigkeit, hat aber

Digitized by Google
Original from UNIVERSITY OF CALIFORNIA
Generated on 2019-10-16 13:05 GMT / http://hdl.handle.net/2027/uc1.b3774661
Public Domain in the United States, Google-digitized / http://www.hathitrust.org/access_use#pd-us-google

den Nachteil der manchmal erheblichen Verkürzung. Die Methode ist trotzdem zu empfehlen, weil sie am raschesten und sichersten zum Ziele führt. Anfrischung mit Schienung und Bolzung und mit freier oder gestielter Periostverpflanzung haben sich nicht bewährt. Scharff - Flensburg.

**234. Sudeck,** Pseudarthrosenoperation. (Aerztl. Verein i. Hamburg, 28. November 1916.) Münch. med. Wochenschr. 1916, 51.

Sudeck zeigt an 6 von ihm operierten Soldaten die guten funktionellen Erfolge der periostalen Resektion der Pseudarthrose.

In der Diskussion berichtet Falckenburg, daß er in 5 Fällen gleichfalls gute Erfolge von der periostalen Resektion gesehen hat, während Nieny in 11 von 17 operierten Fällen einen vollen Erfolg mit Transplantation eines Knochenbolzens aus der Schienbeinkante erreicht hat. Scharff - Flensburg.

**235. Weber,** Zur Behandlung des Spitzfußes. Münch. med. Wochenschr. 1916; Feldärztl. Beil. Nr. 40.

Weber hat bei mehreren Fällen von Spitzfuß durch Kontraktur der Wadenmuskulatur den breiten und niedrigen Absatz vom Stiefel abnehmen und auf der Sohle in der Ballengegend wieder befestigen lassen. Nach kurzer Zeit war der Spitzfuß völlig beseitigt. Scharff - Flensburg.

**236. G. v. Wunschheim,** Erfahrungen über Kieferschüsse. Berlin und Wien 1916, Urban & Schwarzenberg.

Die Zusammenstellung bildet das vorläufige Ergebnis der im Verein österreichischer Zahnärzte in den Jahren 1914 und 1915 abgehaltenen Diskussion und ist unter Mitbeteiligung von A. Cieszynski, L. Fleischmann, C. Foramitti, L. Hradsky, B. Klein, M. Kraus, A. Oppenheim, H. Pichler, H. Sicher, R. Weiser zustande gekommen. Eingehend werden Untersuchungsmethoden, sowie die chirurgische Vorbehandlung der Frakturen, ferner Wahl der Apparate bei Kieferbrüchen, ihre Vor- und Nachteile besprochen, während Prognose und ärztliches Zeugnis einer späteren Veröffentlichung vorbehalten bleiben. Von allgemeinem Interesse ist die einstimmig aufgestellte Forderung, jede Kieferfraktur möglichst frühzeitig einem Zahnarzt zu überweisen, zum mindesten einen solchen gleich mit zu Rate zu ziehen.

Schasse - Berlin.

**Bonne,** Gelenkversteifungen **3.**
**Burkard,** Mittelhandfinger **308.**
**Deutsch,** Knochenneubildung nach Schußverletzung **48.**
**Fischer,** Schußfraktur des Unterschenkels **49.**
**Helferich,** Atlas der Frakturen und Luxationen **196.**
**Hohmann,** Operative Behandlung der Kontrakturen **325.**
**Neisser,** Bleischaden nach Steckschuß **53.**
**Neugarten,** Knochenneubildung nach Schußverletzung **54.**
**Nonne,** Arthritis deformans der Wirbelsäule **276.**
**Reye,** Verkürzung beider Beine **201.**
**Sauerbruch,** Kinetische Prothesen **351.**
**Sgalitzer,** Halswirbelverletzung **279.**

Digitized by Google
Original from UNIVERSITY OF CALIFORNIA
Generated on 2019-10-16 13:04 GMT / http://hdl.handle.net/2027/uc1.b3774661
Public Domain in the United States, Google-digitized / http://www.hathitrust.org/access_use#pd-us-google

## 17. Orthopädische Nervenkrankheiten.

**237. Auerbach,** Zur Frage der Nerveneinscheidung mittels Galalith. Münch. med. Wochenschr. 1916; Feldärztl. Beil. Nr. 43.

Bei einem Offizier wurde wegen Peroneuslähmung infolge Granatsplitterverletzung eine Neurolyse und Einscheidung des gelösten N. peron. mittels eines Galalithröhrchens vorgenommen. Da keine Besserung eintrat, wurde 10 Wochen später der Nerv nochmals freigelegt. Dabei zeigte sich, daß das Galalithröhrchen bis auf zwei kaum mehr wahrnehmbare Tüpfelchen gänzlich verschwunden war. Dadurch ist also nachgewiesen, daß Galalith auch im gewöhnlichen Bindegewebe resorbiert werden kann. Auerbach hält es für notwendig, nach jeder Neurolyse oder Nervennaht eine Einscheidung des Nerven vorzunehmen, und hält dazu Galalith für besonders geeignet. Zur Befestigung der Röhrchen nimmt er Katgutfäden. Scharff - Flensburg.

**238. Bauer,** Hysterische Erkrankungen bei Kriegsteilnehmern. Diss. Kiel 1916.

Bauer hat eine ganze Reihe von Fällen, bei denen es sich einwandfrei um rein funktionelle Störungen handelte, serologisch nach dem Abderhaldenschen Dialysieverfahren untersucht. Die Ergebnisse dieser Untersuchungen sind entsprechend den Erfahrungen Fausers über Abbau bei rein funktionellen Erkrankungen mehr negative wie positive. Bauer will die wenigen positiven Ergebnisse nicht etwa als beweisend angesehen wissen für die ausgesprochene Theorie, sondern seiner Ansicht nach kann daraus nur entnommen werden, daß bei einer Reihe von Soldaten, die durch ein psychisches Trauma zu Schaden gekommen waren, sich im Serum Abbauprodukte gewisser Drüsen oder Organe finden, woraus auf eine Schädigung derselben geschlossen werden kann. Daß man Abbauprodukte so vieler verschiedener Organe findet, scheint ihm nur der unbegrenzten Symptomatologie zu entsprechen. Aus den negativen Resultaten soll man jedoch nicht den Schluß ziehen, daß in allen diesen Fällen nichts abgebaut wird. — Bauer faßt seine Ansicht dahingehend zusammen, daß der jetzige Krieg uns eine Unzahl Nervenkranker bringt, bei denen uns die hysterischen, funktionellen Symptome besonders stark auffallen. Anatomisch konnten bei diesen bisher keine Veränderungen nachgewiesen werden, serologisch liegen etliche Befunde vor, die bisher jedoch nur allgemeine Schlüsse zulassen. Vielleicht sehen wir im weiteren Verlauf dieser funktionellen Störungen später die Trennungen in einzelne Krankheitsbilder mehr hervortreten. Viele von den jetzigen Erkrankungen werden heilen, andere stationär bleiben, vielleicht sehen wir aber auch sich in absehbarer Zeit etliche zu Dementia praecox usw. entwickeln, andere zu organischen Störungen, die sich zurzeit noch hinter dem hysterischen Symptomenkomplex verbergen. Dann erst werden vielleicht Fragen beantwortet werden können, die bisher nur angeschnitten und noch offen sind.

Blencke - Magdeburg.

**239. Bethe,** Zwei neue Methoden der Ueberbrückung größerer Nervenlücken. Deutsche med. Wochenschr. 1916, Nr. 42.

Fast alle Versuche wurden an Hunden angestellt, indem stets verschiedene Methoden der Naht oder Ueberbrückung an verschiedenen Nerven des gleichen Tieres zur Anwendung kamen. Die erste Methode stützt sich auf die Eigenschaft

Digitized by Google
Original from UNIVERSITY OF CALIFORNIA
Generated on 2019-10-16 13:04 GMT / http://hdl.handle.net/2027/uc1.b3774661
Public Domain in the United States, Google-digitized / http://www.hathitrust.org/access_use#pd-us-google

aller tierischen Gewebe der elastischen Nachwirkung oder Nachdehnung. Es handelt sich also um eine Dauerdehnung. Mit dieser Methode erzielte Bethe an Nerven des Hundes absolute Verlängerungen von 3,6 bis zu 5,8 cm, d. h. im Verhältnis zur Länge des Oberschenkels der betreffenden Tiere eine Dehnung von 24 bis 38 %. Beim Ischiadicus des Menschen würden Verlängerungen von 11 bis 16 cm resultieren. Bei einem Tiere wurde an einem Beine die Dehnung nach Resektion von 4,5 cm Nerv, am anderen die direkte Naht ohne Dehnung ausgeführt. Die Funktion kehrte auf beiden Seiten gleich schnell wieder. Bethe glaubt, diese Methode der Dehnung für Nervenlücken, die nicht allzu erheblich sind, auch für den Menschen empfehlen zu können. Die zweite Methode benutzt die Transplantation. Ob dazu auto- oder homoioplastisches Material benutzt wird, erscheint unerheblich. Da beim Menschen Nervenmaterial schwer zu haben ist, wählt Bethe Leichennerven. Nach den Versuchen von Bethe kann man damit rechnen, daß Nerven, die einige Tage im Eisschrank gelegen haben, noch aus lebensfähigem Gewebe bestehen. Sie bieten den auswachsenden Nervenfasern den besten und natürlichsten Anschluß. Stets heilte das fremde, 3 bis 7 Tage im Eisschrank bewahrte Nervenstück glatt ein. Die große Widerstandsfähigkeit ausgeschnittener Nervenstücke ermöglicht die Anwendung der Methode beim Menschen. Zur Operation wird man am besten Stücke aus demselben Nerven benutzen, also einen Ulnaris zur Naht des Ulnaris usw. Die Enden des einzuschaltenden Nerven werden ebenfalls angefrischt. Es ist darauf zu achten, daß das peripherisch gerichtete Ende des einzusetzenden Stückes an den peripherischen Stumpf des Patienten genäht wird. Vergleichsweise ausgeführte Versuche mit der Tubularnaht Edingers fielen zuungunsten der Tubularnaht aus.

Bibergeil.

**240. Blencke,** Hysterische Schüttelerkrankung und Insufficientia vertebrae. (Zu dem Aufsatz von Schanz: „Zur Pathologie und Therapie der Schüttler" in Nr. 12 der Münch. med. Wochenschr.) Münch. med. Wochenschr. 1917; Feldärztl. Beil. Nr. 23.

Auch Blencke kann den Schanzschen Ausführungen nicht zustimmen, sondern denen von Lewandowsky und Weber, die vor Anlegung von orthopädischen Apparaten bei Leuten mit psychogenen Erkrankungen warnen. Blencke ist mit Alt (Uchtspringe) der Ansicht, daß es sich bei den „Schüttlern" um eine rein psychogene Erkrankung handelt.

Scharff - Flensburg.

**241. Bum,** Folgezustand einer Poliomyelitis anterior transversa. (K. k. Gesellsch. d. Aerzte, Wien, 13. April 1917.) Münch. med. Wochenschr. 1917, 20.

Vorstellung eines 24jährigen Patienten mit den Folgeerscheinungen einer nicht behandelten Kinderlähmung. Die Unterextremitäten sind verkümmert; hochgradige Muskelatrophie, alle Gelenke in Kontrakturstellung, Kniegelenke subluxiert, in Valgusstellung, beiderseits Pes equinus paralyticus. Patient kann sich nur auf die oberen Gliedmaßen gestützt fortbewegen. Scharff - Flensburg.

**242. Degenhardt,** Eine Schiene bei Radialislähmung. Deutsche med. Wochenschr. 1916, Nr. 45.

Die Schiene ist zu beziehen durch die Firma P. A. Stoß Nachfolger, Wiesbaden, Taunusstraße 2.

Bibergeil.

Digitized by Google
Original from UNIVERSITY OF CALIFORNIA
Generated on 2019-10-16 13:04 GMT / http://hdl.handle.net/2027/uc1.b3774661
Public Domain in the United States, Google-digitized / http://www.hathitrust.org/access_use#pd-us-google

**243. Enderlen** und **Lobenhoffer,** Zur Ueberbrückung von Nervendefekten. Münch. med. Wochenschr. 1917; Feldärztl. Beil. Nr. 7.

Verfasser haben bei Tierversuchen gefunden, daß die Ueberbrückung von Nervenlücken mittels der Edingerschen Gallertröhrchen zu keinem Erfolg führte. Die Füllung der Röhrchen mit Hydrozelenflüssigkeit oder Eigenserum an Stelle von Agar gibt vielleicht bessere Erfolge. Die Homoiotransplantation führte im Tierversuch zu so guten Ergebnissen, daß man berechtigt ist, sie am Menschen auszuführen, wenn man über einwandfreies Material verfügt.

Scharff - Flensburg.

**244. Haß,** Stoffelsche Operation. (K. k. Gesellsch. d. Aerzte, Wien, 3. November 1916.) Münch. med. Wochenschr. 1916, 49.

Vorstellung von 2 Fällen spastischer Kontrakturen der Hand nach cerebraler Hemiplegie, bei denen Haß eine Nervenresektion nach Stoffel mit bestem Erfolg ausgeführt hat. Scharff - Flensburg.

**245. Herzog,** Zusammenstellung von 150 Fällen von Verletzungen der Nerven der oberen und unteren Extremität. Münch. med. Wochenschr. 1917; Feldärztl. Beil. Nr. 4.

Von den 150 Fällen wurden 41 operiert und zwar wurden 15 Nervennähte gemacht, davon 2 mit Erfolg, 13 ohne Erfolg; 19 Neurolysen, davon 17 mit, 2 ohne Erfolg. Bei den 7 übrigen Fällen konnte die Art der Operation nicht mehr festgestellt werden, von ihnen waren 6 mit, 1 ohne Erfolg. Die Neurolysen scheinen auch noch 8 Monate nach der Verletzung Erfolg zu versprechen, während Nervennähte, die später als 4 Monate nach der Verletzung ausgeführt werden, nur selten noch Erfolg haben. Eine lange dauernde Nachbehandlung ist nötig, die gebesserten Fälle wurden durchschnittlich 3 Monate lang behandelt. In einem Fall, dessen Krankengeschichte mitgeteilt wird (Plexuslähmung, nicht operiert), wurden 17 Monate nach der Verletzung die ersten Zeichen von Regeneration des Nerven festgestellt. Scharff - Flensburg.

**246. Hohmann** und **Spielmeyer,** Zur Kritik des Edingerschen und des Betheschen Verfahrens der Ueberbrückung größerer Nervenlücken. Münch. med. Wochenschr. 1917; Feldärztl. Beil. Nr. 3.

Hohmann hat 9 Fälle von Schußverletzung der Nerven nach dem Edingerschen Verfahren operiert und in keinem einzigen Fall eine Wiederherstellung der Nervenfunktion gesehen. Zwei von den primär geheilten Fällen hat er nachoperiert, 6 und 7 Monate nach der Edingeroperation, und in beiden Fällen gefunden, daß die Nervenenden weiter wie vor der Operation auseinandergewichen waren und starke narbige Verwachsungen an den Nerven eingetreten waren. Die ausgeschnittenen Gewebsstücke sind von Spielmeyer untersucht worden. Es zeigte sich bei der mikroskopischen Untersuchung, daß der Agar keine glatte Passage für den Nerv bildete, sondern sogar das Vorsprossen des zentralen Nervenendes nach dem peripheren zu verhindert hatte. Der Agar hatte als Fremdkörper gewirkt und durch Entzündung derbe, schwielige Bindegewebsentwicklung hervorgerufen. Danach kommen die Verfasser zu dem Schluß, daß das Edingersche Verfahren nicht nur nutzlos, sondern sogar schädlich ist. Dagegen ergaben mikroskopische Untersuchungen von Spielmeyer, daß bei dem Betheschen Verfahren, das überpflanzte Nervenstück glatt ein-



Digitized by Google
Original from UNIVERSITY OF CALIFORNIA
Generated on 2019-10-16 13:04 GMT / http://hdl.handle.net/2027/uc1.b3774661
Public Domain in the United States, Google-digitized / http://www.hathitrust.org/access_use#pd-us-google

heilte und daß eine Regeneration des durchtrennten Nerven durch das eingeheilte Stück hindurch bis in den distalen Abschnitt des peripheren Nerven stattfand. Das Bethesche Verfahren hat in keinem einzigen seiner Tierexperimente versagt und sollte deshalb auch beim Menschen angewendet werden.

Scharff - Flensburg.

**247. Klauser,** Verlagerung des Nervus ulnaris. Münch. med. Wochenschr. 1917; Feldärztl. Beil. Nr. 19.

Um bei größeren Defekten des N. ulnaris im Kubitalgebiet die Wiedervereinigung der angefrischten Stümpfe ohne große Spannung zu erreichen, löst Klauser den Nerv aus der Knochenrinne zwischen Olekranon und Epicondylus med. humeri und verlagert ihn auf die Beugeseite. Er kann dann in einen Muskeltunnel der Beuger eingebettet werden. Scharff - Flensburg.

**248. Krüger,** Ueber Nervenquetschung zur Verhütung schmerzhafter Neurome nach Amputationen. Münch. med. Wochenschr. 1916; Feldärztl. Beil. Nr. 10.

Krüger empfiehlt, die Nerven nicht durchzuschneiden, sondern mittels einer Preßzange mit möglichst glatten Branchen durchzuquetschen und dann mit der Schere so durchzuschneiden, daß am zentralen Stumpf des Nerven noch einige Millimeter der gequetschten Partie stehen bleiben. Mikroskopische Untersuchungen haben gezeigt, daß dann Achsenzylinder und Markscheiden im Gebiet der Druckwirkung in große homogene Schollen verwandelt werden. Die Regeneration der Nervenfasern, die Bildung des physiologischen Neuroms, geht innerhalb der normalen Nervenscheide vor sich. Die Achsenzylinder können nicht über den Nervenquerschnitt hinaus auswachsen und sind von Perineum bedeckt, es können also keine schmerzhaften Neurome entstehen. Scharff - Flensburg.

**249. Lanz,** Nervenskarifikation oder sekundäre Nervennaht. Münch. med. Wochenschr. 1917, Feldärztl. Beil. Nr. 16.

Lanz hat in 11 Fällen von Nervenverletzungen mit gutem Erfolg die von Busch, Ehrmann und Korteweg vorgeschlagene Nervenskarifikation angewendet. Von 2 Fällen von Verletzung des N. medianus werden Kranken- und Operationsgeschichten mitgeteilt. Die Skarifikation besteht darin, daß nach Lösung des Nerven aus der Narbe multiple Längsinzisionen in die Bindegewebsbrücke gelegt werden, in der die Nervenenden stecken, um auf diese Weise zu versuchen, die Leitungsfähigkeit zwischen den beiden Nervenenden wiederherzustellen. Scharff - Flensburg.

**250. Lengfellner,** Die Behandlung der Nervus-radialis-Lähmung. Münch. med. Wochenschr. 1917; Feldärztl. Beil. Nr. 19.

Für die Durchtrennung des Nerven ist die Naht nötig. Den genähten Nerv umscheidet Lengfellner mit präparierter Kalbsarterie mit Gelatine- usw. Inhalt. Die Versager der Umscheidung mit Edingerröhrchen führt Lengfellner darauf zurück, daß durch Muskeldruck der Inhalt aus dem mittleren Teil ausgepreßt wird. Ist der N. radialis anatomisch intakt, aber gelähmt, so kommt eine Nervenpfropfung in Betracht. Mehr Erfolg verspricht eine Muskel- und Sehnenüberpflanzung. Lengfellner beschreibt verschiedene Methoden zum Ersatz der einzelnen, vom N. radialis versorgten Muskeln, besonders eingehend den Ersatz der Hand- und Fingerstrecker nach einer Methode, die er

Digitized by Google Original from UNIVERSITY OF CALIFORNIA
Generated on 2019-10-16 13:04 GMT / http://hdl.handle.net/2027/uc1.b3774661
Public Domain in the United States, Google-digitized / http://www.hathitrust.org/access_use#pd-us-google

bisher 15mal mit gutem Erfolg angewendet hat. Die Sehnen- oder Muskelüberpflanzung ist vor allem beim Versagen einer Nervennaht oder einer Nervenpfropfung anzuwenden und ein Mittel, das nie voll versagt.

Scharff - Flensburg.

**251. Levy,** Ueber die Resultate der Kaufmannschen Behandlung. Münch. med. Wochenschr. 1917, 6.

Levy berichtet über eine Reihe von Fällen, bei denen die Kaufmannsche Behandlung zunächst verblüffende Erfolge erzielte, bei denen aber nach Verlassen des Lazaretts (Gräfenauschule Ludwigshafen) mehr oder weniger schwere Rückfälle auftraten. Da die Rückfälle häufig bei der Fahrt zum Ersatztruppenteil oder bei der Truppe eintraten, empfiehlt Levy folgendes Verfahren: Vollkommene Erledigung des Renten- und Entlassungsverfahrens bei der Truppe, erst dann Einweisung in ein geeignetes Lazarett; hier nach Abschluß der Behandlung Erstellung eines Zusatzzeugnisses bezüglich der erreichten Besserung und direkte Entlassung nach Hause. Dadurch würde das Rentenverfahren abgekürzt und an Renten beträchtlich erspart. Scharff - Flensburg.

**252. Lewandowsky,** Zur Behandlung der Zitterer. (Zu dem Aufsatz von A. Schanz: Zur Pathologie und Therapie der Schüttler in Nr. 12 der Münch. med. Wochenschr.) Münch. med. Wochenschr. 1917, Feldärztl. Beil. Nr. 16.

Lewandowsky wendet sich sehr entschieden gegen den Vorschlag von Schanz, die Zitterer mit Korsetten zu behandeln. Dadurch bestätigt man den Leuten eine Krankheit, die sie nicht haben, und macht sie fast unheilbar. Lewandowsky bittet die Orthopäden, sich des Urteils eines Neurologen zu versichern, ehe sie an die Behandlung hysterischer Kontrakturen herangehen. Nach den Erfahrungen der Neurologen ist die Anlegung irgendwelcher Apparate bei psychogenen bzw. neurotischen Erkrankungen sehr unangebracht und schädlich. (Die Mehrzahl der Orthopäden wird in dieser Frage wohl mit Lewandowsky einverstanden sein, nicht mit Schanz. Referent.)

Scharff - Flensburg.

**253. Löwenstein,** Durchschuß des N. radialis. Völlige Funktionsherstellung in 10 Tagen. Münch. med. Wochenschr. 1916; Feldärztl. Beil. Nr. 39.

Löwenstein hat einen durchschossenen, völlig durchtrennten N. radialis 15 Tage nach der Verletzung nach Anfrischung der Stümpfe vernäht und konnte bereits am 2. Tag nach der Operation eine schwache Fingerstreckung feststellen. 6 Tage nach der Operation konnten Hand und Finger völlig gestreckt werden. Der schnelle Erfolg der Operation spricht für die Berechtigung der Frühoperation. Scharff - Flensburg.

**254. Moszkowicz,** Ueberbrückung von Nervendefekten durch gestielte Muskellappen. Münch. med. Wochenschr. 1917; Feldärztl. Beil. Nr. 23.

Moszkowicz hat in einigen Fällen die Lücke zwischen den angefrischten Nervenstümpfen durch einen gestielten, mit dem Rest des Muskelbauches in Zusammenhang bleibenden Muskellappen überbrückt. Bei Tierversuchen zeigte sich, daß die Nervenfasern vom zentralen Stumpf durch die Muskulatur nach dem peripheren Stumpf zu hinwandern. Moszkowicz

Digitized by Google
Original from UNIVERSITY OF CALIFORNIA
Generated on 2019-10-16 13:04 GMT / http://hdl.handle.net/2027/uc1.b3774661
Public Domain in the United States, Google-digitized / http://www.hathitrust.org/access_use#pd-us-google

hält die Muskelbrücke für ein ideales Leitband für die auswachsenden Nervenfasern und hält es für möglich, daß der Muskel eine neurotropische Wirkung ausüben kann. Moszkowicz hat das Verfahren beim Menschen in 5 Fällen angewendet, von denen vier noch zu kurz beobachtet sind, um ein Urteil abgeben zu können, während in einem im Januar 1916 operierten Fall (Radialislähmung nach Schußbruch des Oberarms) nach $^5/_4$ Jahren eine wesentliche Besserung eingetreten war. Scharff - Flensburg.

**255. Münz,** Ueber die Bedeutung der Blutuntersuchungen und über Spätlähmungen bei Bleiintoxikation. Diss. Königsberg 1916.

Die interessanten eigenen Untersuchungen, von denen für den Orthopäden vor allen Dingen die der Spätlähmungen nach Bleiintoxikation in Betracht kommen dürften, eignen sich nicht für eine kurze Inhaltsangabe im Rahmen eines Referats, so daß hiermit nur auf das Original verwiesen werden kann.

Blencke - Magdeburg.

**256. Paschen,** Zur Behandlung funktioneller motorischer Störungen nach Kaufmann. Münch. med. Wochenschr. 1917, 6.

Auf der Nonneschen Abteilung des Eppendorfer Krankenhauses wird seit einiger Zeit die Kaufmannsche Behandlung in größerem Maßstabe mit gutem Erfolg ausgeübt. Von 45 Fällen wurden 35 geheilt oder doch erheblich gebessert. Nur bei drei davon trat ein Rückfall auf. Bei adynamischen und erschöpften Individuen ist die Behandlung kontraindiziert, weil sie Anforderungen an die körperliche Widerstandskraft der Kranken stellt. Für einige Fälle von hysterischen Erscheinungen, besonders die Tremoren, eignet sich die Hypnose besser. Scharff - Flensburg.

**257. Schreiegg,** Zur Frage der operativen Behandlung der Radialislähmung, besonders durch die Sehnenplastik. Münch. med. Wochenschr. 1916, Feldärztl. Beil. Nr. 38.

Schreiegg berichtet über einen Fall von Schußverletzung des N. radialis, bei dem eine Nervennaht nicht möglich war, aber durch eine Sehnenüberpflanzung ein guter Erfolg erreicht wurde. Es wurden die Sehnen von Ext. carpi radialis und Ext. carpi ulnaris unter starker Spannung und bei Dorsalflexion der Hand an das Periost der entsprechenden Vorderarmknochen genäht, der Flexor carpi ulnaris auf die Sehne des Ext. digit. commun. und der Flexor carpi radialis auf den Extensor pollicis überpflanzt. Um eine aktive Beugung der Hand zu ermöglichen, wird empfohlen, an Stelle des Flexor carpi radialis den Palmaris longus zu verwenden und die Hälfte des Flexor carpi radialis an das Os pisiforme zu verpflanzen. Scharff - Flensburg.

**258. Schultze,** Ueber die Kaufmannsche Behandlung hysterischer Bewegungsstörungen. Münch. med. Wochenschr. 1916, 38.

Schultze hat mit der Kaufmannschen Behandlung sehr günstige Erfolge erzielt, auch in Fällen, bei denen andere Methoden versagten. Er zeigt, wie durch die Kaufmannsche Behandlung der Krankenhausaufenthalt abgekürzt und Renten erspart werden. Betreffs der Technik unterscheidet er die Vorbehandlung (genaue Untersuchung und psychische Beeinflussung), 8—10 Tage später die Hauptbehandlung (Elektrisieren und Uebungen) und die Nachbehand-

Digitized by Google
Original from UNIVERSITY OF CALIFORNIA
Generated on 2019-10-16 13:04 GMT / http://hdl.handle.net/2027/uc1.b3774661
Public Domain in the United States, Google-digitized / http://www.hathitrust.org/access_use#pd-us-google

lung. Schultze tritt entschieden dafür ein, daß Hysteriker mit schweren Bewegungsstörungen mit niedrigen Renten als D.U. entlassen werden sollen, da oft nach der Heilung schwere Rückfälle eintreten, wenn sie wieder ins Feld geschickt werden. Eine Uebersicht über die behandelten 15 Fälle und ein Krankenbericht zeigen, in welcher Weise Schultze die Behandlung durchführt.

Scharff-Flensburg.

**259. Seibert,** Radialislähmung. (Verein. ärztl. Gesellsch. zu Berlin, 31. Jan. 1917.) Münch. med. Wochenschr. 1917, 7.

Vorstellung eines wegen Radialislähmung mit „Muskelvertauschung" operierten Patienten. Guter funktioneller Erfolg. Scharff-Flensburg.

**260. Spitzy,** Bemerkung zur Ueberbrückung von Nervendefekten. Münch. med. Wochenschr. 1917; Feldärztl. Beil. Nr. 11.

Auch Spitzy berichtet über Mißerfolge mit den Edingerschen Röhrchen, die er in 11 Fällen angewendet hat. Auch dei Blutserum-Agarröhrchen war kein guter Erfolg erzielt worden, während die nach den früher geläufigen Methoden gemachten Tubulisationen bessere Erfolge ergaben. Auf Grund von Tierversuchen werden jetzt von Stracker Einschaltungen von Nervenstücken (gewonnen von Reamputationen oder Muskelunterfütterungen) gemacht, doch kann über Erfolge noch nicht berichtet werden. Scharff-Flensburg.

**261. Spitzy,** Indikationsstellung zur Freilegung verletzter Nerven. Münch. med. Wochenschr. 1916; Feldärztl. Beil. Nr. 10.

Spitzy berichtet über seine Erfahrungen bei 240 Nervenoperationen. Alle Fälle wurden vor und nach der Operation von einem Neurologen elektrodiagnostisch untersucht. An mehreren Tabellen werden die Erfolge der Operationen gezeigt. Die Wiederkehr der Beweglichkeit erfolgte um so rascher, je geringere Zeit zwischen Verletzung und Operation verstrichen war, bei der Neurolyse oft schon nach Stunden, bei der Resektion frühestens nach einem Monat. Nachdem er Operationstechnik und Nachbehandlung beschrieben hat, bespricht Spitzy die Indikationen zur Freilegung des Nerven. Bei frischen Fällen soll die primäre Naht gemacht werden, wenn durch die Art der Verletzung eine Durchtrennung des Nerven festzustellen ist. In anderen Fällen kann man zuwarten, bis der aseptische Verlauf sichergestellt ist. Man soll aber nicht länger wie einige Wochen waren und muß den Nerv freilegen, wenn die Erregbarkeit sinkt und die Zuckungen träger werden. Die Probeinzision und Freilegung des Nerven ist ebenso berechtigt wie die Probelaparotomie. Bei Fällen, die über 2—4 Monate alt sind und keine oder nur geringe Besserung zeigen, darf mit der Freilegung nicht gewartet werden. Schädigungen durch die Operation sind kaum zu befürchten, Spitzy hat nur eine bleibende Schädigung bei einer Plexusoperation beobachtet, die überhaupt Schwierigkeiten bietet. Trotzdem empfiehlt Spitzy auch bei Plexusverletzung Operation, aber erst nach längerer Zeit und sorgfältiger neurologischer Ueberwachung. Scharff-Flensburg.

**262. O. Stracker,** Zur Prognostik der Operationen an peripheren Nerven. Wiener klin. Wochenschr. 1916, Nr. 8.

Die Arbeit ist ein Bericht über die am Reservespital Nr. 11 in Wien (Prof. Spitzy) an peripheren Nerven ausgeführten Operationen. Bei der

Digitized by Google
Original from UNIVERSITY OF CALIFORNIA
Generated on 2019-10-16 13:04 GMT / http://hdl.handle.net/2027/uc1.b3774661
Public Domain in the United States, Google-digitized / http://www.hathitrust.org/access_use#pd-us-google

Beurteilung der Erfolge haben nur die notorischen Besserungen Berücksichtigung gefunden. Im ganzen wurden von Anfang Februar 1915 bis Ende Januar 1916 225 Operationen an peripheren Nerven ausgeführt, und werden nur die Fälle von Februar bis Ende Oktober in Betracht gezogen; in dieser Zeit wurden an 130 Patienten 156 Nervenoperationen gemacht.

Die angewandten Operationsmethoden bestanden in Resektionen, die von Naht, Nervenpfropfung, Muskelimplantation oder Tubulisation gefolgt waren, und Neurolysen. Bei den Resektionen wurde auf Entfernung alles Narbengewebes geachtet, so daß der Nervenquerschnitt nur leicht vorquellende Nervenbündel aufwies. Manchmal wurden auch partielle Resektionen gemacht. Die Technik war die sonst übliche. Bei der Neurolyse wurde fast immer die Umscheidung mittels gestielten Fettlappens oder einer Kalbsvene vorgenommen.

Ueber die Resultate gibt eine Tabelle genauere Uebersicht. Bei den Resektionen im Bereiche des Plexus brachialis ist die große Zahl der Besserungen in verhältnismäßig kurzer Zeit auffällig. Stracker meint, daß der Grund hierfür darin zu finden ist, daß die einem Muskel zugehörigen Nervenfasern meist mehrere Bahnen haben, so daß bei der Entfernung des Narbengewebes auch weniger geschädigte Fasern frei werden. Die günstigsten Resultate weisen die Resektionen des Nerv. radialis auf: 60%. Zuerst reagieren Musc. brachio-radialis und Extensor carpi-radialis. Die Resultate der Besserungen im Medianus- und Ulnarisgebiet werden oft durch die vorhandenen Kontrakturen verdeckt. Bei der Medianusnaht funktionierten zuerst Musc. flexor carpi-radialis und Musc. flexor digitorum superior, bei der Ulnarisnaht (am Oberarm) zuerst Musc. flexor carpi-ulnaris. Die schlechtesten Ergebnisse sind bei den Resektionen des Nerv. ischiadicus (Nerv. peroneus und tibialis) zu finden — 16 % Besserungen. Das erste Wiedererscheinen der Motilität erfolgt sehr spät, für die Ischiadicus- und Tibialisnaht im Musc. triceps surae, für die Peroneusnaht im Musc. peroneus longus.

Für die Resultate der Operation ist vielleicht auch das Alter der Verletzung maßgebend (Tabelle), die Zeit von $2^1/_2$—6 Monaten nach der Verletzung ergab die besten Resultate. In 4 Fällen ging die noch vorhandene Motilität durch die Operation verloren.

Bei der Neurolyse zeigen sich die Resultate 1—4 Monate nach der Operation, bei der Resektion meist erst nach dieser Zeit. Haudek-Wien.

**263. Thomalla,** Radialislähmung und Sehnenplastik. Diss. Breslau 1916.

Nach kurzer Besprechung der Frage der Regenerationsfähigkeit durchtrennter Nerven geht der Verfasser zunächst auf die Aussichten und Erfolge der Nervennaht und Neurolyse näher ein und berichtet über die an der Breslauer chirurgischen Universitätsklinik behandelten Radialislähmungen, sowie ausführlich über einen mit Sehnenplastik operierten Fall. Er warnt vor der zu frühen Anwendung der Sehnenplastik, wie sie jetzt von mancher Seite empfohlen wird, und kommt zu folgenden Schlußsätzen:

Die Erfolge der verschiedenen Nervenoperationen bei Radialislähmungen sind in der Mehrzahl nicht befriedigend, so daß an ihrer Stelle oder zu ihrer Ergänzung die Sehnenplastik in Frage kommt. Jedoch ist die große Minderzahl guter Erfolge nicht zu übersehen und es sind daher folgende Forderungen wohl gerechtfertigt:

Digitized by Google Original from UNIVERSITY OF CALIFORNIA
Generated on 2019-10-16 13:04 GMT / http://hdl.handle.net/2027/uc1.b3774661
Public Domain in the United States, Google-digitized / http://www.hathitrust.org/access_use#pd-us-google

1. Bei primär verheilten Schußwunden mit sichergestellter Radialislähmung ist möglichst bald die Nervennaht zu machen, da noch eine direkte Mitbeteiligung des peripheren Endes des durchtrennten Nerven an der Wiederherstellung der Leistungsfähigkeit zu erwarten ist.

2. Bei vereiterten oder sonst komplizierten Radialisverletzungen ist nach Sicherstellung der Diagnose spätestens 2—3 Monate nach der Verletzung oder aber 2—3 Wochen nach Erlöschen des letzten Eiterherdes zu operieren.

3. In Fällen, die keine Aussicht auf Erfolg einer Nervenoperation bieten, z. B. nach jahrelanger Eiterung und Fistelbildung, bei enormem Kallus, wenn die Nervenverletzung an einer Stelle sitzt, wo Wiedervereinigung nicht möglich erscheint usw., kann primäre Sehnenplastik vorgenommen werden.

4. Bleibt nach $1^1/_2$—2 Jahren der Erfolg der Nervenoperation auch in den leisesten funktionellen und elektrischen Anzeichen aus, so kann Sehnenplastik sekundär erfolgen; ist der Mißerfolg der Nervenoperation infolge erneuter Eiterung oder anderer Komplikationen sichergestellt, so muß sie erfolgen.

Referent kann nur voll und ganz den Ausführungen betreffs der zu frühen Sehnenoperation beistimmen, die sogar als Ersatz für eine zu tragende Behelfsschiene, also gleichsam als eine „Behelfsoperation", empfohlen werden, der später noch die Nervenoperation zu folgen hat. Blencke-Magdeburg.

**264. Weber,** Hysterische Schüttelerkrankung und „Insufficientia vertebrae" (Schanz). (Zu dem Aufsatze von Schanz in Nr. 12 dieser Wochenschrift.) Münch. med. Wochenschr. 1917, Feldärztl. Beil. Nr. 18.

Weber wendet sich sehr entschieden gegen die Auffassung von Schanz, daß alle „Schüttler" an Insuffizienz der Wirbelsäule litten und besonders gegen die Behandlung der Schüttler mit Gipsbetten und Korsetten. Er teilt die Krankengeschichten von 2 Fällen mit, die längere Zeit mit Gipsverbänden und Korsetten vergeblich behandelt worden waren und dann durch Kaufmannsche Behandlung geheilt werden konnten. In dem einen Fall hatte Schanz selber die Diagnose „Insufficientia vertebrae" gestellt, das Stützkorsett empfohlen und angelegt. Weber hält es für schädlich, den „Schüttlern" Korsette zu geben, weil sie dadurch nicht geheilt werden und die Vorstellung, an einer Erkrankung der Wirbelsäule zu leiden, suggestiv im Sinne der Fixierung einer Krankheitsvorstellung wirkt. (Den Ausführungen Webers werden wohl die meisten Orthopäden beipflichten, um so mehr, als die „Insufficientia vertebrae" als eigenes Krankheitsbild nur von wenigen anerkannt wird.) Scharff-Flensburg.

**265. Weitz,** Zur Behandlung der Radialislähmung. Deutsche med. Wochenschr. 1916, Nr. 44.

Weitz empfiehlt eine Sehnentransplantation. Die zu überpflanzenden Sehnen sind die des M. flexor carpi radialis und ulnaris. Beide Sehnen werden freigelegt und von ihren Ansatzpunkten gelöst. Es folgt nunmehr Freilegung der Ansätze der Mm. extensores carpi radialis und ulnaris. Mit einem Péan stößt man unter der Haut schräg von letzteren Ansätzen aus eine Rinne zur Beugeseite und zieht nun die Beugesehnen nach der Streckseite hinüber. In stärkster Extension erfolgt die Naht. Die Hyperextension der Hand muß mindestens 14 Tage bestehen bleiben. Bibergeil.

Digitized by Google
Original from UNIVERSITY OF CALIFORNIA
Generated on 2019-10-16 13:04 GMT / http://hdl.handle.net/2027/uc1.b3774661
Public Domain in the United States, Google-digitized / http://www.hathitrust.org/access_use#pd-us-google

**Blencke,** Ueberbrückungsversuche von Nervendefekten **304.**
**Burk,** Ueberbrückungsversuche von Nervendefekten **307.**
**Eden,** Ueberbrückung von Nervendefekten **312.**
**Hammesfahr,** Ausnutzung der Pronationsbewegung **321.**
**Heberling,** Knochenneubildung in der Nervenscheide **51.**
**Hildebrand,** Radialisschiene **100.**
**Hülsemann,** Ischiasapparat **101.**
**Jauer,** Radialislähmung bei Frakturen am unteren Humerusende **282.**
**Kröber,** Apparat für Ulnarislähmung **109.**
**Neumeister,** Bandage für Serratuslähmung **123.**
**Nußbaum,** Sehnenplastik bei Ulnarislähmung **341.**
**Port,** Apparat für Ulnarislähmung **129.**
**Radike,** Handstützen bei Radialislähmung **130.**
**Schmid,** Apparat bei Peroneuslähmung **136.**
**Staffel,** Radialisschiene **137.**
**Stracker,** Apparat für Ulnarislähmung **139.**
**Stracker,** Ueberbrückungsversuche von Nervendefekten **363.**
**Struck,** Nervenplastik nach Edinger **365.**

---

## 18. Deformitäten des Rumpfes und der Wirbelsäule einschl. Schiefhals.

**266. Baur,** Ein Fall von Absprengung am Körper des VI. Halswirbels. Monatschr. f. Unfallheilk. 1916, 9.

In dem vorliegenden Falle handelte es sich um einen Leutnant, der verschüttet war und bei dem die Diagnose auf Muskelzerrung im Rücken und in der Gegend zwischen den Schulterblättern gestellt war. Daneben bestand aber auch noch eine Knochenabsprengung am VI. Halswirbel, deren Folgen geringfügige, kaum beachtete waren, während diejenigen jener Verletzung im Vordergrund standen. Der Bruch war durch Zusammenquetschung entstanden. Der Fall gibt nach des Verfassers Ansicht von neuem einmal wieder dazu Veranlassung, zu erwägen, ob nicht auch bei scheinbar harmlosen Schädigungen der Wirbelsäulengegend jedesmal eine Röntgenuntersuchung die Regel sein soll, um eine Verletzung der Wirbelsäule mit Bestimmtheit ausschließen zu können.

Blencke-Magdeburg.

**267. Bittorf** (Leipzig), Kasuistischer Beitrag zur Spondylitis typhosa. Fortschr. d. Röntgenstr. 1917, Bd. 24, Heft 6, S. 545.

Zu den selteneren Komplikationen des Typhus gehört die Spondylitis typhosa. Im vorliegenden Fall bestanden seit der Rekonvaleszenz linksseitige Rückenschmerzen bei Drehungen und Bewegungen der Wirbelsäule und beim strammen Stehen und Gehen. An der Wirbelsäule war objektiv nichts sicher Krankhaftes nachweisbar. Das Röntgenbild ergab am IV. Lendenwirbelkörper eine etwas größere und stärkere Aufhellung in dem dem linken Querfortsatz anliegenden Teil als rechts. Der linke Querfortsatz war verbreitert und stark kranialwärts umgebogen. Im Stuhl fanden sich noch Typhusbazillen. Diagnose: Spondylitis typhosa.

Digitized by Google
Original from UNIVERSITY OF CALIFORNIA
Generated on 2019-10-16 13:04 GMT / http://hdl.handle.net/2027/uc1.b3774661
Public Domain in the United States, Google-digitized / http://www.hathitrust.org/access_use#pd-us-google

Die Erkrankung wird leicht verkannt; man muß auf die Art ihrer Entstehung und ihres Auftretens achten.

F. Wohlauer - Charlottenburg, z. Zt. Hannover.

**268. Erlacher,** Ueber skoliotische Haltung einseitig Amputierter. (Münch. med. Wochenschr. 1916; Feldärztl. Beil. Nr. 48.

Erlacher macht darauf aufmerksam, daß sich bei Amputierten eine nach der Amputationsseite konvexe Skoliose entwickelt. Bei Armamputierten ist es gewöhnlich nur eine auszugleichende Schiefhaltung, während bei Beinamputierten sich meistens eine S-förmige Skoliose ausbildet. Dies kommt nicht nur durch das Fehlen des Beines allein, sondern auch dadurch, daß die Prothese, um einen guten Gang zu ermöglichen, etwas kürzer gemacht wird als das gesunde Bein. Um schwerere Schädigungen zu verhindern, empfiehlt Erlacher, die schädliche Einwirkung des Stehens und Gehens durch schiefen (nach der Amputationsseite erhöhten) Sitz auszugleichen, ferner für die Beinamputierten in der ersten Zeit, wo sie nur Gipsprothese tragen, regelmäßiges Skoliosenturnen einzurichten. Erlacher weist zugleich darauf hin, daß bei Beinamputierten leicht ein Plattfuß am gesunden Bein infolge andauernder Ueberbelastung eintritt, und gibt deshalb allen Patienten mit Plattfußbeschwerden zugleich mit der Prothese eine Plattfußeinlage (nach Gipsabguß) für den gesunden Fuß.

Scharff - Flensburg.

**269. Edmund Falk,** Ueber angeborene Wirbelsäulenverkrümmungen. Sonderabdruck aus: Meyer und Schwalbe, Studien zur Pathologie der Entwicklung, Bd. 2, Heft 2. Jena 1914, Verlag Gustav Fischer.

Diese Arbeit sollte gemeinsam mit Joachimsthal herausgebracht werden, welcher den klinischen Teil bearbeiten wollte. Infolge seines allzufrühen Hinscheidens ist sie unvollendet geblieben. Falk veröffentlicht diese pathologisch-anatomische Studie allein, doch hat Joachimsthal aus seinem reichen Wissen und seiner großen Erfahrung viel dazu beigetragen.

Falk gibt zunächst eine eingehende Uebersicht über die Entwicklung der Wirbelsäule und Terminationsperiode der Entwicklungsstörung der Wirbel, dann folgt die Besprechung der angeborenen Wirbelsäulenverkrümmung bei Duplicitas anterior, Bauchspalten, Spina bifida, Lordose der Halswirbelsäule, Skoliose der Brustwirbelsäule ohne Spaltbildung, Verkrümmung bei Chondrodystrophie an der Hand von Präparaten und Röntgenaufnahmen. Von diesen unterschieden werden die sekundären Wirbelsäulenverkrümmungen bei angeborenem Entwicklungsfehler (infantilistische Wirbelsäulendeformitäten) und hierbei wieder eingehend die Verkrümmungen bei Assimilation der lumbo-sakralen Grenzregion ebenfalls an einer Reihe von Präparaten behandelt. Der nächste Abschnitt ist der Morphogenese der Wirbelanomalien gewidmet, wobei der Reihe nach besprochen werden: numerische Variation, Verwachsung und Verschmelzung von Wirbeln und Bögen, Inkongruenz der Körper und Bögen, kausale Genese der Halsrippen, diagonale Vereinigung der Bogenhälften, Halbwirbelentwicklung, Staurospondylus, Assimilation der Wirbel, Rippen und Wirbeldeformität, Torsion bei angeborenen Wirbelsäulenverkrümmungen. Der Abschnitt „Aetiologie der angeborenen

Digitized by Google
Original from UNIVERSITY OF CALIFORNIA
Generated on 2019-10-16 13:04 GMT / http://hdl.handle.net/2027/uc1.b3774661
Public Domain in the United States, Google-digitized / http://www.hathitrust.org/access_use#pd-us-google

Wirbelsäulenverkrümmung" berücksichtigt Rachischisis, Urmund und Spina bifida, kausale Genese der Wirbelsäulenverkrümmung, Einfluß des Amnion, intrauterine Belastung.

Wie nach Freund für die normale Wirbelsäule angeborene Wachstumsenergien diejenige Haltung vorbereiten, in der sie später durch Belastung und Muskelzug gehalten wird, so erzeugen in analoger Weise Störungen dieser Wachstumsenergie die angeborenen Deformitäten der Wirbelsäule. Falk hat gezeigt, daß ebenso, wie nach seinen Untersuchungen für die Formbildung des Beckens mechanische Momente nicht in Frage kommen, auch für die Entstehung angeborener Deformitäten der Wirbelsäule mechanische Momente, intrauterine Belastung und Beeinflussung durch das Amnion nur eine relativ geringe Bedeutung haben, daß vielmehr die Entwicklung angeborener Wirbelsäulenverkrümmungen in Störung der normalen Wachstumsrichtung und Wachstumsenergien ihre Erklärung findet. Schasse - Berlin.

**270. Kirsch,** Zur Aetiologie und Therapie der Skoliose. (Mediz. Gesellsch. z. Magdeburg, 5. Mai 1916.) Münch. med. Wochenschr. 1916, 51.

Kirsch weist in seinem Lichtbildervortrage zunächst auf die Bedeutung der Rachitis für die Entstehung der Skoliose hin und zeigt dann an einer Reihe von ihm behandelter Fälle die Erfolge der Abbotschen Methode.

Scharff - Flensburg.

**271. Krauß,** Ein Fall von traumatischer Osteomyelitis. Monatschr. f. Unfallheilk. 1916, 12.

In dem vorliegenden Falle handelte es sich um eine Osteomyelitis des Hüftgelenks, die auf einen Betriebsunfall, auf ein Ausgleiten, zurückgeführt wurde. Bei der Verschiedenheit der Beurteilung des Falles erscheint dem Verfasser seine Bekanntgabe wünschenswert. Blencke - Magdeburg.

**272. Kreuzfuchs,** Spondyloarthritis ankylopoetica. (K. k. Gesellsch. d. Aerzte, Wien, 17. November 1916.) Münch. med. Wochenschr. 1916, 52.

Kreuzfuchs zeigt Röntgenbilder von Kriegsteilnehmern, die nach Schußverletzung und auch ohne Trauma an Spondyloarthritis ankylopoetica erkrankt waren. Schüller weist auf die Häufigkeit der Erkrankung bei Kriegsteilnehmern hin und auf die Veränderungen im Röntgenbild, die sich in analoger Weise auch bei den „Schienbeinschmerzen" finden. Scharff - Flensburg.

**273. Lanz,** Der „schnellende" Nacken. Zentralbl. f. Chir. 1917, 4.

Der betreffende Patient konnte seinen Kopf nur bei gebogenem Hals drehen; versuchte er es in Streckstellung, so trat plötzlich ein harter, kurzer, knackender Laut auf, eine Verschiebung unter der Nackenhaut auf der Höhe des V. bzw. VI. Dornfortsatzes. Dieses „Schnellen" verursachte Schmerzen. Bei der Operation fand Lanz eine Gabelung der Dornfortsätze des IV. und VI. Halswirbels. Der V. Dornfortsatz war nicht gespalten, verlief etwas schräger nach unten und kam in Streckstellung mit dem oberen Kamm des VI. Halswirbels in Konflikt. Die Resektion des V. Halswirbeldornfortsatzes hat den Patienten von seinem „schnellenden Nacken" befreit.

Blencke - Magdeburg.

Digitized by Google Original from UNIVERSITY OF CALIFORNIA
Generated on 2019-10-16 13:05 GMT / http://hdl.handle.net/2027/uc1.b3774661
Public Domain in the United States, Google-digitized / http://www.hathitrust.org/access_use#pd-us-google

**274 v. Lesser,** Skoliose bei ungleichmäßiger Belastung der Wirbelsäule Münch. med. Wochenschr. 1917; Feldärztl. Beil. Nr. 5.

Lesser teilt einige Fälle von Skoliose mit Torsion mit, die sich infolge von länger dauernder ungleichmäßiger Belastung entwickelt hatte. Im 1. Fall bestand hochgradige Atrophie des ganzen linken Schultergürtels und Armes infolge von Poliomyelitis, im 2. Fall Wachstumsstörung des linken Armes infolge eines schlecht geheilten Oberarmbruches, im 3. Fall Skoliosis ischiopathica. Lesser macht weiter Vorschläge, wie bei Beinamputierten die Entwicklung einer Verkrümmung der Wirbelsäule zu verhindern ist, besonders durch Einfügen von elastischen Metallfedern in die Prothese, um dadurch das Becken auf der Seite des amputierten Gliedes zu heben. Scharff - Flensburg.

**275. Nonne,** Kümmellsche Krankheit. (Aerztl. Verein in Hamburg, 2. Jan. 1917.) Münch. med. Wochenschr. 1917, 3.

Vorstellung eines Falles, der sich im Anschluß an einen Unfall entwickelt hatte. Bei der ersten Untersuchung kaum ein Befund. Einige Zeit später im Röntgenbild Verschmälerung des Intervertebralraumes zwischen II. und III. Lendenwirbel. Ein halbes Jahr darauf zeigt das Röntgenbild Spangenbildung. Es handelt sich um eine traumatische Erkrankung des Knorpels, die eine Fraktur vortäuschen kann. Scharff - Flensburg.

**276. M. Nonne,** Zur Kenntnis und zum Nachweis der traumatischen Arthritis deformans der Wirbelsäule. Aerztl. Sachverst.-Ztg. 1917, Nr. 5.

Man muß streng unterscheiden zwischen Arthritis deformans der Wirbelsäule mit primärer Erkrankung der Zwischenwirbelscheibe und Osteoarthritis ankylopoetica mit primärer Verknöcherung der verschiedenen Wirbelgelenke bei Intaktbleiben der Zwischenwirbelscheiben und der Wirbelkörper selbst. Bei traumatisch entstandenem Rückenschmerz darf die Diagnose auf „funktionell" nicht eher gestellt werden, bis im Laufe mehrerer Monate mehrmals wiederholte Röntgenaufnahmen erwiesen haben, daß auch die Zwischenwirbelscheiben intakt sind. Schasse - Berlin.

**277. Rumpel,** Ueber die Myotomie des Kopfnickers. Diss. Leipzig 1916.

Bevor er auf das eigentliche Thema der Arbeit, die Behandlung des Caput obstipum, und insbesondere die operativen Methoden zur Beseitigung des Schiefhalses eingeht, gibt er zunächst einen kurzen Ueberblick über die Geschichte, die Aetiologie und die Symptomatologie dieses Leidens und bespricht dann die einzelnen Behandlungsmethoden, ohne etwas Neues zu bringen. Er gibt lediglich eine kurze Zusammenstellung der diesbezüglichen Literatur und berichtet im Anschluß hieran ganz kurz über 9 Fälle, die von Kölliker mit offener Durchschneidung des verkürzten Muskels am oberen Ende behandelt wurden. In 8 Fällen wurde die Myotomie genau nach der Langeschen Technik ausgeführt, in 1 Fall außerdem mit offener Tenotomie des Sterno- und Cleidohyoideus verbunden. Nach entsprechender Nachbehandlung ergeben sämtliche Fälle ein zufriedenstellendes Resultat. Blencke - Magdeburg.

**278. O. E. Schulz,** Zur Abbottschen Skoliosenbehandlung. Wiener med. Wochenschrift 1916, Nr. 16.

Verfasser macht den Vorschlag, Skoliotiker mit einem Abbottschen Verband in einem nach Art der Sauerbruchschen Kammer gebauten Kasten-

Digitized by Google
Original from UNIVERSITY OF CALIFORNIA
Generated on 2019-10-16 13:05 GMT / http://hdl.handle.net/2027/uc1.b3774661
Public Domain in the United States, Google-digitized / http://www.hathitrust.org/access_use#pd-us-google

apparat unterzubringen, in dem der ganze Kranke mit Ausnahme seines Kopfes sich befindet, luftdicht abgeschlossen ist und den Luftdruck in diesem Raume zu verdünnen. Bei dieser Einrichtung würden die respiratorischen Kräfte, die gegen einen geringeren Widerstand gerichtet, rascher deskoliosierend und detorquierend einwirken können. Praktisch hat Schulz seinen Vorschlag noch nicht erprobt. Haudek - Wien.

**279. Sgalitzer,** Luxation und Fraktur der oberen Halswirbelsäule. (K. k. Gesellschaft d. Aerzte, Wien, 9. Februar 1917.) Münch. med. Wochenschr. 1917, 11.

Vorstellung eines Mannes, der durch eine Lawine verschüttet wurde und dadurch eine völlige Luxation des II. Halswirbels nach vorne erlitt. Trotzdem keine Zerquetschung des Cervikalkanals, weil gleichzeitig eine Fraktur des Bogens des III. Halswirbels und Verlagerung dieses Wirbels nach hinten stattfand.

Kretz hält den Fall für eine Stauchungsfraktur des III. Halswirbels. Scharff - Flensburg.

**280. Weber,** Ueber die Knochencysten des Kreuzbeins. Diss. Gießen 1916.

Weber berichtet über einen Fall von einer das kleine Becken stark einengenden Knochencyste des Kreuzbeins, der zur Sektion kam. Es handelte sich um eine multilokuläre Cyste, die zur Zerstörung der Kreuzbeinwirbel und zu einer mächtigen Auftreibung derselben geführt hatte. Der ganze, den Knochen zerstörende Prozeß zeigte schon einen exquisit entzündlichen Charakter, und es war nach dem mikroskopischen Befund gar nicht zweifelhaft, daß diesem diejenige Erkrankung zugrunde lag, die Recklinghausen als metaplastische Malaria oder besser als fibröse Ostitis bezeichnet hat. Auch in dem hier vorliegenden Falle konnte durch die Sektion eine reichliche Kalkausscheidung durch die Nieren und eine Konkrementbildung in den Nierenbecken nachgewiesen werden.

Blencke - Magdeburg.

**Brunk,** Thoraxmißbildung **190.**
**Landau,** Allgemeine Verknöcherung der Rippenknorpel nach Trauma **224.**

---

## 19. Deformitäten der Arme.

**281. Erich Friedländer,** Beiträge zur Kasuistik der Brachydaktylie. Fortschr. d. Röntgenstr. 1916, Bd. 24, Heft 3, S. 230.

Bericht über 3 Fälle von Brachydaktylie. In dem ersten handelt es sich um eine starke Verkürzung der III. und V. Mittelhandknochen beiderseits, im zweiten bei einer Schwester der ersten Patientin um die gleiche Mißbildung der V. Metacarpi beider Hände. Sie zeigen — es sind erwachsene Personen — normale Basis, verkürzten Schaft, helle Spongiosa, schmale Kortikalis und plattgedrücktes Köpfchen. Im 3. Fall findet sich bei einem jungen Mann Verkürzung des II. bis V. Fingers einer Hand mit Schwimmhautbildung. Hier ergibt das Röntgenbild einen grazileren Bau der ganzen Hand, vor allem aber Kleinheit der Mittelphalangen, die lediglich aus Spongiosasubstanz bestehen. Verfasser geht näher

Digitized by Google Original from UNIVERSITY OF CALIFORNIA
Generated on 2019-10-16 13:05 GMT / http://hdl.handle.net/2027/uc1.b3774661
Public Domain in the United States, Google-digitized / http://www.hathitrust.org/access_use#pd-us-google

auf diese Fälle ein im Hinblick auf die Theorie Machols, daß es sich nämlich um trophische Störungen handelt, deren Ursprung entfernt vom Sitze der Erkrankung sich befindet. Besonders deutlich gilt das für die beiden ersten Fälle. Die Brachydaktylie kommt als angeborene wie postfötal erworbene Mißbildung vor. Für die angeborenen Fälle trifft zum größten Teil die Machol sche Theorie von der neurotischen Knochenatrophie als ätiologischer Grundlage zu. Die symmetrischen Mißbildungen sind sicher spinal bedingt, während die asymmetrischen höchstwahrscheinlich auf cerebraler oder peripherer Schädigung beruhen. Ein kleiner Teil der angeborenen Fälle, in dem es sich um hochgradige einseitige Verkümmerungen handelt, ist aber höchstwahrscheinlich von den übrigen Formen zu trennen und in das Gebiet der Hemmungsmißbildungen zu verweisen. Diese Fragen sind jedoch alle noch recht dunkel und es muß erst eine viel größere Anzahl von Fällen mit genauen Beobachtungen, Röntgenbildern und guten Anamnesen gesammelt werden; jeder kasuistische Beitrag ist wertvoll.

F. Wohlauer - Charlottenburg, zurzeit Hannover.

**282. Jauer,** Die Radialislähmung bei Frakturen am unteren Humerusende. Diss. Breslau 1917.

Jauer hat die in der Literatur veröffentlichten Fälle von Radialislähmung bei Frakturen am unteren Humerusende zusammengestellt, denen er noch einige in der Breslauer Klinik behandelte Fälle hinzufügt.

Blencke - Magdeburg.

**283. O. Maas** (Berlin), Angeborener linksseitiger Ulnadefekt. Berl. klin. Wochenschrift 1917, Nr. 10.

Angeborener partieller Defekt der Ulna, vergesellschaftet mit einer Luxation des Radiusköpfchens. R. Maier, z. Zt. Teplitz-Schönau.

**284. Schmidt,** Eine Unterarmstumpfmodifikation. Zentralbl. f. Chir. 1917, 5.

Bei einem im Handgelenk exartikulierten Patienten wurde eine Differenzierung des Stumpfes vorgenommen, die es ermöglichen sollte, auch ohne Prothese etwas zu halten, zu tragen und gleichzeitig für die Kraftprothese eine die Unterarmdrehung nicht hindernde Befestigungsmöglichkeit ohne Verkürzung des Knochens zu schaffen. Es wurde eine große hautgedeckte Muskelschlinge zum Durchstecken und Tragen seitlich am Unterarm gebildet und eine Spaltung am Stumpfende zwischen Ulna und Radius vorgenommen, wobei als Motor Supinatoren und Pronatoren gedacht waren. Durch die Schlinge soll das Tragen von Gewichten, das feste Fassen von verschieden dicken Griffen bis herab zu Bleistiftdicke ermöglicht werden, festes Anlegen einer Kraftprothese unter Erhaltung des Drehvermögens des Unterarms und eventuell automatische Auslösung einer Bewegung der Kunsthand. Die Klaue dagegen dient zum Halten feinerer Gegenstände, so z. B. des Löffels usw. Ueber die Ausführung der Operation gibt die Arbeit näheren Aufschluß, der auch drei Abbildungen beigefügt sind.

Blencke - Magdeburg.

**285. Wollenberg,** Die operative Behandlung schwerer Fingerverkrüppelungen infolge Sehnenverletzungen und -verwachsungen durch freie Transplantation von Sehnenscheidengewebe. Berl klin. Wochenschr. 1917, Nr. 9.

Wollenberg benutzt, um Verwachsungen operierter Sehnen mit der

Digitized by Google
Original from UNIVERSITY OF CALIFORNIA
Generated on 2019-10-16 13:05 GMT / http://hdl.handle.net/2027/uc1.b3774661
Public Domain in the United States, Google-digitized / http://www.hathitrust.org/access_use#pd-us-google

Umgebung zu verhindern, als Einscheidungsmittel Sehnenscheiden vom Fuß, und zwar vom Extensor digitorum longus oder vom Tibialis anticus.

Um die Störung durch Einschmelzung der Hautnarbe zu beseitigen, schlägt er vor, einige Wochen vor der Sehnenoperation eine plastische Hautdeckung auszuführen. Maier (derzeit Teplitz-Schönau).

**Engels,** Posttraumatische Knochenneubildung im Ellbogengelenk **222.**
**Fiedler,** Verknöcherung in der Tricepssehne nach Trauma **223.**
**Hirsch,** Verhütung bzw. Behandlung des Brückencallus am Vorderarm **322.**
**Hirt,** Zur Fingerextension **70.**
**Jaks,** Kunstarm **102.**
**Josefson,** Pseudoepiphysen **192.**
**Kausch,** Amputationsstumpfoperation **331.**
**Kölliker,** Einpflanzung eines Astes des Nervus medianus in den Musculus biceps nach Heineke **334.**
**Peiser,** Fetttransplantation **343.**
**Sauerbruch,** Kinetische Prothesen **351.**
**Weißgerber,** Extension und Mobilisierung bei Schußbrüchen **84.**

## 20. Deformitäten des Beckens und der Beine.

**286. Becher,** Einrenkung veralteter traumatischer Hüftgelenksluxationen. (Vereinigung niederrhein.-westf. Chirurgen zu Düsseldorf, 6. Jan. 1917.) Zentralblatt f. Chir. 1917, 14.

Becher verfügt über 3 Fälle, über zwei 16jährige und einen 73jährigen Patienten, bei denen zweimal die Ausrenkung 8 Wochen zurücklag, im 3. Fall war die Zeit nicht mehr festzustellen. Es wurde permanente Extension mit allmählich steigendem Gewichte bis zu einem Zentner angewandt und die Einrenkung erfolgte analog dem Verfahren bei der angeborenen Luxation ganz leicht, wenn der Trochanter tief getreten war. Das Resultat war in allen 3 Fällen ein ganz vorzügliches. Blencke - Magdeburg.

**287. Jungmann,** Ein Fall von beiderseitiger angeborener Kniescheibenverrenkung nach außen. Monatschr. f. Unfallheilk. 1917, 4.

Jungmann berichtet kurz über einen Fall von angeborener beiderseitiger Verrenkung der Kniescheibe nach außen, bei dem am rechten Knie die Kniescheibe während der Beugung noch weiter nach außen rückte, als sie schon vorher gestanden hatte; am linken trat die vollkommene Verrenkung erst bei der Beugung des Kniegelenks ein. Blencke - Magdeburg.

**288. G. Kapsenberg,** Schnellende Hüfte. Nederl. Tijdschr. voor Geneesk., 18. Nov. 1916.

Die schnellende Hüfte ist im allgemeinen die Folge von dem Ueberspringen des abnorm gespannten Tractus cristofemoralis über den Trochanter major. Verfasser teilt eine Krankengeschichte eines Soldaten mit, bei dem nach einem Fall Schmerzen in der Hüfte entstanden. Nach einigen Wochen bemerkte der

Digitized by Google Original from UNIVERSITY OF CALIFORNIA
Generated on 2019-10-16 13:05 GMT / http://hdl.handle.net/2027/uc1.b3774661
Public Domain in the United States, Google-digitized / http://www.hathitrust.org/access_use#pd-us-google

Patient, daß bei Biegung ein Schnappen der Hüfte auftrat. Bei der Untersuchung hörte man, wenn das Bein bis 70—80° gebogen wurde, ein Geräusch und sah an dem Oberschenkel eine leichte Erschütterung; dasselbe fand sich, wenn aus der stark gebeugten Haltung das Bein bis 60—50° gestreckt wurde. Bei der Palpation konnte man nicht das Ueberspringen des Tractus cristofemoralis konstatieren. Bei der Operation fand sich ein starker Strang, wahrscheinlich ein Teil der Sehne des von der Spina iliaca ant. inf. entspringenden dritten Kopfes des M. ileopsoas, der bei Beugung und Streckung über den Rand des Kopfes tritt. Der Kopf des Femur geht nämlich unten mit einer mehr oder weniger scharfen Leiste in den Hals über. Der Strang wurde durchschnitten und zog sich stark nach oben zurück. Der Patient hat das Schnappen nicht mehr bemerkt.

van Assen - Rotterdam.

**289. Lehmann,** Ueber Kniescheibenbruch als Nichtbetriebsunfall. Monatsschr. f. Unfallheilk. 1917, 2.

Lehmann ist auf Grund seiner reichen Erfahrungen zu der Ansicht gekommen, daß in der überwiegenden Mehrzahl der Fälle Krankheiten und Verletzungen, die einen Rentenanspruch von vornherein ausschließen, zu einem günstigeren funktionellen Endergebnis führen als solche, bei denen die Rente winkt, eine Ansicht, in der ihm gewiß alle Aerzte, die viel mit Unfallkranken zu tun haben, beistimmen werden. Trifft nun ein solches vor der Zeit der Versicherungsgesetze oder außerhalb der Betriebsarbeit verletztes Glied späterhin ein Betriebsunfall, so erlebt man oft die sonderbarsten Behauptungen von Verschlimmerung eines alten Leidens durch einen neuen Unfall, selbst dann, wenn dieser letztere an sich möglichst belanglos war.

Lehmann berichtet über einen derartigen Fall von altem Kniescheibenbruch.

Blencke - Magdeburg.

**290. Perthes,** Zur Pathologie und Operation der habituellen Luxation der Patella. Zentralbl. f. Chir. 1917, 12.

Perthes konnte an einem Fall von habitueller Kniescheibenluxation die Beobachtung machen, daß eine Verkürzung oder abnorme Anspannung der Fasern des Vastus lateralis für die Verlagerung der Patella von wesentlicher Bedeutung war, eine Beobachtung, die Perthes veranlaßte, in analogen Fällen auf Operationen am Ligamentum patellae oder an den Knochen ganz zu verzichten. Er legte deshalb bei 2 Fällen einen Schnitt durch die Kapsel außen und außen oben von der Kniescheibe quer zu den sich anspannenden Sehnenzügen des Vastus lateralis, der eine breite klaffende Lücke in der Gelenkkapsel schuf, jedoch die Synovialis nicht verletzte. Ein zweiter Schnitt folgte an der Innenseite der Kniescheibe bis herab zum Ligamentum patellae, dessen beiden Ränder so übereinandergezogen wurden, daß der an dem Rand der Patella ansetzende Kapselteil, sowie der Rand der Patella selbst unter den inneren Teil der Gelenkkapsel zu liegen kam. Hier wurde er mit Matratzennähten fixiert. Durch diese Ueberlappung wird die Kapsel an der Innenseite unter streckenweiser Verdopplung verkürzt, die Patella nach innen herübergezogen, was in noch stärkerem Klaffen des ersten Kapselschnittes auf der Außenseite zum Ausdruck kommt, der durch ein frei transplantiertes Stück der Oberschenkelfascie ausgefüllt wird.

Blencke - Magdeburg.

Digitized by Google
Original from UNIVERSITY OF CALIFORNIA
Generated on 2019-10-16 13:05 GMT / http://hdl.handle.net/2027/uc1.b3774661
Public Domain in the United States, Google-digitized / http://www.hathitrust.org/access_use#pd-us-google

**291. Ullrich,** Ueber tragfähige Amputationsstümpfe an der unteren Extremität. Diss. Heidelberg 1916.

Ullrich berichtet über den Ausfall der Nachuntersuchungen bei 79 Fällen von Amputationen an der Diaphyse des Ober- und Unterschenkels in bezug auf ihre Tragfähigkeit und kommt auf Grund der gemachten Erfahrungen zu der Ansicht, daß die Biersche osteoplastische Methode wesentlich komplizierter ist, als die von Bunge und Wilms, und daß die aperiostale Methode nach Bunge den Vorzug verdient wegen ihrer Einfachheit und leichteren Ausführbarkeit. Eine Reihe von Röntgenbildern bestätigen, daß die Bedeckung des Stumpfes mit Weichteilen nicht mehr eine so wichtige Rolle spielt, und daß manche Stümpfe mit schlechter Knochennarbe, starker Callusbildung auch ohne dickes Weichteilpolster direkt belastungsfähig sind, während wieder andere mit glatter Stumpffläche und ganz geringer Callusbildung oder ganz ohne Callus nicht belastungsfähig sind auch mit dickem Weichteilpolster. Neben der Operation hält Ullrich frühzeitige Behandlung des Stumpfes nach Hirsch für äußerst wichtig. Und dabei sollte der Arzt den Patienten nicht aus dem Auge verlieren, bis er sich überzeugt hat, daß er wirklich in einer Dauerprothese geht, in der der Stumpf namentlich bei den Unterschenkeloperationen direkt belastet wird.

Blencke - Magdeburg.

**v. Baracz,** Technik der Oberschenkelamputation **302.**
**Baum,** Freilegung und Eröffnung des Recessus bei Kniegelenkseiterung **303.**
**Bum,** Kinderlähmung **241.**
**Coenen,** Kartilaginäre Exostosen **209.**
**Drüner,** Ueber die Benutzung der vom Nervus saphenus versorgten Haut **310.**
**Heinlein,** Deformität des Kniegelenks **203.**
**Isenberg,** Einpflanzung des Wadenbeins **327.**
**Klapp,** Wahl der Amputationsmethode bei trockenem Brand **332.**
**Rydygier v. Ruediger,** Behandlung der Schußfrakturen des Oberschenkels **231.**
**Schmerz,** Operative Behandlung konischer Unterschenkelstümpfe **357.**
**Stauff,** Gelenkresektion bei septischem Hüftschuß **361.**
**Steinmann,** Ersatz von Gelenkbändern **362.**

## 21. Deformitäten des Fußes.

**292. H. Abrahamsen,** Studien über die poliomyelitischen Fußdeformitäten, mit besonderer Rücksicht auf Pathogenese und Therapie. Dissertation. Kopenhagen 1916.

Das Material des Verfassers stammt aus Prof. Slomanns orthopädischer Klinik.

Auf dieser Grundlage werden die verschiedenen Fußdeformitäten untersucht, deren Ursprung detailliert dargelegt wird. Nach Ansicht des Verfassers muß Pes cavus immer von einem Equinusmoment gefolgt werden, weil die vordere Caiusmuskulatur in zwei Antagonistsysteme mit Triceps und den Plantarmuskeln

Digitized by Google
Original from UNIVERSITY OF CALIFORNIA
Generated on 2019-10-16 13:05 GMT / http://hdl.handle.net/2027/uc1.b3774661
Public Domain in the United States, Google-digitized / http://www.hathitrust.org/access_use#pd-us-google

eingeht. Ferner wird die Hammerzehenbildung erwähnt und deren Ursache: Paralyse der Interossei und Lumbricales. Gegen das Cavusmoment gibt es keine effektive Transplantation.

Von Nicoladonis zwei Formen von Pes calcaneus (Sursum flexus und sensu strictiori) ausgehend, werden diese Formen näher besprochen, und aus Röntgenphotographien meint der Verfasser folgern zu können, daß außer einer Deformierung des Calcaneus bei kleineren Kindern auch eine Bewegung stattfindet zwischen Talus und Calcaneus. Er meint ferner, daß Wittek die zwei Arten von Pes calcaneus verwechselt. Er erwähnt die Korrektionsbehandlung, die abspannende Behandlung, wo Tricepsreste vorliegen, und die Transplantation. Falls kein Transplantationsmaterial, muß Hoffa-Galeazzis Operation ausgeführt werden. Kritik von Whitmans und Jones Operationen. In dem Kapitel Pes equinus wird eine vom Verfasser gesehene bootförmige Deformität des Calcaneus erwähnt. Die offene, plastische Verlängerung des Triceps wird empfohlen und es wird betont, daß gegen das Equinusmoment keine effektive Transplantation existiert.

Darauf wird die Wirkung der Muskeln bei dem Valgus-, Planus- und Varusmoment durchgegangen.

Bei Supinationsdefekt wird empfohlen Transplantation nach dem medialen Fußrand von Ext. halluc. oder äußerer Hälfte von Ext. digitor., und hinten Transplantation von Peron. long. oder einem Teile von Triceps nach Tibial. post. Bei Pes varus wird empfohlen Transplantation von einem Teile des Triceps nach Peronei oder äußerem Rande des Calcaneus und von dem halben oder ganzen Tibial. ant. nach dem äußeren Fußrande.

Die Arthrodese des Talocruralgliedes wird als zuverlässig empfohlen, besonders wenn Goldthwaits präliminäre Osteotomie auf Fibula angewendet wird, während die zurückgebliebenen Muskeln verteilt werden. Der Fall des Vorderfußes muß durch Transplantation, Tenodese oder Arthrodese des Cuneonaviculargliedes gesichert werden.

Der Verfasser meint, die Arthrodese lasse sich, wo Beinkern im Talus gut entwickelt ist, schon bei Sechsjährigen ausführen. Die Tenodese wird vom Verfasser bis auf die Zeit vor dem 7. Jahre beschränkt, indem diese „passive" Operation gegen aktiven Muskelzug und Belastung nicht standhalten kann, was dagegen bei der Arthrodese der Fall ist. Schließlich wird Lexers Knochenbolzung kritisiert.

H. Scheuermann-Kopenhagen.

**293. Böttger,** Schienbeinschmerzen und Plattfußbeschwerden. Münch. med. Wochenschr. 1917; Feldärztl. Beil. Nr. 4.

Böttger ist der Ansicht, daß die meisten Fälle von Schienbeinschmerzen reine Senkfuß- und Plattfußbeschwerden sind, selbst wenn kein sichtbarer Plattfuß besteht. Durchnässung der Schuhe und Strümpfe, Uebermüdung der Muskeln, vor allem durch Gebrauch und Nässe unzweckmäßig gewordenes Schuhzeug begünstigen das Auftreten der Erscheinungen. Plattfußeinlagen müssen jetzt mehr gegeben werden als im Frieden. Bevor sie gegeben werden, sollen aber die entzündlichen Erscheinungen durch eine Watteeinlage beseitigt werden, die in einer kleinen dreieckigen Tasche an der Innenseite der Fußsohle angebracht wird.

Scharff-Flensburg.



Digitized by Google
Original from UNIVERSITY OF CALIFORNIA
Generated on 2019-10-16 13:05 GMT / http://hdl.handle.net/2027/uc1.b3774661
Public Domain in the United States, Google-digitized / http://www.hathitrust.org/access_use#pd-us-google

**294. Czerwinski,** Beziehungen des Hohlfußes zur statischen Mechanik. Diss. Heidelberg 1917.

Auf Veranlassung von Prof. Wilms behandelt Czerwinski in der vorliegenden Arbeit die Frage, ob nicht ein Hohlfuß durch fehlerhafte Belastung zustande kommen kann auch ohne voraufgegangene Deformität im Sinne eines Spitzfußes und ob nicht z. B. bei Verlagerung des Talocruralgelenkes hackenwärts bei Belastung im Gehen, nicht im Stehen, statt einer Abflachung des Gewölbebogens eine Zunahme resultieren kann. Auf Grund der vorgenommenen Untersuchungen kommt er zu folgenden Schlußsätzen:

1. Tatsächlich besteht ein Zusammenhang zwischen einer Vermehrung der Fußgewölbehöhe und einer Verlagerung des Angriffspunktes der Körperlast.

2. Diese Verlagerung findet beim Hohlfuß hackenwärts statt.

3. Sie ist eine Folge der anatomischen Physiologie des Hohlfußes, besonders des Hohlfußes mit schlaffem Bandapparat.

4. Ausnahmsweise mag die Verlagerung das Primäre sein und durch Zusammenstauchung des kürzeren und steileren hinteren Teils des Fußgewölbes zur Bildung eines Hohlfußes führen können.

Blencke - Magdeburg.

**295. Th. Eiken,** De traumatiske Frakturer af Fodrodens Knogler (Die traumatischen Frakturen der Knochen der Fußwurzel). Diss. Kopenhagen 1917.

Vor etwa 20 Jahren kannte man im allgemeinen nur wenig von den Frakturen der Knochen der Fußwurzel; in der folgenden Zeit aber stieg das Interesse für diese Brüche. Die Röntgenstrahlen zeigten nun, daß man in vielen Fällen, wo man nach der klinischen Untersuchung meinte, es handle sich um eine Kontusion oder Distorsion, eventuell in Verbindung mit Malleolfraktur oder Aehnlichem, in Wirklichkeit einen Bruch in der Fußwurzel vor sich hatte. Besonders schnell zogen diese Brüche die Aufmerksamkeit der Versicherungsärzte auf sich, da man sah, daß sie oft die Ursache einer sehr bedeutenden und langwierigen Invalidität waren.

Das neue Material wurde in einer bedeutenden Reihe von Abhandlungen bearbeitet, die jedoch in der Regel nur die Brüche eines einzelnen Knochens umfaßte, und alle gründeten sich auf einen einzelnen oder recht wenig Fälle.

Vorliegende Arbeit ist der erste Versuch einer ausführlicheren Darstellung sämtlicher bekannten Brüche der Knochen der Fußwurzel auf Grund einer Kasuistik, die in der Qualität sicherlich nicht geringer ist und in der Größe das Material weit übertrifft, das von früheren Verfassern benutzt ist.

Die Abhandlung ist in drei Abschnitte geteilt: Fractura calcanei, Fractura tali, die Frakturen der fünf Knöchelchen im Tarsus.

Die Calcaneusfraktur ist der bei weitem am häufigsten vorkommende dieser Brüche. Das Material umfaßt hier 236 Fälle, von denen die 213 aus den Jahren 1895 bis 1914 stammen. Unter den hospitalbehandelten Brüchen im Kommunehospital und Reichshospital (Kgl. Fr. H.) in den Jahren 1903 bis 1912 (4870 Fälle) findet sich die Calcaneusfraktur bei 74 Fällen (1,52 %) repräsentiert.

Die Calcaneusfrakturen werden je nach den anatomischen Verhältnissen des Knochens in mehrere verschiedene Gruppen geteilt.

Digitized by Google
Original from UNIVERSITY OF CALIFORNIA
Generated on 2019-10-16 13:05 GMT / http://hdl.handle.net/2027/uc1.b3774661
Public Domain in the United States, Google-digitized / http://www.hathitrust.org/access_use#pd-us-google

Bei weitem die wichtigste Form ist die Fraktur des Corpus calcanei, wozu die 206 von den 236 Fälle gehören.

Von den 206 Brüchen fanden sich 17 bei Frauen, 189 bei Männern. Die Fraktur kommt am häufigsten im Alter von 30 bis 49 Jahren vor, und von hier aus findet sich ein gleichmäßiges Fallen nach beiden Seiten. Bezüglich der Lebensstellung treffen wir verhältnismäßig die meisten Fälle beim Arbeiterstande, worauf der Handwerkerstand — besonders Maurer, Zimmerer, Tischler und Maler — am stärksten vertreten ist. Bei 156 Patienten fand sich einseitige, bei 24 doppelseitige Corpusfraktur, bei 2 Fraktur des Corpus auf der einen Seite, des Tuber auf der anderen. Bei 87 Fällen waren die Brüche linksseitig, bei 69 rechtsseitig.

Die Fraktur des Corpus calcanei rührt in der Regel von einer indirekten Läsion her, und die Ursache ist sozusagen immer der Fall auf die Füße aus recht bedeutender Höhe.

Bei der Durchnahme von 115 genau röntgenuntersuchten Fällen findet Verfasser, daß die Fraktur des Corpus vereinzelt ein reiner Biegungsbruch, etwas öfter ein reiner Kompressionsbruch ist, die meisten Fälle aber sind als Mischungsbrüche aufzufassen, indem man deutlich Zusammentreffen zwischen obigen Formen sieht.

Die wichtigsten Symptome einer Corpusfraktur sind: spontane lokale Schmerzen sofort nach der Läsion, lokale direkte und indirekte Empfindlichkeit („Steigbügelempfindung" und Empfindlichkeit gegen Plantarflexion bei Widerstand), schmerzhafte und beschränkte Drehbewegungen, Schwellung und Blutung hinter und unter den Malleoli und in den Planta sowie in einigen Fällen abnorme Mobilität und Strepitus.

In differentialdiagnostischer Beziehung muß man sich besonders vor Kontusionen, Distorsionen und Malleolfrakturen in acht nehmen. Wo es möglich ist, sind immer Röntgenuntersuchungen vorzunehmen, sogar bei Fällen, wo über die Diagnose kein Zweifel herrscht, da sie allein die detaillierten Aufklärungen gibt, die für die Prognose und Behandlung von Wert sind.

In älterer Zeit meinte man, die Calcaneusfrakturen wären in der Regel mit Brüchen der umliegenden Knochen, besonders des Talus und der Malleolen, kompliziert. Die modernen Verfasser kommen zu einem anderen Resultat, und bei der Durchsicht der 115 sorgfältig röntgenuntersuchten Corpusfrakturen findet Verfasser folgende Verhältnisse: 85 Fälle waren ganz isolierte Brüche; in 23 Fällen scheint eine sichere Fraktur und in 7 Fällen eine zweifelhafte Fraktur der nächsten Knochen vorzuliegen, also höchstens 30 komplizierte Fälle unter 115 (26,1 %). 23mal fand sich Fraktur des Proc. post. tali, 4mal Malleolfraktur, 1mal Fraktur des Os cuboideum in Verbindung mit Fraktur des Proc. post. tali, alles in allem leichte oder ganz unbedeutende Fälle, die im Verhältnis zur Calcaneusfraktur von ganz untergeordneter Bedeutung sind.

Hinsichtlich der Behandlung wird von allen radikalen Methoden Abstand genommen. Bei schweren Brüchen wird der Fuß immobilisiert, bei leichteren Fällen wird nur für gute Lagerung der Extremitäten gesorgt. Es wird so schnell wie möglich mit Massage und Bewegungen begonnen. Der Patient muß 6 bis 8 Wochen im Bette bleiben — bei doppelseitigen Brüchen noch länger —, und in der folgenden Zeit ist der Fuß vor Ueberlastung zu schonen. Der Patient muß

Digitized by Google
Original from UNIVERSITY OF CALIFORNIA
Generated on 2019-10-16 13:05 GMT / http://hdl.handle.net/2027/uc1.b3774661
Public Domain in the United States, Google-digitized / http://www.hathitrust.org/access_use#pd-us-google

mit einem gutgenähten Stiefel gehen, der mit passender Einlage versehen ist. Bei andauernden Beschwerden werden Massage, Fußgymnastik, warme Seifenbäder, Biers Stasenbehandlung und ähnliches angewandt. In den Fällen, wo die Beschwerden jeglicher konservativen Behandlung zu trotzen scheinen, wird Exstirpatio tali oder Arthrodese im Art. talo-calcan. post. empfohlen, um eine schmerzlose Ankylose zu erzielen.

Die wichtigsten und charakteristischsten objektiven Veränderungen nach einer Corpusfraktur sind folgende: das plumpe Aussehen der Hackenpartie, die Verbreiterung des Corpus calcanei, häufig mit leichterer Valgusstellung, beschränkte Bewegungen (namentlich Pronation und Supination) sowie Erschlaffung und Schwund der Muskulatur am Crus.

Die dauernden Beschwerden rühren wohl zum Teil von den erwähnten objektiven Verhältnissen her, vornehmlich aber doch besonders von den intraartikulären Veränderungen mit folgender chronischer Arthroitis in den für die Bewegungen des Fußes so wichtigen Gelenken.

Mit Bezug auf die endgültigen Resultate nach diesem Bruch findet Verfasser, daß von 81 Verletzten mit einseitigen Frakturen später 36 (44,4 %) arbeitsfähig, 19 (23,5 %) fast arbeitsfähig, 25 (30,9 %) teilweise arbeitsfähig und 1 (1,2 %) nicht arbeitsfähig wurden. In 3 Fällen ist die Observationszeit mehr als 1, aber unter 2 Jahren, während sie für alle übrigen Fälle mindestens 2 Jahre ist, zum großen Teil sogar bedeutend länger. In den Fällen, wo der Patient unfallversichert war, war die Sache stets entschieden, in der Regel für die längste Zeit.

Es zeigt sich, daß die jungen Individuen unbedingt die beste Prognose haben, dagegen aber scheint der Unterschied zwischen den jüngeren von 30 bis 49 und den älteren von 50 bis 69 Jahren nicht groß zu sein, welches annehmlich etwas mit den Forderungen zusammenhängt, die man an die verschiedenen Altersklassen stellt, indem die älteren sich oft zu Stellungen heraufgearbeitet haben, die nicht die forcierte Arbeit erfordern.

Die Invalidität ist am stärksten für Arbeiter und Handwerker ausgesprochen, und zweifellos ist bei der Beurteilung der Bedeutung der Fraktur auf die Stellung des Individuums in hohem Grade Rücksicht zu nehmen. In den Fällen, wo der Verletzte nicht später größere Forderungen an den Fuß zu stellen braucht, wird er nur in recht geringem Grade seine Invalidität merken, während der, welcher den ganzen Tag mit schweren Lasten gehen muß, auf Leitern und Gerüsten steht, das Fehlen des vollauf tragfähigen und frei beweglichen Fußes in hohem Grade fühlen wird.

Teilen wir die Brüche nach steigender Heftigkeit in drei Grade, so finden wir, daß die Prognose quoad valitudinem completam für den I. Grad gut, zweifelhaft für den II. Grad und schlecht für den III. Grad ist. Es zeigt sich hier, daß eine einfache Bestimmung des Grades der Fraktur nach dem Röntgenogramm hinsichtlich der Prognose sehr wertvolle Aufschlüsse gibt.

Im Arbeiterversicherungsrat war der durchschnittliche Schadenersatz 10 % für Frakturen I. Grades, 17,8 % für den II. und 20,8 % für den III. Grad.

Für 54 Fälle war der durchschnittliche Schadenersatz 18,9 %. In 40 Fällen haben wir Auskünfte über die spätere Arbeitsfähigkeit der Patienten. Für 11 arbeitsfähige war der Schadenersatz durchschnittlich 15,7 %, für 12 fast arbeitsfähige 16,7 %, für 16 teilweise arbeitsfähige und 1 nicht arbeitsfähigen 20 %.

Digitized by Google
Original from UNIVERSITY OF CALIFORNIA
Generated on 2019-10-16 13:05 GMT / http://hdl.handle.net/2027/uc1.b3774661
Public Domain in the United States, Google-digitized / http://www.hathitrust.org/access_use#pd-us-google

Bei doppelseitigem Bruch ist die Restitution in leichten Fällen möglich, die schweren Fälle aber hinterlassen sehr bedeutende Invalidität. Der Schadenersatz variierte von 20 bis 60 % (Durchschnitt 32,5 %).

Von den übrigen Formen der Calcaneusfraktur seien demnächst die Frakturen des Tuber erwähnt.

Die Abreißungsfraktur des Tuber calcanei war fast 125 Jahre bekannt, als Malgaigne im Jahre 1843 seine „fracture par écrasement" beschrieb (am allermeisten identisch mit der Corpusfraktur), und doch ist ersterer Bruch in Wirklichkeit recht selten. In dem Material finden sich 12 Fälle.

Dieser Bruch findet sich durchweg bei etwas älteren Personen, von denen etwa die Hälfte Frauen sind. In einzelnen Fällen entsteht der Bruch ohne Zweifel allein durch den Zug der Achillessehne, in einer Reihe von Fällen aber, wo der Bruch nach Absturz oder Aehnlichem entstanden ist, findet sich außerdem ein diffuses Zerquetschen des Gewebes in der unteren Hälfte des Tuber, und man muß bei diesen Fällen im allgemeinen annehmen, daß die Widerstandsfähigkeit des Knochens gegenüber dem Zug der Achillessehne durch kleines Zerbersten der Corticalis oder des spongiösen Gewebes herabgesetzt wird. Die Diagnose ist in der Regel leicht, eine Röntgenuntersuchung jedoch darf nicht versäumt werden. Die Prognose ist einigermaßen gut. Man muß jedoch mehrere Monate lang mit herabgesetzter Arbeitsfähigkeit rechnen, und leichtere Beschwerden können sich jahrelang halten. Die operative Behandlung (Osteosynthese) hat ausgezeichnete Resultate ergeben, und in Fällen mit größerer Dislokation des Fragmas, besonders bei totaler Abreißung, scheint sie absolut indiziert zu sein.

Die horizontale Fraktur des Tubers (2 Fälle) ist ein ernsterer Variant der gewöhnlichen Abreißungsfraktur. Der Bruch beginnt hier ziemlich tief im Tuber, geht vorwärts und leicht schräg aufwärts nach dem Facies art. post. oder dem Sinus tarsi. Die Hinterpartie des Calcaneus wird hierdurch in zwei ungefähr gleich große Particen gespalten, und anstatt der gewöhnlichen extraartikulären Abreißungsfraktur haben wir eine Fraktur bekommen, die intraartikulär oder jedenfalls in der Regel den Art. talo-calc. post. interessiert, indem die Stellung der Gelenkfläche durch die sekundäre Dislokation des Fragmas sich verändert. Im Falle ausgesprochener Dislokation ist operative Behandlung (Sutur) anzuraten.

In 11 Fällen hat der Verfasser einen Kompressionsbruch gefunden, der im wesentlichen im untersten Teil des Tubers lokalisiert war, und hat diesen als eine besondere Form beschrieben. In den schwersten Fällen kann die Deformation der Unterfläche des Knochens recht bedeutend werden, und die Prognose ist dann ziemlich ernst zu stellen. Die Diagnose ist durch Röntgenuntersuchung zu sichern, und die Behandlung ist ganz konservativ.

In einzelnen Fällen — drei in dem Material — findet sich ein Bruch, der im Proc. medialis oder lateralis lokalisiert ist. Diese Brüche lassen sich als leichtere Varianten des Kompressionsbruches des Tubers auffassen.

Die traumatische Lösung der Epiphyse des Tubers und die Fraktur des Epiphysenkernchens des Tubers sind als überaus selten und schwierig zu diagnostizieren zu betrachten. In dem Material findet sich nur eine zweifelhafte Fraktur.

Digitized by Google
Original from UNIVERSITY OF CALIFORNIA
Generated on 2019-10-16 13:05 GMT / http://hdl.handle.net/2027/uc1.b3774661
Public Domain in the United States, Google-digitized / http://www.hathitrust.org/access_use#pd-us-google

In 3 Fällen hat der Verfasser einen Bruch gefunden, der allein den Proc. ant. calcanei interessiert. Der Bruch scheint durch eine Absprengung unter forcierter Abduktion entstanden zu sein. Die Diagnose ist durch Röntgenuntersuchung sicherzustellen. Die Prognose ist recht ernst. Obgleich es sich nur um eine geringe Absprengung handelt, so sind die Klagen des Patienten hauptsächlich dieselben wie bei einem schwereren Falle von Corpusfraktur, und diese Brüche scheinen hübsche Beispiele von der großen Bedeutung der traumatischen Arthroitis für die Prognose der Tarsusfrakturen zu sein.

Die isolierte Fraktur des Sustentaculum tali ist äußerst selten, und von isolierter Fraktur des Proc. trochlearis ist kein einziger ganz zuverlässiger Fall mitgeteilt.

Die Fraktur des Talus ist weit seltener als die Calcaneusfraktur. Das Material umfaßt nur 22 Fälle, von denen die 15 aus den Jahren 1904 bis 1913 stammen; es ist deswegen mit 60 älteren Fällen suppliert, die von Gaupp gesammelt sind, sowie mit 66 neueren Fällen aus 41 verschiedenen Abhandlungen der Literatur der letzten 20 Jahre.

Unter 138 Verunglückten sind die 13 Frauen, die 125 Männer. Die Fraktur kommt am häufigsten im Alter von 20—39 Jahren vor. Arbeiter und Handwerker sind auch hier stark vertreten, jedoch in weit geringerem Grade als bei der Fract. corp. calcanei, indem die Talusfraktur offenbar in geringerem Grade durch einen Fall aus bedeutender Höhe bedingt ist.

Beim Durchgehen der pathologisch-anatomischen Verhältnisse, besonders auf Grund von Röntgenuntersuchungen, findet der Verfasser, daß einzelne Talusfrakturen durch direkten Druck auf die Tibia, andere ausschließlich oder in durchaus überwiegendem Grad durch Zug der Ligamente entstehen, die meisten Fälle aber rühren annehmlich von einem Zusammenwirken der beiden Faktoren her. Die Talusfrakturen sind deswegen Kompressionsbrüche, Flexions- (Torsions-) Brüche oder Mischungsformen.

Symptome der Talusfraktur: heftige lokale Schmerzen, Blutung im Talocruralgelenk, stark beschränkte Bieg- und Drehbewegungen sowie schwere Form- und Stellungsveränderungen (Varus- oder Valgusstellung, Verschiebung des Fußes nach vorne). In einzelnen schweren Fällen kann die Diagnose leicht sein, oft aber ist sie schwierig und läßt sich nur durch Röntgenuntersuchung feststellen.

Die Talusfraktur ist sehr oft mit Luxation der Fragmina kombiniert. Häufig findet man den Corpus dislociert, besonders hinterwärts, seltener sieht man eine Luxation des Caput. In einigen Fällen folgt der Crus mit dem Corpus nach hinten, so daß wir eine Luxatio pedis sub corpore tali nach vorne bekommen. Die Talusfraktur wird selten mit Brüchen anderer Knochen im Tarsus kombiniert, dagegen aber recht häufig mit Malleolfrakturen.

Die konservative Behandlung kann in einzelnen Fällen ein günstiges Resultat liefern, in den weit meisten Fällen aber ist das Resultat als ungünstig zu bezeichnen, indem der Bruch entweder die Ursache einer bedeutenden, langwierigen Invalidität ist oder derartig ernster Beschwerden, daß später eine Indikation partieller oder totaler Exstirpation oder sogar Amputation wird. Dagegen hat die partielle oder totale Exstirpation sowohl in frischen als auch etwas älteren Fällen besonders befriedigende Resultate gegeben.

Die Prognose der Talusfraktur ist zweifelsohne in hohem Grade abhängig

Digitized by Google
Original from UNIVERSITY OF CALIFORNIA
Generated on 2019-10-16 13:05 GMT / http://hdl.handle.net/2027/uc1.b3774661
Public Domain in the United States, Google-digitized / http://www.hathitrust.org/access_use#pd-us-google

von der Behandlung. Die konservativ behandelte Talusfraktur ist als der ernsteste Bruch unter den Tarsusfrakturen zu betrachten. Während der durchschnittliche Ersatz in den Fällen für Fract. corp. calcanei 18,9 % war, ist er hier 30,7 %.

In schweren Fällen liefert die operative Behandlung unbedingt bessere Resultate als die konservative; die Talusfraktur aber ist jedoch immer als ein ernster Bruch zu betrachten. Der Fuß wird kaum je wieder völlig brauchbar, was gemerkt werden wird, wenn die Leistungsfähigkeit der anderen Extremität herabgesetzt wird.

Die Fraktur des Proc. post. tali wird für sich erwähnt, da dieser kleine Bruch nicht unter demselben Gesichtswinkel betrachtet werden kann wie die anderen Talusfrakturen. Wie früher erwähnt, findet er sich sehr allgemein zusammen mit der Fraktur des Corpus calcanei, es ist jedoch klar, daß sich derartige Fälle nicht zur Beurteilung der im Verhältnis zur Calcaneusfraktur unbedeutenden Komplikation benutzen lassen. Der ganz isolierte Bruch scheint sehr selten zu sein, nach der Aussage kundiger Röntgenologen und den wenigen sicheren Fällen zu urteilen, die sich in der Literatur finden. In dem Material findet sich nur ein Bruch, indem der Verfasser nicht derartige Fälle mitrechne, wo sich kleine oberflächliche Absprengungen finden, da diese sich in klinischer Hinsicht sicherlich wie Distorsionen verhalten. Der Bruch rührt entweder vom Zug von der Lig. talo-fibr. post. oder vom Druck von der Tibia her, indem der Prozeß dann gegen die Oberseite des Calcaneus abgesprengt wird. Die Symptome sind unbestimmt, und die Diagnose läßt sich mit Sicherheit nur durch Röntgenuntersuchung stellen. Man muß sich hier vor einer Verwechslung mit Os trigonum hüten. Der Bruch führt Beschwerden mit sich, die sich einige Monate halten können, nie aber langwierige Invalidität. Ziehen sich die Beschwerden in die Länge, kann man schnelle Heilung erzielen, wenn man das Fragma entfernt.

Die Fraktur des Os naviculare wurde bisher als sehr selten betrachtet, was wohl kaum der Fall ist, indem der Verfasser den 29 Fällen, die sich in der Literatur finden, weitere 14 hinzufügen konnte, von denen die 10 neuesten aus den Jahren 1910—1914 stammen. Der Bruch entsteht im allgemeinen durch Kompression des Fußes in der Längsachse desselben, forcierte Biegung oder Drehung. Die augenblicklichen Symptome sind recht unbestimmt, und die Diagnose ist durch Röntgenuntersuchung zu stellen (Cave: Os tibiale externum!).

Die Prognose der konservativ behandelten Fälle der Navicularefraktur ist recht ernst, denn 11 seiner 13 Verunglückten hatten nach einem bis zu mehreren Jahren Beschwerden vom Bruche, in verschiedenen Fällen recht lästiger Art. Eine frühe Diagnose und damit folgende langwierige schonende Behandlung wird sicherlich bessere Resultate geben als diejenigen, welche wir bisher kennen, da viele Fälle als Distorsionen behandelt sind; man ließ den Patienten nach wenigen Tagen aufstehen, und hierdurch verschlimmerte sich der Zustand. In schweren Fällen scheint die Exstirpation des Knochens gute Resultate zu geben.

Die Fraktur des Os cuboideum ist selten und scheint bedeutend gutartiger zu sein als die Navicularefraktur, annehmlich, weil dieser Knochen in die Artikulationen hineingeht, wo die wichtigsten Bewegungen des Fußes geschehen.

Digitized by Google
Original from UNIVERSITY OF CALIFORNIA
Generated on 2019-10-16 13:05 GMT / http://hdl.handle.net/2027/uc1.b3774661
Public Domain in the United States, Google-digitized / http://www.hathitrust.org/access_use#pd-us-google

Die Frakturen der Ossa cuneiformia sind sehr selten und oft schwierig zu diagnostizieren, selbst vermittels der Röntgenplatte. Sie können einige Monate lang Beschwerden verursachen, scheinen aber nie eine langwierige oder dauernde Invalidität mit sich zu führen. —

Die Abhandlung bringt 1 gewöhnliches Bild und 48 Röntgenbilder, teils auf 12 Tafeln, teils im Text. Von den Röntgenbildern sind 3 schematisiert und 16 leicht retuschiert mit äußerster Sorgfalt für die Objektivität. Im übrigen haben die retuschierten Röntgenbilder nicht den Zweck, die verschiedenen Verhältnisse zu beweisen, sondern dieselben nur zu illustrieren.

H. Scheuermann - Kopenhagen.

**296. Jörgen Jensen,** Fractura proc. post. tali. Hospitalstidende 1917, Nr. 17 u. 18.

Nach einer Durchsicht der Literatur über dieses Leiden hat der Verfasser 19 Fälle mit und ohne gleichzeitige Calcaneusfraktur gefunden und fügt hierzu sechs neue.

Hat selbst einen Fall observiert. 32jähriger Soldat sprang über einen Graben, glitt aber wieder mit dem Fuß in starker Dorsalflexion abwärts, konnte dann nicht gehen. Entzündliche Schwellung um das rechte Fußgelenk mit beschränkter Beweglichkeit. Der Fuß wurde im Equinus gehalten; distinkte Empfindlichkeit zwischen der Achillessehne und dem Malleolus externus.

Das Röntgenbild zeigte kräftigen Proc. post. tali an beiden Seiten, an der rechten Seite die Frakturlinie. Bei der Untersuchung nach einem Jahr war das frakturierte Stück mit dem Talus nicht ossös verbunden, sondern lag frei und um seine frontale Achse gedreht.

Er hat unter 100 Röntgenbildern (44 Männer, 41 Frauen und 15 Kinder) den Proc. post. tali in 6 % gefunden.

Bei der Durchsicht der Röntgenbilder im Garnisonkrankenhaus zu Kopenhagen fand er 6 Fälle, welche näher beschrieben werden.

H. Scheuermann - Kopenhagen.

**297. J. G. Milo,** Ueber das Entstehen des Hallux valgus. Nederl. Tijdschr. voor Geneesk., 11. Nov. 1916.

Durch das Einsinken des transversalen Fußgewölbes wirken die Beuger und Strecker der Zehen nicht mehr in deren Längsachse, sondern sie ziehen dieselben nach der Mitte des Fußes, wodurch der Hallux valgus und die adduzierte V. Zehe entstehen. Man sieht, daß beim Hallux valgus die Strecker und Beuger und die Abduktoren luxiert sind. Die Entzündung der medialen Seite des Capitulum metatarsale I entsteht nur durch Druck der Schuhe. Um dem Entstehen eines Hallux valgus vorzubeugen, soll man den Spreitfuß behandeln; dies geschieht am besten durch eine kleine Ledermanschette um die Gegend der Capitula metatarsalia.

van Assen - Rotterdam.

**298. Orth,** Fascienplastik bei traumatischer Spitzfußhaltung. Zentralbl. f. Chir. 1916, 41.

Wenn die Achillessehne allzusehr geschrumpft oder bindegewebig entartet ist, so daß eine Verlängerung derselben nach dem bekannten Verfahren nicht möglich ist, hat sich Orth durch Ueberpflanzen eines Stückes Fascie geholfen,

Digitized by Google
Original from UNIVERSITY OF CALIFORNIA
Generated on 2019-10-16 13:05 GMT / http://hdl.handle.net/2027/uc1.b3774661
Public Domain in the United States, Google-digitized / http://www.hathitrust.org/access_use#pd-us-google

das nie nekrotisch wurde oder schrumpfte. Von drei so Operierten wurden zwei felddienstfähig, einer garnisonverwendungsfähig. Blencke-Magdeburg.

**299. Ritschl,** Die Beugekontraktur der großen Zehe. Münch. med. Wochenschr. 1917, 19.

Die Beugekontraktur der großen Zehe (Hallux equinus) kann angeboren sein. Ritschl berichtet über einen solchen Fall, den er bei einem 4 Monate alten Kind beobachtete. Es fanden sich außerdem Beugekontrakturen an sämtlichen Fingern und in beiden Hüft- und Kniegelenken. Als Ursache nimmt Ritschl Druck von seiten der Gebärmutterwand an. Der Hallux equinus kann aber auch durch Kontraktur der Beugesehnen infolge von Lähmung oder bei Narben, auch durch mangelhafte Bewegung der Zehen und gleichzeitig Druck der Bettdecke bei Schwerkranken entstehen. Ritschl macht besonders darauf aufmerksam, daß diese Beugekontraktur der Zehen, besonders der großen Zehe, bei unseren Verwundeten durch Bewegungsübungen oder Verbände verhindert werden muß. Andernfalls wäre sonst eine Operation nötig, weil sonst das Abwickeln des Fußes behindert ist und der Fuß sich in einen gewöhnlichen Schuh nicht einfügt. Scharff-Flensburg.

**Baum,** Periostale Drahtextension am Calcaneus **62.**
**Diddens,** Dauerresultate der Hallux-valgus-Operation **309.**
**Müller,** Plastik des Fußgelenkes **339.**
**Schede** und **Hacker,** Fußpflege im Heere **146.**
**Weber,** Spitzfußbehandlung **235.**

---

## 22. Unblutige Operationen.

**300. Klien,** Erweiterung von Fisteln durch Laminariastifte. Münch. med. Wochenschrift 1917; Feldärztl. Beil. Nr. 7.

Klien empfiehlt, Fisteln, in deren Tiefe Fremdkörper liegen, wie Geschoßteile, Tuchfetzen, einzelne Knochensplitter, durch Laminariastifte zu erweitern, so daß sich dann die Fremdkörper leicht entfernen lassen.

Scharff-Flensburg.

**301. Overgaard,** Saugglockenbehandlung zur Narbenlösung. Münch. med. Wochenschrift 1917; Feldärztl. Beil. Nr. 6.

Overgaard hat in dem Spitzyschen Lazarett Narben, die mit der Unterlage verwachsen waren, durch Saugglockenbehandlung (Stauungshyperämie) dehnbar gemacht und gelöst. Die Glocken müssen sich den Narben in Form und Größe anpassen, zum Saugen muß man eine Metallpumpe verwenden, da man mittels Gummiballon den negativen Druck nicht genügend regeln kann. Anfangs wird nur 3—5 Minuten gesaugt, allmählich bis zu 20—30 Minuten. Nach Abnahme der Saugglocke wird sofort unter sorgfältiger Einfettung der Haut mit indifferentem Fettstoff massiert. Scharff-Flensburg.

**Becher,** Einrenkung veralteter traumatischer Hüftgelenksluxationen **286.**
**Riedel,** Schulterversteifung **229.**

---

Digitized by Google
Original from UNIVERSITY OF CALIFORNIA
Generated on 2019-10-16 13:05 GMT / http://hdl.handle.net/2027/uc1.b3774661
Public Domain in the United States, Google-digitized / http://www.hathitrust.org/access_use#pd-us-google

## 23. Blutige Operationen.

**302. v. Baracz,** Zur Technik der Oberschenkelamputation in der Kriegschirurgie. Zentralbl. f. Chir. 1917, 22.

Verfasser bespricht die Nachteile der einfachen zirkulären Amputation, die er nur als ganz ausnahmsweise gerechtfertigt ansieht und empfiehlt den Doppellappenschnitt mit Ausstich und Bildung einer kleinen Hautmanschette. Der Vorwurf, welcher dieser Methode gewöhnlich gemacht wird, daß hierbei die Gefäße schief und an mehreren Stellen durchschnitten werden, daß die Nachblutung dadurch öfter eintritt und daß solche Lappen schlecht ernährt werden, ist — die richtige Ausführung der Operation vorausgesetzt — nach des Verfassers Erfahrungen nicht berechtigt. Die Operation läßt sich sehr schnell ausführen und schafft dabei ebenso einfache Wundverhältnisse wie die lineäre Amputation, hat aber nicht deren Schattenseiten. Auch die Wunde heilt nicht langsamer.

Blencke - Magdeburg.

**303. Baum,** Zur Freilegung und Eröffnung des hinteren Recessus bei Kniegelenkseiterung. Zentralbl. f. Chir. 1917, 19.

An der Grenze zwischen Innen- und Hinterfläche des Knies wird ein leicht nach hinten konvexer Schnitt gelegt. Nach Durchschneidung der Haut und Fascie werden die Beugesehnen durchtrennt und der mediale Gastroknemiuskopf in ganzer Ausdehnung scharf von seinem Femuransatz abgelöst. Bei gebeugtem Knie sinkt der Hautmuskellappen mit Nerven und Gefäßen nach unten und die hintere Gelenkfläche liegt frei. Die Kapsel wird eröffnet und, wenn nötig, abgetragen, auch die Kreuzbänder können von hier aus, wenn es nötig ist, bequem durchtrennt werden. Der Eiter kann jetzt unbehindert abfließen.

Baum scheut die Muskeldurchtrennung nicht, weil bei den schweren Formen der Knieeiterung doch mit einer Versteifung des Gelenks gerechnet werden muß und anderseits durch dieselbe auch einer späteren Flexionskontraktur vorgebeugt wird.

Blencke - Magdeburg.

**304. Blencke,** Ein weiterer Beitrag zu den Ueberbrückungsversuchen von Nervendefekten mit Edinger-Röhrchen. Zentralbl. f. Chir. 1917, 12.

Blencke berichtet über seine mit Edinger-Röhrchen gemachten Erfahrungen. 28mal wurden die Nervendefekte mit Edinger-Röhrchen überbrückt und 5mal mit leeren Röhrchen. Die Distanzen der Nervenstümpfe betrugen 1—12 cm. Die vom Nervenarzt vorgenommenen Nachuntersuchungen der Fälle ergaben, daß in keinem einzigen Falle eine Besserung der Motilität festgestellt werden konnte, solange sie in Beobachtung standen (3—9 Monate). Blencke ist der Ansicht, daß die direkte Nervennaht das beste Verfahren ist und bleibt, und daß wir nichts unversucht lassen sollen, um diese herbeizuführen. Ist sie nicht möglich, dann müssen wir auf andere Weise den Defekt zu decken suchen, aber nicht mehr mit Edinger-Röhrchen, da sie sicherlich nicht das gehalten haben, was sie anfangs versprachen und was man von ihnen erhofft hatte.

Blencke - Magdeburg.

**305. Konrad Brunner,** Handbuch der Wundbehandlung. Neue deutsche Chir. Bd. 20. Stuttgart 1916, Verlag Ferd. Enke. (Preis geh. M. 32.60.)

Das großzügig angelegte Werk umfaßt die Methoden der Wundbehandlung

Digitized by Google
Original from UNIVERSITY OF CALIFORNIA
Generated on 2019-10-16 13:05 GMT / http://hdl.handle.net/2027/uc1.b3774661
Public Domain in the United States, Google-digitized / http://www.hathitrust.org/access_use#pd-us-google

vom Altertum bis zur Gegenwart. Der gesamte Stoff ist in vier Teile geteilt: 1. Geschichte der Wundbehandlung. 2. Physiologie der Wunde. 3. Störungen und Hindernisse der Wundheilung. 4. Die Behandlung der Wunde und ihre Technik.

Der letzte Teil nimmt den weitaus größten Raum des Werkes ein. Gerade in der jetzigen Zeit, wo infolge des Krieges die Wundbehandlung im Vordergrunde aller ärztlichen Arbeit steht, bietet das Studium dieses in seiner historisch kritischen Darstellung höchst interessanten Werkes einen besonderen Reiz und sichert ihm eine große Verbreitung. Mollenhauer - Berlin-Zehlendorf.

**306. Budde,** Knochenüberpflanzung. (Verein d. Aerzte in Halle a. d. S., 17. Januar 1917.) Münch. med. Wochenschr. 1917, 23.

Budde stellt einen Patienten vor, bei dem er wegen Schußfraktur des Radius mit 6 cm langem Defekt des Radius einen Tibiaspan eingepflanzt hatte. Der Span war glatt eingeheilt, aber später stark atrophisch geworden. Nach einer Spontanfraktur des Transplantates wurde der Arm nochmals im Gipsverband fixiert und nun trat, wie das Röntgenbild zeigte, eine kräftige Knochenneubildung von seiten des mitüberpflanzten Periostes ein. Auch in einem anderen Fall (Transplantation eines Tibiaspanes in einen Defekt der Ulna) zeigte sich die Lebensfähigkeit des mitüberpflanzten Periostes.

In der Aussprache bestätigen Wendt und Henze, daß bei Knochenüberpflanzungen die Knochenneubildung vom Periost des Transplantates ausgeht, und zeigen entsprechende Röntgenbilder. Scharff - Flensburg.

**307. Burk,** Zu den Ueberbrückungsversuchen von Nervendefekten. Zentralbl. f. Chir. 1917, 12.

Auch Burk hat, wie so viele andere, keinerlei Erfolge von den Edinger-Röhrchen gesehen, die völlig versagt haben. Er hält den Vorschlag Strackers, zur Ueberbrückung von Nervendiastasen Amputationsstümpfen entnommene Nervenstücke zu verwenden, für gefährlich, die man nie ohne vorherige genaue bakteriologische Untersuchung verwenden sollte, da es bekannt ist, daß sich Infektionserreger in einem infizierten Wundgebiet auch noch lange Zeit nach Abheilung der Wunde virulent erhalten können, und gerade solche Fälle meist zur Amputation führen. Der Vorschlag Bethes, Leichennerven zu verwenden, erscheint Burk gefahrloser, der in einem Falle eine reaktionslose Einheilung eines 6 cm langen Medianus- und $3^1/_2$ cm langen Ulnarisstückes aus der Leiche erzielte. Blencke - Magdeburg.

**308. Burkard,** Mittelhandfinger. Münch. med. Wochenschr. 1916; Feldärztl. Beil. Nr. 39.

Burkard hat bei einem Kriegsinvaliden, der durch Erfrieren sämtliche Finger der rechten Hand verloren hatte, die Mittelhandknochen zur Bildung fingerähnlicher Stümpfe benutzt. Der Mann ist Berufsmusiker geworden (war früher Bergmann), bläst Horn und spielt Bratsche, wobei er mit der rechten Hand den Bogen führt. Scharff - Flensburg.

**309. Diddens,** Die Dauerresultate der Hallux-valgus-Operation an der Kieler chirurgischen Klinik. Dissertation. Kiel 1915.

Nach einleitenden Bemerkungen über die Aetiologie, pathologische Ana-

Digitized by Google
Original from UNIVERSITY OF CALIFORNIA
Generated on 2019-10-16 13:05 GMT / http://hdl.handle.net/2027/uc1.b3774661
Public Domain in the United States, Google-digitized / http://www.hathitrust.org/access_use#pd-us-google

tomie und Therapie des Hallux valgus kommt Verfasser auf die Fälle zu sprechen, die in der Kieler chirurgischen Klinik in den Jahren 1900—1913 operiert wurden. Die Methode, nach der verfahren wurde, ist im wesentlichen die Hüter sche Resektion des Köpfchens des Metatarsus I mittelst der Giglisäge. Es handelte sich um 17 unkomplizierte Fälle, um 4 mit Plattfuß und um je einen mit Fistel bzw. II. Hammerzehe kombinierten Fall. In 87,5 % der Fälle wurde eine dauernde Heilung erzielt, während es in 3 Fällen zu einem Rezidiv kam. Grund dazu gab einmal das Tragen unzweckmäßiger Schuhe, während in den beiden anderen Fällen eine Kontraktur der Sehne des Extensor hallucis longus als Ursache des Rezidivs angesprochen werden muß, das sich nur dann vermeiden läßt, wenn es durch die Resektion des Köpfchens gelingt, die Phalanx vollständig gerade zu stellen.

Die Richtigkeit des von Riedel gemachten Einwurfs, daß durch die Operation dem normalen Fuß ein bedeutender Stützpunkt genommen wird und es zu den von ihm beschriebenen Folgezuständen kommen muß, kann Diddens auf Grund seiner Erfahrungen in keiner Weise bestätigen. Er kommt zu dem Resultat, daß bei Hallux valgus die Resektion des I. Metatarsalköpfchens als eine verhältnismäßig leicht auszuführende Operation in jedem Falle zu einem befriedigenden Resultat führt, und daß der Ausspruch Hüters zu Recht besteht, wenn er sagt: „Es darf die Resektion des Caput metatarsi primi als legitimiert gelten für die Behandlung des Hallux valgus."

Blencke - Magdeburg.

**310. Drüner,** Ueber die Benutzung der vom Nervus saphenus versorgten Haut an der Innenseite des Fußes und Unterschenkels. Zentralbl. f. Chir. 1917, 11.

Die Abtragung der Füße bei Ischiadicuslähmungen kann nicht in der sonst gebräuchlichen Weise gemacht werden, weil der Stumpf da, wo er tragen soll, von empfindlicher Haut bedeckt werden muß. Am günstigsten für die Arbeitsfähigkeit ist die osteoplastische Deckung der Knochenenden des Unterschenkels mit der Kappe des Fersenbeins wie beim Pirogoff, nur ist die das Fersenbein überkleidende Haut nicht zu brauchen, weil sie gefühllos ist. Drüner umschnitt deshalb das sensible Hautgebiet des Saphenus am inneren Fußrand und bildete einen breiten Hautlappen, unter sorgfältiger Schonung der im Unterschenkelbindegewebe verlaufenden Hautnerven des Saphenus, mit dem er den Stumpf überkleidete. Das Ergebnis war ein fester, tragfähiger und an der unteren Tragfläche und an der Innenseite empfindlicher Stumpf. Blencke - Magdeburg.

**311. Eden,** Gelenkplastik. (Naturwissenschaftl.-med. Gesellsch. zu Jena, 23. Nov. 1916.) Münch. med. Wochenschr. 1917, 6.

Vorstellung eines Falles von operativer Neubildung eines Ellbogengelenks mit gutem funktionellen Erfolg. Der Arm ist $2\frac{1}{2}$ Monate nach der Operation wieder fast voll gebrauchsfähig. Scharff - Flensburg.

**312. Eden,** Sind zur Ueberbrückung von Nervendefekten die Verfahren der Tubulisation und der Nerventransplantation zu empfehlen? Zentralbl. f. Chir. 1917, 7.

Eden berichtet kurz über 4 Fälle, bei denen vor $1\frac{3}{4}$—2 Jahren von Lexer Nerventransplantationen ausgeführt wurden, und zwar eine autoplastische Nervenzwischenschaltung. In keinem Fall sah er einen Erfolg. In der Frage

Digitized by Google Original from UNIVERSITY OF CALIFORNIA
Generated on 2019-10-16 13:05 GMT / http://hdl.handle.net/2027/uc1.b3774661
Public Domain in the United States, Google-digitized / http://www.hathitrust.org/access_use#pd-us-google

der Tubulisation verweist er auf eine demnächst erscheinende experimentelle Arbeit. Er stellte in einem Teil der Fälle den Blutstrom wieder her, so daß die Nervenenden im strömenden Blut lagen. Hier trat jedesmal eine Ueberbrückung der Nervendiastase ein, während in keinem Falle, in dem die Enden der resezierten Nerven im leeren Gefäßrohr lagen, eine Ueberbrückung und Wiederherstellung der Nervenkontinuität eintrat. Er warnt deshalb vor der Tubulisation mit leeren Röhren jeder Art. Blencke - Magdeburg.

**313. Eden,** Spontane Nervenregeneration im strömenden Blut. (Naturwissenschaftl.-med. Gesellsch. zu Jena, 23. Nov. 1916.) Münch. med. Wochenschr. 1917, 6.

Eden berichtet über Tierversuche (10) an Hunden, bei denen er die Enden des N. femoralis nach Resektion in die anliegende Vena oder Arteria femoralis eingepflanzt hat. In 4 Fällen ließ sich der Blutstrom nicht wieder herstellen und hier trat keine Wiedervereinigung der Nervenenden ein, während in den 6 Fällen, bei denen die Nervenenden im strömenden Blut lagen, die Lücke zwischen den Nervenenden durch neugebildete Nervenfasern überbrückt wurden. In einem Fall hat Eden die Enden des N. radialis (beim Menschen) in die Vena cephalica eingepflanzt, konnte aber über den Erfolg keine Auskunft erlangen. Scharff - Flensburg.

**314. Eisleb,** Ueber freie Fetttransplantation. Diss. Bonn 1916.

Eisleb gibt in der vorliegenden Arbeit einen kurzen Ueberblick über die Anwendungsgebiete der freien Fetttransplantation unter Ergänzung des vorliegenden Materials durch experimentelle Untersuchungen und klinische Beobachtungen. Er beschreibt 8 Präparate seiner Versuche, die er an Kaninchenkniegelenken machte und berichtet über 23 operierte Fälle, die alle erwiesen, daß das frei transplantierte Fettgewebe ein ausgezeichnetes Isolierungsmaterial darstellt. Es heilte, abgesehen von den Fällen, bei denen es in infizierte Gewebsbezirke eingepflanzt wurde, stets reizlos ein. Auch die funktionellen Resultate waren in allen solchen Fällen durchweg gut. Auch in der Gehirnchirurgie hat es sich als reizlos einheilendes und sicheres Interpositionsmaterial erwiesen; auch in einem Fall, in dem es zur Plombierung in der Hirnsubstanz Verwendung gefunden hat, ist es ebenfalls zu glatter Einheilung gekommen. Aus demselben Grunde leistet es auch zur Plombierung von Knochenhöhlen ausgezeichnete Dienste. Und wenn es bei der Einpflanzung in infizierte Knochenhöhlen nicht immer zur vollkommenen Einheilung gekommen ist, so ist doch jedesmal eine rasche Ausfüllung der Knochenhöhle bewirkt worden, wodurch ein langdauerndes Offenbleiben der Knochenhöhle und daraus resultierende, tiefeingezogene Narbenbildung vermieden wurde. Blencke - Magdeburg.

**315. Esser,** Verlagerung des zerschossenen N. radialis zwecks besserer Verheilung. Zentralbl. f. Chir. 1916, 49.

Esser verlagerte in 13 Fällen von Radialislähmungen den Nerven nicht zu dem Zweck einer Annäherung der etwa angefrischten Enden, sondern der Zweck war nur der, den Nerven statt durch die üblichen Verfahren der Arterien-, Venen- oder Fascienumkleidung gegen die bindegewebige Umgebung und latente Entzündungsherde zu schützen. Er vernähte den M. brachialis internus und

Digitized by Google
Original from UNIVERSITY OF CALIFORNIA
Generated on 2019-10-16 13:05 GMT / http://hdl.handle.net/2027/uc1.b3774661
Public Domain in the United States, Google-digitized / http://www.hathitrust.org/access_use#pd-us-google

Triceps unterhalb des Nerven und lagerte den Nerven in die Furche zwischen diesen Muskeln, nur durch subkutanes Fettgewebe samt Haut bedeckt.

Blencke - Magdeburg.

**316. Finsterer,** Die operative Behandlung der habituellen Schulterluxation. (K. k. Gesellsch. d. Aerzte, Wien, 9. Februar 1917.) Münch. med. Wochenshrift 1917, 11.

Finsterer hat in 7 Fällen von habitueller Schulterluxation einen 2 Finger breiten Sehnenmuskellappen aus dem kurzen Biceps und Korakobrachialis auf den langen Tricepskopf fixiert und vorn die eingekerbte Pectoralissehne mit dem Deltoideus vernäht. 3 Wochen Ruhigstellung des Armes, dann Mechanotherapie. Scharff - Flensburg.

**317. Franke** (Heidelberg), Beitrag zur Behandlung der Pseudarthrosen, Heilung fistelnder Oberarm- und Oberschenkelpseudarthrosen durch einzeitige Operation. Berl. klin. Wochenschr. 1917, Nr. 15.

Franke hat 10 Oberarm- und Oberschenkelpseudarthrosen, davon einige fistelnde, mit gutem Erfolg operiert und stellt hierzu folgende drei Gesichtspunkte auf: 1. Durch sorgfältiges Ineinanderpassen der Knochenenden, die je nach der vorhandenen Gestalt umgeformt werden müssen, erzielt man bei Pseudarthrosen am Oberarm und Oberschenkel gute Resultate. 2. Auch wenn noch eine durch Sequester unterhaltene Fistel besteht, kann man zugleich Fistel und Pseudarthrose angreifen. 3. Die richtige Stellung der Knochenenden muß gesichert werden, bis die Extremität im Gipsverbande festliegt. Das geschieht bei nichtfistelnden Fällen durch eine Drahtnaht, andernfalls durch eine eigens zu diesem Zweck hergestellte Zange. Diese Zange kann entfernt werden, sobald der Gipsverband fest geworden ist. R. Maier, z. Zt. Teplitz-Schönau.

**318. v. Frisch,** Ueber Amputationstechnik. (K. k. Gesellsch. d. Aerzte, Wien, 28. Januar 1916.) Münch. med. Wochenschr. 1916, 10.

v. Frisch hebt hervor, daß bei den mit Zirkelschnitt amputierten Soldaten häufig Nachamputationen nötig sind. Von 59 im Rudolfinerhause eingelieferten Amputierten mußten bisher 22 reamputiert werden. Die Heilung bei ihnen dauerte 7 Monate länger als bei den im Hause mit Lappenbildung amputierten 24 anderen Fällen. Scharff - Flensburg.

**319. Fromme,** Zur Bolzungsresektion des Kniegelenks. Zentralbl. f. Chir. 1916, 51.

In Fällen, bei denen bei einem lateral oder medial liegenden tuberkulösen Herd in der Tibia der gegenüberliegende Femurcondylus nicht erkrankt ist, kann nach Anfrischung der Tibia die Knochenhöhle ausgemeißelt und dann vom Femurcondylus ein entsprechendes Stück erhalten werden, um diese Knochenhöhle auszufüllen. Fromme hat diese Methode wiederholt angewendet und gute Resultate damit erzielt. Sie bietet nicht nur den Vorteil einer Ausfüllung der Knochenhöhle, sondern hat auch den großen Vorzug vor Plombierung mit freiem Material, daß sich große Knochenflächen berühren und kein fremdes Gewebe zwischen die Knochen eingepflanzt wird. Blencke - Magdeburg.

**320. Geiges,** Die Behandlung der infizierten Schußverletzungen großer Gelenke. Münch. med. Wochenschr. 1917; Feldärztl. Beil. Nr. 9.

Geiges tritt entschieden für die konservative Behandlung der infizierten

Digitized by Google Original from UNIVERSITY OF CALIFORNIA
Generated on 2019-10-16 13:05 GMT / http://hdl.handle.net/2027/uc1.b3774661
Public Domain in the United States, Google-digitized / http://www.hathitrust.org/access_use#pd-us-google

Gelenkschüsse ein. Ausgiebige Drainage, dann sorgfältige Ruhigstellung besonders im gefensterten Gipsverband und Vermeidung weiterer Operationen führte in den meisten Fällen zu günstigen Ergebnissen. Die Resektion ist, abgesehen von den Trümmerschüssen der Hüfte, der Schulter und des Kniegelenks, zu vermeiden und es soll immer versucht werden, die schußverletzten Gelenke zu schonen und zu erhalten wegen der nach erfolgter Ausheilung immer noch möglichen plastischen Gelenkneubildung. Scharff - Flensburg.

**321. Hammesfahr,** Die Ausnutzung der Pronationsbewegung und ihre Uebertragung auf die gelähmten Fingerstrecker bei den Oberarmschußverletzungen mit Radialislähmung. Zentralbl. f. Chir. 1916, 46.

Hammesfahr sucht durch eine Sehnentransplantation die Kraft, mit der der Radius in die Pronationsstellung des Vorderarms herumgeworfen wird, in der Weise auszunutzen, daß diese Kraft mit Hilfe eines Hypomochlions auf die langen Fingerextensoren übertragen wird. Er trennt die Sehne des Ext. carpi radialis longus vom Metacarpus II ab, näht sie fächerförmig auf die Sehnen des gemeinsamen Fingerstreckers am distalen Rande des Lig. carpi dorsale, spaltet einen Streifen von der Sehne des langen Daumenstreckers ab und näht diesen Streifen an die Sehne des Ext. carpi radialis longus. Dann durchtrennt er die Sehne des letzteren so hoch wie möglich am Vorderarm, führt sie durch die Sehnenscheide des gemeinsamen Fingerstreckers unter dem Lig. carpi dorsale durch, um die Sehne des Ext. carpi ulnaris herum und heftet sie an das untere Radiusdrittel bei leichter Streckstellung der Finger. und des Handgelenks und bei Supinationsstellung des Vorderarms an.

Wenn Hammesfahr diese Operation vor der eigentlichen Nervennaht bei langdauernder Eiterung usw. angewandt wissen will und wenn ihn zu derselben lediglich der Wunsch geführt hat, an Stelle der Radialisschienen „etwas Natürliches und Lebendiges zu setzen", so dürfte er wohl unter den Nervenoperateuren nur wenig Anhänger und Nachahmer finden, die doch wohl zu allermeist den Standpunkt vertreten, erst Sehnenoperationen vorzunehmen, wenn ein Erfolg von der Nervenoperation nicht mehr zu erwarten ist.

Blencke - Magdeburg.

**322. Hirsch,** Verhütung bzw. Behandlung des Brückencallus am Vorderarm. Zentralbl. f. Chir. 1917, 23.

Hirsch veröffentlicht ein neues Verfahren, das zwar in dem betreffenden Falle ein unbefriedigendes Resultat ergab, von dem er aber doch glaubt, daß es in ähnlichen Fällen Nutzen bringen kann und wird. Er nimmt die Isolierung der Knochen mittels eines volaren und dorsalen Lappens vor; nachdem die Callusbildung zur Ruhe gekommen ist, werden die die Knochen trennenden Hautbrücken wieder beseitigt. Blencke - Magdeburg.

**323. Hoffmann,** Die Freilegung des N. ischiadicus im subglutäalen Teil. Zentralbl. f. Chir. 1917, 8.

Bei Hoffmanns Schnittführung liegt Muskel- und Hautschnitt nicht übereinander, sondern letzterer etwa 2—3 Querfinger medial von ersterem, dem Verlauf des Nerven entsprechend, jedoch lateral von ihm, etwas nach außen von der Mitte zwischen Trochanter major und Tuber ischii. Nach Zurückpräpa-

Digitized by Google
Original from UNIVERSITY OF CALIFORNIA
Generated on 2019-10-16 13:05 GMT / http://hdl.handle.net/2027/uc1.b3774661
Public Domain in the United States, Google-digitized / http://www.hathitrust.org/access_use#pd-us-google

rierung der Haut wird der Muskel beim Uebergang in die breite Sehnenplatte von oben und lateral her durchtrennt. Blencke - Magdeburg.

**324. Hohmann,** Zur Erklärung des harten traumatischen Oedems des Handrückens. Münch. med. Wochenschr. 1916; Feldärztl. Beil. Nr. 51.

Hohmann berichtet über einen Fall von hartem traumatischem Oedem des Handrückens, das sich im Anschluß an einen Fall auf die rechte Hand entwickelt und zu schweren Störungen der Beweglichkeit von Hand und Fingern geführt hatte. Da durch Heißluft, Massage, Diathermie keine wesentliche Besserung zu erreichen war, machte Hohmann (fast 1 Jahr nach der Verletzung) eine tiefe, bis auf den Knochen reichende, lange Inzision in den Handrücken und entfernte dabei mehrere Stücke der Subkutis. Die mikroskopische Untersuchung der entfernten Gewebsstücke zeigte eine chronische Entzündung, die besonders die Gefäßwände befallen hatte. Dadurch waren fast alle Venen obliteriert. Dadurch erklärt sich die Blutstauung und Ernährungsstörung und die schwielige Umwandlung des Sehnengewebes. Nach der Operation besserte sich der Zustand wesentlich. Hohmann empfiehlt nach dieser Erfahrung frühzeitige Inzision bei Oedem des Handrückens. Scharff - Flensburg.

**325. Hohmann,** Zur operativen Behandlung der Knie- und Ellbogenkontrakturen. Münch. med. Wochenschr. 1916; Feldärztl. Beil. Nr. 46.

Bei den Fällen von Kontraktur, wo die Widerstände für ein unblutiges Redressement zu groß sind, ist die blutige Verlängerung der narbig verkürzten Weichteile zu empfehlen. Bei Beugekontraktur im Kniegelenk hat sich die Z-förmige Tenotomie der Beugesehnen bewährt, bei Streckkontraktur die Z-förmige offene Durchtrennung der Quadrizepssehne oberhalb der Patella oder auch die Lösung der Streckmuskulatur vom Knochen und Unterlegung mit Schweinefett. Bei Beugekontraktur im Ellbogengelenk kann entweder eine Verkürzung der Bizepssehne und des Lacertus fibrosus oder eine Verkürzung des Musc. brachial. intern. die Ursache sein. Auch hier kann man durch offene Durchtrennung der verkürzten Sehnen und Muskeln die Kontraktur beseitigen.

Scharff - Flensburg.

**326. Holzapfel,** Mehr Transplantieren! Münch. med. Wochenschr. 1916; Feldärztl. Beil. Nr. 41.

Holzapfel empfiehlt weitgehende Anwendung der Hauttransplantation zur Bedeckung größerer Hautdefekte und beschreibt die Technik der Operation.

Scharff - Flensburg.

**327. Isenberg,** Einpflanzung des Wadenbeins in den unteren Teil des Schienbeins. Monatsschr. f. Unfallheilk. 1916, 8.

In dem vorliegenden Falle handelte es sich um einen 6 cm langen Schienbeindefekt, den Isenberg dadurch deckte, daß er das Wadenbein durchsägte, das obere Ende zuspitzte und es in die Markhöhle des unteren Schienbeinstückes einpflanzte, wo er es mittels eines schräg durchgetriebenen Nagels befestigte. Der Erfolg war ein guter. Um zu verhüten, daß sich der schwache Wadenbeinknochen bei längerer Belastung nach außen durchbiegt, trug der Patient noch einen Schienenstützapparat, den er wahrscheinlich nur vorübergehend zu tragen braucht. Die Beweglichkeit der benachbarten Gelenke war ganz frei.

Blencke - Magdeburg.

Digitized by Google
Original from UNIVERSITY OF CALIFORNIA
Generated on 2019-10-16 13:05 GMT / http://hdl.handle.net/2027/uc1.b3774661
Public Domain in the United States, Google-digitized / http://www.hathitrust.org/access_use#pd-us-google

**328. Jenckel,** Plastische Operationen. (Aerztl. Verein i. Hamburg, 12. Dezember 1916.) Münch. med. Wochenschr. 1917, 1.

Vorstellung von operierten Soldaten:

1. Olekranonfraktur, mit starker Deformität geheilt. Refraktion und Verpflanzung des versprengten Bruchstückes durch einen aus dem M. triceps gebildeten Lappen.

2. Schlottergelenk nach Resectio cubiti. Durchbohrung der Knochenstümpfe, die durch einen aus der Oberschenkelfascie gebildeten und durch die Bohrlöcher gezogenen Docht miteinander verbunden wurden. Guter Erfolg.

Scharff - Flensburg.

**329. E. Joseph,** Eine neue Operation zur Verhütung der habituellen Schulterverrenkung. Berl. klin. Wochenschr. 1917, Nr. 22.

Die neue Operation bestand darin, daß Joseph im Anklang an das Lig. teres am Schenkelkopf hier künstlich ein solches Band am Humeruskopf einbaute.

Nach Eröffnung des Schultergelenkes von vorn wurde ein $1^1/_2$ cm langer, $^3/_4$ cm tief unter der Knorpelfläche der Kopfkuppe verlaufender, leicht gekrümmter Kanal gebohrt, ein 3 cm breites und 10 cm langes Stück aus der Fascia lata durchgezogen, die beiden herausstehenden Enden desselben, soweit es möglich war, miteinander vernäht, durch die Kapselöffnung herausgeführt und an der Unterseite des Proc. coracoideus befestigt. Nach 14 Tagen erste Uebung; nach 7 Wochen soll regelrechte Bewegung und bedeutende Festigkeit vorhanden gewesen sein.

R. Maier, z. Zt. Teplitz-Schönau.

**330. Katzenstein,** Immunisierte, mit Antikörpern geladene Hautlappen zur Deckung eiternder Haut- und Knochendefekte. Zentralbl. f. Chir. 1917, 15.

Um gestielte Hautlappen gegen die in den zu deckenden Hautdefekten bestehende Infektion zu schützen und um gleichzeitig auch durch eine im Hautlappen mit denselben Infektionserregern hervorgerufene Entzündung Antikörper in ihm aufzuspeichern, die nach der Deckung des Hautdefektes mit diesem Hautlappen die Wirkung der Infektionskeime sofort unterbrechen sollten, brachte Katzenstein jene mit der Granulationsfläche vorübergehend in innige Berührung und rief so eine Infektion des bis dahin keimfreien Hautlappens hervor. Um eine Schrumpfung desselben zu vermeiden, wurde er an der alten Stelle mit einigen Situationsnähten fixiert und eine neue Verwachsung mit seiner Unterlage durch Zwischenlegen von Mull verhindert. Nach 8—14 Tagen granuliert auch dieser Hautlappen üppig und wird nunmehr auf den immer noch sezernierenden Defekt durch Nähte endgültig aufgepflanzt und zwar mit dem überraschenden Erfolg, daß die vorher bestehende starke Sekretabsonderung sofort abnimmt und rasch verschwindet. Es wurde somit nicht nur eine Deckung des Haut- bzw. Knochendefektes erreicht, sondern auch eine Heilung der Eiterung. Nach seinen bisherigen Erfahrungen dürfte das Prinzip dieser willkürlichen Aufspeicherung von Antikörpern im Gewebe und Benutzung solchen Gewebes zur Heilung von Entzündungsprozessen weiteste Anwendung in der Medizin, nicht nur in der Chirurgie finden.

Blencke - Magdeburg.

**331. Kausch,** Zur Amputationsstumpfoperation nach Sauerbruch. Zentralbl. f. Chir. 1917, 23.



Digitized by Google
Original from UNIVERSITY OF CALIFORNIA
Generated on 2019-10-16 13:05 GMT / http://hdl.handle.net/2027/uc1.b3774661
Public Domain in the United States, Google-digitized / http://www.hathitrust.org/access_use#pd-us-google

Kausch verkürzt den Knochen grundsätzlich nicht und läßt ihn absichtlich zwischen den Muskelwülsten und auch über sie hinausragen, weil dadurch ein weit festerer Sitz der Prothese ermöglicht wird, so daß z. B. am Vorderarm die exakt auf die beiden vorspringenden Knochen aufgepaßte Prothese eine ausgiebige und kräftige Pro- und Supination zuläßt, wie das auch nicht entfernt eine andere Prothese tut. Am Oberarm bohrt Kausch einen Kanal durch den Knochen und epithelisiert ihn; ein im Kanal liegender Metallstab dient einmal zur Anheftung der Prothese, wodurch der so lästige Schultergürtel überflüssig wird, sodann wird dieselbe auch dadurch gezwungen, jeder Rotation des Oberarmstumpfes zu folgen. Die Kanäle, die durch die Muskelsubstanz angelegt werden, kleidet er mit Thierschschen Transplantationen aus, desgleichen deckt er auch die Muskelwülste mit solchen, falls die Haut dazu nicht ausreicht. Er stellt stets einen Beuger- und einen Streckwulst her. Den Gedanken, mehr Muskelwülste zu bilden, namentlich am Vorderarm, hat er wieder aufgegeben und strebt an, die durch die direkte Kraft nicht möglichen Bewegungen nach dem Carnesprinzip herbeizuführen, wie er denn überhaupt in der Kombination des Sauerbruch- mit dem Carnesprinzip zurzeit die beste Lösung für die Frage der Armprothesen sieht. Blencke - Magdeburg.

**332. Klapp,** Wahl der Amputationsmethode bei trockenem Brand der Ferse und des Vorderfußes (Amputatio pedis medio tarsea). Zentralbl. f. Chir. 1917, 9.

Bei einer Fußgangrän, die Ferse und Vorderfuß befiel, während der dazwischen liegende Teil erhalten geblieben war, nahm Klapp die Ferse nebst dem Fersenteil des Calcaneus weg und exartikulierte vorn den ganzen Vorderfuß in dem Chopartschen Gelenk, um so dem Bein die normale Länge fast vollständig zu erhalten. Vom Fußgerüst blieb somit nach der Amputation des Vorderfußes und der Ferse nur noch der Talus und der direkt unter ihm stehende Teil des Calcaneus zurück. Dadurch behielt das Bein seine volle Länge und der Stumpf war wie jeder normale Fuß tragfähig. Blencke - Magdeburg.

**333. Kolb,** Ueber die Anstrebung der Primärheilung bei der operativen Entfernung tief im Knochen steckender Geschosse. Zentralbl. f. Chir. 1917, 18.

Kolb empfiehlt dringend bei Entfernung von Geschossen aus dem Knochen den Schluß der Knochenwunde durch einen gebildeten Knochendeckel, da dadurch eine Primärheilung der Knochenwunde erzielt werden kann. Wichtig ist allerdings, daß das Geschoß reaktionslos eingeheilt ist, und daß sich bei der Operation keine Entzündungsprozesse, wie in dem von Kolb näher beschriebenen und operierten Fall, nachweisen lassen. Blencke - Magdeburg.

**334. Kölliker,** Einpflanzung eines Astes des Nervus medianus in den Musculus biceps nach Heineke. Zentralbl. f. Chir. 1917, 21.

In 2 Fällen von Lähmung des Musculocutaneus pflanzte Kölliker den Nervenstrang im Medianus, den man bei der Pronations-Flexionskontraktur bei cerebraler Hemiplegie zu resezieren pflegt, in den gelähmten Biceps ein. In beiden Fällen stellte sich im Verlauf von etwa 6 Monaten die Funktion des Biceps wieder her. Blencke - Magdeburg.

**335. König,** Die Freilegung des N. ischiadicus in seinem obersten Teile. Zentralbl. f. Chir. 1916, 52.

Digitized by Google
Original from UNIVERSITY OF CALIFORNIA
Generated on 2019-10-16 13:05 GMT / http://hdl.handle.net/2027/uc1.b3774661
Public Domain in the United States, Google-digitized / http://www.hathitrust.org/access_use#pd-us-google

König empfiehlt den oberen Hakenschnitt mit Glutäallappen für Operationen am subglutäalen Teil des N. ischiadicus aufs angelegentlichste. Er bedient sich der Schnittführung zur Unterbindung der Glutäalarterien, trennt am trochanteren Ende dieses Schnittes den Ansatz des Glutaeus max. unter Durchschneidung seiner breiten Sehnenplatte ab und schlägt den so entstehenden Winkellappen abwärts, wobei man, allmählich immer weitergehend, den Nerven bequem von seiner Austrittsstelle bis an den unteren Glutäalrand oder auch weiter zutage liegen hat. Diese Schnittführung hat den Vorteil, daß sie den Nerven schont, und der weitere Vorteil ist der, daß der Lappen sich außerordentlich natürlich herunterklappt und den Nerven in zwanglosester Weise freilegt, was bei der von anderer Seite her empfohlenen Aufklappung von unten her nicht so gut möglich ist. Blencke - Magdeburg.

**336. Lexer,** Das Beweglichmachen versteifter Gelenke mit und ohne Gewebszwischenlagerung. Zentralbl. f. Chir. 1917, 1.

Anschließend an die von Schmerz in dieser Zeitschrift veröffentlichte Poliermethode weist Lexer darauf hin, daß er bereits ähnliche Versuche gemacht hat, die aber zu einem nennenswerten Erfolg nicht geführt haben und nur sehr geringe Beweglichkeit ergaben. Er ging dann zur Fettgewebseinlagerung über, die er für das beste Verfahren hält; er verfügt über eine sehr große Reihe von Fällen, deren versteifte Gelenke, belastete und unbelastete, große und kleine, mit gutem funktionellen Erfolg durch Fettgewebszwischenlagerung operiert worden sind. Er hat deshalb keine Ursache, den Weg wieder zurückzugehen, der ihn vor 10 Jahren zu dieser Methode geführt hat. Die Beschaffenheit des Fettes erlaubt die Ausfüllung jedes Zwischenraumes, jeder Unebenheit der sich gegenüberliegenden Flächen, wodurch tote Räume vollkommen vermieden werden. Durch Fettgewebe werden infolge fester Verklebung Sickerblutungen gestillt, anderseits auch durch freiwerdendes Fett Gerinnungen verhütet. Wegen dieser schon bei der Operation wichtigen Eigenschaften und wegen seiner erwiesenen Umbildungsfähigkeit zu einem fast knorpelartigen Gelenküberzug hält Lexer das Fettgewebe für das beste Zwischenlagerungsmaterial. Seiner Ansicht nach kommt die gestielte Plastik sehr oft einer freien Verpflanzung insofern gleich, als der Lappen oft so groß, der Stiel so schmal gebildet werden muß, daß von einer zuverlässigen Stielernährung keine Rede sein kann. Der Fascienfettlappen bietet keine wesentlichen Unterschiede gegenüber dem reinen Fettlappen; nur ist es bei dünnem Fettpolster angenehmer, die Fascie in Zusammenhang mit zu entnehmen. Blencke - Magdeburg.

**337. van de Loo,** Kasuistischer Beitrag zur Osteoplastik. Diss. Freiburg 1917.

Verfasser gibt einen Bericht über den Werdegang der Osteoplastik unter Berücksichtigung der diesbezüglichen Literatur und der bisher veröffentlichten Fälle, um dann noch mehrere Fälle anzuführen, die an der chirurgischen Universitätsklinik und dem Reservelazarett Freiburg zur Behandlung kamen. Es handelte sich um 3 osteoplastische Operationen an den Vorderarmknochen, bei denen eine feste Konsolidation des implantierten Knochenstücks erfolgte. Auf Grund der bisher gemachten Erfahrungen hält Verfasser den lebenden, artgleichen periostbedeckten Knochen für ein vorzügliches Implantationsmaterial, das eben nicht als toter Fremdkörper einheilt, sondern vornehmlich in seinem

Digitized by Google
Original from UNIVERSITY OF CALIFORNIA
Generated on 2019-10-16 13:05 GMT / http://hdl.handle.net/2027/uc1.b3774661
Public Domain in the United States, Google-digitized / http://www.hathitrust.org/access_use#pd-us-google

Periost lebend bleibt und sich mithin allen Gesetzen unterwerfen muß, denen das Skelettsystem folgt. Blencke - Magdeburg.

**338. P. Manasse** (Berlin), Sehnenoperationen an Kriegsverwundeten. Berl. klin. Wochenschr. 1917, Nr. 13.

Mitteilung mehrerer gut gelungener Fälle von Sehnenoperationen nach Schußverletzung am Vorderarm teils wegen Defekt der Sehnen, teils wegen Nervenlähmung. R. Maier, z. Zt. Teplitz-Schönau.

**339. Ernst Müller,** Ueber die Plastik des Fußgelenkes. v. Bruns' Beitr. Bd. 103, Heft 2.

Bei vollständigen Versteifungen des oberen und unteren Sprunggelenks infolge Kriegsverletzung empfiehlt Verfasser mobilisierende Operation, da selbst geringe Beuge- und Streckfähigkeit des Fußes die Gehfähigkeit bedeutend erhöht. Er meißelt aus der der Fußgelenksgegend entsprechenden Knochenmasse einen hufeisenförmigen Spalt und pflanzt in diesen einen gedoppelten Fascienfettlappen der Fascia lata. Nach 8—10 Tagen Beginn der Bewegungsübungen. Die 14 beigegebenen Krankengeschichten und 5 Röntgenbilder vor und nach der Operation zeigen selbst bei eitrig verlaufender Heilung eine spätere Bewegungsmöglichkeit von durchschnittlich 10—15°. Der Gang war dadurch sehr gebessert. Nachuntersuchungen zeigten, daß das Resultat eher noch günstiger geworden war. Mollenhauer - Berlin-Zehlendorf.

**340. Nagy,** Beitrag zur Kenntnis und Behandlung des sogenannten harten Oedems. Münch. med. Wochenschr. 1916, 49.

Nagy berichtet über einen Fall, bei dem sich im Anschluß an eine Zerquetschung des Endgliedes des Zeige- und Mittelfingers ein hartes Oedem des Handrückens entwickelte. Bei einer Probepunktion entleerte sich wenig getrübte, blutig-seröse Flüssigkeit. Heilung wurde erreicht durch Inzision in die Fascie und später folgende elastische Kompression und Massagebehandlung mit grauer Salbe. Scharff - Flensburg.

**341. Nußbaum.** Sehnenplastik bei Ulnarislähmung. Zentralbl. f. Chir. 1916, 49.

Nußbaum hat am Präparat die Ansätze des Flex. dig. subl. am Mittelglied abgelöst und die Sehne bis in die Hohlhand gespalten. Den so entstehenden radialen Zipfel hat er durch den Interosseus dorsalis I hindurch zur Rückseite geführt und dort am freien Rande der Streckaponeurose fixiert, den ulnaren Zipfel unter dem Lig. capitul. transvers. hindurch an der anderen Seite der Streckaponeurose. Es gelang auf diese Weise, am Präparat den Ausfall vollkommen auszugleichen. Blencke - Magdeburg.

**342. Payr,** Amputationsstumpfplastik des Vorderarmes für aktive Bewegung einer Handprothese. (Med. Gesellsch. zu Leipzig, 25. Januar 1916.) Münch. med. Wochenschr. 1916, 10.

Payr stellt einen Mann vor, bei dem er bereits in den Jahren 1912 und 1913 bei einem Amputationsstumpf des Vorderarmes knapp oberhalb des Handgelenks, die Sehnen so erhalten und mit Haut bedeckt hat, daß ihre Muskelkraft zur aktiven Bewegung einer (noch nicht vorhandenen) Prothese benutzt werden kann. Payr betont besonders, daß schon vor Sauerbruch verschiedene Chirurgen, vor allem Vanghetti, sich mit der Technik, für willkürliche Prothesenbewegung

Digitized by Google Original from UNIVERSITY OF CALIFORNIA
Generated on 2019-10-16 13:05 GMT / http://hdl.handle.net/2027/uc1.b3774661
Public Domain in the United States, Google-digitized / http://www.hathitrust.org/access_use#pd-us-google

geeignete Amputationsstümpfe zu bilden, befaßt haben. Payr bespricht weiter die Amputationstechnik im Kriege und hebt hervor, daß die sog. lineäre Amputation nach Kausch schlechte Stümpfe liefert und oft Reamputation nötig macht. Er schildert, in welcher Weise er im Felde bei schwer septischen Verletzungen amputiert hat, um offene Wundbehandlung durchzuführen und doch gute Stümpfe gewinnen zu können. Scharff - Flensburg.

**343. Peiser,** Freie Fetttransplantation bei der Behandlung der Dupuytrenschen Fingerkontraktur. Zentralbl. f. Chir. 1917, 1.

Peiser hat versucht, bei der Dupuytrenschen Fingerkontraktur nach radikaler Entfernung alles erkrankten Gewebes ein Wiederverwachsen der Haut mit den darunter gelegenen Weichteilen durch Zwischenlagerung eines frei transplantierten Fettlappens zu verhindern. Das Resultat der Operation wurde 4 Monate hindurch beobachtet. Die anfangs butterweiche Fettunterpolsterung ist allmählich zu einem weich elastischen Kissen geworden, das weder mit der Haut noch mit den Sehnen innig verwachsen ist. Es läßt sich bei gebeugten Fingern deutlich gegen die Unterlage verschieben und die Haut der Hohlhand legt sich in schöner Weise über dem Transplantat in die normalen Quer- und Schrägfalten. Die Bewegung der Finger ist völlig frei.

Blencke - Magdeburg.

**344. Perthes,** Ist homöoplastische Hautverpflanzung unter Geschwistern der Autotransplantation gleichwertig? Zentralbl. f. Chir. 1917, 20.

Auf Grund einer einwandfreien Beobachtung beantwortet Perthes diese Frage mit Nein. Er gibt ohne weiteres zu, daß eine freie Hauttransplantation von Geschwistern auch einmal beim Menschen gelingen kann, ist aber der Ansicht, daß von der Homöotransplantation auch bei Entnahme des Materials von gleichgeschlechtlichen Geschwistern keineswegs das gleiche erwartet werden kann wie von der Autotransplantation. In dem vorliegenden Falle wurde die Anheilung der körpereigenen Epidermis, sowie die Resorption der körperfremden schwesterlichen Epidermis an allen Läppchen übereinstimmend beobachtet, nachdem diesem allmählichen Verschwinden eine vorübergehende Anheilung des körperfremden Transplantationsmateriales voraufgegangen war.

Blencke - Magdeburg.

**345. Pflughardt,** Demonstration, zur Erzielung der willkürlich bewegbaren künstlichen Hand. (Med. Gesellsch. z. Magdeburg, 15. Juni 1916.) Münch. med. Wochenschr. 1916, Nr. 36.

Pflughardt zeigt einen von ihm im September 1915 operierten Kriegsverwundeten, an dessen Vorderarmamputationsstumpf zwei operativ geschaffene Kraftwülste, ein Beuger- und ein Streckerwulst, mit erheblicher Kraft selbständig Arbeit leisten. Zwei weitere Armamputierte sind durch systematische Muskelübungen für die kineplastische Nachoperation vorbereitet worden.

Scharff - Flensburg.

**346. Port,** Ueber die quere Eröffnung des Kniegelenkes bei Meniskusverletzungen. (Aerztl. Verein in Nürnberg, 30. November 1916.) Münch. med. Wochenschr. 1917, 23.

Digitized by Google
Original from UNIVERSITY OF CALIFORNIA
Generated on 2019-10-16 13:05 GMT / http://hdl.handle.net/2027/uc1.b3774661
Public Domain in the United States, Google-digitized / http://www.hathitrust.org/access_use#pd-us-google

Port hat in 5 Fällen von Meniskusverletzung das Gelenk nach Kirschner quer eröffnet und dann den verletzten Meniskus entfernt. Stets Heilung per primam mit völlig freier Funktion. Die gleiche Operation hat er in 3 Fällen zur Entfernung von kleinen Geschoßsplittern aus dem Kniegelenk ausgeführt.

Scharff - Flensburg.

**347. Ranzi,** Laminektomie. (K. k. Gesellsch. d. Aerzte, Wien, 1. Dezember 1916.) Münch. med. Wochenschr. 1917, 1.

Vorstellung von 3 Fällen von Verletzung des Hals- und oberen Brustmarks mit Lähmung der Gliedmaßen, die durch Laminektomie wesentlich gebessert wurden. Scharff - Flensburg.

**348. Roemer,** Ueber die operative Behandlung der frischen, irreponiblen Querfrakturen am oberen Humerusende. Diss. Tübingen 1916.

Roemer hat 79 Fälle der genannten Verletzung aus der Literatur von 1900 bis 1913 zusammengestellt, unter denen sich 3 von Hofmeister operierte befinden, deren Krankengeschichten genau wiedergegeben werden. Er ist der Ansicht, daß die operative Behandlung der frischen irreponiblen Querfrakturen des oberen Humerusendes sehr brauchbare Resultate ergibt, und zwar sollte auch bei der Luxationsfraktur die blutige Reposition in erster Linie erstrebt und die Resektion des Kopfes nur dann ausgeführt werden, wenn die blutige Reposition mißlingt oder eine ausgedehnte Komminutivfraktur vorliegt, oder wenn bei der Fractura colli anatomici die Aussicht auf Anheilung des frakturierten Kopfteils gering ist. Für die Fraktur ohne Luxation des Kopfes kommt nur die blutige Reposition in Frage, die Resektion des Kopfes ist ausgeschlossen. Die blutige Reposition erscheint indiziert, wenn es auf unblutige Weise nicht gelingt, eine solche Reposition und Retention zu erreichen, daß ein funktionell befriedigendes Resultat als gesichert anzusehen ist oder die unblutige Reposition von vornherein ausgeschlossen erscheint. Zu lange sollten die konservativen Methoden nicht versucht werden, damit nicht aus der frischen Fraktur eine veraltete wird und somit die Chancen der Operation wesentlich verschlechtert werden.

Blencke - Magdeburg.

**349. Röpke,** Zur operativen Gelenkmobilisation. Deutsche med. Wochenschr. 1916, Nr. 42.

Röpke gibt einige allgemeine Ratschläge für die Gelenkoperationen. Zunächst wird ohne Blutleere gearbeitet, um Nachblutungen sicher zu vermeiden. In der Wahl der Schnittführung wird man sich durch die Frage leiten lassen, auf welche Weise der Bewegungsapparat am wenigsten geschädigt wird. Röpke empfiehlt dringend freitransplantiertes Fett. Ueber dem eingelegten Material kann das neugeschaffene Gelenk als solches völlig geschlossen werden. Keine Brücke eines gestielten Lappens durchbricht die neue Umrandung des Gelenkspaltes, der entlang einer etwa sich bildenden Wundeiterung ihren Weg ins Innere nehmen kann. Den Fettlappen entnimmt Röpke gewöhnlich der Außenseite eines Oberschenkels. Jede Quetschung des Fettlappens ist vom Uebel. Das Vorhandensein eines Eiterherdes und Aehnliches im Knochen hält Röpke nicht ab, plastisch zu operieren. Bibergeil.

Digitized by Google
Original from UNIVERSITY OF CALIFORNIA
Generated on 2019-10-16 13:05 GMT / http://hdl.handle.net/2027/uc1.b3774661
Public Domain in the United States, Google-digitized / http://www.hathitrust.org/access_use#pd-us-google

**350. Rosenthal,** Ueber Sperrdrainage. Zentralbl. f. Chir. 1917, 11.

Rosenthal benutzt kleine Sperrhölzchen, die quer in die Wundränder eingeklemmt werden, aber die Ränder der durchtrennten Fascie mitfassen und spreizen müssen. Sie werden in gewünschter Länge und Breite mit dünnem Schusterspan zurechtgeschnitten und bleiben, ohne daß die Wunde ausgestopft wird, so lange liegen, bis die eitrige Sekretion bzw. die Abstoßung nekrotischer Gewebe aufgehört hat. Blencke - Magdeburg.

**351. F. Sauerbruch,** Die willkürlich bewegbare künstliche Hand. Berlin 1916. Jul. Springer.

Im Verein mit den Anatomen G. Ruge und W. Felix, sowie Oberarzt Stadler schildert Sauerbruch Entstehungsgeschichte, anatomische Grundlagen, chirurgische Grundsätze und Technik seines Verfahrens zur Hersetellung kinetischer Prothesen. Nach kurzem Ueberblick über die Geschichte künstlicher Hände werden die anatomischen Grundlagen der chirurgischen Aufgabe eingehend besprochen. Für den Oberarm werden fünf, für den Unterarm sechs Wertzonen angegeben, je nach Stumpflänge und Erhaltensein der Muskelansätze. Die Aufgabe des Chirurgen zur Schaffung von Kraftquellen für das künstliche Glied hat streng zu berücksichtigen, welche Muskeln noch für die Bewegung des ganzen Stumpfes in Frage kommen. Nach der anatomischen Lage kann der Chirurg sowohl am Ober- wie am Unterarm stets Material für zwei Kraftquellen in der erhaltenen vorderen und hinteren Muskulatur finden; in verschiedenen Wertzonen wären sogar mehr als zwei Kraftquellen herstellbar, jedoch stößt dies auf große technische Schwierigkeiten. Vom chirurgischen Standpunkt aus wird die Sachlage auch dadurch oft schwieriger, daß die anatomischen Wertzonen sich nach oben hin verschieben können, wenn z. B. höhere Bezirke durch sekundäre Entzündung oder Eiterung leiden. Gute Beweglichkeit des Stumpfes mit Erhaltung aller Muskeln, die den Stumpf selbst bewegen, ist unbedingt erforderlich, die Knochenlänge tritt dem gegenüber an Bedeutung zurück. Aufgabe des Chirurgen ist Bildung der Kraftwülste aus der Muskulatur und ihre Umwandlung zu Kraftquellen für die künstliche Hand. Uebungen in allen Stadien der Stumpfheilung zwecks Ausbildung der Muskeln im Stumpf selbst, unabhängig von der oberhalb gelegenen Muskulatur, sind unter Leitung des Arztes auszuführen.

Ob eine, zwei oder mehrere Kraftquellen zu schaffen sind, richtet sich nicht nur nach der anatomischen Lage und klinischen Untersuchung, sondern auch nach Intelligenz und Beruf des Patienten. Streckmuskulatur ist im allgemeinen nur da zu verwenden, wo sie in hohem Maße selbständig, unabhängig von den Beugemuskeln ihre Funktion auszuüben erlernt hat. Möglichst frühe plastische Umwandlung der Stümpfe, am besten in Allgemeinnarkose und ohne Blutleere. Eingehende Besprechung von Bildung der Kraftwülste bei verschiedenen Stumpfarten. Vorteilhaft ist die Auskleidung des den Kraftwulst durchsetzenden Kanals mit einem vorher allseitig geschlossenen Hautschlauch. Mit der Herstellung des Kraftkanals ist die Aufgabe des Chirurgen noch nicht beendet, vielmehr muß er noch für Steigerung der Leistungsfähigkeit der Kraftquelle und Schulung durch den Willen des Patienten sorgen. Erst einfache Uebungen, dann Gewichtziehen, mit allmählicher Mehrbelastung, Pendelapparatübungen. Die Leistungsfähigkeit

Digitized by Google
Original from UNIVERSITY OF CALIFORNIA
Generated on 2019-10-16 13:05 GMT / http://hdl.handle.net/2027/uc1.b3774661
Public Domain in the United States, Google-digitized / http://www.hathitrust.org/access_use#pd-us-google

der Kraftquelle nimmt nicht ab, sondern zu. Der Patient muß lernen, seinen Stumpf und Kanal selbst ordentlich zu pflegen, um späteren Abscheuerungen und Entzündungen vorzubeugen. Die chirurgisch gebildeten Kraftquellen sind in erster Linie für Bewegung der künstlichen Hand bestimmt, für gröbere Bewegungen, z. B. Beugen und Strecken des Ellbogens, werden vorteilhaft andere Kräfte, wie Schulterbewegungen, herangezogen. Der Techniker hat die Aufgabe, eine Hand zu schaffen, die, je nach dem Beruf des Patienten, als Breitgreifhand oder Spitzgreifhand, am besten als Kombination dieser beiden Hände gebaut ist. Es werden in dieser Hinsicht einige Richtlinien angegeben. Schasse - Berlin.

**352. Sauerbruch,** Weitere Fortschritte in der Verwendung willkürlich beweglicher Prothesen für Arm- und Beinstümpfe. Münch. med. Wochenschr. 1916; Feldärztl. Beil. Nr. 50.

Sauerbruch berichtet, daß jetzt fast 100 Amputierte mit Erfolg nach seinem Verfahren operiert worden sind. Es werden jetzt möglichst zwei Kraftquellen geschaffen, um die Leistungsfähigkeit des Stumpfes zu erhöhen. Die technischen Arbeiten sind jetzt so weit vorgeschritten, daß ein zweckmäßiges Ersatzglied mit brauchbarer Hand hergestellt werden kann, und zwar soll die Singener Prothese die Leistungen des Carnesarms weit übertreffen. Die Prothese ermöglicht ein wirklich willkürliches Fassen und Greifen der künstlichen Hand mit der nötigen Kraft und Ausdauer. Auch bei 7 Oberschenkelamputationen wurde das Verfahren durchgeführt und ermöglichte ein willkürliches Strecken des Unterschenkels der Prothese, während die Beugung durch Federkraft zustande kam. Sauerbruch bittet die Aerzte im Felde, durch zweckmäßige Absetzung der Glieder vorzuarbeiten. Es sollen möglichst viel Weichteile erhalten bleiben.
Scharff - Flensburg.

**353. Scheel,** Zur Technik der Sehnenverpflanzung. Zentralbl. f. Chir. 1917, 20.

Ausgehend von der Erwägung, daß, je mehr der ganze Gleitapparat geschont wird, um so weniger der verpflanzte Muskel und die verpflanzte Sehne in ihrer neuen Umgebung zu Verwachsungen neigen werden, hält es Scheel für das Sicherste, wenn man Muskel und Sehne mit dem ganzen Gleitapparat einschließlich der Sehnenscheide unter Schonung der ernährenden Gefäße und der versorgenden Nervenäste verpflanzen würde. Daß das in geeigneten Fällen möglich ist und daß das Sehnenscheidengewebe derartig ausgedehnte Loslösungen auf weite Strecken verträgt, sucht er an einem Fall zu beweisen, den er dementsprechend operiert hat. Blencke - Magdeburg.

**354. Schepelmann,** Ziele und Wege der Arthroplastik. Münch. med. Wochenschrift 1917; Feldärztl. Beil. Nr. 11.

Schepelmann berichtet über sein Verfahren, ankylosierte Gelenke zu mobilisieren, das er bereits in über 60 Fällen ausgeführt hat. Von der Payrschen Arthroplastik unterscheidet sich Schepelmanns Verfahren vor allem dadurch, daß er auf Interposition von Weichteilen vollständig verzichtet. Er ist dabei von der Rouxschen Lehre ausgegangen, daß durch Bewegung zweier Knochenflächen gegeneinander letztere sich mit Knorpel überziehen. Die Operation wird dadurch zugleich einfacher, die Wundheilung günstiger. Ein Verwachsen der

Digitized by Google
Original from UNIVERSITY OF CALIFORNIA
Generated on 2019-10-16 13:05 GMT / http://hdl.handle.net/2027/uc1.b3774661
Public Domain in the United States, Google-digitized / http://www.hathitrust.org/access_use#pd-us-google

angefrischten Knochenflächen wird in den ersten Tagen nach der Operation durch Streckverband verhindert, nach einigen Tagen beginnen dann die Bewegungsübungen, unter deren Einfluß sich die Sägeflächen mit einem dünnen, glatten Ueberzug bedecken, der mehr und mehr knorpelähnlich wird. Schepelmann legt besonderen Wert darauf, die Festigkeit der Seitenbänder zu erhalten, um ein Schlottergelenk zu vermeiden. An 3 Krankengeschichten und mehreren Abbildungen zeigt er die guten Erfolge seines Verfahrens.

Scharff - Flensburg.

**355. Schmerz,** Ein neuer Weg zur schonenden Eröffnung des Kniegelenks. Zentralblatt f. Chir. 1916, 48.

Schmerz empfiehlt als eine vorzügliche Methode zur schonenden Eröffnung des Kniegelenks die wiederholt angegebene, aber leider zu wenig bekannte Halbierung der Streckschne des Quadriceps, der Patella und des Lig. patellae proprium, die von seinem Kollegen „wiedererfunden" wurde, und gibt dann noch eine neue Methode an, die sich ihm in 2 Fällen sehr gut bewährt hat. Er spaltet das freigelegte Lig. patellae durch zwei durch das ganze Band hindurchgeführte, mit seiner Längsverlaufsrichtung parallele Schnitte, welche das ganze Band in drei gleiche Teile teilen. Die beiden äußeren, das Band begrenzenden Schnitte gehen einheitlich über in die beiden seitlichen Umgrenzungsschnitte der Kniescheibe. Die beiden äußeren Teile werden oben abgeschnitten und der mittlere unten, und so gelangt man nun in das Gelenk, das man sich dann noch durch seitliche Einschnitte in die Gelenkkapsel bzw. in die Verstärkungsbänder übersichtlicher machen kann. Behufs Verstärkung des zerlegten und wieder zusammengefügten Ligaments kann man, obwohl das nicht unbedingt notwendig ist, einen Fascienlappen herabschlagen und über Kniescheibe und Kniescheibenband nähen.

Blencke - Magdeburg.

**356. Schmerz,** Neue Anschauungen über operative Gelenksmobilisation. Zentralblatt f. Chir. 1916, 47.

Schmerz ist auf Grund einiger Beobachtungen zu der Ansicht gekommen, daß alloplastisches Interpositionsmaterial für die operative Gelenksneubildung schädlich, heteroplastisches Material zwecklos und autoplastisches lebendes Material im Sinne von Fascie od. dgl. zur Herstellung eines Gelenkes nicht unbedingt notwendig ist. Er hat eine Knochenpoliermethode mit einem eigenen Instrumentarium ausgearbeitet, welche auf Grund praktischer Erfahrungen und auf Grund röntgenologischer, makroskopischer und histologischer Untersuchungen in ihm die Ueberzeugung reifen ließ, daß die Neubildung des operativ angestrebten Gelenkes vom Interpositionsmaterial unabhängig ist und daß auch ohne Einpflanzung von lebender Fascie nach entsprechender Knochenbearbeitung ein neues Gelenk mit seinen Anteilen, mit Kapsel, Bändern, mit flüssigem Inhalt und ein vollständiger Gelenkkörperüberzug als Knorpelersatz sich bildet und daß an der oberen Knochenschicht eine Neoarchitektonik besonders in der Sphäre der größten mechanischen Beanspruchung stattfindet.

Die interpositionslose Methode beruht darauf, daß man nach radikaler Entfernung aller Hemmungsmomente für das künftige Gelenk die Gelenkkörper möglichst den normalen nachbildet mit Säge und Meißel und dann dieselben

Digitized by Google
Original from UNIVERSITY OF CALIFORNIA
Generated on 2019-10-16 13:05 GMT / http://hdl.handle.net/2027/uc1.b3774661
Public Domain in the United States, Google-digitized / http://www.hathitrust.org/access_use#pd-us-google

möglichst glatt gestaltet durch ein Ausfeil- und Polierverfahren, wodurch die Knochenoberfläche einen mitunter samtartigen bis schlüpfrigen Charakter erhält.

Zwei durch operative Mobilisierung hergestellte Gelenke, bei denen noch operative Korrekturen vorgenommen werden mußten, ließen den Verfasser diese Verhältnisse der Wiederherstellung des Gelenkes genau studieren, auf die er in der Arbeit noch näher eingeht. Blencke - Magdeburg.

**357. Schmerz,** Zur operativen Behandlung konischer Unterschenkelstümpfe. Zentralbl. f. Chir. 1916, 46.

Das Prinzip der vom Verfasser angegebenen Methode ist die Bildung eines knöchernen Steigbügels aus den Stümpfen des Waden- und Schienbeins und Umhüllung derselben mit Weichteilen unter gleichzeitiger Lagerung der Hautnarbe möglichst außerhalb der neugebildeten, durch den knöchernen Steigbügel bestimmten Unterstützungsfläche. Die Tibia wird so hoch abgetragen, daß ihr Querschnitt von Muskelweichteilen leicht bedeckt werden kann, die Hälfte der Fibula so weit, als es der Breite des Spatium interosseum entspricht, und nunmehr wird die stehengebliebene Hälfte der Fibula, welche mit Periost von außen her überkleidet ist, vorsichtig eingeknickt und in eine Kerbe der Tibia eingefügt. Blencke - Magdeburg.

**358. Schmieden,** Die Knochennaht in granulierender Wunde. Zentralbl. f. Chir. 1916, 39.

Um die Pseudarthrosenbildung, namentlich an der unteren Extremität, zu vermeiden, empfiehlt Schmieden die Knochennaht in granulierender Wunde, sobald die Wundreinigung erfolgt und volle Entfieberung eingetreten ist. Er klappt den Defekt auf, versieht beide Knochenstümpfe ohne irgendwelche Weichteilschnitte nur unter Umschneidung der granulierenden Knochenenden mit einem glatten frischen Sägeschnitt, durchbohrt letztere und drückt sie mit kräftigen Drahtnähten fest aufeinander. Ein gefensterter Gipsverband fixiert das Bein vom Becken bis an die Zehen, und offene Wundbehandlung oder häufige lockere Bedeckung mit aseptischer Gaze gibt allen Sekreten Abfluß. In 6 bis 8 Wochen pflegt die knöcherne Festigkeit so groß zu sein, daß man den zweiten und oft schon damit den letzten Gipsverband anlegen kann. Die Drahtnähte werden je nach Lage der Sache in der 4.—5. Woche nach der Operation durch das Gipsfenster hindurch entfernt. Die Operation gibt vortreffliche Resultate und das gesamte Krankenlager wird um viele Monate abgekürzt und insbesondere das monatelange Abwarten unnötig, welches anderenfalls für eine sekundäre aseptische Knochennaht zur Bedingung gemacht werden muß.

Schmieden hofft, daß seine Zeilen Anlaß geben, sich von der Zweckmäßigkeit der Operation, die nach seinen Beobachtungen fast nirgends üblich zu sein scheint, zum Wohle der Verwundeten zu überzeugen.

Blencke - Magdeburg.

**359. Spitzy,** Zur Ausnutzung der Pro- und Supination bei langen Vorderarmstümpfen. Münch. med. Wochenschr. 1916; Feldärztl. Beil. Nr. 50.

Spitzy hat für Vorderarmamputierte besondere Prothesen, sog. „Dreharme", bauen lassen, bei denen die Pro- und Supinatoren zur Bewegung von Hand

Digitized by Google Original from UNIVERSITY OF CALIFORNIA
Generated on 2019-10-16 13:05 GMT / http://hdl.handle.net/2027/uc1.b3774661
Public Domain in the United States, Google-digitized / http://www.hathitrust.org/access_use#pd-us-google

und Fingern benutzt werden. Dies ist aber nur möglich, wenn die beiden Vorderarmknochen völlig voneinander frei sind. Deshalb muß schon bei der Amputation darauf geachtet werden, daß das Periost nicht zurückgeschoben und hängen gelassen wird, damit sich kein Brückencallus bildet. Im Verband ist nach Möglichkeit die Supinationsstellung zu erhalten, und sobald wie möglich sind nach der Operation Pro- und Supinationsübungen zu machen. Kontrakturen sind durch mediko-mechanische Uebungen oder Operation zu beseitigen. Technische Einzelheiten und Beschreibung der Prothese sind in den „Mitteilungen des Vereins Technik für Kriegsinvalide", Wien 1916, Heft 5 (E. Feldscharek, Dreharme) enthalten. Scharff - Flensburg.

**360. Spitzy,** Zur Versorgung von kurzen Vorderarmstümpfen durch Muskelunterfütterung. Münch. med. Wochenschr. 1917; Feldärztl. Beil. Nr. 1.

Bei ganz kurzen Vorderarmstümpfen hat Spitzy die Bizepssehne samt der darüberliegenden Haut durch zwei seitliche Schnitte von der Unterlage gelöst und den entstehenden Spalt durch einen Lappen aus der Brusthaut mit Haut ausgekleidet. Nach Anheilung des Lappens wurde in den Schlitz ein Elfenbeinstift eingeführt und mit einem Hebelwerk in Verbindung gebracht, das einerseits den Unterarm gegen den Oberarm bewegt, anderseits nach Einsetzen einer Umschaltung zum Oeffnen und Schließen der Finger benutzt wird. Bei etwas längeren Stümpfen wird eine Schnürfurche am Stumpf gebildet, über diese ein Riemen geführt, der an einen an der Rückseite des Armes verlaufenden Bügel angeschlungen wird. So gelingt es, den Stumpf so fest zu fassen, daß er den Vorderarmteil der Prothese mitbewegt. Für kurze Stümpfe sind auch Prothesen gearbeitet, bei denen der Stumpf mittels einer Kappe gefaßt wird, die durch zwei Federn an den Stumpf und zugleich an den Oberarmteil der Prothese angedrückt wird. Die Kappe ist mit der Unterarmschiene in Verbindung und bewegt diese durch Bewegung des Stumpfes. Scharff - Flensburg.

**361. Stauff,** Gelenkresektion bei septischem Hüftschuß. (Vereinigung niederrhein.-westf. Chirurgen zu Düsseldorf, 6. Jan. 1917.) Zentralbl. f. Chir. 1917, 14.

Wegen Hüftgelenkseiterung wurde die subtrochantere Hüftresektion vorgenommen mit nachfolgender Extensionsbehandlung in extremer Abduktionsstellung. Patient geht ohne Schiene mit Stock ganz normal und sicher, ohne Stock etwas hinkend, er ist Forstgehilfe und geht täglich seine 4—6 Stunden ohne Beschwerden. Nur die Rotationsbewegungen sind behindert. Das Röntgenbild zeigt den resezierten Oberschenkel in der Pfanne. Es hat sich bei einer reellen Verkürzung des Beines von 6 cm eine vollkommene Nearthrose ausgebildet.

Blencke - Magdeburg.

**362. Steinmann,** Ueber Ersatz von Gelenkbändern. Zentralbl. f. Chir. 1916, 49.

Bei einer Zerreißung des inneren Knieseitenbandes hat Steinmann an der inneren Tibiakante aus dem oberen Drittel des Schienbeins eine gestielte, etwa 8 cm lange, 1 cm breite und 3 mm dicke Periostknochenlamelle mit oberer Basis losgemeißelt, nach oben umgelegt und das obere Ende subperiostal dem Condylus internus femoris angelagert und durch einige Knopfnähte mit dem wieder darübergelegten Periost verbunden. Eine wesentliche neue Knochen-

Digitized by Google
Original from UNIVERSITY OF CALIFORNIA
Generated on 2019-10-16 13:05 GMT / http://hdl.handle.net/2027/uc1.b3774661
Public Domain in the United States, Google-digitized / http://www.hathitrust.org/access_use#pd-us-google

bildung und daherige Verdickung des neuen Seitenbandes hat nicht stattgefunden. Der Patient arbeitet wieder als voll arbeitsfähig in seinem Beruf.

Blencke - Magdeburg.

**363. Stracker,** Zu den Ueberbrückungsversuchen von Nervendefekten. Zentralbl. f. Chir. 1916, 50.

Die in dem Professor Spitzy - Wien unterstellten orthopädischen Spital mit der Tubulisation gemachten Erfahrungen ergaben, daß bei solchen, die eine Entfernung von mehr als 2 cm überbrücken sollten, kein Erfolg aufgetreten ist. Ein günstiges Resultat brachten nur ganz wenige Fälle, die mit leeren Venenrohren versorgt wurden und keine größere Unterbrechung als die genannte aufwiesen. Von dem Edingerschen Verfahren, sei es mit den Originalröhrchen, sei es mit Blutserumagarvenen, sah man bisher überhaupt keinen Erfolg. Es wurden deshalb Versuche gemacht mit Nervenstücken, die bei reiner Reamputation oder Sauerbruchschen Stumpfplastiken gewonnen und nach Anfrischung eingesetzt wurden, nachdem vorher beim Spender eine Wassermannsche Reaktion mit einer Blutprobe vorgenommen war. Dieses Material erscheint Stracker nicht bloß vom Standpunkt des Neurotropismus aus geeignet, sondern auch, wenn man annimmt, daß das eingesetzte Stück nur als Leitband diene.

Nach des Verfassers Erachten ist bei geringen Diastasen der Nervenenden — unter $1^1/_2$ cm — nach möglichster Annäherung der Enden mittels epineuralen Haltefäden die bloße Umscheidung mit leeren Kalbsvenenrohren auszuführen. Bei großen Substanzverlusten wären Nervenstücke einzusetzen. Bleibt die Operation erfolglos, ist mindestens nicht mehr gewagt, als bei den Versuchen mit agargefüllten Gefäßröhren, von denen Stracker bisher überhaupt noch keine exakt nachgewiesenen Herstellungen der Motilität beobachten konnte. (Referent hat bezüglich der Edinger-Röhrchen die gleichen Erfahrungen bei einer ganzen Reihe von Fällen machen können, über die er nächstens berichten wird.)

Blencke - Magdeburg.

**364. Strauß,** Die konservative Therapie bei Frostgangrän von Hand und Fuß. Münch. med. Wochenschr. 1917; Feldärztl. Beil. Nr. 9.

Strauß empfiehlt, bei Frostgangrän von Hand und Fuß nicht immer die Demarkation abzuwarten und dann im Gesunden abzusetzen, weil dadurch der Erkrankte bei der unteren Extremität oft von einer Prothese abhängig wird und bei Gangrän der Finger die Erwerbsfähigkeit gefährdet wird. Durch plastische Operationsmethoden, besonders Autoplastik mit großen Hautfascienlappen lassen sich die Substanzverluste der Haut so decken, daß diese Nachteile vermieden werden.

Scharff - Flensburg.

**365. Struck,** Nervenplastik nach Edinger. Zentralbl. f. Chir. 1917, 7.

Struck benutzte bei einer queren Durchtrennung des Nervus ulnaris knapp unterhalb des Ellbogengelenks zur Nervenplastik ein Edinger-Röhrchen und legte dann nochmals den Nerven frei, nachdem sich nach Verlauf von 8 Monaten nicht die geringsten Spuren einer Besserung gezeigt hatten. Er fand beide Nervenenden fest an der Wand der Kalbsarterie angewachsen, die Nervenstümpfe selbst waren kolbig verdickt und narbig verändert. Zwischen beiden Nervenenden bestand ein Zwischenraum von $1^1/_2$—2 cm. Es lag also ein absoluter Mißerfolg vor bei völlig reaktionslosem Heilverlauf.

Blencke - Magdeburg.

Digitized by Google
Original from UNIVERSITY OF CALIFORNIA
Generated on 2019-10-16 13:05 GMT / http://hdl.handle.net/2027/uc1.b3774661
Public Domain in the United States, Google-digitized / http://www.hathitrust.org/access_use#pd-us-google

**366. Walcher,** Lebendiger Handersatz durch Schaffung eines neuen Gelenks. Deutsche med. Wochenschr. 1916, Nr. 44.

Das Ergebnis wurde dadurch erzielt, daß das untere Ende des Radius zu einem Glied umgeschaffen wurde, das willkürlich in Flexion und Extension bewegt werden kann. Auch eine seitliche willkürliche Bewegung ist vorhanden, außerdem auch die Supination und Pronation. Der Fall betraf einen Mann mit einer amputierten rechten Hand, bei dem Walcher aus dem Radius ein neues Glied gebildet hat. Bibergeil.

**367. Wolff,** Eine Modifikation der Wilmschen Operation bei Ablatio cruris. Münch. med. Wochenschr. 1916; Feldärztl. Beil. Nr. 38.

Wolff empfiehlt, die Achillessehne im Zusammenhang mit der Knochenscheibe, die abgesägt wird, loszulösen, letztere auf die Sägefläche der Tibia zu legen und mit einigen Katgutnähten von Periost zu Periost zu befestigen. Dadurch wird ein tragfähiger Stumpf erzielt. Scharff-Flensburg.

**368. Zambrzycki,** Ueber die Temperaturreaktion nach aseptischen Operationen. Diss. Breslau 1916.

Der Arbeit liegen die an 553 Fällen gemachten Beobachtungen zugrunde, von denen nur 7 einen gleichen Temperaturverlauf vor und nach der Operation zeigten. Bei einem so kleinen Prozentsatz können diese Fälle nach des Verfassers Ansicht nicht als Beweis dafür gelten, daß zum Begriffe einer aseptischen Operation ein vollkommen reaktionsloser Verlauf gehört. Die Ansicht, daß die nach jeder aseptischen Operation auftretende Temperaturreaktion mit dem sog. aseptischen Fieber identisch ist, ist nicht richtig; vielmehr ist es eine kombinierte Wirkung von Toxinen und pyrogenen Stoffen, die sie hervorbringt, da in jede Operationswunde Bakterien hineingelangen. Ihre Zahl ist zwar derartig herabgedrückt, daß sie keine Eiterung mehr verursachen und sich nicht vermehren können, da sie bald von den Schutzstoffen des Blutes abgetötet werden, jedenfalls aber werden dabei Toxine frei. Daneben kommt es durch mechanische Gewebsschädigung zu einem mehr oder minder umfangreichen Gewebszerfall, wobei Albumosen abgespalten werden. Es werden also aus der aseptischen Operationswunde Toxine und Albumosen resorbiert und wirken temperatursteigernd. Dabei steigt auch die Pulsfrequenz entsprechend der erhöhten Körperwärme, was ein weiterer Beweis dafür ist, daß es sich nicht um ein rein aseptisches Fieber handelt, sondern daß Toxine mitwirken. Nach Zambrzyckis Ansicht gibt es ebensowenig im klinischen als im pathologisch-anatomischen Sinne nach den Untersuchungen Marchands eine vollkommen reaktionslose Heilung, so daß man besser täte, den Begriff „reaktionsloser Verlauf" fallen zu lassen und ihn z. B. durch „glatter Verlauf" zu ersetzen. Zusammengefaßt sind die Ergebnisse der lesenswerten Arbeit folgende:

1. Nach jeder aseptischen Operation kommt es zu einer reaktiven Steigerung der Körperwärme.

2. Ihre Größe ist der Ausdehnung der Wunde direkt proportional.

3. Es gibt keinen im klinischen Sinne vollkommen reaktionslosen Wundheilungsverlauf. Blencke-Magdeburg.

**Auerbach,** Nervenoperationen **237.**
**v. Baracz,** Desinfektion der Hände **1.**

Digitized by Google
Original from UNIVERSITY OF CALIFORNIA
Generated on 2019-10-16 13:05 GMT / http://hdl.handle.net/2027/uc1.b3774661
Public Domain in the United States, Google-digitized / http://www.hathitrust.org/access_use#pd-us-google

**Brodnitz,** Weichteilschützer bei Amputationen **32.**
**Carl,** Sehnenabriß **220.**
**Dreyer,** Lederhandschuhe zum Händeschutz bei Operationen **7.**
**Enderlen** und **Lobenhoffer,** Nervenoperationen **243.**
**Haß,** Nervenoperationen **244.**
**Herzog,** Nervenoperationen **245.**
**Hochenegg,** Indikationen zur Amputation im Frieden und im Kriege **382.**
**Hohmann** und **Spielmeyer,** Nervenoperationen **246.**
**Hörhammer,** Operation bei Ostitis fibrosa **210.**
**Klauser,** Nervenoperationen **247.**
**Kramer,** Behandlung der Unterkieferverrenkung **199.**
**Krüger,** Nervenoperationen **248.**
**Lanz,** Der „schnellende" Nacken **273.**
**Lanz,** Nervenoperationen **249.**
**Lengfellner,** Nervenoperationen **250.**
**Löwenstein,** Nervennaht **253.**
**Moszkowicz,** Nervenoperationen **254.**
**Mühlhaus,** Schlottergelenk **225.**
**Orth,** Fascienplastik bei traumatischer Spitzfußhaltung **298.**
**Payr,** Brückencallus **226.**
**Ringel,** Operative Behandlung der Knochenbrüche **230.**
**Schrelegg,** Sehnenplastik bei Radialislähmung **257.**
**Seibert,** Radialislähmung **259.**
**Spitzy,** Nervenoperationen **260, 261.**
**Stracker,** Prognostik der Operationen an peripheren Nerven **262.**
**Sudeck,** Pseudarthrosenoperation **233, 234.**

---

## 24. Unfallpraxis. Gutachten.

**369. Seidel,** Die Humerusfraktur durch Werfen von Handgranaten. Münch. med. Wochenschr. 1917; Feldärztl. Beil. Nr. 6.

Seidel teilt die Krankengeschichte von zwei Soldaten mit, die beim Werfen von Handgranaten einen Bruch des rechten Oberarmknochens im unteren Drittel ohne stärkere Verschiebung erlitten hatten. Die Knochenbrüche waren durch bloße Muskeltätigkeit entstanden und Seidel erklärt, wie eine übermäßig intendierte Streckbewegung des Armes den Bruch herbeiführen kann.

Scharff - Flensburg.

**370. Staleman,** Anpassung nach Fingerverletzungen. Tydschrift voor Ongevallen-Geneeskunde, Januar 1917.

Verfasser, nichtärztlicher Angestellter des Reichsversicherungsamtes, teilt verschiedene Beispiele von großer Anpassung nach Fingerverletzungen mit, sogar nach Verlust des ganzen Daumens. Einige seien hier kurz erwähnt.

Ein 16jähriger Jüngling verlor das Endglied und mehr als die Hälfte des Grundgliedes des linken Daumens. Trotzdem wurde er Torpedist und ist jetzt Gefreiter.

Digitized by Google
Original from UNIVERSITY OF CALIFORNIA
Generated on 2019-10-16 13:05 GMT / http://hdl.handle.net/2027/uc1.b3774661
Public Domain in the United States, Google-digitized / http://www.hathitrust.org/access_use#pd-us-google

Ein Holzdreher arbeitet mit einer rechten Hand, wo alle Finger, auch der Daumen, fehlen, ausgenommen der in der Streckung beschränkte Kleinfinger. Er faßt die Gegenstände zwischen Kleinfinger und Thenar oder zwischen Thenar und Hypothenar.

Ein 36jähriger Schreiner, der 6 Jahre zuvor den ganzen linken Daumen verloren hatte, konnte sämtliche Holzbearbeitungsmaschinen bedienen und verdiente einen normalen Lohn.

Ein Schuhmacher arbeitet mit einer rechten Hand, deren Finger und Handgelenk vollkommen steif sind, während der rechte Arm im Schultergelenk nur bis zur Horizontalen erhoben werden kann.

Ein 24jähriger Chauffeur, der vor 8 Jahren das Endglied des rechten Daumens, zwei Glieder des Zeigefingers, den ganzen Mittelfinger verloren hat, während der Ringfinger hakenförmig versteift und nur im Grundgelenk beweglich ist, lenkt nicht nur den Kraftwagen, sondern macht auch alle Reparaturen sehr geschickt.

Stalemann berichtet noch über eine Daumenverletzung, wo der Knochen des Endgliedes fehlte und dieses als schlaffer Anhang bei der Arbeit hinderlich war; besser wäre hier die Exartikulation des Endgliedes gewesen.

Die meisten dieser Arbeiter sagen nichts von ihren Verletzungen, so daß der Arbeitgeber und die Kameraden nichts davon wissen. Ab und zu wirkt die Verunstaltung der Hand als Schönheitsfehler (Damenfriseurin; Privatchauffeur).

van Assen - Rotterdam.

**371. Thiem,** Leichte Verstauchung eines Fußes genügt nicht, um Sarkom am Oberschenkel zu erzeugen oder zu verschlimmern. Monatsschr f. Unfallheilk. 1916, 9.

Es handelt sich um die Wiedergabe eines ausführlichen Gutachtens, das zu kurzem Referat nicht geeignet ist, zumal da es sich in der Hauptsache um eine Widerlegung vorangegangener Gutachten handelt.

Blencke - Magdeburg.

**372. Tichy,** Typische Fliegerverletzungen. Münch. med. Wochenschr. 1917; Feldärztl. Beil. Nr. 2.

Statistik der im Reservelazarett Großenhain i. S. beobachteten Fliegerverletzungen. Es wurden 36 verletzte Flieger behandelt, davon 19 Abstürze und 17 Propellerschläge. Von in jedem Falle typischen Fliegerverletzungen läßt sich nicht sprechen, es ist jedoch in dem Nebeneinander von Gesichts-, Arm- und Beinverletzungen an in mehreren Fällen gleichen Stellen ein sicherer Typus ausgedrückt.

Scharff - Flensburg.

**373. Warstat,** Ueber eine typische „Sportverletzung" des rechten Humerus durch Handgranatenwurf. Münch. med. Wochenschr. 1917; Feldärztl. Beil. Nr. 6.

Warstat berichtet über einen Schraubenbruch des rechten Oberarmknochens, der bei einem 17jährigen Primaner beim Werfen von Stielhandgranaten durch Muskelzug entstanden war. Er erklärt das Entstehen des Bruches durch die Einwirkung der übermäßigen Anspannung der Arm- und Schultermuskeln auf den Humerus bei der plötzlichen Hemmung der Wurfbewegung.

Scharff - Flensburg.

Digitized by Google
Original from UNIVERSITY OF CALIFORNIA
Generated on 2019-10-16 13:05 GMT / http://hdl.handle.net/2027/uc1.b3774661
Public Domain in the United States, Google-digitized / http://www.hathitrust.org/access_use#pd-us-google

**374. A. Wilde,** Ein weiterer Beitrag zur Fehldiagnose von Unfallverletzungen der Wirbelsäule. Aerztl. Sachverst.-Ztg. 1917, Heft 2.

Ein Patient, der infolge Stoßes mit einer Deichsel Kontusion einer Hüfte erlitten hatte, wurde nacheinander von mehreren Gutachtern ganz verschieden beurteilt. Während die meisten Gutachter nach einiger Zeit keine Unfallfolgen mehr feststellen konnten, waren andere der Ansicht, daß er eine schwere Verletzung der Lendenwirbelsäule erlitten hatte. Wilde schließt sich dem Urteil der ersten Gruppe an, da Patient mit dem angeblichen Bruch des V. Lendenwirbels und Verschiebung des Kreuzbeines noch 7 Tage gearbeitet hatte; die zweite Gruppe hatte auch gleichzeitig bestehende hochgradige Arteriosklerose und körperliche und geistige Schwäche außer acht gelassen und nur als nebenbei bestehend erklärt, während sie doch mindestens 50 % der Arbeitsunfähigkeit ausmachten.

Schasse - Berlin.

**Eiken,** Frakturen der Fußwurzel **295.**

---

## 25. Soziale Gesetzgebung. Krüppelfürsorge.

**375. J. van Assen,** Krüppelfürsorge. Nederl. Tijdschrift voor Geneeskunde, 23. September 1916.

Verfasser, leitender Arzt des Krüppelheims „Adriaanstichting" bei Rotterdam, gibt eine Uebersicht über die Ursachen des Krüppeltums. Es ist nicht die Art der Erkrankung an sich, sondern die Größe der Abweichungen, welche die Aufnahme in ein Krüppelheim bestimmt. Tuberkulose, Rachitis, Verwundungen, angeborene Fehler und Lähmungen (die letzte Gruppe bildet beinahe die Hälfte der Fälle) sind die Ursachen des Krüppeltums.

In einem guten Krüppelheim findet man: 1. Operationszimmer, 2. medikomechanische Einrichtung, 3. die Gelegenheit, gute portative Apparate zu besorgen, 4. spezielle Schulbildung, 5. spezieller Fachunterricht, 6. gute hygienische Verhältnisse; das Krüppelheim soll einen großen Garten haben. — Hierdurch erreicht man oft mehr als in einem gewöhnlichen Krankenhaus. Verfasser betont noch, daß man öfters die geistestötenden Uebungen an Apparaten durch geeignete Arbeit ersetzen kann, so z. B. Fingerpendelübungen durch Korbflechten.

Selbstbericht.

**376. E. Blind,** Grundzüge der ärztlichen Kriegsbeschädigtenfürsorge. Leipzig 1916, Verlag Benno Konegen.

Das Büchlein soll dem Arzt die Wege zeigen, die er gehen muß, um seinen kriegsbeschädigten Schutzbefohlenen, wenn er im Frieden nur Arzt war, jetzt auch sozialer Berater zu sein.

Schasse - Berlin.

**377. v. Eiselsberg,** Leistungen eines Armamputierten. (K. k. Gesellsch. d. Aerzte, Wien, 12. Januar 1917.) Münch. med. Wochenschr. 1917, 8.

v. Eiselsberg stellt einen 33jährigen Mann vor, der mit 3 Jahren beide Hände verloren hat, und jetzt ohne Prothese mit seinen Armstümpfen außerordentlich viel leisten kann. Der Mann ist seit Kriegsbeginn als Lehrer in der Invalidenschule in Agram angestellt. v. Eiselsberg hält es für richtig,

Digitized by Google Original from UNIVERSITY OF CALIFORNIA
Generated on 2019-10-16 13:05 GMT / http://hdl.handle.net/2027/uc1.b3774661
Public Domain in the United States, Google-digitized / http://www.hathitrust.org/access_use#pd-us-google

bei Amputierten, die einen Arm verloren haben, zuerst den zweiten Arm möglichst gut und kräftig auszubilden und dann eine Arbeitsprothese oder einen Kunstarm zu geben. Scharff-Flensburg.

**378. Geib,** Die Organisation der Kriegsbeschädigtenfürsorge. (Kriegsärztl. Abend zu Berlin, 13. Februar 1917.) Münch. med. Wochenschr. 1917, 9.

Oberbürgermeister Geib, Leiter der Geschäftsstelle des Reichsausschusses der Kriegsbeschädigtenfürsorge, erörtert die Organisation und die Aufgaben der Kriegsbeschädigtenfürsorge. Besonders wichtig ist die Berufsausbildung in Lazarettwerkstätten und die Verwendung der Kriegsbeschädigten für die Beschaffung von Lebensmitteln und Kriegsbedarf. Scharff-Flensburg.

**379. Marcus,** Die Beratungsstelle in der Fürsorge für die Kriegsverletzten. Monatschr. f. Unfallheilk. 1917, 1.

Hauptaufgabe der Beratungsstelle soll die sein, die Kriegsbeschädigten wieder im Beruf unterzubringen. Die Frage des Berufswechsels ist nicht nach den Wünschen der Verletzten allein zu regeln, auch nicht nach den ärztlichen Ausführungen im militärärztlichen Zeugnis, sondern die Untersuchung auf Berufsbrauchbarkeit bedeutet die ureigenste Tätigkeit der Beratungsstelle; hier hat es sich nach des Verfassers Erfahrungen (Referent kann ihm hierin nur voll und ganz nach seinen Erfahrungen zustimmen) gezeigt, daß oft genug der im Zeugnis als notwendig erachtete Berufswechsel gar nicht erforderlich war und daß es ohne Mühe gelang, die Verletzten zur Wiederaufnahme ihrer früheren Arbeit zu veranlassen.

Wir müssen deshalb wirkliche Sachverständige heranziehen. Ein solcher ist zunächst der Verletzte selbst. Ist seiner Meinung nach ein Berufswechsel nicht erforderlich, dann ist der Fall erledigt. Da nun aber bei diesen Sachverständigen oft genug Begehrungsvorstellungen auf größeren Verdienst, leichtere Arbeit u. dgl. m. vorhanden sind, da dieser Sachverständige auch nicht als ein unparteiischer anzusehen ist, so wird man oft genug einen weiteren Sachverständigen, einen Arbeitgeber, heranziehen müssen, einen Fachmann, der zunächst unparteiisch ist, bei dem auch sämtliche Begehrungsvorstellungen glatt ausscheiden und der auch im Gegensatz zu dem ersten Sachverständigen, der in der Regel Teilarbeiter gewesen ist, ein größeres Arbeitsfeld mit viel mehr Beschäftigungsmöglichkeiten überblickt und dem auch in der Regel größere Erfahrungen zur Seite stehen als jenem. Selbstverständlich ist hier in erster Reihe an solche Arbeitgeber zu denken, die eine besonders große Menge von Arbeitern beschäftigen und die auch Gelegenheit gehabt haben, sich im einzelnen um die Arbeiter bzw. um ihre Arbeitsleistung zu kümmern.

Wenn nun auch bei diesem zweiten Sachverständigen eine Anzahl das Urteil des ersten ungünstig beeinflussende Momente wegfällt, so bleibt immer noch das eine übrig, nämlich die nicht genügende Berücksichtigung des Dauerzustandes, oft genug das wichtigste und ausschlaggebendste Moment, für das wir noch einen dritten Gutachter brauchen, der nur ein Arzt sein kann, und zwar ein Arzt, der über genügend Kenntnisse und Erfahrungen auf dem Gebiete der Verletztenfürsorge verfügt. In sehr vielen Fällen wird dies fachärztliche Urteil nicht zu umgehen sein, wenn auch zugegeben werden muß, daß es Fälle gibt, die sich auch ohne den Arzt erledigen lassen.



Digitized by Google
Original from UNIVERSITY OF CALIFORNIA
Generated on 2019-10-16 13:05 GMT / http://hdl.handle.net/2027/uc1.b3774661
Public Domain in the United States, Google-digitized / http://www.hathitrust.org/access_use#pd-us-google

Dem Leiter der Beratungsstelle fällt dann die Aufgabe zu, auf Grund der gesamten Gutachten und der genauen Kenntnis aller Vorgänge sich ein abschließendes Bild zu verschaffen und mit dem Verletzten zu verhandeln. Nicht eine bestimmte Vorbildung für dieses Amt scheint Marcus notwendig zu sein, sondern vor allen Dingen ein Verständnis für diese Fürsorge im besonderen wie für die gesamte soziale Fürsorge im allgemeinen und ein warmes Interesse für die Verletzten. Die Leitung der Beratungsstelle ist deshalb nach des Verfassers Ansicht nicht im Nebenamt zu versehen, sie erfordert eine ganze Kraft.

Blencke - Magdeburg.

**380. Spitzy,** Ueber die Grenzen des Erreichbaren im ärztlichen Teil der Invalidenfürsorge. Münch. med. Wochenschr. 1917, Feldärztl. Beil. Nr. 15.

Gegenüber überschwenglichen Erwartungen in der Invalidenfürsorge weist Spitzy darauf hin, daß man sich klar darüber sein muß, was wir erreichen können und was wir nicht können. Er teilt die Invaliden in drei Gruppen: Kontrakturen, Gelähmte und Amputierte. Bei den Kontrakturen gelingt es meist, den Verletzten arbeitsfähig zu machen, und fast immer in seinem Fach. Schlimmer sind die Gelähmten daran, besonders bei ausgedehnten Lähmungen infolge von Gehirn- oder Rückenmarksschüssen, während es bei einem großen Teil der Lähmungen der Gliedmaßen möglich ist, die Lähmungen zu heilen oder durch orthopädische Apparate trotz der Lähmung Arbeitsfähigkeit zu erzielen. Bei den Amputierten ist ein wesentlicher Unterschied zu machen zwischen Arm- und Beinamputierten. Fuß- und Unterschenkelamputierte werden meistens ihren Beruf beibehalten können, Oberschenkelamputierte sind für schwere Gewerbe und solche, die rasche Bewegung erfordern, nicht mehr geeignet. Beidseitig Amputierte eignen sich nur noch für wenige Berufe, es kommen hier eigentlich nur mehr höhere Berufe in Betracht, auch Ausbildung in einzelnen Zweigen des Kunstgewerbes. Die größten Schwierigkeiten ergeben sich für Armamputierte, für die eigentlich nur Tischlerei und Drechslerei als Hilfsberuf in Betracht kommt. Auch in der Landwirtschaft, besonders als Eigenbesitzer, werden sie wieder Verwendung finden können. Sonst kommen für diese Invaliden die Stellen als Briefträger, Postamtsdiener usw. in Betracht. Bei beidseitig Armamputierten kann man schon zufrieden sein, wenn sie mit Hilfe ihrer Prothesen von fremder Hilfe unabhängig zu sein lernen.

Scharff - Flensburg.

**Beckmann,** Erwerbsfähigkeit von Invaliden **391.**
**v. Boschan,** Prüfstelle für Prothesen, mechansch-technische Abteilung **399.**
**Hartmann,** Deutsche Prüfstellen für Ersatzglieder **386.**
**Leu,** Kriegsbeschädigtenfürsorge **387.**
**Lohse,** Arbeitsvermittlung für kriegsverletzte Industriearbeiter **392.**
**Ostenfeld,** Chirurgische Tuberkulose in Dänemark **205.**
**Radicke,** Arbeitsleistungen Amputierter und Handgelähmter in der Landwirtschaft **389.**
**Schlesinger,** Wirkungsgrad armamputierter Handwerker bei Wiederausübung ihres Berufes **390.**
**Spitzy,** Arzt und Prothese **385.**
**Wagner,** Erfolge in den Lehrwerkstuben für Kriegsbeschädigte **394.**

Digitized by Google
Original from UNIVERSITY OF CALIFORNIA
Generated on 2019-10-16 13:06 GMT / http://hdl.handle.net/2027/uc1.b3774661
Public Domain in the United States, Google-digitized / http://www.hathitrust.org/access_use#pd-us-google

## 26. Persönliches.

Dem Privatdozenten Dr. G. A. Wollenberg in Berlin ist der Professortitel verliehen worden.

Die Redaktion des Archivs für Orthopädie, Mechanotherapie und Unfallchirurgie hat nach dem Tode Riedingers Professor Ludloff (Frankfurt a. M.) übernommen.

Als Nachfolger von Jakob Riedinger ist Professor v. Baeyer-München (während des Krieges in Ettlingen tätig) auf den Lehrstuhl für orthopädische Chirurgie an der Universität Würzburg und als Leiter des neuerbauten Krüppelheims berufen worden.

Professor Biesalski (Berlin-Zehlendorf) ist von der Gesellschaft schwedischer Aerzte zum auswärtigen Mitglied ernannt worden.

---

## Bericht über die Generalversammlung des k. k. Vereins „Die Technik für die Kriegsinvaliden".

Von Dr. P. Mollenhauer, Berlin-Zehlendorf.

Am 16. und 17. April hielt der k. k. Verein „Die Technik für die Kriegsinvaliden" im Festsaale des Niederösterreichischen Gewerbevereins in Wien eine Generalversammlung ab, zu deren Eröffnung Ihre Kaiserliche und Königliche Apostolische Majestät Kaiserin Zita und Seine Kaiserliche und Königliche Hoheit Admiral Erzherzog Karl Stephan erschienen waren.

Von Deutschland hatten sich hervorragende Vertreter der orthopädischen Wissenschaft und Ingenieure eingefunden.

Exzellenz Exner eröffnete die Versammlung und berichtete über die Vereinstätigkeit. Dann wurde in die eigentliche Tagesordnung eingetreten.

**381.** Prof. Dr. **Tandler:** Ueber den prinzipiellen Aufbau menschlicher Gelenke.

An einem Schema wurde der anatomische Aufbau der menschlichen Gelenke dargestellt und besonders die Hemmungsvorrichtungen geschildert, welche die Bewegungsfreiheit der Gelenke in bestimmten Grenzen halten. Im technischen Sinne ist ein festgestelltes Gelenk 20fach gesichert. Die Betrachtung der natürlichen Gelenke führte Tandler zu dem Schluß, daß die technischen Gelenke nur in der Beanspruchung, nicht in der Form ihnen gleichen können.

**382.** Generalstabsarzt Prof. Dr. **J. v. Hochenegg:** Indikationen zur Amputation im Frieden und im Kriege.

Die Indikation zur Amputation wurde an folgendem Schema erläutert:

1. Verletzungen. a) Völliger Abriß. b) Unstillbare Blutung. c) Weichteilverletzungen mit Zerreißung der Nerven und Gefäße. d) Knochen- und Gelenkverletzungen.

2. Gewebserkrankungen. a) Tuberkulose der Knochen und Gelenke. b) Brand. c) Zellgewebsvereiterung. d) Bösartige Neubildung.

Digitized by Google
Original from UNIVERSITY OF CALIFORNIA
Generated on 2019-10-16 13:06 GMT / http://hdl.handle.net/2027/uc1.b3774661
Public Domain in the United States, Google-digitized / http://www.hathitrust.org/access_use#pd-us-google

3. Formfehler. a) Schlechte Amputationsstümpfe. b) Totale Verkrüppelung. c) Unheilbare Kontrakturen.

Im Kriege bedingt entweder die schwere Verletzung die sofortige Amputation, oder die Notwendigkeit ergibt sich aus dem weiteren Wundverlauf. In jedem Fall bedeutet die Amputation eine Lebensrettung, und wir sollen beim Anblick von Amputierten uns bewußt sein, daß der Mann sein Leben dem energischen Eingriff ärztlicher Kunst verdankt.

**383.** Admiralstabsarzt Prof. Dr. Freih. v. **Eiselsberg:** Die Technik der Amputationen.

Im Verhältnis zu früheren Kriegszeiten sind die Amputationen während des jetzigen Krieges seltener geworden. Es dürfte wohl keinem Chirurgen mehr passiert sein, daß er, wie Larrey, 200 Amputationen an einem Tage machte. Die Amputationen sollen schonend, schnell und sicher ausgeführt werden. Die Narkose gibt uns heute ein Mittel, die früher bei Amputationen verursachten Qualen dem Patienten zu ersparen.

Eiselsberg schilderte dann die verschiedenen Methoden der Stumpfbildung, namentlich auch der Knochenversorgung, sei es im Sinne der typischen Operationen nach Gritty oder Pirogoff oder der Versorgung des Knochenendes nach Bier oder Bunge. In jedem Falle ist die Tragfähigkeit des Stumpfes das vom Operateur anzustrebende Resultat. Es ist Pflicht, jeden Zoll gesunden Gewebes zu schonen, da von der Stumpflänge die vorteilhafte Benutzung der Prothese später abhängt.

**384.** Prof. Dr. **Gocht** (Berlin): Das Kniegelenk.

Die Notwendigkeit der Rückverlagerung der Gelenkachse beim mechanischen Gelenk begründete Gocht an einer Zeichnung, die das anatomische Kniegelenk im Schnitt darstellte. Danach ist der Drehpunkt 2 cm hinter der Mittellinie des Gelenks gelagert. Beim künstlichen Bein hängt die Rückverlagerung von der Stumpflänge des Patienten ab. Nach Messungen an 1300 Soldaten schwankt die Länge des Oberschenkels zwischen 30 und 40 cm. Die Beinstümpfe teilt Gocht in lange, mittlere und kurze Stümpfe ein, je nachdem sie zwei Drittel, die Hälfte oder weniger als die Hälfte des obigen Durchschnittsmaßes vom Oberschenkel besitzen. Bei langen Stümpfen soll die mechanische Gelenkachse 2 cm hinter die Mittellinie gelagert werden, bei mittleren Stümpfen verlangt Gocht 3 cm und bei kurzen 4 cm Verlagerung. Zur fabrikmäßigen Herstellung der Gelenkteile würde sich eine Verlagerung von 4 cm als vorteilhaft erweisen, weil dann für alle Stumpflängen die erforderliche Stabilität gesichert wäre.

**385.** Oberstabsarzt Prof. Dr. **H. Spitzy:** Arzt und Prothese.

Bei der Verabfolgung einer Prothese spielt der Arzt in erster Linie eine Rolle. Er beurteilt den Stumpf, bestimmt seine Prothesenreife, entscheidet über die Auswahl des geeigneten Kunstgliedes und schafft eventuell durch operative Maßnahmen Kraftquellen für die Betätigung der Prothese. Die Aufgabe des Technikers ist es dann, für die richtige Ausführung der ärztlichen Angaben zu sorgen. Diese Zusammenarbeit von Arzt und Techniker hat sich als äußerst vorteilhaft erwiesen, und nach den Erfahrungen, die man in Wien gemacht hat, ist noch niemals ein Mißton zwischen beiden aufgetreten. Ein besonderes Ver-

Digitized by Google
Original from UNIVERSITY OF CALIFORNIA
Generated on 2019-10-16 13:06 GMT / http://hdl.handle.net/2027/uc1.b3774661
Public Domain in the United States, Google-digitized / http://www.hathitrust.org/access_use#pd-us-google

dienst gebührt aber auch den Werkmeistern, die die eigentlich praktische Ausführung übernehmen und viele wertvolle Erfindungen gemacht haben. Früher lag der Prothesenbau ganz in den Händen der Bandagisten. Das Handwerk konnte aber den Kriegsverhältnissen nicht mehr genügen, so daß der Staat die Industrie mit heranziehen mußte, um mit normalisierten Prothesen die Massenbedürfnisse zu befriedigen.

Spitzy legt Wert darauf, daß Techniker und Werkmeister von den Aerzten anatomischen Unterricht erhalten, anderseits die Aerzte sich technische Kenntnisse verschaffen.

**386.** Senatspräsident Prof. Dr. **K. Hartmann:** Deutsche Prüfstellen für Ersatzglieder.

Hartmann sprach den Dank der deutschen Ingenieure für die Einladung aus und wies auf die Notwendigkeit der Zusammenarbeit der Aerzte und Techniker zum Wohle unserer amputierten Kriegsinvaliden hin. Aus dieser Zusammenarbeit ist die deutsche Prüfstelle entstanden. Hartmann schilderte dann die aus den Merkblättern bekannte Einrichtung der Prüfstelle und ihre Aufgabe.

Es haben sich im Laufe der Zeit in den verschiedensten Gegenden Deutschlands Zweigstellen entwickelt, in denen die Benutzung der Kunstglieder im Bergbau, Textilwesen, Schiffbau und in verschiedenen Industrien geprüft werden. Die Arbeiten der Prüfstellen werden in Merkblättern niedergelegt, von denen bisher zwölf erschienen sind. Das Gutachten der Prüfstelle ist nicht als unfehlbar anzusehen, die Praxis soll entscheiden, welches die vorteilhafteste Prothesenform für den einzelnen Mann und seinen Beruf ist. Auch auf dem Gebiete der Konstruktion von Behelfsgliedern ist die Prüfstelle tätig gewesen, um die durch den vaterländischen Hilfsdienst erforderlich gewordene schnelle Arbeitszuführung besonders der Facharbeiter zu ermöglichen.

Augenblicklich beschäftigt sich die Prüfstelle mit den Beinkonstruktionen, die ihr auf Grund eines Preisausschreibens eingesandt worden sind. Sie wird dazu eine besondere Gehschule einrichten. Hartmann legte zum Schluß auf den Austausch der Erfahrungen der deutschen Prüfstelle mit denen des Vereins „Die Technik für die Kriegsinvaliden" in Wien besonderen Wert.

**387.** Generalarzt **Leu** (Berlin): Maßnahmen des Kgl. Preußischen Kriegsministeriums in der Kriegsbeschädigtenfürsorge.

Generalarzt Leu teilte der Versammlung in Vertretung von Oberstabsarzt Schwiening mit, in welcher Weise die Medizinalabteilung des preußischen Kriegsministeriums den Ausbau der Kriegsbeschädigtenfürsorge in die Wege geleitet hat. Anfangs wurde besonderer Wert auf die seelische Fürsorge gelegt und die Lazarettärzte dazu angehalten. Es hat sich glücklicherweise sehr bald herausgestellt, daß die Aerzteschaft sich dieser Aufgabe in hervorragender Weise gewachsen zeigte und die Verwundeten dem Arzte, der ihre Wunden heilte, auch ihr Vertrauen entgegenbrachten. Die Zuführung zur Arbeit richtete dann am schnellsten die zerrütteten Gemüter wieder auf. Die Arbeitsfähigkeit wurde durch Lieferung bester Prothesen gefördert, die ohne Rücksicht auf Dienstgrad und Kosten bis ans Lebensende geliefert werden. Die Oberste Preußische Heeres-

Digitized by Google
Original from UNIVERSITY OF CALIFORNIA
Generated on 2019-10-16 13:06 GMT / http://hdl.handle.net/2027/uc1.b3774661
Public Domain in the United States, Google-digitized / http://www.hathitrust.org/access_use#pd-us-google

verwaltung würdigt ganz besonders die wertvolle Mitarbeit der Ingenieure beim Prothesenbau. Um dem Massenbedürfnis gerecht zu werden, sollen Militärfabriken geschaffen werden, die auch im Frieden im Anschluß an ein Garnisonlazarett bestehen bleiben.

**388.** Zivilingenieur **A. Ehrenfest-Egger:** Die Mechanik der Ersatzglieder.

An zwei Skizzen eines Armes und eines Beines wurden die Freiheiten der einzelnen Gelenke demonstriert. Ehrenfest schilderte dann die Anforderungen, die ein Kunstglied erfüllen muß. Es soll dieselben Abmessungen und die Form wie das gesunde Glied haben. Seine Beweglichkeit muß den natürlichen Gelenken entsprechen, und es müssen sich damit annähernd die Bewegungen ausführen lassen, die zu einer rationellen Benutzung erforderlich sind. Die Technik hat dann die Aufgabe, für diese Anforderungen Material, Konstruktion und Ausführung zu besorgen.

Es wurde dann ein Arm demonstriert, der auf Veranlassung von Herrn Admiralstabsarzt Prof. Dr. Freih. v. Eiselsberg konstruiert worden und in mancher Beziehung dem Carnesarm überlegen ist. Er rastet in jeder Beugestellung für Hub und Druck im Ellbogen. Außerdem ist in jeder Supinationsstellung Fingerschluß und Arretierung möglich. Nach Feststellung der Hand kann der Arm im Ellbogen noch gebeugt werden, so daß ergriffene Gegenstände zum Mund geführt werden können. Außerdem besitzt er eine Rotationseinrichtung im Oberarm. Der vorgeführte Arm ist vorläufig als Modell zu betrachten, das vielleicht noch verbessert werden kann.

Im Anschluß an diese Vormittagssitzung fand eine Besichtigung einer kleinen Ausstellung von Kunstgliedern, die in den Nebenräumen untergebracht war, statt. Besondere Aufmerksamkeit zogen kleine Maschinenmodelle auf sich, die mit Motorantrieb in Funktion gesetzt waren und darstellten, wie man die Dauerhaftigkeit von Gelenken an künstlichen Gliedern prüfen kann.

## Nachmittagssitzung.

Seine Kaiserliche und Königliche Hoheit Erzherzog Karl Stephan übermittelte der Versammlung die Begrüßung Seiner Kaiserlichen und Königlichen Apostolischen Majestät Kaiser Karl.

Im Anschluß daran teilte Seine Kaiserliche und Königliche Hoheit der Herr Erzherzog mit, daß die Unterbringung der Amputierten verhältnismäßig leicht gelungen ist. Schwieriger ist die Versorgung der Schädel- und Rückenmarksverletzten. Es müssen besondere Heime geschaffen werden, in denen sie sowohl Pflege als auch leichte Beschäftigung erhalten können, die den noch verbliebenen Fähigkeiten entspricht. Die hervorragenden Erfolge der ärztlichen Wissenschaft und der Ingenieure auf dem Gebiet des Prothesenbaues haben das Vertrauen der Verletzten zu den Aerzten sehr gehoben. Die anfängliche schwere psychische Verstimmung bessert sich gewöhnlich sehr bald. Geradezu rührend ist das Entgegenkommen der gesunden Mitarbeiter ihren verletzten Kameraden gegenüber.

In der Landwirtschaft macht es ganz besondere Schwierigkeiten, schwerer Verstümmelte zu beschäftigen. Es kommen höchstens Aufseherposten in Betracht. Für die Arbeitsausübung müssen besonders widerstandsfähige Prothesen

Digitized by Google
Original from UNIVERSITY OF CALIFORNIA
Generated on 2019-10-16 13:06 GMT / http://hdl.handle.net/2027/uc1.b3774661
Public Domain in the United States, Google-digitized / http://www.hathitrust.org/access_use#pd-us-google

gebaut werden. Für die Feldarbeit hat sich der alte Stelzfuß besser bewährt als die künstlichen Beine. In der Forstwirtschaft und Industrie sind Beinamputierte leichter unterzubringen. Besonders erfreulich waren die Leistungen eines doppeltamputierten Maurers, der mit seinen Kunstbeinen Leitern steigen konnte.

**389.** Dr. **Radicke** (Görden bei Brandenburg): Arbeitsleistungen Amputierter und Handgelähmter in der Landwirtschaft.

Die Arbeiten der Landwirtschaft sind hauptsächlich Stielarbeiten, wozu sich die Kellerhand ganz besonders eignet. Nur zum Pflügen ist ein Pflughalter mit automatischer Losreißvorrichtung, falls die Pferde durchgehen, erforderlich. Denselben Zweck erfüllt auch ein Federring, der demonstriert wurde. Für die in Brandenburg eigentümliche Form des Schaufelgriffes wurde in Görden eine besondere Klaue konstruiert. Hierzu wurden verschiedene Diapositive gezeigt. Die Prüfstelle ist von den anfangs vorgenommenen Veränderungen der Kellerhand wieder abgekommen.

Für kurze Unterarmstümpfe wird eine feste Hülse in einer Beugestellung zwischen 45 und 90° benutzt, welche an der Hinterseite mit einer Stahlschiene verstärkt ist. Oberarmamputierte und Exartikulierte bedürfen eines Ellbogengelenkes, das für landwirtschaftliche Arbeiten besonders kräftig sein muß, und daher wird am besten ein Rastgelenk angewendet. Auch die Sichelbewegung ist erforderlich. Für Radialislähmungen wurde eine Handstütze gezeigt, die mit einer Lederschlaufe kombiniert war und für Schwerarbeiten eine Feststellvorrichtung besitzt. Da gesunder Konkurrenz gegenüber die Leistungsfähigkeit der Amputierten, namentlich der Oberschenkelamputierten, eine sehr herabgesetzte ist, hält Radicke ihre Ansiedlung für vorteilhaft, weil sie im eigenen Betriebe am ehesten wirtschaftlich vorwärts kommen werden.

**390.** Prof. Dr.-Ing. **G. Schlesinger** (Berlin): Wirkungsgrad armamputierter Handwerker bei Wiederausübung ihres Berufes.

Prof. Schlesinger zeigte an einer Reihe von Tabellen systematisch angeordnete Ansatzstücke, die sich bei der Ausübung der einzelnen Berufe für Armamputierte eignen. Es sind in der Prüfstelle Versuche angestellt worden über die Leistungsfähigkeit der Handwerker mit verschiedenen Amputationshöhen des Armes. Die Leute sind beim Arbeiten sowohl gefilmt als mit einer besonderen Methode photographisch die Bewegungskurven der einzelnen Gelenke des Armes aufgenommen worden. Das Ergebnis dieser Untersuchung zeigt, daß oberarmamputierte Schlosser weder feilen noch die verschiedenen Betätigungen mit dem Hammer so ausführen können, daß eine Erwerbsfähigkeit in Betracht kommen könnte. Dieselben ungünstigen Resultate ergeben sich für oberarmamputierte Stellmacher, Tischler, Sattler und Schuhmacher. Alle diese können nur an den einschlägigen Maschinen einen nennenswerten Erwerb finden. Gegen alles Erwarten waren die Bäcker vorteilhafter daran. Ein oberarmamputierter Bäcker konnte an der Teigmaschine 70—80 % der normalen Leistungsfähigkeit aufbringen. Im ganzen war er etwa 60—70 % erwerbsfähig. Auch Maler können mit der Prothese ihren ganzen Beruf ausüben und eine Erwerbsfähigkeit von 70—80 % aufbringen.

Digitized by Google
Original from UNIVERSITY OF CALIFORNIA
Generated on 2019-10-16 13:06 GMT / http://hdl.handle.net/2027/uc1.b3774661
Public Domain in the United States, Google-digitized / http://www.hathitrust.org/access_use#pd-us-google

**391.** Oberingenieur Dr. **Beckmann** (Berlin): Die Erwerbsfähigkeit von Invaliden im Fabrikbetriebe.

Durch Verfügung des Preußischen Kriegsamtes müssen alle Leichtbeschädigten, soweit sie nicht dienstfähig sind und ihr Gesundheitszustand es gestattet, der Kriegsindustrie zugeführt werden. Auch Schwerverletzte können beschäftigt werden. Schon während der Lazarettzeit kann die Ausbildung erfolgen. Die eigene Betätigung stärkt gewöhnlich schnell den Mut und das Selbstvertrauen. Die Industrie sollte geeignete Arbeiten für die Schwerbeschädigten aufheben. Die Ausbildung dazu erfolgt auch schon während der ärztlichen Behandlungszeit, aber am besten in der Fabrik, wo die Leute mit gesunden Arbeitern durchmischt werden. Selbstverständlich muß eine ärztliche Aufsicht bestehen. In der Akkumulatorenfabrik in Oberschöneweide bei Berlin hat man seit $1^1/_2$ Jahren mit dieser Methode sehr gute Erfolge erzielt. Die Leute werden täglich 6—8 Stunden beschäftigt, die Arbeit ist militärischer Dienst und kann befohlen werden; so werden am leichtesten die Hemmungen überwunden, besonders wenn die Leute merken, daß sie einer einträglichen Beschäftigung nachgehen. Sie erhalten nämlich einen Mindestlohn von 40 Pf. die Stunde, was einem Tagesverdienst von 3,20 M. entspricht. Sind sie nach ihrem Gesundheitszustand einigermaßen konkurrenzfähig, erhalten sie den Akkordsatz. So haben 30 Leute in $1^1/_2$ Jahren etwa 50 000 M. verdient, neben militärischer Löhnung und freier Station.

**392.** Direktor Prof. **Lohse** (Gleiwitz): Arbeitsvermittlung für kriegsverletzte Industriearbeiter.

Im Bezirk Gleiwitz wurden in den Hütten- und Bergwerken mit gutem Erfolg Leichtverletzte, Schwerverletzte, Angehörige des Ersatzbataillons Gleiwitz und entlassene Mannschaften, und zwar insgesamt 490 Leute beschäftigt, von denen der Vortragende die Verdienstverhältnisse angab.

**393.** Fabrikant **Fr. Leiter:** Die Wirkung der Organisationsmaßnahmen in der Prothesenfrage auf das gegenständliche Gewerbe.

Nach allgemeinen Ausführungen über die Organisationsmaßnahmen, die in der Prothesenfrage dadurch in Oesterreich erforderlich wurden, daß zu wenig Fachleute für dieses Gewerbe vorhanden waren und ein Ausbau von Fabrikbetrieben angestrebt werden mußte, schlug Leiter den Namen „Prothesentechniker" statt Handwerker vor und wünscht den systematischen Ausbau des Lehrlingswesens und Förderung der Literatur. Da die Frage des Sitzes bei Beinprothesen immer noch nicht festgelegt ist, empfiehlt Leiter die Bearbeitung in einem Merkblatt. Die sich bei dem Prothesenbau ergebenden Probleme sind nach Ansicht Leiters nicht von einer Einzelperson zu lösen, sondern nur von einer Prüfstelle zu entscheiden.

**394.** Geh. Medizinalrat Dr. **Gust. Wagner** (Berlin): Erfolge in den Lehrwerkstuben für Kriegsbeschädigte der preußisch-hessischen Verwaltung.

In den drei in Deutschland bestehenden Eisenbahnlehrwerkstätten sind 221 Kriegsbeschädigte beschäftigt worden, die im Durchschnitt eine Leistungs-

Digitized by Google
Original from UNIVERSITY OF CALIFORNIA
Generated on 2019-10-16 13:06 GMT / http://hdl.handle.net/2027/uc1.b3774661
Public Domain in the United States, Google-digitized / http://www.hathitrust.org/access_use#pd-us-google

fähigkeit von 77 % erreichten. 140 davon waren Eisenbahner, die übrigen Eisenbahnersöhne. 48 Schlosser konnten ihren alten Beruf wieder aufnehmen, 15 mußten umlernen. Es wurden 37 000 M. für Unterstützungen aufgewendet, die aus der Eisenbahnerkriegssammlung übernommen waren.

### Wechselrede.

Wullstein demonstrierte eine sehr einfache, von einem Landmann erfundene und seit Jahrzehnten benutzte Prothese, die als Ansatz ein gefenstertes Lederstück aufweist, das etwa die Größe und Dicke eines Handtellers hat. Die zur Arbeit benutzten Gerätschaften werden durch die Oeffnung gesteckt und durch eine leichte Drehung festgeklemmt. Diese überaus einfache Prothese soll sich ausgezeichnet bewährt haben. Wullstein demonstrierte ferner eine Reihe von Diapositiven verschiedener Operationsmethoden an Amputierten, so aktive Muskelschlingen bei Beinstümpfen, die Bildung von drei Muskelschlingen aus der Schultermuskulatur bei Exartikulierten. Bei einer Beinverkürzung amputierte er den vorderen Fußabschnitt nach Lisfranc und behandelte den verbleibenden Fußabschnitt wie einen Unterschenkelstumpf, indem er zur Verlängerung des Beines einen künstlichen Fuß darunterstellte. Bei kurzen Unterschenkelstümpfen reseziert er das häufig beim Prothesentragen sich durch Druckschmerz unangenehm bemerkbar machende Fibulaköpfchen. Die Grittysche Operation führte er nach Wilms so aus, daß er die Kniescheibe auf die angefrischten Kondylen des Oberschenkelknochens pflanzte, was ihm durch Tenotomie und Verlängerung der Quadricepssehne gelang. Ueberstehende rüsselförmige Weichteillappen an Beinstümpfen formte er zu einem Knopfloch um, durch das er einen Gurt zog, der um den Kniebolzen der Beinprothese führte und so zur Verlängerung des Stumpfes und sicheren Führung der Prothese diente.

Schanz warnt vor zu großem Optimismus bei der Unterbringung von Schwerverletzten in Fabriken. Die gesunde Konkurrenz wird im Frieden die Leute verdrängen. Die Fabriken sind keine Wohltätigkeitsanstalten und können nur existieren, wenn sie jeden Platz vollwertig besetzt haben.

Hohmann vermißt bei der Lazarettbeschäftigung und noch mehr bei den Arbeiten im Fabrikbetrieb noch behandlungsbedürftiger Soldaten die ärztliche Aufsicht. Arbeitstherapie ist nur unter ärztlicher Leitung denkbar.

Die Praxis hat gelehrt, daß die Lazarettschulen und Kurse nur von einer gewissen Oberschicht der Verwundeten mit Vorteil besucht werden. Die übrigen laufen nur mit, ohne besonderen Nutzen daraus zu ziehen. Für die große Menge ist das Leben und die Arbeit im öffentlichen Betriebe wichtiger als die Schule.

## Zweiter Tag.

### Vormittagssitzung.

**395. Regierungsrat Prof. A. Lorenz:** Für und wider die ungegliederte und gegliederte Beinprothese. Ein Kompromiß.

Am Fußgelenk hat sich ausgiebige Bewegungsfreiheit nicht bewährt. Es genügt die Ginglymusbewegung. Im Kniegelenk wird eine Freiheit von über 90° gegeben. Zur Sicherheit des Gehens wird aber kein Prothesenbauer die Fest-

Digitized by Google
Original from UNIVERSITY OF CALIFORNIA
Generated on 2019-10-16 13:06 GMT / http://hdl.handle.net/2027/uc1.b3774661
Public Domain in the United States, Google-digitized / http://www.hathitrust.org/access_use#pd-us-google

stellung fehlen lassen. Ein Bein mit einem verriegelten Kniegelenk kommt aber einer Stelze gleich und ist schlechter als diese, weil es schwerer und kostspieliger ist. Die Entwicklung der Konstruktionen der Kunstbeine ist gleichbedeutend mit der Entwicklung der Kniegelenkskonstruktion bzw. mit der Verhinderung ihrer Einknickbarkeit. Nach den bisherigen Erfahrungen ist es zweifelhaft, daß wir mit den Bremskonstruktionen der Kniegelenke zum Ziel kommen werden. Zum Gehen bedürfen wir eines Kniegelenksausschlages von 20—25°. Lorenz hat eine eigene Konstruktion angegeben, durch die das Gelenk in etwa 40° Beugung gehemmt wird, so also genügenden Bewegungsausschlag für das Gehen bietet. Zum Sitzen kann das Gelenk durch eine Entriegelung zu einem Bewegungsausschlag von über 90° freigegeben werden. In manchen Fällen verlagert Lorenz das Kniegelenk so weit nach hinten, daß selbst geringe Beugung noch keine Einknickung verursacht. Zur Streckung wird ein vorderer Zug benutzt.

**396.** Geh. Sanitätsrat Dr. **Schanz** (Dresden): Ueber die Abrollung des natürlichen und des künstlichen Fußes.

Der Gang mit einem ankylotischen Fuß wirkt geräuschvoll und stoßend. Die Länge des Weges wird bei normalem Schrittmaß infolge Ausschaltung der Fußabrollung um etwa ein Drittel verkürzt. Beim physiologischen Gang rollt der bewegliche Fuß eine ähnliche Arbeitslinie wie ein Rad ab. Schanz zeigt an einigen Tafeln, wie ein künstlicher Fuß mit einem Knöchelgelenk nicht zur Abrollung im Sinne der Weggewinnung befähigt ist. Anders beim Sohlengelenk. Dasselbe läßt sich durch den von Schanz verwandten Rollfuß erzielen, der eine dem gesunden Fuß ähnliche Abwicklung gestattet.

**397.** Regimentsarzt Dr. **R. Hoffmann:** Erfahrungen mit unseren normalisierten Behelfsprothesen.

Es sind bisher 4000 Gipsbehelfsprothesen verwandt worden, die sich gut bewährt haben. In besonderen Gehschulen werden die Leute in der zweckmäßigen Benutzung der Prothese ausgebildet. Sie erhielten außerdem Unterricht im Reparieren ihrer Prothese, da besonders den Leuten auf dem Lande schwer geeignete Reparaturwerkstätten zur Verfügung stehen werden. Die endgültigen Beine werden jetzt in der Regel mit einem beweglichen Sprunggelenk ausgestattet. Nach den jetzigen Erfahrungen ist etwa 50 % der Leute der Innenriemen zur Fixation der Hülse in der Spitzyschen Schnürfurche erwünscht. Unterschenkelamputierte erreichen zum Teil eine erstaunliche Sicherheit beim Gehen. So ist ein Mann als Führer in der Dachsteingruppe tätig. Für die Landarbeit hat sich die Behelfsprothese besser bewährt als die Kunstbeine. Bauern erhalten daher nur zwei kräftig gebaute Behelfsprothesen. Es wurden eine Reihe Leute vorgeführt, die mit diesen Prothesen sehr gut gingen.

**398.** Prof. Dr. **Ludloff** (Frankfurt a. M.): Modifikation einer Prothese der unteren Extremität.

Ludloff stellte eine Prothese vor, die von Stabsarzt Schäfer konstruiert worden ist und ein Kniegelenk besitzt, das sich bei Belastung automatisch feststellt. Es hat dabei den Vorzug der außerordentlichen Stabilität und eignet sich ganz besonders zur fabrikmäßigen Herstellung. Es ist für den billigen Preis von 175 M. lieferbar.

Digitized by Google
Original from UNIVERSITY OF CALIFORNIA
Generated on 2019-10-16 13:06 GMT / http://hdl.handle.net/2027/uc1.b3774661
Public Domain in the United States, Google-digitized / http://www.hathitrust.org/access_use#pd-us-google

**399.** Oberbaurat Ingenieur **A. R. v. Boschan:** Prüfstelle, mechanisch-technische Abteilung.

Die Tätigkeit der Prüfstelle ist eigentlich Friedensarbeit. Der Prothesenbau hat eine ähnlich sprunghafte Entwicklung durchgemacht wie der Automobil- und Luftschiffbau. Die Aufgaben der Prüfstelle beziehen sich auf folgende Prüfungen: 1. Material. 2. Konstruktionen auswärtiger Erfinder und eigene Konstruktionen. (Dazu sind Werkstätten notwendig.) 3. Die Ausführung, wobei Normalisierung angestrebt werden muß.

Da die Techniker noch nicht den notwendigen Sicherheitsgrad der Materialien für Prothesen wie bei anderen Maschinen kennnen, müssen besonders umfangreiche Prüfungen ausgeführt werden. Sie beziehen sich auf die Fallfestigkeit, Abnutzung der Gelenke, ferner Schlagproben in verschiedener Richtung. Wenn ein Prothesenträger fällt, so schützt die Elastizität seines Körpers die Prothese bis zu gewissem Grade vor Bruch.

Wechselrede.

Spitzy stellte einige Fälle vor, bei denen durch plastische Operationen die Stumpfmuskulatur zur Betätigung von Prothesen gewonnen worden ist, darunter auch eine echte van Ghettische Operation. Durch den Biceps hat er in einigen Fällen mit Erfolg einen sehr weiten Kanal operativ hergestellt, so daß eine sehr wirksame Muskelschlinge entstanden war.

Bauer benutzt zur Fixierung der Prothesen eine Innenschnürung der Stümpfe.

Gocht kam kurz auf die automatischen Kniefeststellungen zu sprechen, die entweder durch eine Bremsvorrichtung oder durch Sperrung in gerader Stellung bewirkt werden.

Schede führt eine neue Fußkonstruktion vor, bei der die Achse des Gelenkes unterhalb der Knöchelgegend und nur 2 cm über dem Boden liegt. Um einen Längsbolzen ist dem Vorderfuß eine gewisse seitliche Bewegung gegeben.

Tandler sprach im Anschluß an die Ausführungen von Schanz über den physiologischen Gehakt und glaubt, daß durch die militärische Erziehung der individuelle Gang aufgehoben wird. Die vorteilhafteste Fußstellung ist leichte Einwärtsrotation. Die meisten Menschen setzen beide Beine verschieden auf. Beim Prothesenbau sollten solche individuellen Eigentümlichkeiten berücksichtigt werden.

Erlacher teilt mit, Kniegelenkskonstruktionen in Arbeit zu haben, die in 45° Beugung gehemmt werden, andere, die bei Belastung sich automatisch fixieren, und schließlich solche, die bei jeder Belastungsstellung feststehen.

Schlesinger berichtet, daß Dubois Raymond in der Charlottenburger Prüfstelle Gangprüfungen vornimmt, bei denen die Bewegungen der Gelenke mit ähnlichen Methoden untersucht werden sollen, wie Schlesinger es für die Armgelenke geschildert hat. Bei der Materialprüfung hat sich herausgestellt, daß Holzbeine vor Leder- und Stahlkonstruktionen in mancher Beziehung den Vorzug haben. Wenn bei einem Unfall ein Holzbein bricht, liegt der Schaden klar zutage und zwingt zur sofortigen Reparatur. Anders bei Leder- und Stahlkonstruktionen. Diese verbiegen, können dann eventuell noch weiter getragen und dadurch in einer Weise dem Verbrauch ausgesetzt werden, daß eine

Digitized by Google
Original from UNIVERSITY OF CALIFORNIA
Generated on 2019-10-16 13:06 GMT / http://hdl.handle.net/2027/uc1.b3774661
Public Domain in the United States, Google-digitized / http://www.hathitrust.org/access_use#pd-us-google

Reparatur nicht mehr möglich ist. Als Grundsatz sollte gelten, daß, wenn ein Amputierter fällt, alles brechen darf, nur nicht das Kunstbein. Die Prüfstelle beschäftigt sich jetzt mit der Begutachtung von 30 künstlichen Beinen, die auf ein Preisausschreiben hin eingesandt worden sind.

Im Anschluß an die Sitzung fand eine Besichtigung des k. u. k. Reservespitals Nr. 11 unter Leitung von Herrn Oberstabsarzt Prof. Dr. Spitzy statt. Ein gemeinsames Mittagessen im Lazarett vereinigte die Kongreßteilnehmer mit den Beamten des Lazaretts.

## Nachmittagssitzung.

**400.** Patentanwalt Ingenieur **S. Neutra:** Das Gelenk als technisches Problem.

An Diapositiven wurden in schematischer Weise verschiedene Gelenktypen und verschiedene Konstruktionen zu ihrer Feststellung vorgeführt.

**401.** Oberarzt Dr. **Ph. Erlacher:** Ersatz von Arm und Hand.

Die Erfahrung hat gelehrt, daß Exartikulierte nur mit festgestelltem Schultergelenk arbeiten können. Oberarmamputierte können mit dem Wiener Arbeitsarm leichte Arbeiten gut verrichten. Für die Schwerindustrie ist ein kräftigeres Rastergelenk im Ellbogen erforderlich. Der sog. Bauernarm hat gar kein Ellbogengelenk, sondern nur eine bewegliche Klaue. Da die Kugelgelenke keine reine Pendelbewegung zulassen, ist diese Gelenkform von Erlacher modifiziert worden. Erlacher führte dann eine Reihe von Prothesen vor, darunter auch kosmetische Prothesen. Bei langen Unterarmstümpfen wurde die Supination zur Fingerbewegung der Kunsthand benutzt.

**402.** Ingenieur **G. Silvestri:** Die künstliche Hand als Greifwerkzeug.

Er unterschied solche Kunsthände, die mit einem Zug, und solche, die mit zwei Zügen betätigt werden. Die ersteren sind gewöhnlich so konstruiert, daß der Daumen mit Federkraft den ergriffenen Gegenstand festklemmt und daher stets einen gleichartigen Druck ausübt. Soll der Gegenstand freigegeben werden, so muß dieselbe Bewegung wie zum Ergreifen ausgeführt werden. Ein besonderer Nachteil liegt darin, daß die Hand keinen Halt in vertikaler Richtung bietet und das Tragen schwererer Gegenstände unmöglich wird. Vorteilhafter sind Kunsthände mit zwei Zügen zu verwenden, von denen der eine die Hand öffnet, der andere sie schließt. Als Beispiel wurde eine schematische Zeichnung der Carneshand vorgeführt und gezeigt, daß diese Konstruktion den Nachteil hat, daß ein sehr langer Weg zur Auslösung erforderlich ist. Eine andere Konstruktion vermied diesen Nachteil.

**403.** Oberarzt Dr. **F. Bauer:** Kurzstumpfprothesen.

Kurze Oberarmstümpfe werden mit einem Innenriemen gefaßt und erhalten statt der Lederhülse ein äußeres Metallgerüst. Bei Exartikulierten wird das Gelenk an den unteren Pol der Schulterkappe gelegt. Für landwirtschaftliche Arbeiten montiert er das Arbeitsgerät möglichst direkt an den Stumpf. Diese Prothesen wurden an einer Reihe von Leuten vorgeführt. Eine Garnitur zeigte die verschiedenen Teile des normalisierten Arbeitsarmes.

Digitized by Google
Original from UNIVERSITY OF CALIFORNIA
Generated on 2019-10-16 13:06 GMT / http://hdl.handle.net/2027/uc1.b3774661
Public Domain in the United States, Google-digitized / http://www.hathitrust.org/access_use#pd-us-google

**404.** Regimentsarzt Dr. **J. Pokorny:** Arbeitsbehelfe für einarmige Landwirte.

Außer dem Kunstglied erhalten alle Ober- und Unterarmamputierten einen Arbeitsgürtel, an dem das Arbeitsgerät befestigt werden kann, um mit der gesunden Hand geführt zu werden. Oberarmamputierte erhalten einen Arbeitsarm, der aus zwei Ledermanschetten besteht und mit Schienen verstärkt ist. Dieser Arm wird an dem Stumpf festgeschnallt und kann ohne Modell hergestellt werden. Mit einem Ellbogengelenk wird er nicht ausgerüstet. Zur Aufhängung des Armes dient ein Kumt. Eine ähnliche Konstruktion ist auch für Unterarme eingeführt. Zum Pflügen wird die Kellerhand benutzt.

**405. Ehrenfest-Egger** führte an einem Offizier einen Kunstarm vor, der auf Veranlassung von Admiralstabsarzt Prof. Dr. Freih. v. Eiselsberg ausgeführt worden ist. Er hatte eine künstliche Hand, mit der in jeder beliebigen Armstellung Gegenstände ergriffen und festgehalten werden können, so daß sie in mancher Beziehung der Carneshand überlegen war.

**406.** Geheimrat Prof. Dr. **O. Vulpius** (Heidelberg): Kombination oder Trennung von Arbeitsarm und Schönheitsarm.

Wegen der vorgerückten Zeit wurde nur kurz auf die Kombinationsmöglichkeit von Arbeits- und Schönheitsarm hingewiesen und der Wunsch geäußert, daß auch Armamputierte ebenso wie die Beinamputierten zwei Prothesen geliefert bekommen müßten.

**407.** Regimentsarzt Dr. **O. Stracker:** Arbeitsbehelfe für Gelähmte.

An einer Reihe Soldaten wurden verschiedene Konstruktionen für Lähmungen und schlecht geheilte Knochenbrüche vorgeführt, die als Arbeitsbehelfe dienen. Leute mit Beinverkürzungen erhalten ein provisorisches Gestell, das die Verkürzung ausgleicht.

**408.** Oberleutnant Ingenieur **E. Feldscharek:** Prothesenversorgung doppelseitig Armamputierter.

Bei doppelseitig Amputierten hat sich die Prothesenjacke sehr gut bewährt. Besondere Anforderungen verlangt die Ausbildung der Leute, die sich am vorteilhaftesten gestaltet, wenn eine Reihe von Doppeltamputierten in ein Lazarett zusammengelegt werden, so daß sie Gelegenheit haben, sich gegenseitig ihre Erfahrungen mitzuteilen.

## Wechselrede.

Schede führte an einem Modell eine Neukonstruktion für Oberarmamputierte vor, bei der der Stumpf durch bewegliche Pelotten gehalten wird.

Erlacher demonstriert ein Ellbogengelenk, das aus zwei verhängten Ringen besteht.

Hartmann schloß die Diskussion mit dem Dank der deutschen Teilnehmer an der Versammlung.

Exzellenz Exner wies in einem Schlußwort auf die Bedeutung der Mitarbeit Seiner Kaiserlichen und Königlichen Hoheit Erzherzog Karl Stephan hin

Digitized by Google
Original from UNIVERSITY OF CALIFORNIA
Generated on 2019-10-16 13:06 GMT / http://hdl.handle.net/2027/uc1.b3774661
Public Domain in the United States, Google-digitized / http://www.hathitrust.org/access_use#pd-us-google

und betonte die dadurch sich ausdrückende enge Zusammengehörigkeit des Volkes mit seinem Herrscherhause.

Mittwoch, den 18. April, fand unter Leitung von Spitzy eine Besichtigung der k. u. k. Invalidenschulen des Reservespitals Nr. 11 statt.

---

## Bericht über die Versammlung des Niederländischen orthopädischen Vereins in Leiden am 2. Juni 1916.

Die Versammlung war Gast des Privatdozenten Murk Jansen, der Vorträge abhielt über:

I. Körperliche Minderwertigkeit (mit Krankenvorstellung).

Redner weist auf das regelmäßige Vorkommen von Minderwertigkeitserscheinungen hin, die bei Geschwistern in stets stärkerem Maße bei jüngeren als bei den älteren Kindern in einer von Armut und Schädlichkeiten getroffenen Familie ausgesprochen sind. In erster Linie erscheint die Muskelinsuffizienz: der runde Rücken, Plattfüße, Akrozyanose. Neben der Insuffizienz der Muskeln (der Skelett- sowie der Gefäßmuskeln) tritt, zumal in der Adoleszenz, erhöhtes Längenwachstum in die Erscheinung. Bei schwererer Schädigung zeigt sich eine Verringerung des Längenwachstums (Wachstumsschwäche) mit Schwellung der Wachstumsknorpel (d. h. Extra-Differenziationsschwäche), Hypertrophie der Tonsillen und Lymphdrüsenschwellungen, sowie Insuffizienz der Epithelien der innern und äußeren Körperoberfläche. In noch schwereren Fällen sind die Kinder atrophisch oder werden sogar tot geboren. Schädlichkeiten jeder Art, wie Ermüdung, Blutungen, Erbrechen, Infektionen der Mutter während der Schwangerschaft und Ernährungsstörungen, Vergiftungen, Infektionen usw. des Kindes, rufen diese Zustände hervor.

In manchen Arbeiterfamilien zeigen sich die obenerwähnten Erscheinungen bei den Kindern vom ältesten zum jüngsten der Reihe nach. Manchmal zeigt auch inmitten einer gesunden Serie ein einziges Kind Minderwertigkeitserscheinungen, in welchen Fällen regelmäßig Schädlichkeiten dafür verantwortlich zu machen sind.

Wir haben hier quantitative Aenderungen der normalen Wachstumserscheinungen vor uns, welche sich dadurch auszeichnen, daß sie 1. von jeder Schädlichkeit hervorgerufen werden können, 2. dem Grade der Schädlichkeit proportional sind, 3. ihre Lokalisation und Intensität vom Gesetz der Verletzbarkeit schnellwachsender Zellen beherrscht wird. Die Muskeln (welche zuerst von der Wachstumsschwäche betroffen werden) bilden den größten Prozentsatz des Körpergewichts: 25—43 %; danach folgt das Skelett 13—17,5 %; danach wohl Haut und Unterhautfettgewebe.

Graphische Wiedergabe der Wachstumsänderungen am Skelett lehrt, daß das Wesen derselben einer erhöhten Empfindlichkeit und einer erhöhten Ermüdbarkeit der wachsenden Zellen entspricht. Wahrscheinlich gilt dasselbe auch für das Nervensystem dieser Individuen.

Der Vortrag wird anderweitig in extenso publiziert.

Digitized by Google
Original from UNIVERSITY OF CALIFORNIA
Generated on 2019-10-16 13:06 GMT / http://hdl.handle.net/2027/uc1.b3774661
Public Domain in the United States, Google-digitized / http://www.hathitrust.org/access_use#pd-us-google

Hankes Drielsma weist auf den Unterschied hin zwischen Riesen- und Zwergwuchs, wobei innere Sekretion eine Rolle spielt und vermehrtes und verringertes Wachstum, worauf der Vortrag Jansens sich bezieht.

Tilanus meint, daß qualitative Einflüsse doch eine große Rolle spielen. Er faßt den rachitischen Rosenkranz als vermehrtes Wachstum auf, die Wachsrichtung sei anormal.

Timmer weist darauf hin, daß exsudative Diathese insbesondere mit Rachitis vorkommen soll. Er fragt, ob Jansen Infektionen, toxische Ursachen z. B., immer ausschließen will. Alvares Correa macht darauf aufmerksam, daß die Tuberkulose, Diabetes usw. keine Rachitis geben.

Jansen erwidert, daß sehr ernste Schädlichkeiten das Wachstum ganz hemmen, die Pädatrophie hervorrufen. „Ohne Wachstum keine Rachitis". Jede Schädlichkeit, die ein wachsendes Individuum vor oder nach der Geburt lange oder intensiv genug trifft, führt zur „Rachitis". Gerade die Verschiedenartigkeit der Ursachen einerseits und die Gleichförmigkeit der „Rachitis" anderseits nötigt zur Annahme, daß die „Rachitis" den Ausdruck körperlicher Minderwertigkeit, d. h. quantitativer Abweichungen der normalen Lebensereignisse und zwar der normalen Wachstumserscheinungen, darstellt. Die Rachitis ist eine Wachstumsschwäche mit Extra-Differenziationsschwäche, welche einerseits der Intensität der sie hervorrufenden Schädlichkeit, andererseits der Schnelligkeit des Wachstums (der Teile sowie der Individuen) proportional ist. Wäre die Rachitis eine qualitative Störung, so würden ihre Erscheinungen nicht der Schnelligkeit des Wachstums (der Teile und der Individuen) und ebensowenig der Intensität der Schädlichkeit proportional sein.

## II. Künstlicher Quadriceps.

Jansen zeigt 7 Fälle von Quadricepsplastik. Die Kranken gehen ohne Stock oder Bügel und viel besser als vor dem Eingriff. Die aktive Streckung und Beugung ist etwas beschränkt in Fällen, wo die vormaligen Beuger nach vorn überpflanzt sind. Timmer lobt die Resultate, achtet aber die Indikation ziemlich freigebig gestellt, hier und da war wenig Atrophie und sogar noch ein Rest von Streckfähigkeit. Murk Jansen hat bei ungefähr 200 Kranken Muskelverpflanzungen ausgeführt, darunter 13 Fälle von Quadricepsplastik. Rezidivierende Kontrakturen bildeten die absolute Indikation. Die Verbrecher mußten zu dienstbaren Muskeln umgeändert werden. Relative Indikation bildete öfter auftretendes unwillkürliches Durchbiegen im Knie. Man erreicht bei der Ueberpflanzung der Beugemuskeln nach vorn eine Myodese, wobei eine etwa vorhandene leichte Spitzfußstellung die Streckung im Knie unterstützen kann. Jansen zieht es vor, in der Weise die Stütze unter die Haut zu geben, oberhalb derselben in Form eines Apparates. Daß die Indikationen zu den Operationen vorlagen, geht hervor aus der Tatsache, daß sämtliche Patienten durch die Operation merkliche Besserung erfuhren.

Alvares Correa achtet die Resultate schön und fragt nach seiner Erfahrung über die Langesche Methode, um mit Seidenfäden die defekten Glutaei zu ersetzen zur Förderung der Beckenhebung, die hier und da mangelhaft

Digitized by Google
Original from UNIVERSITY OF CALIFORNIA
Generated on 2019-10-16 13:06 GMT / http://hdl.handle.net/2027/uc1.b3774661
Public Domain in the United States, Google-digitized / http://www.hathitrust.org/access_use#pd-us-google

war. Jansen sagt selbst, keine Erfahrung diesbezüglich zu besitzen, hat jedoch bei Lange die erzielte Funktion bei einem entsprechend Operierten gesehen.

III. Tisch zur Herstellung des Jansenschen Seitenlagegipsbettes (mit Krankenvorstellung).

Redner krümmt zumeist die thorakale Krümmung durch die Seitenlage um. Er weist auf die Erfahrung hin, daß diese regelmäßig — wohl unter dem Einfluß der Atemkräfte — mehr zur Verschlimmerung neigt als die cervikalen Krümmungen. Die Schwerkraft stellt die Enden der Krümmung (Schulter- und Beckengegend) in die gewünschte Stellung.

Der Tisch besteht aus einem horizontalen Rahmengestell, das vier Stützen trägt, für Kopf, Buckel, Becken und Beine, welche in einfacher Weise gestellt werden können. Nachdem der Buckel möglichst viel umgekrümmt ist, wird ein Gipsabguß von Kopf bis Knie angefertigt, der verstärkt und mit zwei Pfoten versehen als Liegebett gebraucht wird.

Milo meint, daß ein komplizierteres Vorgehen notwendig ist, insbesondere bei Skoliosis multiplex, und erwähnt sein Gipsbett. Tilanus hat vor mehreren Jahren eine ähnliche Methode angegeben mit einem Liegerahmen. De Smitt achtet den Nebelschen Rahmen für Jansens Zweck brauchbar. Timmer verwendet den Nebelschen Tisch unter Benutzung von Gurten. Er ist nicht zufrieden bei schweren Fällen. Die langen Liegekuren sind beschwerend für später, wenn die Kranken wieder aufstehen, auch wenn Freiluftbehandlung gegeben ist. Die Resultate sind nicht dauerhaft.

Enklaar van Guericke meint mit Korsetts die besten Resultate zu sehen.

Murk Jansen teilt noch mit, daß das Seitenlagegipsbett sich besonders eignet für kleine Kinder, welche zu jung sind für Korsettbehandlung. Die Behandlungsdauer kann ein Jahr und mehr betragen. Redner erzielte überraschende Erfolge. Sogar älteren Kindern, welche nur während der Nacht im Gipsbett liegen, wird manchmal bedeutend genützt. Redner macht für diese Erfolge die Umkrümmung der Wirbelsäule, welche angestrebt wird, verantwortlich. Durch dieselbe wird sekundär die Torsion gebessert; nicht umgekehrt — wie manchmal angenommen wird — wird durch Verbesserung des Rippenbuckels die Krümmung der Wirbelsäule gebessert. Redner weist auf die falsche Auffassung hin, daß man die Detorsion von der Rippe aus vornehmen könne; die Wirbelkörper sollen primär in einen Bogen gelegt werden und erst sekundär die Rippen mitführen zur Detorsion, sonst wirkt man nur symptomatisch.

Milatz - Rotterdam.

Digitized by Google
Original from UNIVERSITY OF CALIFORNIA
Generated on 2019-10-16 13:06 GMT / http://hdl.handle.net/2027/uc1.b3774661
Public Domain in the United States, Google-digitized / http://www.hathitrust.org/access_use#pd-us-google

# Originale.

## XIII.

## Ueber Beanspruchungsdeformitäten.

Von

Sanitätsrat Dr. **Julius Grunewald** in München.

Mit 21 Abbildungen.

Das Wort „Beanspruchungsdeformitäten" ist in der ärztlichen Sprache ein neues. Es soll das bisherige Wort „statische Deformitäten" ersetzen. Es ist mit Bedacht gewählt, weil die statischen Deformitäten Veränderungen des Skeletts bedeuten, die im wesentlichen durch die Last des Körpergewichts bedingt sind. Die wichtigste Beanspruchungsart des Skeletts, die Wirkung der willkürlichen Muskulatur, hat man bisher so gut wie ganz vernachlässigt. Man braucht zur Bestätigung dessen nur die Literatur durchzusehen. Es soll nicht geleugnet werden, daß der eine oder andere Autor gelegentlich auch Muskelwirkungen für die Entstehung der Deformitäten herangezogen hat; systematisch ist dies aber nicht geschehen, das Hauptaugenmerk war stets auf die Körpergewichtsbelastung gerichtet. Ich habe in zwei aufeinanderfolgenden Arbeiten[1]) zu zeigen versucht, daß man die Muskelwirkung auf die langen Skelettknochen bisher außerordentlich unterschätzt hat. Ich glaube nachgewiesen zu haben, daß sie den Knochen bei weitem stärker beansprucht als die Körperlast, und daß sie, hinter den Faktoren der Vererbung, bei der Formung der langen Röhrenknochen der unteren Extremität die Hauptrolle spielt. War dies unter normalen Verhältnissen der Fall, so mußte auch konsequenterweise an eine wichtige

[1]) Grunewald, Ueber den Einfluß der Muskelarbeit auf die Form des menschlichen Femurs. Zeitschr. f. orthop. Chir. Bd. 30. — Derselbe, Die Beziehungen zwischen der Form und der Funktion der Tibia und Fibula des Menschen und einiger Menschaffen. Zeitschr. f. orthop. Chir. Bd. 35.



Digitized by Google

Original from UNIVERSITY OF CALIFORNIA

Generated on 2019-10-16 13:06 GMT / http://hdl.handle.net/2027/uc1.b3774661
Public Domain in the United States, Google-digitized / http://www.hathitrust.org/access_use#pd-us-google

Rolle der Muskelarbeit bei der Entstehung der Deformitäten gedacht werden, welche man bisher als statische angesehen hat. Ich glaube zeigen zu können, daß dem so ist, daß einerseits die bisherige statische Auffassung uns meist im Stiche läßt, daß aber der Gesichtspunkt der muskulären Beanspruchung eine befriedigende Erklärung gewährt und geeignet ist, uns von manchen Unstimmigkeiten der bisherigen Anschauung, die auch von den Autoren vielfach empfunden wurden, aber mangels anderer Erklärungsmöglichkeiten hingenommen worden sind, zu befreien. Aber wie dem auch sein mag, jedenfalls gestattet der Ausdruck „Beanspruchungsdeformität" unter allen Umständen weiteren Spielraum als das Wort „statische Deformität", und es sei deshalb ein für allemal hier vorgeschlagen.

## Genu valgum.

Das Genu valgum der Jünglinge wird allgemein als statische Deformität betrachtet. Jugendliche Individuen, die gezwungen sind, allzulange zu stehen, wählen nach Hüter, Mikulicz u. a. habituelle Stellungen, bei welchen sie ihre Muskeln am wenigsten anzustrengen brauchen. Die Kniegelenke würden in Ueberstreckung, Außenrotation und Adduktion gebracht. Mit Recht hat Schanz[1]) betont, „daß eine solche Stellung von einem geschickten Menschen wohl eingenommen werden kann, wenn er einen X-Beinigen imitieren will, daß dies aber keine Stellung ist, die ein Mensch ohne heftige Beschwerden längere Zeit einhalten kann, und daß keinesfalls rachitische Kinder und jugendliche Personen diese Stellung benutzen, um ihr Knie ruhen zu lassen. Wenn wir bei Menschen mit Genu valgum diese Stellung beobachten, so sehen wir eine Folge der Deformität, nicht ihre Ursache." Schanz hat an die Stelle dieser Theorie eine andere gesetzt, welche vom physiologischen Adduktionswinkel des Kniegelenks ausgeht. Bekanntlich bilden Femur und Tibia im Kniegelenk einen nach außen offenen Winkel von etwa 171°. Schanz meint nun, daß, wenn die statische Leistungsfähigkeit so herabgesetzt sei, sei es durch erhöhte Inanspruchnahme, sei es durch eine angeborene oder erworbene Schwäche, daß dadurch eine Verbiegung des Gliedes entstehe, die Ausschlagrichtung derselben im Sinne der normalen Form des Knies, also im Sinne des Adduktionswinkels, erfolgen müsse, wodurch sich das Genu

[1]) A. Schanz, Das Genu valgum. Joachimsthals Handbuch Bd. 2, II. Hälfte.

Digitized by Google
Original from UNIVERSITY OF CALIFORNIA
Generated on 2019-10-16 13:06 GMT / http://hdl.handle.net/2027/uc1.b3774661
Public Domain in the United States, Google-digitized / http://www.hathitrust.org/access_use#pd-us-google

valgum von selbst erkläre. Diese Erklärung hat auf den ersten Blick viel Bestechendes, hält aber vor unseren Kenntnissen von dem mechanischen Bau der unteren Extremität nicht stand. Fragen wir uns nach dem Sinn des Kniewinkels; es ist sicher, daß derselbe ein höchst merkwürdiges Gebilde darstellt, und daß kein Techniker auf den Gedanken kommen würde, zwei Säulen, von denen die eine die andere belastete tragen soll, in einem Winkel zu vereinigen. Der Kniewinkel ist nur morphologisch zu verstehen. Die Gehirnentwicklung des Menschen verlangte ein breites Becken. Die Schenkelköpfe erlangten dadurch einen größeren Querabstand, als wir ihn bei den übrigen Säugetieren finden. Anderseits mußte aber die untere Extremität des Menschen leistungsfähiger sein als die des Tieres; denn der Mensch geht nur auf zwei Beinen. Es mußte das Gleichgewicht der aufrechten Haltung beim Stehen und Gehen mit einem möglichst geringen Aufwand von Muskelarbeit erreichbar sein. Dies wird durch die Adduktionsstellung des Femurs erreicht. Sie ermöglicht es, daß die Traglinie der unteren Extremität, die Senkrechte zwischen Kopfmittelpunkt und Erdboden durch die Mitte des Knies und des Sprunggelenks geht, wodurch beim bequemen Stehen das Femur ohne Muskelarbeit im Gleichgewicht gehalten wird. Der Adduktionswinkel ist für jeden Menschen ein konstanter, nicht willkürlich veränderlicher. Er ist abhängig von der Beckenbreite. Er ist deshalb beim weiblichen Geschlecht größer als beim Mann, und Frauen mit breitem Becken haben eine Neigung zur physiologischen X-Beinbildung. Man findet bei besonders gut gebauten Frauen, z. B. Tänzerinnen, physiologischerweise X-Beine. Nun wird das Femur durch das Körpergewicht in der Frontalebene auf Biegung beansprucht. Aber die Biegungsbeanspruchung betrifft nicht den Knochen in seiner ganzen Länge. Die mechanische Achse kreuzt nämlich im unteren Knochendrittel die mediale Femurwand und läuft im Gebiete der unteren Epiphyse mit der realen Knochenachse zusammen. Soweit diese beiden Linien zusammentreffen, findet in der Frontalebene nicht mehr eine Biegung, sondern nur mehr eine Druckbeanspruchung statt. Die Körperlast liegt senkrecht über dem Kniegelenk und über dem oberen Schienbeinende und hat also nicht die Tendenz, den physiologischen Kniewinkel zu verkleinern. Es kann also auch bei gesteigerter Beanspruchung nur zu einer gesteigerten axialen Druckwirkung, nie zu einer Verbiegung kommen. Die Druckwirkung ist eine reine, nicht mit Knickung verbunden, weil das gedrückte untere Femurstück im Verhältnis zu seiner Breite zu kurz ist. Aber selbst, wenn eine Beein-

Digitized by Google
Original from UNIVERSITY OF CALIFORNIA
Generated on 2019-10-16 13:06 GMT / http://hdl.handle.net/2027/uc1.b3774661
Public Domain in the United States, Google-digitized / http://www.hathitrust.org/access_use#pd-us-google

flussung des Kniewinkels durch das Körpergewicht stattfände, was wir einmal annehmen wollen, so würde sie nicht die von Schanz gedachte, sondern die entgegengesetzte Wirkung haben. Die Beanspruchung des Femurs durch das Körpergewicht erzeugt in frontaler Richtung eine Tendenz zur Abbiegung nach außen konvex. Es würde also eher im Kniegelenk ein Bestreben des Femurs entstehen, nach lateralwärts auszuweichen, und damit würde eine Streckung des Adduktionswinkels verbunden sein, nicht eine Verkleinerung desselben, wie sie das X-Bein charakterisiert. Es läßt sich überhaupt erweisen, daß es keine mit Erhöhung der Standfestigkeit verbundene Stellung gibt, durch welche die Neigung zum Genu valgum befördert würde. Erhöhte Standfestigkeit könnte erzielt werden durch Verbreiterung der Standbasis; diese tritt ein bei Auswärtsrotation und Abduktion des Femurs im Hüftgelenk. Die Auswärtsrotatoren des Femurs haben als Drehungsachse die Traglinie selbst. Es bleibt demnach bei Rotation die Lage der mechanischen Achse zur realen Schaftachse unverändert. Bei der Abduktion des Femurs verschiebt sich die Beziehung zwischen mechanischer und realer Femurachse. Die Traglinie verläuft medialwärts vom Kniegelenk. Indes wird dadurch die Neigung des Femurs zur lateralwärts konvexen Abbiegung wegen der Vergrößerung der Biegungsmomente nur gesteigert. Es tritt dann die eben beschriebene Tendenz zur seitlichen Abweichung des unteren Femurendes in Wirklichkeit auf, die aber nicht eine Verkleinerung, sondern eine Abflachung des physiologischen Kniewinkels mit sich bringt. Die Adduktion des Femurs würde zwar die entgegengesetzte Wirkung haben, indes erhöht sie die Standfestigkeit nicht, sondern verringert sie, und wenn jemand sie infolge Ermüdung zur Entlastung benutzen würde, so würde er ihre Unzweckmäßigkeit schnell empfinden und nur kurze Zeit in ihr verharren, wie dies ja Schanz ausgeführt hat.

Man könnte nun daran denken, daß, wenn auch nicht das Femur, so doch das Schienbein durch den Druck der Körperlast im Sinne eines Genu valgum abgebogen werden müßte. Aber auch diese Auffassung wäre nicht zutreffend. Die Körperlast wirkt auch am Schienbein beim bequemen aufrechten Stehen in der Richtung der Traglinie, der mechanischen Achse, welche die Mitte der proximalen und distalen Gelenksfläche miteinander verbindet. Im obersten und untersten Knochenteil ist sie etwa symmetrisch zum Knochenquerschnitt gestellt, im größten Teil des Knochens besteht aber, wie ich gezeigt habe, die Symmetrie nicht. Die Achse läuft in sagittaler Richtung immer dem

Digitized by Google
Original from UNIVERSITY OF CALIFORNIA
Generated on 2019-10-16 13:06 GMT / http://hdl.handle.net/2027/uc1.b3774661
Public Domain in the United States, Google-digitized / http://www.hathitrust.org/access_use#pd-us-google

hinteren Knochenrande näher. In frontaler Richtung ist die Lage eine wechselnde. Meist liegt sie dem Medialknochenrande näher, gelegentlich rückt sie in die Mitte, sehr selten liegt sie dem lateralen Knochenrande näher. Nun ist, wie ich ebenfalls gezeigt habe, für die hier allein zu besprechende frontale Beanspruchung die Tibia sowohl oben als unten fest eingespannt. Sie wird, da die Länge des Knochens seine Breite erheblich übertrifft, bei Belastung von oben her auf Knickung beansprucht und die elastische Linie hat wegen der Art der Einspannung die Neigung, sich in ihrem mittleren Teile auszubauchen, während die fest eingespannten Enden ihren Platz behalten (Fig. 1). Es findet also in der Nähe des Kniegelenks eine Verbiegung überhaupt nicht statt. Die Mitte des Knochens könnte bei genügender Belastung, die aber das Körpergewicht niemals aufbringt, eine Ausbiegung erfahren. Liegt aber, wie es der Regel entspricht, die Traglinie dem medialen Knochenrande näher als dem lateralen, so liegt die Druckseite medial, die Zugseite lateralwärts. Es würde also eine lateralwärtige Konvexität der Tibia entstehen, und es ist klar, daß diese das Gegenstück des Genu valgum darstellt. Die Körperlast kann also weder am Femur noch an der Tibia eine Genu-valgum-Bildung erzeugen. Wenn überhaupt der Knochen auf die Körperlast in einer Formveränderung reagiert, was, wie ich in wiederholten Arbeiten gezeigt habe, unter physiologischen Umständen ausgeschlossen ist, bei abnormer Knochenfestigkeit aber immerhin möglich wäre, so entsteht eher die entgegengesetzte Verbiegung.

Fig. 1.

Sehen wir uns also nach anderen Kräften für die Bildung des Genu valgum um. Für solche geben uns einige wenig beachtete Punkte der Pathologie einen Anhalt. Wir wissen, daß die angeborene laterale Luxation der Kniescheibe stets mit einem Genu valgum verknüpft ist, daß selbst beim Erwachsenen, bei der nicht eingerichteten lateralen Luxation der Kniescheibe Genu valgum zuweilen entsteht. Lücke hat schon vor vielen Jahren den Zug lateralwärts angebrachter Gummistrumpfbänder für eine Beförderung der Genu-valgum-Bildung verantwortlich gemacht. Alles das weist auf Muskelwirkung, und zwar auf den Quadriceps hin. Bei lateraler Verschiebung der Quadricepssehne wird in der Tat sowohl das untere Femurende als das unter der Tuberositas liegende Schaftstück der Tibia im Sinne des Genu valgum beansprucht. Es läßt sich nun auch die Beteiligung des Quadriceps einleuchtend machen. Zu diesem Behufe ist es notwendig, die beim

Digitized by Google
Original from UNIVERSITY OF CALIFORNIA
Generated on 2019-10-16 13:06 GMT / http://hdl.handle.net/2027/uc1.b3774661
Public Domain in the United States, Google-digitized / http://www.hathitrust.org/access_use#pd-us-google

Stehen auftretenden Gleichgewichtsverhältnisse einer Erörterung zu unterziehen. Sie sind an die jeweilige Körperhaltung geknüpft. Die Zahl der möglichen aufrechten Stellungen des Menschen ist natürlich groß, je nach dem Aufwand von Muskelkraft und Geschicklichkeit. Braune und Fischer haben indes aus dieser Vielheit drei als besonders typische gewählt und genauer untersucht. Die erste ist die Normalstellung; bei ihr liegt der Schwerpunkt des Rumpfes in der mittleren Frontalebene des Körpers. In derselben Ebene senkrecht übereinander liegen die Mittelpunkte der Hüfte, des Knies und des Sprunggelenks. Es ist einleuchtend, daß bei dieser Haltung die Muskelarbeit außerordentlich gering ist. Sie ist jedoch durch große Labilität ausgezeichnet, denn der Schwerpunkt des Rumpfes liegt an sich hinter der Querlinie der beiden Hüftgelenke, und es bedarf der Arbeit der beiden Musculi iliaci, um den Rumpf auf den Schenkelköpfen zu balancieren. Die geringste Abweichung von dieser Stellung stört sofort das Gleichgewicht und macht ausgedehnte Muskelaktionen, besonders auch der Beine, notwendig, um den Körper vor dem Falle zu bewahren. Wir nehmen sie nur dann ein, wenn wir nur kurze Zeit stehen und nicht gleichzeitig irgendwelche Arbeitsleistung ausführen. Die Stellung ist also nicht sicher; man kann sie nicht ohne große Aufmerksamkeit längere Zeit innehalten, und sie eignet sich nicht zur Ausführung von Arbeitsleistung. Die zweite ist die sogenannte militärische Stellung („stillgestanden"). Bei ihr ist die ganze Körpermasse ziemlich stark nach vorn verschoben. Der Körper neigt zum Umkippen nach vorn und kann nur durch angestrengte Muskeltätigkeit davor bewahrt werden, besonders wenn auch noch die Arme zum Präsentieren des Gewehres nach vorn gebracht werden. Diese Stellung hat nur die Bedeutung einer körperlichen Uebung. Ausschließlich für eine längere Dauer geeignet ist die sog. bequeme Haltung Braune und Fischers. Auch bei ihr ist der Gesamtschwerpunkt des ganzen Körpers vor die Fußgelenksachse verlegt. Im einzelnen ist die Masse des Körpers etwa wie folgt verteilt. Der Schwerpunkt des ganzen Rumpfes, einschließlich des Kopfes und der Arme, liegt etwa 0,8 cm hinter der Ebene der frontalen Hüftachse. Dadurch hat er Neigung, auf den Schenkelköpfen nach hinten umzukippen, was der Ileopsoas gemeinsam mit dem Ligamentum Bertini zu verhüten hat. Ist der Oberkörper auf diese Weise im Gleichgewicht gehalten, so bildet er mit dem Oberschenkel zusammen ein in den Kniegelenken drehbares starres System. Auch der Schwerpunkt dieses Systems liegt hinter der Hüftachse, und zwar

Digitized by Google
Original from UNIVERSITY OF CALIFORNIA
Generated on 2019-10-16 13:06 GMT / http://hdl.handle.net/2027/uc1.b3774661
Public Domain in the United States, Google-digitized / http://www.hathitrust.org/access_use#pd-us-google

um 0,6 cm. Nun stehen aber in dieser Stellung Hüft- und Kniemittelpunkt nicht senkrecht übereinander, sondern die Oberschenkel sind etwas zurückgenommen, so daß die Kniegelenksmitte um 1 cm hinter der queren Hüftachse liegt. Die vom Schwerpunkte aus auf den Boden gefällte Senkrechte fällt also um 0,4 cm vor die Mitte des Kniegelenks. Das ganze oberhalb liegende System ist also in Gefahr, in den Kniegelenken nach vorn umzukippen. Daher ist keine Muskelkraft erforderlich, das Knie gestreckt zu halten, und der Quadriceps kann völlig untätig bleiben. Tatsächlich ist er in dieser Haltung völlig schlaff. Man kann die Kniescheibe seitlich hin und her schieben. Auch die Unterschenkel sind wie die Oberschenkel zurückgenommen; sie stehen schräg in der Richtung von oben vorn nach unten hinten. Die Folge ist, daß die Sprunggelenksachse noch weiter gegen die quere Hüftachse zurücktritt. Sie liegt um 5 cm hinter ihr, um 4 cm hinter der Kniegelenksachse. Auch im Sprunggelenk müßte unbedingt eine Dorsalflexion stattfinden und der Körper nach vorn umkippen, wenn nicht Muskelkräfte eingriffen. Es sind dies die Wadenmuskeln. Sie stemmen die Sohle gegen den Boden und hemmen eine Dorsalflexion des Fußes. Der Gastrocnemius allein zieht außerdem die Femurkondylen nach hinten und preßt sie fest gegen die obere Tibiagelenkfläche; so steht das Knie in Streckung, das Sprunggelenk in rechtwinkliger Stellung. Die ganze zur Aufrechterhaltung des Körpers zu leistende Arbeit wird also von den Wadenmuskeln und von den Musculi iliaci und dem Ligamentum Bertini geleistet. (Die Arbeit der Nackenmuskeln kann als relativ gering vernachlässigt werden.)

Auch ein kräftiger Mensch ermüdet bei langem Stehen leicht in seiner Wadenmuskulatur, geschweige denn ein schwächlicher Jüngling (Rachitis, exsudative Diathese, Anämie), den plötzlich ein neuer Beruf zwingt, den ganzen Tag anhaltend zu stehen. Natürlich wird seine Wadenmuskulatur bald insuffizient, und er muß sich in anderer Weise helfen. Er nimmt eine Ermüdungshaltung an; er legt den Rumpfschwerpunkt weiter nach rückwärts und spannt das Ligamentum Bertini an. Dadurch vermindert sich die Tendenz des Rumpfes im Kniegelenk, nach vorne überzukippen. Ja, es kann sogar, wenn der Rumpf weit genug zurückgelegt wird, die entgegengesetzte Tendenz einer Kippung nach rückwärts im Kniegelenk entstehen. Dieses befördert der Jüng-

Digitized by Google
Original from UNIVERSITY OF CALIFORNIA
Generated on 2019-10-16 13:06 GMT / http://hdl.handle.net/2027/uc1.b3774661
Public Domain in the United States, Google-digitized / http://www.hathitrust.org/access_use#pd-us-google

ling durch eine leichte Beugung im Kniegelenk, so daß die Wadenmuskeln entspannt sind. Anderseits steht ihm als ein kräftiger Helfer der Quadriceps zur Verfügung, der das leicht gebeugte Knie vor dem Einknicken nach hinten schützt und erforderlichenfalls eine kräftige aktive Streckung ausführt. Der Jüngling wird jetzt abwechselnd mit Hilfe der Wadenmuskeln und des Quadriceps stehen. In der Tat ist ja die Rückwärtsbeugung des Rumpfes bei leichter Beugung im Kniegelenk die bequemste Ruhehaltung (vgl. R. Fick, Anatomie und Mechanik der Gelenke Bd. 3, S. 52). Er sagt dort darüber: „Man sieht diese sehr bequeme und zweckmäßige Haltung daher auch auf den Turnplätzen, beim Riegenturnen, an den Leuten, die in der Pause zwischen zwei Uebungen ruhend dastehen, ganz vorzugsweise. Sie nehmen den Oberkörper zurück, so daß der Bauch etwas hervortritt, lassen das Becken etwas hinten übersinken, so daß das Bertinische Band gespannt wird; überdies halten sie die Kniee etwas gebeugt, so daß der Rectus femoris passiv gespannt wird.“ Was bei vorübergehender Ruhepause in kurz dauerndem Stehen nur eine passive Spannung ist, verwandelt sich natürlich bei andauerndem anstrengendem Stehen in eine aktive anhaltende Kontraktion.

Von Interesse ist auch eine diesbezügliche Aeußerung Duchennes (Physiologie der Bewegungen, übersetzt von Wernecke, S. 305): „Das aufrechte Stehen ohne Zwischenkunft der Streckmuskeln des Unterschenkels gegen den Oberschenkel hört auf, möglich zu sein, sobald die Achse des Oberschenkels mit derjenigen des Unterschenkels in der Kniegegend einen nach vorn geschlossenen (bei Beugung des Kniegelenks) anstatt nach vorn offenen Winkel bildet.“

Der Quadriceps besteht aus vier Muskeln, von denen zwei, das Caput longum und das Caput intermedium, etwas senkrecht gegen die quere Knieachse gerichtet sind, so daß ihre Funktion eine reine Beugung und Streckung des Kniegelenks hervorruft. Die Resultierende der beiden seitlichen Köpfe, des Vastus lateralis und medialis, dagegen bildet mit der queren Knieachse einen spitzen Winkel; beiden kommt infolgedessen ein Moment seitlicher Bewegung zu, dem Vastus lateralis ein solches der Adduktion, dem Vastus medialis das umgekehrte. Wären diese beiden Momente gleich stark, so würden sie sich das Gleichgewicht halten. Nun ist aber der Vastus lateralis wesentlich kräftiger als der medialis. Man kann sich davon leicht an Querschnitten durch den Oberschenkel überzeugen. Man erkennt dann, daß überhaupt die größere Masse des Quadriceps lateralwärts vom Knochen liegt.

Digitized by Google
Original from UNIVERSITY OF CALIFORNIA
Generated on 2019-10-16 13:06 GMT / http://hdl.handle.net/2027/uc1.b3774661
Public Domain in the United States, Google-digitized / http://www.hathitrust.org/access_use#pd-us-google

Duchenne, l. c. S. 297, sagt: „Es ist interessant, die seitliche Wirkung, welche der Vastus externus und internus auf die Kniescheibe ausüben, beim Experiment zu beobachten. Um sie gut zu studieren, müssen die Muskelportionen in die möglichst starke Verkürzung versetzt werden, d. h. der Unterschenkel muß gegen den Oberschenkel gestreckt sein; dabei sieht man, daß unter dem Einfluß der elektrischen Reizung durch den Vastus externus die Kniescheibe mit solcher Kraft nach außen und oben gezogen wird, daß man unter gewissen Umständen, wenn ein starker Strom plötzlich auf diesen Muskelbauch gerichtet wird, die Luxation oder Subluxation der Kniescheibe nach außen hervorrufen kann. Ich habe diese Wirkung einmal bei einem frisch gestorbenen Individuum, dessen Erregbarkeit noch unversehrt war, erhalten. Es ist mir unmöglich gewesen, durch Faradisation des Vastus internus die Luxation der Kniescheibe nach innen hervorzurufen."

Wie wir schon sahen, bildet beim heranwachsenden Kinde, etwa vom 6. Lebensjahre an, Oberschenkel und Unterschenkel einen nach außen offenen Winkel. Ueber diesen Winkel spannt sich der Vastus lateralis gleich einer Sehne, und er muß natürlich bei seiner Zusammenziehung eine biegende Wirkung im Sinne der medialen Konvexität, wie beim Genu valgum, ausüben. Den Angriffspunkt der Resultante dieser Kraft haben wir uns am Oberschenkel etwa in der Mitte des Knochens, unten an der Tuberositas tibiae, zu denken. Da die Kräfte an den Diaphysen wirken, so ist deren vorzugsweise Beteiligung bei der Verbiegung und das Freibleiben der Epiphysen wenigstens im Beginn der Erkrankung leicht verständlich.

In meiner Femurarbeit habe ich gezeigt, daß diese Wirkung des Vastus lateralis am normalen Oberschenkelknochen gar nicht selten zu finden ist. In der Regel kommt es aber nicht zur Bildung eines Genu valgum. Die Tibia ist übrigens gegen diese Ausbiegung durch die seitliche Verstrebung der Fibula geschützter. Auch der Hebelarm der Kraft ist an der Tibia ein wesentlich kürzerer als am Femur. Ich glaube deshalb auch, daß die Annahme, daß eine Art von Spätrachitis an der Bildung des Genu valgum beteiligt ist, richtig ist. Wäre dem nicht so, so müßten wir das Genu valgum häufiger finden, denn die Zahl der Jünglinge, die in den Entwicklungsjahren zu anhaltendem Stehen verurteilt werden, ist groß, und nur bei einem mäßigen Prozentsatz von ihnen entwickelt sich die Deformität, während die mechanischen Bedingungen eigentlich bei jedem vorliegen. Immerhin glaube ich, daß nur das Stehen der ausschlaggebende Faktor ist. Anhaltendes und

Digitized by Google
Original from UNIVERSITY OF CALIFORNIA
Generated on 2019-10-16 13:06 GMT / http://hdl.handle.net/2027/uc1.b3774661
Public Domain in the United States, Google-digitized / http://www.hathitrust.org/access_use#pd-us-google

angestrengtes Gehen erzeugt erfahrungsgemäß das X-Bein nicht. Das Gehen ist ja an sich abwechslungsreicher und erfordert nicht die vorzugsweise Anstrengung eines Muskels. Es kommt aber auch in bezug auf den Quadriceps noch eine spezielle anatomische Einrichtung hinzu. Beim Gehen werden alle Beinmuskeln gebraucht, nicht nur die Strecker, sondern auch die Beuger (auch die Adduktoren als Antagonisten der abduzierenden Hüftmuskeln). Sie sind nicht nur abwechselnd in Funktion, sondern die Beuger behalten auch bei der Streckung der Gelenke einen gewissen Spannungszustand bei und umgekehrt. Der adduzierenden Wirkung des Vastus lateralis wirken aber dann die an der Innenseite der Tibia inserierenden Kniebeuger (Semitendinosus und Semimembranosus, ferner der Gracilis und Sartorius) entgegen und verstärken die Gegenkraft des Vastus internus, so daß beim Gehen die nachteiligen Wirkungen des Vastus lateralis nicht in Kraft treten können. Der Biceps femoris hat keine nennenswerte adduzierende Wirkung auf das Kniegelenk, da infolge seines Ansatzes am Capitulum fibulae sein Hebelarm zu kurz ist.

Duchenne sagt weiter l. c.: „Diese vorherrschende seitliche Wirkung, die der Vastus externus auf die Kniescheibe ausübt, muß zweifellos ihren funktionellen Nutzen haben, jedoch muß ich gestehen, daß ich bis auf diesen Augenblick nur die Unzuträglichkeiten oder Gefahren derselben kenne, denn sie schafft eine Disposition für die seitliche Luxation der Kniescheibe nach außen.“ Nun, die Gefahr der Luxation der Kniescheibe wird von Duchenne offenbar etwas überschätzt. Auch von einem funktionellen Nutzen der seitlichen Wirkung des Vastus lateralis kann beim Erwachsenen keine Rede sein. Aber sie wird uns verständlich, wenn wir die phylogenetische und individuelle Entwicklung des Skeletts verfolgen. Bei allen Landsäugetieren, einschließlich der Affen, auch der Menschenaffen, stehen die Kniee während des ganzen Lebens in O-Beinstellung. Die Traglinie verläuft an der medialen Seite des Knies. Der Mensch zeichnet sich vor ihnen allen, auch vor den Menschenaffen, durch aufrechten Gang aus. Er verzichtet auf die Unterstützung des Rumpfes durch vier Stützen und stellt sich auf zwei Beine. Damit beginnt ein sehr verwickeltes mechanisches Problem, welches wesentliche Umwandlungen der Muskulatur und der Knochen erfordert. Hier sei nur hervorgehoben, daß die größere Beweglichkeit des menschlichen Hüftgelenkes längere Schenkelhälse erfordert, anderseits ist im Interesse der Entlastung der Muskulatur beim Gehen und Stehen notwendig, daß der Rumpf auch

Digitized by Google
Original from UNIVERSITY OF CALIFORNIA
Generated on 2019-10-16 13:06 GMT / http://hdl.handle.net/2027/uc1.b3774661
Public Domain in the United States, Google-digitized / http://www.hathitrust.org/access_use#pd-us-google

ohne große Unterstützung der Muskulatur und Belastung der Bänder auf den Beinen balancieren kann. Darum muß die Traglinie des Beines durch die Mitte der Hüfte, des Knies und des Sprunggelenks gehen, wie dies in der Normalstellung der Fall ist. Bei der Länge der Schenkelhälse ist dies nur dadurch möglich, daß die Oberschenkel in den Knieen konvergieren. Da anderseits die Unterschenkelachse in einer zum Boden senkrechten Sagittalebene steht, so entsteht im Knie der an sich natürlich unzweckmäßige Adduktionswinkel. Dieser Winkel ist beim Neugeborenen noch nicht vorhanden, im Gegenteil, in den ersten Lebensjahren stehen, wie bei den übrigen Säugern und Affen, die Kniee in O-Beinstellung. Ueberhaupt sind die Beine des Kindes weniger entwickelt wie die Arme. Auch ist der Rumpf unverhältnismäßig schwer. Es besteht zweifellos beim Kinde eine gewisse Affenähnlichkeit in der Organisation des Skeletts und der Muskulatur. Indem das Kind gehen lernt, bilden sich die Extremitäten um, der Vorrang der Arme tritt gegen den der Beine zurück, die Glutäen, der Quadriceps, die Wadenmuskeln, kurz alle zum Stehen und Gehen notwendigen Muskeln entwickeln sich vorzugsweise. Zu der Aufgabe des Vastus lateralis gehört die statisch notwendige seitliche Inflexion des Knies, ohne die wir nicht so mechanisch vollendet stehen könnten, wie es erwünscht ist. Der Vastus lateralis muß also eine vorzugsweise Entwicklung erfahren. Je mehr der Adduktionswinkel sich ausbildet, um so stärker wird naturgemäß die adduzierende Wirkung des Muskels. Nachdem erst der Adduktionswinkel ausgebildet ist, hat aber die adduzierende Komponente einen Nutzen nicht mehr. Der Organismus muß sich mit ihr abfinden, und das geschieht durch eine angemessene Ausbildung der Wandstärke der Knochen und der seitlichen Kniebänder.

Immerhin ist soviel ersichtlich, daß das Genu valgum nichts anderes ist als eine Uebertreibung des physiologischen Zustandes, bedingt durch eine Uebertreibung des Gebrauchs des Quadriceps, der bei längerem Stehen für die ermüdeten Wadenmuskeln eintritt, während er normalerweise beim Stehakt gar nicht beteiligt ist. Damit stimmt auch die bei Genu valgum fast konstant zu findende Hyperextension des Kniegelenks, Genu recurvatum, überein. Ebenso wie wir jetzt das Genu valgum der angeborenen und der veralteten Kniescheibenverrenkung nach außen zwanglos verstehen werden, ebenso werden wir es verstehen, daß das Genu valgum bis zu einem gewissen Grade aktiv aus-

Digitized by Google
Original from UNIVERSITY OF CALIFORNIA
Generated on 2019-10-16 13:06 GMT / http://hdl.handle.net/2027/uc1.b3774661
Public Domain in the United States, Google-digitized / http://www.hathitrust.org/access_use#pd-us-google

gleichbar ist. Es bedarf nur der zeitweiligen Ausschaltung des Vastus lateralis, um den Vastus medialis wirksam zu machen. Jeder einzelne Kopf ist, wie Duchenne gezeigt hat, mit einem eigenen Nervenast versehen und deshalb auch dem Willen isoliert zugänglich.

Beim kindlichen X-Bein, das ja viel seltener als das O-Bein ist, müssen wir das abnorme Früheintreten entsprechender Zugverhältnisse des Vastus lateralis annehmen. Es kann befördert werden durch eine zufällige Abknickung des Ober- oder Unterschenkels, wie sie ja bei den weichen Knochen durch Fall, Umherrutschen und ähnliches so oft auftritt. Diese Annahme erscheint mir wenigstens verständlicher als die komplizierte Stellung des Kindes, die Hoffa[1]) als Ursache annimmt. „Um einen Halt an ihren weichen Knochen zu bekommen, spreizen die Kinder die Beine, was aber bei der Kürze des Schenkelhalses und der oft mangelhaften Ausbildung des Schenkelhalswinkels nur dadurch möglich ist, daß sie die Unterschenkel auswärts stellen, während die Kniee sich oft gegenseitig berühren.“ Eine solche Stellung ist an normal geformten Beinen unmöglich; wo sie wirklich gefunden wird, ist sie schon ein Zeichen eines Genu valgum und kann also für seine Entstehung nicht verantwortlich gemacht werden.

Aus Vorstehendem ergibt sich zwanglos auch der Mechanismus des Genu varum, des O-Beines. Ein leichter Grad ist von früher Jugend an physiologisch. Der Rumpf des Kindes ist unverhältnismäßig schwer. Seine Muskulatur, besonders an den unteren Extremitäten, noch nicht ausgebildet (physiologische Insuffizienz nach Langer). So kann sich das O-Bein rein statisch durch die Rumpfschwere allein weiterbilden. Die Muskulatur des rachitischen Kindes ist insuffizient, die Körperlast abnorm groß. Kommt aber die Muskulatur zur normalen Entwicklung, so heilt das O-Bein, wie es ja Regel ist, aus. Auch die pathologische O-Beinbildung wird dann durch den erstarkenden Vastus lateralis korrigiert. Dagegen ist es bekannt, daß das Genu valgum kaum je spontan ausheilt, was sich aus meiner Anschauung zwanglos erklärt, da ja die Ursache seiner Bildung dauernd fortwirkt und sogar mit der Zunahme der Deformität gesteigert wird. Daher hat das Genu valgum eine Tendenz zum Fortschreiten.

Es liegt nahe, aus dieser Vorstellung heraus auch einen neuen Gesichtspunkt für die Therapie zu gewinnen. Bei nicht allzuweit entwickeltem Genu valgum, besonders jugendlicher Individuen, könnte

[1]) A. Hoffa, Lehrbuch der orthopädischen Chirurgie, 5. Aufl.

Digitized by Google
Original from UNIVERSITY OF CALIFORNIA
Generated on 2019-10-16 13:06 GMT / http://hdl.handle.net/2027/uc1.b3774661
Public Domain in the United States, Google-digitized / http://www.hathitrust.org/access_use#pd-us-google

man versuchen, den Quadriceps medialwärts zu verlagern, also die Sehne von der Tuberositas tibiae loszulösen und an der medialen Seite der Tibia zu inserieren. Eine gleichzeitige Verlängerung der Sehne und Verpflanzung distalwärts würde den wirksamen Hebelarm der Streckung noch verlängern und die Kraft des Quadriceps steigern.

Nach Schanz (Joachimsthals Handbuch 2, S. 238) hat man schon in älteren Zeiten eine Erschlaffung des Vastus internus oder einen Krampf des Vastus externus für die Entstehung des Genu valgum verantwortlich gemacht. Es war das zu einer Zeit, in der man überhaupt vielfach mit Krampf- oder Erschlaffungszuständen der Muskulatur operierte. Nachweisbar aber waren sie nie, und die Theorien wurden deshalb bald fortgeworfen, als man in abnormer Belastung genügende Erklärungsgründe für die Deformitäten gefunden zu haben glaubte. Wenn wir hier wieder die Belastungstheorie durch eine muskuläre ersetzen, so bedienen wir uns der Kenntnisse, welche die inzwischen hochentwickelte physiologische Mechanik uns an die Hand gegeben, und halten uns von unbewiesenen Voraussetzungen, wie sie der Krampf- oder Erschlaffungstheorie zugrunde liegen, wohlweislich fern.

Von besonderem Interesse ist die Tatsache, daß X-Beinige sehr häufig einen steilgestellten Schenkelhals, einen großen Collodiaphysenwinkel haben. Wir sahen, daß der physiologische Adduktionswinkel des Knies in engem Zusammenhang steht mit dem aufrechten Gange. Dasselbe gilt für den steilen Schenkelhals. Das Gebiet des Schenkelhalses erfährt beim Menschen, vielleicht nicht absolut, so doch jedenfalls relativ, die stärkste Beanspruchung, und da diese eine Biegungsbeanspruchung ist, so kann sie durch Steilstellung des Schenkelhalses verringert werden. Daraus resultiert beim Menschen eine Tendenz zur Aufrichtung des Collums gegenüber dem Vierfüßler, bei dem die einzelne Extremität natürlich weniger beansprucht wird. Wir sehen, wie Kniewinkel und Schenkelhalsstellung zusammengehen, und können uns sehr wohl in die Vorstellung hineinleben, daß, wenn der Kniewinkel über das regelmäßige Maß hinausgeht, auch am Schenkelhalse die spezifisch menschliche Wachstumstendenz sich in höherem Maße geltend macht. Es gäbe also gewissermaßen physiologische X-Beine mit steilgestellten Schenkelhälsen. Dies ist mit der Art, wie sich der Kniewinkel beim wachsenden Menschen entwickelt, sehr wohl verträglich. Ueberschreitungen physiologischer Entwicklungstendenzen sind uns ebenso geläufig wie ihr Gegenstück. Es lassen

Digitized by Google
Original from UNIVERSITY OF CALIFORNIA
Generated on 2019-10-16 13:06 GMT / http://hdl.handle.net/2027/uc1.b3774661
Public Domain in the United States, Google-digitized / http://www.hathitrust.org/access_use#pd-us-google

sich indes auch noch andere Gründe für das Zusammentreffen der beiden Faktoren anführen. Der Collodiaphysenwinkel ist beim Kinde größer als beim Erwachsenen. Nach Martin (Lehrbuch der Anthropologie S. 1028, Jena 1914, Fischer) haben europäische Feten und Neugeborene einen Winkel von 140°, während der Durchschnitt Erwachsener 125° beträgt. Die Abnahme dieses Winkels ist nun zweifellos eine Folge der Funktion. Sie wird hervorgebracht durch die Pressung des Gelenkkopfes gegen den oberen Pfannenrand, welche sowohl durch das Körpergewicht als auch durch die Muskelarbeit bewirkt wird. Daß die Körperlast bei Genu valgum auf das Caput femoris anders wirkt als in der Norm, ist nicht anzunehmen. Dagegen läßt sich erweisen, daß der Muskeldruck seine Richtung verändert. Der Muskeldruck wird durch die vorzugsweise längsgerichteten Beuger und Strecker des Kniegelenks hervorgebracht, ferner durch die Längskomponente der Adduktoren, des Ileopsoas, und des Tensor fasciae latae. Die drei letztgenannten sind ebenfalls bei X-Beinigen nicht wesentlich anders gerichtet als in der Norm. Wohl aber gilt dies für die Beuger und Strecker des Knies. Normalerweise wird die ganze Tibiabreite gegen das Femur angepreßt, und zwar etwa in der Richtung der Traglinie, so daß der Femurschaft eine Tendenz zur Ausbiegung nach außen konvex erhält, während der Collodiaphysenwinkel sich verkleinert. Beim Genu valgum ist aber der Druck nicht mehr gleichmäßig über die ganze Kniegelenksfläche verteilt, sondern am Condylus lateralis ist der Druck gesteigert, während am Condylus medialis eine Zugwirkung entsteht. Das Kniegelenk wird gekantet, so daß an der Medialseite eine Neigung zum Klaffen entsteht. Zeuge davon ist eine Verlängerung und Hypertrophie des inneren Seitenbandes. Die dadurch entstehende Biegungstendenz an Schaft und Hals ist der normalen gerade entgegengesetzt. Der Schaft neigt zu einer Abbiegung konvex medialwärts. Das Collum wird entlastet, der Schenkelhalswinkel vergrößert. Genau das Umgekehrte tritt bei Genu varum ein. Hier ist die mediale die Druckseite, die laterale die Zugseite. Die normale Biegungstendenz, sowohl am Schaft wie am Hals, wird dadurch gesteigert, und dem entspricht der in der Regel stark lateralwärts konvex gekrümmte Schaft und der kleine Schenkelhalswinkel des O-Beinigen. Man kann sich die Vorstellung vereinfachen, wenn man sich das Femur zwischen Trochanter major und minor schräg durchschnitten denkt und die beiden Teile durch ein Scharnier verbindet. Druck auf den Condylus lateralis wird den Winkel vergrößern, auf den medialis verkleinern.

Digitized by Google
Original from UNIVERSITY OF CALIFORNIA
Generated on 2019-10-16 13:06 GMT / http://hdl.handle.net/2027/uc1.b3774661
Public Domain in the United States, Google-digitized / http://www.hathitrust.org/access_use#pd-us-google

Schanz faßt die Veränderungen in der Stellung des Schenkelhalses als kompensatorisch auf. Er sagt: „Die Steilstellung des Schenkelhalses und die Adduktionsstellung des Fußgelenkes vertreten die Stelle von Ausgleichbiegungen und sind gleichzusetzen der Horizontalstellung des Schenkelhalses und der Adduktionsstellung des Fußgelenks bei Genu varum, den Gegenkrümmungen der habituellen Skoliose, Kyphose u. dgl."

Dies scheint mir nicht ganz zutreffend! Denn die Nachteile des Genu valgum werden durch die Steilstellung des Schenkelhalses nicht vermindert, sondern gesteigert. Beim Genu valgum läuft die Traglinie des Beines nicht mehr durch die Kniemitte, sondern lateralwärts davon, und sie wirkt um so weiter lateralwärts, je weiter der Schenkelkopf lateralwärts rückt, was mit der Steilstellung des Halses natürlich verknüpft ist.

Es ist das ähnlich wie die oben berührte Ueberschreitung der physiologischen Tendenz, die natürlich ebenfalls, wie jede Uebertreibung normaler Verhältnisse, nachteilig wirkt.

Dagegen sind die Veränderungen in der Stellung des Fußes zweifellos kompensatorischer Natur. Sie unterscheiden sich aber von den Stellungsveränderungen des Schenkelhalses dadurch, daß sie ebenso wie die kompensatorischen Krümmungen der Wirbelsäule willkürlicher Art sind und erst durch die Gewohnheit fest werden. Auf die Stellung des Schenkelhalses ist aber der Wille ohne Einfluß.

## Zug und Druck.

Bei der Erörterung des Genu valgum bedarf es auch einer Besprechung der Zug- und Drucktheorie, die seit ihrem Auftreten sich in erster Reihe an diese Deformität anknüpft. Die Hüter-Volkmannsche Theorie der Deformitäten besagt bekanntlich, daß überall, wo Knochen einen Druck erfahren, ein Schwund des Knochens eintritt, daß aber Druckentlastung ein vermehrtes Knochenwachstum, eine Neubildung von Knochensubstanz herbeiführe. Diese Anschauung ist bekanntlich von Julius Wolff erfolgreich bekämpft worden und durch eine funktionelle Theorie ersetzt worden. Wolff hat gezeigt, daß die Bildung des Knochengewebes im wesentlichen durch die Funktion bestimmt wird, daß funktionierender Knochen an Masse und Widerstandsfähigkeit zunimmt, daß er aber schwindet, wenn er durch Veränderungen irgendwelcher Art funktionell ausgeschaltet wird. Dieser Gedanke, der letzten Endes auf Lamarckschen Prinzipien beruht,

Digitized by Google
Original from UNIVERSITY OF CALIFORNIA
Generated on 2019-10-16 13:06 GMT / http://hdl.handle.net/2027/uc1.b3774661
Public Domain in the United States, Google-digitized / http://www.hathitrust.org/access_use#pd-us-google

ist später von Roux weiter ausgeführt worden. Roux hat ihm eine allgemeine naturgeschichtliche Gültigkeit zuerkannt und in zahlreichen Arbeiten seine Richtigkeit erwiesen. In der Anwendung des Gedankens auf die Erscheinungen der Pathologie war Wolff nicht ebenso glücklich. Zwar zeigte er an zahlreichen interessanten Präparaten die Wirksamkeit der veränderten Funktion. Er erkannte, daß bei Verbiegungen von Knochen die konvexe Seite in der Regel an Masse schwindet, atrophiert, daß an der konkaven Seite aber ein erheblicher Zuwachs von Knochensubstanz statthat. Er konnte auf diese Weise die Hüter-Volkmannsche Theorie bestimmt widerlegen; denn auf der konkaven Seite verbogener Knochen findet zweifellos eine Zusammenpressung der kleinsten Teile, eine intermolekulare Drucksteigerung, statt, und doch ist eine erhebliche Substanzzunahme leicht erkennbar, was der Hüter-Volkmannschen Theorie widerspricht. Weniger glücklich war Wolff in der Deutung der Vorgänge an der konvexen Seite. Die dort bemerkbare Atrophie führte er auf Druckverminderung zurück, ohne daran zu denken, daß hier eine Steigerung des Zuges eintritt, und daß man konsequenterweise auch von diesem eine funktionelle Gewebszunahme erwarten mußte. So sagt er in einer Arbeit in Virchows Archiv Bd. 155, Heft 2, S. 265 (Die Lehre von der funktionellen Knochengestalt): „Meine anatomischen Untersuchungen zeigten, daß bei allen Knochenverkrümmungen, mag es sich um eine schief geheilte Fraktur oder um eine rachitische Verkrümmung, um eine winkelige Ankylose, um ein Genu valgum oder eine Skoliose handeln, stets an der konkaven Seite der verkrümmten Knochen, also an der Seite des vermehrten Druckes Verdickungen der Corticalis und Verdichtungen der Spongiosa, an der konvexen Seite dagegen, also an der Seite der Druckentlastung, Verdünnungen der Corticalis und Auflockerungen der Spongiosa zur Erscheinung kommen.“ Aehnlich hat sich Wolff in vielen anderen Arbeiten, in denen er die funktionelle Transformation der Knochen behandelt, ausgedrückt, und es bedarf für den Kenner dieser Literatur nicht der Aufführung dieser Stellen. Es muß wunderlich anmuten, daß der Mann, der sich um die Einführung der Vorstellungen der Festigkeitslehre in das ärztliche Denken so große Verdienste erworben hat, eine solche Unklarheit ohne Selbstkritik durchgehen ließ. Wolff selbst hätte als erster sich selbst bewußt sein müssen, daß bei Biegung auch die konvexe Seite eine spezifische Beanspruchung erfährt, allerdings nicht eine Beanspruchung auf Druck, sondern auf Zug. Als trophische

Digitized by Google
Original from UNIVERSITY OF CALIFORNIA
Generated on 2019-10-16 13:06 GMT / http://hdl.handle.net/2027/uc1.b3774661
Public Domain in the United States, Google-digitized / http://www.hathitrust.org/access_use#pd-us-google

Reize sind natürlich Druck und Zug gleichwertig, und so durfte man denn nicht nur auf der konkaven, sondern auch auf der konvexen eine Materialvermehrung erwarten, nicht aber, wie man so gut wie stets findet, einen Schwund. Ueber diesen Widerspruch ist Wolff nicht hinweggekommen. Wohl aber haben ihn seine Gegner wahrgenommen, ohne aber imstande zu sein, ihn aufzuklären.

Es wirken verschiedene Faktoren zu diesem merkwürdigen Verhalten zusammen. Der nebenstehende (Fig. 2) rechtwinkelige Balken $Y d' Z$ wird durch die Kraft $K$ auf Biegung beansprucht. Die Größe der Beanspruchung ist in den verschiedenen Querschnitten verschieden. Um sie kennen zu lernen, verfährt man wie folgt: Man verlegt die Kraft $K$ parallel mit sich selbst an den Punkt $d$, dessen Beanspruchung festgestellt werden soll ($K a$). Da die Kraft $K$ an ihrem ursprünglichen Orte bleibt, so wird $K a$ neu eingeführt und würde also das bisherige Gleichgewicht stören. Dies kann dadurch vermieden werden, daß man in Verlängerung $K a$ eine gleich große, aber entgegengesetzt gerichtete Kraft errichtet ($K a_1$). $K$ und $K a_1$ gleich groß, aber entgegengesetzt gerichtet, bilden nun ein Kräftepaar. Durch Verbindung der Endpunkte der beiden Kräfte entsteht das Parallelogramm I, welches den Maßstab der Biegungsbeanspruchung, das Biegungsmoment, darstellt. Verlege ich die Kraft $K$ nach $d$, so entsteht das wesentlich grössere Moment II. Wir behalten aber bei diesem Verfahren die Kraft $K a = K b = K$ übrig. Sie wirkt stets in senkrechter Richtung. In dem queren Teil des Balkens hat sie das Bestreben, den Querschnitt $d$ von seinem Nachbarquerschnitte abzuscheren. Sie wirkt hier als Schubkraft. In dem senkrechten Teil des Balkens wirkt sie als axiale Druckkraft. Sie verteilt sich in gleichmäßiger Weise über den ganzen Querschnitt. Nun wird an dem Balken die Außenseite auf Zug, die innere auf Druck beansprucht. Da Zug und Druck Kräfte gleicher Art und

Fig. 2.

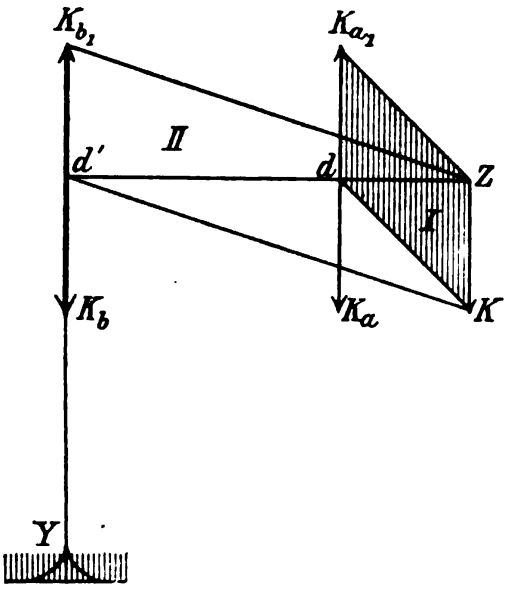




Digitized by Google
Original from UNIVERSITY OF CALIFORNIA
Generated on 2019-10-16 13:06 GMT / http://hdl.handle.net/2027/uc1.b3774661
Public Domain in the United States, Google-digitized / http://www.hathitrust.org/access_use#pd-us-google

nur durch die Richtung verschieden sind, so kann Zug durch Gegendruck vermindert werden und umgekehrt. Da aber der entstandene axiale Druck sich über den ganzen Querschnitt gleichmäßig verteilt, so wird der Zug um den Betrag des auf seine Seite entfallenen Druckes vermindert, der Druck um ebensoviel gesteigert. So sehen wir denn normalerweise eine stärkere Beanspruchung der Druckseite, und dem entspricht die Tatsache, daß sich an vielen auf Biegung beanspruchten Knochen normalerweise eine stärkere Ausbildung der Druckseite vorfindet, so der Merkelsche Sporn und der Pilaster am Femur. Tritt nun unter krankhaften Verhältnissen eine verstärkte Biegungsbeanspruchung auf, so muß der Knochen mit einer Verstärkung der Druckseite darauf reagieren. A priori tritt natürlich auch ein verstärkter Zug auf; dieser aber wird durch den gleichzeitig wachsenden axialen Druck in seiner Zunahme beschränkt. Diese Beschränkung führt aber, wie sich rechnerisch erweisen läßt, niemals zur völligen Aufhebung der Zugbeanspruchung. Die an der Zugseite vielfach auftretende völlige Atrophie, die wir insbesondere vom Genu valgum kennen, kann also hierdurch allein nicht bewirkt werden. Stellen wir uns einen Tisch mit geschweiften Beinen, einen sog. Bouletisch, vor. Nehmen wir an, dieser Tisch sei zu stark belastet und eines der tragenden Beine bräche. Der Bruch wird an der Stelle des gefährlichen Querschnittes, dem Punkte der größten Krümmung, erfolgen. Der Tischler, dem wir den Tisch zur Reparatur übergeben, wird die Bruchstelle durch einen in die konkave Seite eingesetzten Keil verstärken (Fig. 3). Nimmt er denselben genügend groß, so braucht er die Bruchstelle nicht einmal zu verleimen; denn die ganze Partie nach innen ist jeglicher Beanspruchung entzogen; sie braucht überhaupt nicht da zu sein. Der Schreiner könnte natürlich auch die Tragfähigkeit des Tisches durch eine Verstärkung der Zugseite wiederherstellen. Aber er wird niemals auf den Gedanken kommen, weil das unzweckmäßig wäre. Es ist auch nicht schwer, die Richtigkeit dieses Vorgehens mechanisch zu erklären (Fig. 4). *A B C D* sei ein durch die Last *K* auf Biegung beanspruchter Balken, die zur Verwendung kommende Kraft ist dann $= K \times (h\,o) =$ das Produkt aus der Kraft und von der Richtung der Kraft auf die Neutralachse errichteten Senkrechten. Wird nun der Balken insuffizient, so kann er durch den auf der Druckseite angebrachten Balken *C D E F*

Fig. 3.

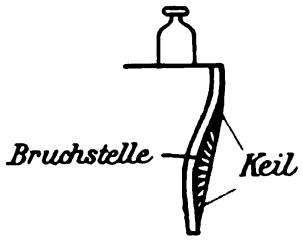


Digitized by Google
Original from UNIVERSITY OF CALIFORNIA
Generated on 2019-10-16 13:07 GMT / http://hdl.handle.net/2027/uc1.b3774661
Public Domain in the United States, Google-digitized / http://www.hathitrust.org/access_use#pd-us-google

so gestützt werden, daß die ganze, rechts vom Hilfsbalken liegende Partie von jeglicher Belastung befreit wird. Der Hilfsbalken wird aber nur durch $K \times h' o'$ beansprucht. $h' o' < h o$. Es kann also durch Stützung der Druckseite die Tragfähigkeit des Balkens mit geringerer Kraft, d. h. geringerem Materialaufwand, erhalten werden. Es ist einleuchtend, daß bei Anbringung eines Hilfsbalkens auf der Zugseite das Moment der Kraft wächst, und daß deshalb dort sogar ein größerer Materialaufwand nötig ist, als bei dem ursprünglichen Balken $A\,B\,C\,D$.

Fig. 4.

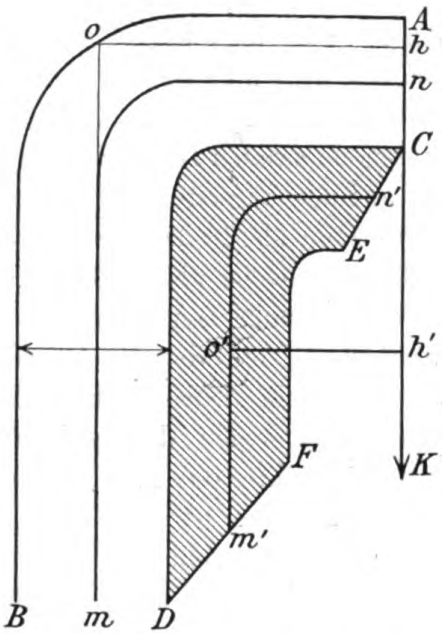


Von Lorenz ist darauf aufmerksam gemacht worden, daß die Zugseite eher insuffizient wird als die Druckseite. Auch das wird durch die tägliche Erfahrung bestätigt. Biege ich einen beliebigen Stab über die Elastizitätsgrenze hinaus, so zerreißen die Fasern der Zugseite zuerst, und erst später knicken die der Druckseite zusammen. Man könnte versucht sein, dies in ähnlicher Weise zu erklären, wie wir soeben die Verstärkung der Druckseite zur Reparatur eines zerbrochenen Tischbeines erklärt haben. Man könnte annehmen, daß das Moment der Zugseite wegen der größeren Entfernung der biegenden Kraft an sich größer sein müsse als das der Druckseite. $K\,h$ ist zweifellos kleiner als $K\,h_1$ (Fig. 5). Diese Auffassung ist aber irrig, denn in Null, einem Punkte der neutralen Faser, findet überhaupt keine Beanspruchung statt. Die Beanspruchung wächst von der neutralen Faser gleichmäßig, aber in entgegengesetzter Richtung. Einerseits gegen die Druck-, anderseits gegen die Zugseite. Die größte Druckbelastung in dem Querschnitt $h\,h'$ ist $K\,(h\,K + h\,o)$, die größte Zugbelastung $K\,(h\,K + o\,h')$. Beide Produkte sind einander gleich.

Fig. 5.

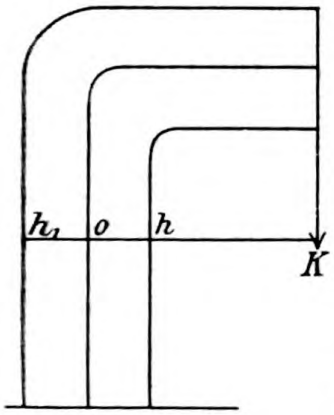


Digitized by Google
Original from UNIVERSITY OF CALIFORNIA
Generated on 2019-10-16 13:07 GMT / http://hdl.handle.net/2027/uc1.b3774661
Public Domain in the United States, Google-digitized / http://www.hathitrust.org/access_use#pd-us-google

Der wahre Grund der geringeren Widerstandsfähigkeit der Zugseite ist ein anderer. Er liegt in der Beschaffenheit des Materials. Die Zugfestigkeit des Knochens ist nur halb so groß wie die Druckfestigkeit, und darum muß der gebogene Stab an der Zugseite eher nachgeben als an der Druckseite. Um zusammenzufassen: Der gekrümmte, auf Biegung beanspruchte Balken wird in seinem aufrechten Teile durch den gleichzeitig auftretenden axialen Druck auf der Druckseite an sich stärker beansprucht als auf der Zugseite. Trotzdem wird die Zugseite des Knochens eher insuffizient als die Druckseite, weil die Zugfestigkeit des Knochens nur halb so groß ist als die Druckfestigkeit. Aehnlich verhalten sich die meisten technischen Materialien. Sobald die Zugseite insuffizient geworden ist, muß die Druckseite für sie eintreten. Es bildet sich dann an dieser ein neuer Balken, der ebenfalls auf Biegung beansprucht wird, aber wegen des geringeren Momentes (geringer Abstand vom Angriffspunkte der Last) weniger stark beansprucht wird und deshalb an Masse geringer sein kann. Dadurch kann die (ursprüngliche) Zugseite völlig ausgeschaltet werden, so daß sie der Atrophie verfällt. Es kann auch vorkommen, daß, je nach Lage von Kraft und Balken, anstatt der Biegungsbeanspruchung eine vorwiegende Druckbeanspruchung sich entwickelt, indem die stärkste Beanspruchung und die Knochenneubildung in dieselbe Senkrechte fallen. Dies ist beim Schenkelhalsbruch häufig der Fall, wie wir später sehen werden.

Hagen (Beitr. z. klin. Chir. Bd. 63, Heft 3) hat die Beobachtung gemacht, daß in beginnenden Fällen von Genu valgum die Spongiosa der Zugseite stärker ausgebildet ist als die der Druckseite. Diese Beobachtung hat für uns nichts Fremdes. Sie erklärt sich daraus, daß die Zugfestigkeit des Materials geringer ist als die Druckfestigkeit, und ist die erste Reaktion des Knochens auf die verstärkte Beanspruchung, die zunächst Hypertrophie, und bei Insuffizienz der Anpassung Atrophie erzeugt. Hagen selbst gibt dafür eine sehr komplizierte, meines Erachtens aber unzutreffende Erklärung. Er meint, daß zwar bei Biegung die Werte für Zug ($+\sigma$) und Druck ($-\sigma$) in einem für die Neutralachse symmetrischen Querschnitte gleich groß seien, nicht aber bei Knickung. Bei der Knickung sollen die Zugbeanspruchungen die Druckbeanspruchungen überwiegen, weil „eine einfache Ueberlegung uns sage, daß bei der Art der Druckaufnahmeflächen der Längsdruck sich vorwiegend in der Region der Zugszone

Digitized by Google
Original from UNIVERSITY OF CALIFORNIA
Generated on 2019-10-16 13:07 GMT / http://hdl.handle.net/2027/uc1.b3774661
Public Domain in the United States, Google-digitized / http://www.hathitrust.org/access_use#pd-us-google

geltend machen wird, indem er dem Streben der einzelnen Faserschicht nach Verlängerung entgegenwirkt". Diese Vorstellung Hagens ist mir ganz unverständlich geblieben. Soweit die Knickung mit Biegungserscheinungen verknüpft ist, die, da ja die Knickungserscheinungen sich aus Druck und Biegung zusammensetzen, niemals fehlen, müssen aus denselben Gründen, die ich für den auf Biegung beanspruchten Balken auseinandergesetzt habe, die Druckbeanspruchungen die Zugbeanspruchungen überwiegen. (Nach dem Superstitionsgesetze.) Auch speziell für das Genu valgum liegt kein Grund zu der Annahme vor, daß die Beanspruchung der beiden Seiten der Tibia von Haus aus sich anders verhält. Der Druck wird durch das Zusammentreffen von Femur und Tibia, der Zug durch das mediale Seitenband übertragen. Ein Unterschied von der Regel kann nur durch Insuffizienz des Seitenbandes entstehen. Im Falle einer solchen würde die mediale Zugseite gänzlich entlastet werden und die laterale hätte die ganze Beanspruchung aufzunehmen.

Von der Tatsache, daß die gesteigerte Festigkeit eines auf Biegung beanspruchten Balkens einfacher durch Verstärkung der Druckseite als der Zugseite erreicht wird, zeigt ja auch die normale Anatomie mehrfache Beispiele. Die Merkelsche Leiste am Trochanter minor ist ein typisches Beispiel. Ich selbst erkannte den Femurpilaster als eine Verstärkung der Druckseite gegenüber den Kräften, die das Femur nach vorn konvex auszubiegen versuchen. Anderseits gibt es auch Ausnahmen von dieser Regel. Eine solche ist die vordere Tibiakante, der Tibiasporn. Auch die Tibia wird nach vorn konvex ausgebogen, und zwar durch die Wadenmuskulatur. Der Regel nach sollte nun die hintere Tibiawand verstärkt sein. Tatsächlich sitzt aber die Verstärkung an der vorderen Kante. Der Grund ist eben die Kantenbildung selbst. Die Tibia gleicht einem Winkeleisen, dessen Winkel nach vorn gerichtet ist. Einer Verbiegung über diesen Winkel setzt das Eisen den größten Widerstand entgegen. Wachsen die biegenden Kräfte, so genügen schon verhältnismäßig geringe Verstärkungen, um den Widerstand wesentlich zu erhöhen. Die gleiche Verstärkung der flächenhaften hinteren Wand würde wenig nützen. Denn jedermann weiß, wie leicht es ist, ein Flacheisen über seine Breite zu biegen, und daß eine wesentlich erhöhte Biegungsfestigkeit nur mit bedeutendem Materialaufwand erreicht werden kann. Eine in dieser Weise verstärkte Tibia müßte eine unverhältnismäßig dicke hintere Wand haben, und der Knochen würde viel zu schwer, darum in diesem Falle die Abweichung von der Regel.

Digitized by Google
Original from UNIVERSITY OF CALIFORNIA
Generated on 2019-10-16 13:07 GMT / http://hdl.handle.net/2027/uc1.b3774661
Public Domain in the United States, Google-digitized / http://www.hathitrust.org/access_use#pd-us-google

## Coxa vara.

Man denke sich einen Oberschenkelknochen an seinem Kopfe so aufgehängt, dass er in der Frontalebene frei schwingen kann, z. B. indem er zwischen zwei genau sagittal gerichtete Spitzen eingeklemmt wird. Uebe ich nun auf die obere Kopffläche einen senkrechten Druck aus, so verhält sich der Knochen verschieden, je nach dem Angriffspunkte dieser Kraft. Fällt die Richtung der Kraft in die durch den Drehpunkt gehende Sagittalebene, so tritt eine Bewegung des Knochens nicht auf. Der senkrechte Druck wirkt als reine Schubkraft. Liegt aber die Kraft seitlich von den Drehpunkten, so entsteht ein Drehmoment. Das untere Femurende wird abduziert, wenn die Kraft medialwärts, es wird adduziert, wenn die Kraft lateralwärts von den Drehpunkten eingreift. Ebenso entsteht ein Drehmoment, wenn die Kraft den Kopf nicht senkrecht, sondern unter einen spitzen Winkel trifft. Ist beispielsweise die Kraft von hinten oben nach vorn unten gerichtet. so wird der Kopf um seine Querachse gedreht. Der obere Endpunkt des senkrechten Kopfdurchmessers dreht sich nach vorne und unten. Bei dieser Anordnung tritt also eine Gestaltsveränderung weder am Collum noch an der Diaphyse auf; es sei denn, daß die aus der senkrechten Komponente der Kraft, die stets nachweisbar ist, resultierende Schubkraft groß genug wäre, eine Trennung des Knochenzusammenhangs zu bewirken. Wir sind aber daran gewöhnt, es als selbstverständlich zu erachten, daß die Rumpflast den Schenkelhalswinkel zu verkleinern strebt, und nichts erscheint überflüssiger als eine Erklärung dieser Tatsache. Und doch sehen wir, daß dem keineswegs immer so zu sein braucht, daß es eine Anordnung gibt, in der eine senkrecht auf den Schenkelkopf wirkende Kraft zwar Schubwirkungen und Drehmomente erzeugt, indes kein Biegungsbestreben. Damit eine Kraft an einem Balken eine Biegung hervorbringen kann, muß derselbe wenigstens an einem Ende befestigt, e i n g e s p a n n t sein; denn eine Gestaltsveränderung kann nur dann entstehen, wenn der Körper den einwirkenden Kräften nicht frei folgen kann. Von der Art dieser Einspannung hängen die Formveränderungen ab, die die angreifenden Kräfte hervorbringen.

Es läßt sich erweisen, daß das distale Femurende beim aufrechten Stehen für die Beanspruchung in der Frontalebene als eingespannt aufzufassen ist, daß das koxale Ende indessen im Sinne der Festigkeitslehre ein freies ist. Daraus ergibt sich, daß das Femur durch die dem

Digitized by Google
Original from UNIVERSITY OF CALIFORNIA
Generated on 2019-10-16 13:07 GMT / http://hdl.handle.net/2027/uc1.b3774661
Public Domain in the United States, Google-digitized / http://www.hathitrust.org/access_use#pd-us-google

Kopfe aufruhende, senkrecht gerichtete Körperlast in der Frontalebene auf Biegung beansprucht wird; und hierdurch entsteht die Tendenz zur Verkleinerung des Schenkelhalswinkels (Abbiegung, deflexio). Außer der Körperlast wirken auch andere Kräfte auf das obere Femurende, zunächst die Muskulatur. Die längs verlaufenden Muskeln, die Beuger und Strecker, beanspruchen den Knochen auf Knickung. Es entsteht dadurch im Knochen eine S-förmige Spannungsfigur. Bei Knickung eines geraden Stabes ist wohl die Form der elastischen Linie bestimmt, nicht aber ihre Richtung. Diese hängt von Zufälligkeiten ab (geringe Abweichungen der Druckrichtung, der Homogenität des Materials und ähnlichem). Besteht aber schon eine Abweichung nach einer Richtung, so folgt die Knickungslinie dieser, ist also dann auch nach ihrer Richtung bestimmt. Da durch die Schwerewirkung der Schaft schon eine Tendenz zur Ausbiegung nach lateralwärts konvex besitzt, so folgt die obere Partie der elastischen Linie dieser Richtung. Die untere Partie zeigt die entgegengesetzte Tendenz. Der Hals und der Kopf erfahren also auch durch die Muskelkraft eine Abbiegung nach abwärts (deflexio). Damit diese Deflexio eintreten kann, muß der Kopf nach medialwärts ausweichen können. Dies ist durch die Zusammendrückbarkeit der dicken Knorpellage des Acetabulums und des Kopfes in der Tat möglich. In der Ansicht, daß der Kopf in der Pfanne nach medialwärts ausweichen kann, weiche ich von Bähr[1]), Ghillini[2]), Hagen[3]) ab. Diese Autoren halten den Querabstand zwischen den beiden Schenkelköpfen für einen unabänderlichen und kommen dadurch bezüglich der Beanspruchung des Femurs zu anderen Ergebnissen. Ich werde diese Frage demnächst ausführlicher erörtern und beschränke mich deshalb hier nur auf die kurze Angabe. Es sei übrigens bemerkt, daß die in Wirklichkeit auftretenden Formveränderungen minimale sind, und daß sie unter normalen Verhältnissen der Beobachtung entgehen. Es besteht zwischen totem und lebendem Material ein großer Unterschied. Beanspruchungen toten Materials innerhalb der Elastizitätsgrenze lassen eine erkennbare Formveränderung nicht zurück; beim lebenden Material genügen auch geringe Spannungen, wenn sie sich nur oft genug wiederholen, um als Wachstumsreiz in der Richtung der Beanspruchung zu wirken und eine allmähliche Umgestaltung der Gewebsform herbeizuführen. Diese ist also nur indirekt durch die Be-

[1]) Bähr, Zeitschr. f. orthop. Chir. Bd. 5 und 7.

[2]) Ghillini, ebendort Bd. 6 und 10.

[3]) Hagen l. c.

Digitized by Google
Original from UNIVERSITY OF CALIFORNIA
Generated on 2019-10-16 13:07 GMT / http://hdl.handle.net/2027/uc1.b3774661
Public Domain in the United States, Google-digitized / http://www.hathitrust.org/access_use#pd-us-google

anspruchung bewirkt, nicht wie bei totem Gewebe eine unmittelbare Folge derselben.

Eine weitere Formbildung, die Retroflexio, erfährt das obere Femurende durch die Querkräfte, und zwar durch die Rotatoren. Das obere Femurende ist in die Rotatoren wie in eine quer verlaufende Schlinge eingehängt. Sobald sich Aus- und Einwärtsrotatoren gemeinsam zusammenziehen, pressen sie den Kopf gegen den Pfannengrund. Der Kopf kann nicht weiter zurückweichen, als es die Elastizität des Knorpelüberzuges erlaubt. Ist diese Grenze erreicht, so ist der Kopf festgestellt. Zum Unterschiede von der oben erörterten indirekten Wirkung der Längskräfte, welche erst durch Vermittlung der elastischen Spannkraft auf den Pfannengrund wirken, handelt es sich bei den Querkräften um eine direkte Bewirkung von erheblicher Kraft, welche sehr wohl die Knorpel bis zur Feststellung des Kopfes zusammenzudrücken vermag. Dagegen ist der laterale Halsrand, an welchem die Muskeln wirken, frei beweglich. Es stellt also in bezug auf die Rotatoren der Hals einen am medialen Ende befestigten Balken dar, an dessen freiem lateralem Ende eine Zugwirkung stattfindet. Die Einwärtsrotatoren suchen das laterale Ende nach vorn, die Auswärtsrotatoren nach hinten abzubiegen. Da aber die Auswärtsrotatoren wesentlich kräftiger sind als die Antagonisten, so überwiegt die Neigung zu rückwärtiger Abbiegung. Wir sehen die Wirkung der Außenrotatoren an jedem gesunden Schenkelhalse in Form eines nach hinten offenen Knickses, der in der Nähe des Trochanter major seinen Sitz hat. Die hintere Collumwand ist verkürzt, die vordere verlängert. Der hintere Rand des Trochanter major nähert sich dem hinteren Kopfrande (Rückwärtsbiegung, Retroflexio colli).

Weiterhin: die Beuger und Strecker des Kniegelenks wirken nicht nur am Kniegelenk, sondern auch an der Hüfte. Die Kniestrecker beugen die Hüfte, sind Vorheber des Oberschenkels. Die Kniebeuger strecken die Hüfte, sind Rückheber. (Die Wirkung an Knie und Hüfte geht in der Regel gleichzeitig vor sich. Wir wissen durch Otto Fischer, daß physiologischerweise nie ein Gelenk allein bewegt wird, sondern daß immer auch die Nachbargelenke beteiligt sind. Die Muskeln erzeugen an den benachbarten Gelenken entgegengesetzte Wirkungen. Dies gilt sogar für eingelenkige Muskeln.) Setzen wir nun den Fall, es sei das Bein in Knie und Hüfte fixiert, und zwar das Knie durch festes Aufstemmen des Fußes auf den Boden, die Hüfte durch Muskelkraft. Ziehen sich nun Strecker und Beuger des Kniegelenkes zu-

Digitized by Google
Original from UNIVERSITY OF CALIFORNIA
Generated on 2019-10-16 13:07 GMT / http://hdl.handle.net/2027/uc1.b3774661
Public Domain in the United States, Google-digitized / http://www.hathitrust.org/access_use#pd-us-google

sammen, so können sie eine Bewegung weder in Knie noch in Hüfte hervorbringen. Die Muskelkräfte setzen sich also im Knochen in Spannungen um, und zwar erzeugen die Beuger und Strecker, welche parallel zur Knochenachse verlaufen, durch ihre longitudinalen Komponenten Biegungsspannungen im Schenkelhalse. Die senkrecht auf diesen stehenden Komponenten, welche die Drehung in Knie und Hüfte bewirken, erzeugen aber außerdem im Halse Torsionsspannungen. Diese Torsionsspannungen haben naturgemäß dieselben Richtungen wie bei freier Beweglichkeit durch die Muskulatur bewirkte Drehungen. Die Rückheber torquieren den Hals im Sinne des Uhrzeigers, so daß der obere Collumrand sich nach vorn und abwärts wenden würde; die Vorheber haben die entgegengesetzte Wirkung. Da aber die Rückheber die stärkeren sind (das Verhältnis ist wie 29 : 25, vgl. R. Fick, l. c. III, S. 499), so überwiegt ihre Wirkung. Die Folge davon ist, daß die mittlere Verbindungslinie zwischen oberer und unterer Collumwand nicht senkrecht, sondern schräg steht, daß das obere Ende nach vorn geneigt ist. Diese Erscheinung ist fast an jedem Collum erkennbar. In der anatomischen Literatur ist sie, soweit ich sehe, nicht beachtet worden. Krause in Bardelebens Handbuch der Anatomie (Jena 1909, Fischer) erwähnt sie nicht. Dagegen ist sie von dem Anthropologen Lehmann-Nitzsche[1]) gesehen worden. Er hat sogar eine Methode für ihre Messung angegeben. Aber sie ist nicht das einzige Symptom der Torsion. Die Rückseite des Collums zeigt an der Oberfläche des Knochens vielfache Rinnen und Löcher für den Ansatz des Ligamentum ischio-femorale und die in den Knochen eindringenden Gefäße (Fig. 6). Auch diese Bildungen zeigen, wie man sieht, eine Verwindung in dem gleichen Sinne. Die Gefäßlöcher sind nicht etwa rundlich, sondern ebenfalls durch Verdrehung zu länglichen Spalten geworden. Das Collum femoris läßt also deutliche Zeichen einer Verwindung erkennen. Die Verwindung findet im Sinne des Uhrzeigers statt. Sie würde auftreten, wenn wir

Fig. 6.

[1]) Lehmann-Nitzsche, Ueber die langen Knochen der südbayrischen Reihengräberbevölkerung. Beiträge Anthr. München Bd. 9.

Digitized by Google
Original from UNIVERSITY OF CALIFORNIA
Generated on 2019-10-16 13:07 GMT / http://hdl.handle.net/2027/uc1.b3774661
Public Domain in the United States, Google-digitized / http://www.hathitrust.org/access_use#pd-us-google

uns das Femur in der Pfanne fixiert denken und den Femurschaft rückwärts zu heben, zu hyperextendieren, versuchen. Es ist eine Torsion im Sinne der Hyperextension.

Außer der Muskulatur wirken noch weitere Kräfte am oberen Femurende, das Ligamentum Bertini und die Hüftpfanne. Der Mensch kommt ebenso wie der Vierfüßler mit antevertiertem Collum femoris auf die Welt. Das Tier behält diese Stellung dauernd bei, während beim Menschen eine Neigung zur Rückwärtsdrehung, Retroversio, besteht. Diese kann verschiedene Grade erreichen. Die Stellung der Halsachse zeigt erhebliche individuelle Schwankungen, die beim rezenten Europäer 67° umfassen, von + 42° (anteversio) bis — 25° (retroversio) nach Warren und Mikulicz. Auch bestehen erhebliche Rassenunterschiede. Der rezente Europäer zeigt durchschnittlich eine stärkere Neigung zur Retroversio als der Mensch der Steinzeit und die noch lebenden Naturvölker. Dies und die Tatsache der stärkeren und dauernden Anteversion bei Tieren werfen auch auf die Ursache der Rückwärtsdrehung des Collums ein Licht. Es ist der aufrechte Gang, der sie bewirkt. Beim Kinde liegt der Schwerpunkt vor der queren Hüftlinie. Mit dem Wachstum rückt er nach rückwärts; beim Erwachsenen liegt er hinter der queren Hüftlinie. Beim Kinde, dessen Rumpf vorgeneigt ist, ist das Bertinsche Band nicht angespannt; beim Erwachsenen ist es in ständiger Spannung, da es die Aufgabe hat, den zurückgelagerten Rumpf vor dem Hintüberfallen zu bewahren. Hierbei übt es auf das Collum femoris einen Druck aus, der eine Drehung desselben um eine Linie erzeugt, welche, durch den Trochanter major ziehend, etwa der Schaftachse parallel liegt. So bekommt das Collum eine Neigung zur Retroversion. Der Kopf muß dieser Richtung nach rückwärts natürlich folgen. Aber außerdem hat er noch ein vom Collum unabhängiges Bewegungsbestreben, das vom Becken ausgeht. Legt man die Femora einer großen Anzahl von Tieren so nebeneinander — einschließlich der Menschenaffen —, daß der Kopf und die mediale Fläche des Condylus medialis nach oben schauen, während die quere Kondylenachse senkrecht zur Tischfläche steht, so zeigt es sich, daß die Köpfe aller Tiere nach vorn schauen, daß aber der menschliche Femurkopf in der Regel nach rückwärts schaut, und zwar gleichgültig, ob das Collum antevertiert oder retrovertiert ist. Es besteht eine Asymmetrie zwischen Kopf und Hals. Der Kopf ist auf dem Halse nach rückwärts verschoben. Beim Kinde ist diese Verschiebung noch nicht erkennbar; sie zeigt sich erst im Jünglings-

Digitized by Google
Original from UNIVERSITY OF CALIFORNIA
Generated on 2019-10-16 13:07 GMT / http://hdl.handle.net/2027/uc1.b3774661
Public Domain in the United States, Google-digitized / http://www.hathitrust.org/access_use#pd-us-google

alter. Die Ursache hiervon haben wir im Becken zu suchen. Wir wissen, daß das Becken während des Wachstums seine Form verändert. Das kindliche Becken ist ähnlich dem des Anthropoiden und Vierfüßlers hoch. Die Beckenschaufel steht steil, die Pfanne steht sagittal. Beim Erwachsenen wird das Becken breit. Die Beckenschaufel stellt sich mehr horizontal, und vor allem rückt die Pfannenebene aus der sagittalen mehr in die frontale Richtung. Natürlich muß der Kopf der Pfanne folgen (Fig. 7). Es sei *a* die rechte Beckenpfanne, *c* das Collum femoris mit dem Kopfe. Drehe ich nun die Pfanne um die Achse *o o* so, daß der vordere Rand sich nach hinten, der hintere Rand nach vorn wendet, wie das dem Uebergang aus der sagittalen in die frontale Richtung entspricht, so wendet sich das Collum in der Richtung des Pfeiles nach rückwärts. Da aber zwischen Collum und Kopf während des Wachstums eine Knorpelschicht lagert, so ist es begreiflich, daß der Kopf in höherem Maße als der Hals dem Zuge der Pfanne folgt und sich auf dem Collum nach rückwärts verschiebt. Wir finden also am normalen Femur 1. eine Neigung zur Verkleinerung des Collodiaphysenwinkels (deflexio), 2. eine Neigung zur Verbiegung des Schenkelhalses, konvex nach vorn (retroflexio), 3. eine Neigung zur Torsion des Schenkelhalses um seine Längsachse im Sinne des Uhrzeigers, 4. eine Neigung zur Retroversio colli, 5. eine Neigung zur Verlagerung des Kopfes auf dem Collum nach rückwärts[1]). Alle diese Dinge sind auch für die Coxa vara charakteristisch. Sie sind bei der Coxa vara in höherem Grade ausgeprägt, entsprechend dem durch die Erkrankung bedingten Mißverhältnis zwischen Knochenfestigkeit und den einwirkenden Kräften. Alle anatomischen Kennzeichen der Coxa vara sind Steigerungen der normalen Bildung. Es ist einmal die eine, das andere Mal die andere stärker ausgeprägt, wie das auch am normalen Knochen der Fall ist. Nur die Elongatio colli fällt aus diesem Rahmen heraus. Sie erklärt sich aber zwanglos aus der Plastizität des erweichten

Fig. 7.

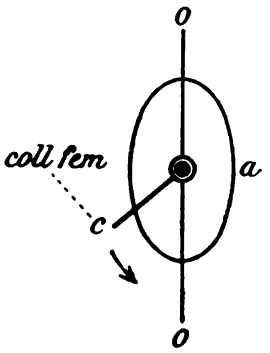


[1]) Diese Verhältnisse sind genauer, als es hier möglich war, dargelegt in meinem Aufsatze: Ueber die Torsion der langen Röhrenknochen des Menschen. Zeitschr. f. Morphologie u. Anthropologie 1918 (im Druck).

Digitized by Google
Original from UNIVERSITY OF CALIFORNIA
Generated on 2019-10-16 13:07 GMT / http://hdl.handle.net/2027/uc1.b3774661
Public Domain in the United States, Google-digitized / http://www.hathitrust.org/access_use#pd-us-google

Knochens. Wir sehen am Trochanter major einerseits, an Hals und Kopf anderseits, entgegengesetzt gerichtete Kräfte wirksam, die den Knochen zu distrahieren bestrebt sind. Auch normalerweise ist das Collum nicht immer gleich lang, und daß das varische Collum sich leicht in die Länge ziehen läßt, ist verständlich.

Besonders charakteristisch für die Coxa vara ist auch das Verhalten des Kopfes. Derselbe erweist sich stark nach abwärts und rückwärts abgebogen. Er sitzt dem Halse wie eine schiefe Mütze auf. Es lag nahe, sich zu fragen, ob diese Verschiebung nicht in einer abnorm großen Pfannenverlagerung begründet sei. In der Tat ist eine solche von Albert beobachtet worden (Die Lehre von der Coxa vara, Wien 1899, Hölder). Albert berichtet über ein Skelett der Wiener pathologisch-anatomischen Sammlung (Fig. X l. c.) wie folgt: „Der Eingang zum kleinen Becken ein gleichseitiges Dreieck darstellend, die Ebene der Pfanne mehr frontal gestellt; die Schenkelhälse nicht verkürzt, aber wagerecht gestellt und zugleich nach hinten gerichtet, so daß sie sich im Becken schneiden; die Schenkelschäfte stark torquiert, besonders rechts.“ Ebenso S. 20 l. c. Präparat 3821: „Die Ebenen des Pfanneneinganges erscheinen beiderseits wie um eine Senkrechte, mehr frontal gestellt; die beiden Schenkelhälse über die Wagerechte gestellt und zugleich so gerichtet, daß ihre Verlängerungen sich im Becken schneiden werden.“ Wie groß der Einfluß des Beckens auf die Richtung des Kopfes werden kann, konnte ich selbst an dem nebenstehend abgebildeten, der Sammlung des Münchner Pathologischen Instituts entstammenden Präparate beobachten (Fig. 8). An beiden Femora ist der Kopf nach hinten gedreht, so daß er rein dorsalwärts schaut, ein Verhalten, welches es voraussetzt, daß die Pfannenöffnung gerade nach vorn schaut, also rein frontal steht. Das zugehörige Becken, das leider nicht mitaufbewahrt ist, muß natürlich einen sehr hohen Grad von Abplattung besessen haben. Am Lebenden scheint ja eine Abplattung des Beckens bei der Coxa vara noch nicht beobachtet zu sein. Es hängt das wohl damit zusammen, daß die Erkrankung vorzugsweise bei Männern vorkommt, bei denen eine exakte Beckenuntersuchung die größten Schwierigkeiten darbietet. Es dürfte sich aber empfehlen, diesen Punkt bei vorkommenden Weibern zu beachten.

So sehen wir denn, daß die anatomischen Merkmale der Coxa vara sich nur quantitativ von denen des normalen Femurs unterscheiden, und daß sich

Digitized by Google Original from UNIVERSITY OF CALIFORNIA
Generated on 2019-10-16 13:07 GMT / http://hdl.handle.net/2027/uc1.b3774661
Public Domain in the United States, Google-digitized / http://www.hathitrust.org/access_use#pd-us-google

das Leiden rein aus dem Mißverhältnis zwischen den formenden Kräften und der Widerstandsfähigkeit des Knochens erklärt. Es erübrigt sich deshalb auch, besondere Haltungstheorien aufzustellen, wie dies von Kocher, Manz und Bähr geschehen ist. Trotzdem mag es nicht überflüssig erscheinen, zu zeigen, daß diese Theorien zu der Erklärung der Coxa vara ungeeignet sind.

Fig. 8.

Kocher[1]) hat das Leiden in 2 Fällen bei Käsern beobachtet. Nach seiner Darstellung ist die Arbeitsweise an der Entstehung schuld. Der Käser muß schwere, mit Milch gefüllte Butten vor sich hertragen oder die Milch in dem Kessel unter großer Anstrengung umrühren. Beide Arbeiten erfordern nach Kocher die Verlagerung des Rumpfschwerpunktes nach rückwärts. Das Becken sinkt auf den Schenkelköpfen hintüber und wird jetzt nur noch vom Bertinschen Bande gestützt. Um möglichst nahe an die Kessel herantreten zu können, dreht der Käser die Beine stark nach auswärts. Er steht also viele Stunden des Tages mit rückwärts geneigtem Oberkörper und auswärts rotierten Beinen. Diese Stellung soll die Coxa vara hervorrufen. Demgegenüber ist zunächst eines prinzipiell zu bemerken. Es ist anatomisch durch H. Meyer erwiesen worden, daß die stärkste Rücklagerung des Rumpfes unter Anspannung des Bertinschen Bandes bei gleichzeitiger Außenrotation der Beine unmöglich ist. R. Fick (l. c. III, S. 491) sagt darüber: „Aus den sehr eingehenden Versuchen H. Meyers geht hervor, daß bei Männern im Mittel bei 10° Abduktion = 20° Divergenz beider Beinachsen und 0° Längskreiselung (Knieachse fron-

[1]) Kocher, Ueber Coxa vara. Zeitschr. f. orthop. Chir. Bd. 38 und 40. Verhandl. d. Deutschen Gesellsch. f. Chir. 1899.

Digitized by Google
Original from UNIVERSITY OF CALIFORNIA
Generated on 2019-10-16 13:07 GMT / http://hdl.handle.net/2027/uc1.b3774661
Public Domain in the United States, Google-digitized / http://www.hathitrust.org/access_use#pd-us-google

tal), bei Weibern bei 12,5° (Abduktion = 25° Divergenz beider Beinachsen und 10° Einwärtskreiselung (!) das Hüftgelenk am weitesten gestreckt, d. h. das Becken am weitesten nach hinten gesenkt werden kann." Diese Beobachtung H. Meyers steht mit den Kocherschen Angaben in Widerspruch. Neigen die Käser den Rumpf ad maximum nach hinten, so können sie nicht gleichzeitig die Beine stärker nach auswärts rotieren und umgekehrt. Die Kombination dieser beiden Stellungen schaltet also ganz aus. Untersuchen wir nun jede einzelne in bezug auf ihre Wirkung auf den Schenkelhals. Da ist es nun 1. leicht ersichtlich, daß die auf den Schenkelhals wirkenden Kräfte durch die Rotationsstellung nicht im Sinne der Coxa vara beeinflußt werden können. Wie auch immer das Bein rotiert ist, die Körperlast liegt immer in demselben Punkte dem Femur auf; auch die Traglinie als Drehungsachse behält ihre Lage bei. Die deflektierenden Kräfte, Körperlast und longitudinale Muskeln, verändern ihre Wirkung auf den Knochen nicht. Die Rotatorenwirkung auf den Schenkelhals wird eher vermindert; denn nachdem der Knochen einmal in die Auswärtsstellung gebracht ist, verbleibt er in ihr ohne weitere Muskelarbeit. Die Außenrotatoren können also erschlafft bleiben, während die Einwärtsrotatoren passiv gedehnt werden. Das ist für die Retroflexio colli ungünstig, da dieselbe auf dem Uebergewicht der Außenrotatoren beruht.

2. Die rückwärts verlagerte Rumpflast vermag natürlich eine Abbiegung des Schenkelhalses (deflexio) zu bewirken. Aber die abbiegende Wirkung ist sogar geringer, als wenn die Richtung der Rumpflast und die Traglinie in dieselben Grade fallen; denn nur in letzterem Falle wirkt die ganze Kraft deflektierend, während bei schrägem Auftreffen eine Querkraft entsteht, die je nach ihrer Lage den Schenkel vorwärts oder rückwärts heben würde. Um den Betrag dieser Querkraft wird die deflektierende Kraft vermindert.

3. Eine Rückwärtsbiegung des Halses (retroflexio) vermag das Körpergewicht nie zu bewirken, denn der Kopf, auf den es wirkt, ist durch die Rotatorenschlinge fixiert, während die Trochantergegend nicht fixiert ist. Um zu retroflektieren, müßte die Rumpflast am Trochanter angreifen, wie es die Muskulatur tut (vgl. hierzu weiter unten S. 480). Aber auch dann könnte nur der vornübergebeugte, nicht der rückwärts gebeugte Rumpf eine Retroflexio colli hervorbringen.

4. Was die Torsion des Schenkelhalses angeht, so würde das gespannte Ligamentum ileofemorale die Tendenz haben, den Schenkel

Digitized by Google
Original from UNIVERSITY OF CALIFORNIA
Generated on 2019-10-16 13:07 GMT / http://hdl.handle.net/2027/uc1.b3774661
Public Domain in the United States, Google-digitized / http://www.hathitrust.org/access_use#pd-us-google

vorzuheben, die rückwärts geneigte Rumpflast aber, den Schenkel rückwärts zu heben, zu überstrecken[1]). Beide Kräfte vermögen also eine Drehung des Schenkelhalses eine jede für sich zu bewirken, bei feststehendem Schenkelhalse entsprechende Torsionen. Nun sind aber diese beiden Kräfte entgegengesetzt gerichtet, außerdem gleich groß, weil die Größe der Spannung des Ligamentum ileofemorale durch das rückwärts geneigte Rumpfgewicht bestimmt wird. Gleich große, aber entgegengesetzt gerichtete Kräfte heben sich auf. Es kann also weder eine Drehung noch eine Verdrehung des Schenkelhalses zustande kommen. H. Meyer hat gerade diesen Fall besonders behandelt. Es tritt hier das auf, was er festgestellten oder fixierten Hebel nennt (S. 25 und 287[2]). (Vgl. auch R. Fick l. c. III, S. 487, wo sich eine instruktive Darstellung dieser Verhältnisse findet.)

Fig. 9.




Es erübrigt noch, die Auffassung von Manz[3]) und Bähr[4]) einer Besprechung zu unterziehen. Manz beschuldigt anhaltendes Arbeiten in gebückter Stellung und im Knieen als Ursache der Coxa vara. In aufrechter Haltung schaut der obere Rand des Schenkelhalses nach oben. Die Körperlast wirkt in senkrechter Richtung auf ihn und vermag ihn nach abwärts zu biegen. Eine Rückwärtsbiegung des Halses findet hierbei aber nicht statt. Ist aber der Schenkel nach vorwärts gehoben, so ist die Ebene, welche in aufrechter Stellung frontal gerichtet ist, schief gestellt, und

[1]) Bei der Rückwärtsneigung des Rumpfes fällt die Schwerlinie hinter die Hüftquerachse. Die Körperlast greift nun in der Richtung von hinten oben nach vorn unten an die Oberfläche des Schenkelkopfes an. Die Kraft läßt sich zerlegen in die senkrecht wirkende $K_1$ und die in sagittaler Richtung wirkende $K_2$. $K_2$ greift tangential an und übt deshalb auf den Schenkelkopf eine drehende Wirkung im Sinne des Uhrzeigers aus. Es wird dadurch bei frei beweglichem Hüftgelenk eine Drehung des Femurs im Sinne der Rückwärtshebung Hyperextension bewirkt. Das Umgekehrte gilt für das Ligamentum Bertini; denn dieses übt genau in derselben Richtung, in der der Druck des Rumpfes wirkt, einen Zug aus. Die Wirkungen sind also entgegengesetzt (Fig. 9).

[2]) H. Meyer, Die Statik und Mechanik des menschlichen Knochengerüstes. Leipzig 1873.

[3]) Manz, Die Ursachen der statischen Schenkelhalsverbiegung. Beitr. z. klin. Chir. Bd. 28.

[4]) Bähr, Zur Lehre von der Coxa vara. Langenb. Archiv Bd. 61.

Digitized by Google
Original from UNIVERSITY OF CALIFORNIA
Generated on 2019-10-16 13:07 GMT / http://hdl.handle.net/2027/uc1.b3774661
Public Domain in the United States, Google-digitized / http://www.hathitrust.org/access_use#pd-us-google

zwar verläuft sie von hinten oben nach vorn unten. Die Richtung der Rumpflast, welche vorher in der Frontalebene verlief, bildet jetzt mit dieser Ebene einen nach vorn offenen Winkel. Eine solche Ebene könnte nach Manz und Bähr unter Umständen durch die Körperlast gleichzeitig nach abwärts gebogen und retroflektiert werden, und es würde damit eine der Coxa vara entsprechende Gestaltveränderung des Schenkelhalses hervorgebracht. Schon auf S. 478 erwähnte ich kurz, daß die Körperlast nie eine Retroflexio colli hervorbringen kann. Da aber Manz und Bähr der knieenden oder kauernden Stellung eine besondere Prädisposition zusprechen, so will ich des genaueren zeigen, daß hierbei die von Manz und Bähr eingeführte Hockerstellung keine Rolle spielt. Eine Verkrümmung des Schenkelhalses, gleichgültig ob nach hinten oder vorn, ist auf drei Weisen möglich: 1. wenn der Kopf feststeht, durch Zug oder Druck am lateralen Ende, der Trochantergegend; 2. wenn das laterale Ende feststeht, durch Druck oder Zug am Kopfe; 3. wenn beide Enden feststehen, durch Druck oder Zug an einem zwischengelegenen Punkte. Beginnen wir mit Fall 3. Es gibt eine solche Kraft, welche zwischen Kopf und Hals drückend wirkt, d. i. das Ligamentum Bertini. Der Druck desselben würde aber den Schenkelhals nach hinten durchbiegen, also gerade die entgegengesetzte Formveränderung bewirken, die wir beim normalen und beim Varahalse finden.

In Fall 2 setzen wir eine Einspannung des Trochanters voraus bei freier Hüfte. Der Trochanter ist feststellbar nur durch Feststellung des Hüft- oder des Kniegelenks. Die Hüfte haben wir als freibeweglich angenommen. Im Kniegelenk würde der Druck des vornübergebeugten Rumpfes eine Drehung (Rotation) intendieren. Während nun das Kniegelenk in Streckstellung gegen Rotation eingespannt ist, ist es in Beugestellung für Rotation frei. Es kann also bei Hockerstellung mit Beugung des Kniegelenks auch eine Einspannung des Trochanters nicht eintreten, wodurch die Bedingungen des Falles 2 erledigt sind. 3. Eine Einwirkung auf die Form des Halses ist also nur bei freiem Trochanter und eingespanntem Kopfe faktisch möglich. Hier kann das Körpergewicht nicht in Frage kommen, weil es auf den eingespannten Kopf drückt, also den Hals nicht beeinflussen kann. Dies ist nur möglich, wenn eine Kraft auf das freie Ende der Trochantergegend wirkt, wie wir dieses von den Außenrotatoren sehen. Bei diesem Mechanismus spielt die Körperhaltung keine besondere Rolle.

Uebrigens hat Manz selbst darauf aufmerksam gemacht, daß

Digitized by Google
Original from UNIVERSITY OF CALIFORNIA
Generated on 2019-10-16 13:07 GMT / http://hdl.handle.net/2027/uc1.b3774661
Public Domain in the United States, Google-digitized / http://www.hathitrust.org/access_use#pd-us-google

die knieende oder kauernde Haltung für die Erzeugung der Deflexio colli ungünstiger ist als die aufrechte. In knieender Stellung bilden Rumpf und Oberschenkel einen Winkel; nur wenn dieser Winkel ein stumpfer, größer als ein rechter ist, vermag der Rumpf eine Deflexio zu bewirken, und auch dann nur mit einem Teil der Kraft. (Die Körperlast läßt sich nach dem Kräfteparallelogramm in zwei Komponenten verlegen, eine senkrechte und eine wagerechte. Jede von beiden ist natürlich kleiner als die ursprüngliche Kraft, weil jede Kathete kleiner ist als die Hypotenuse.) Bilden Rumpf und Schenkel einen rechten Winkel, so bleibt der Collodiaphysenwinkel ganz unbeeinflußt; ist der Winkel ein spitzer, so erhält der Collodiaphysenwinkel sogar eine Tendenz zur Vergrößerung, anstatt Coxa vara würde Coxa valga entstehen. Da die Deflexio colli über die Retroflexio im Bilde der Coxa vara aber entschieden überwiegt, so erscheint es schon aus diesem Grunde bedenklich, die knieende oder kauernde Haltung ätiologisch in den Vordergrund zu stellen. Ich möchte aber noch auf einen Punkt aufmerksam machen. Unsere gewöhnliche Sitzhaltung unterscheidet sich anatomisch von der knieenden oder kauernden nur wenig. Denn, wenn auch der Rücken durch die Lehne gestützt wird, so wird doch dadurch das Körpergewicht nicht ausgeschaltet; es wirkt nach wie vor als Last, wenn auch etwas vermindert durch die Reibung an der Rückenlehne. Uebrigens arbeiten zahlreiche Handwerker im Sitzen ohne Lehne, wie Schneider, Schuster, Weber. Wir alle verbringen einen großen Teil unseres Lebens im Sitzen, besonders in der Jugend. In der Zeit der Skelettentwicklung sitzen wir mindestens 8 Stunden täglich. Von Coxa-vara-Bildung ist aber keine Rede; ebensowenig bei den Völkerschaften, deren Ruhehaltung die Hockerstellung ist, bei der der Schwerpunkt über die Ferse gelegt ist, die als Stützpunkt dient, so daß Ober- und Unterschenkel als Rumpfstützen ausgeschaltet werden.

Es bleibt noch die Manzsche Erklärung der Torsio coxae varae übrig. Manz macht für diese das Ligamentum pubofemorale verantwortlich. Unter bestimmtem Stellungsverhältnis (man vergleiche das Original) sei dieses Band straff gespannt und ziehe anstatt, wie bei kauernder Stellung über den Kopf hinweg, noch schräg hinter Kopf und Hals hindurch. Man könne sich dann vorstellen, daß das Ligament den herabtretenden Kopf eben noch an der Seite anhalte und zwinge, seinen Weg zu modifizieren. „Da Band und Hals unter spitzem Winkel gegeneinander verlaufen, so wird dieser sich um jenes herumschlagen, wie die Rebe um den Stock. Eine spiralige Verbiegung, eine Torsion wird



Digitized by Google
Original from UNIVERSITY OF CALIFORNIA
Generated on 2019-10-16 13:07 GMT / http://hdl.handle.net/2027/uc1.b3774661
Public Domain in the United States, Google-digitized / http://www.hathitrust.org/access_use#pd-us-google

das Ergebnis sein." Ich muß gestehen, daß mir für diesen, von Manz angenommenen Vorgang das Verständnis fehlt. Wenn der herabsteigende Kopf am straff gespannten Ligamentum pubofemorale ein absolutes Hindernis findet, so wird er entweder in seiner Abwärtsbewegung aufgehalten oder er wird an dem Ligament einfach abgebogen, abgeknickt. Die Richtung des Winkels, in welchem Collum und Ligament zusammentreffen, kann vielleicht die Richtung dieses Knicks beeinflussen, aber nicht etwa eine Torsion bewirken. Der Vergleich mit einer Rebe, die sich um den Stamm windet, paßt hier absolut nicht, denn es sind nicht äußere Kräfte, die die Windung der Rebe bewirken, sondern innere Wachstumsvorgänge, die dem Wesen der Rebe eigentümlich sind. Die Stellung der Rebe zum Stab ist nicht die mechanische Ursache der Verwindung, sondern die Berührung des Stabes durch die wachsende Rebe wirkt als ein Reiz auf die Pflanze, auf den sie nach der ihr innewohnenden Wachstumstendenz mit einer Torsion reagiert. Wir bedürfen zur Erklärung der Coxa vara keiner komplizierten Haltungsvorstellungen. Es genügt durchaus die normale Beanspruchung, vorausgesetzt, daß die Festigkeit des Knochens herabgesetzt ist. Welcher Art dabei der krankhafte Prozeß am Knochen ist, kann dahingestellt bleiben. Jedenfalls versagt der Knochen, sobald der Jüngling anfängt, den ganzen Tag zu arbeiten, während er geringere Anforderungen bis dahin anstandslos vertrug. So eigenartig das anatomische Bild der Coxa vara sich darstellt, so unterscheidet es sich doch nur quantitativ von den normalen Verhältnissen, und nur der Umstand, daß man die normale Form des Knochens bisher nicht genügend beachtet und die Bedingungen ihrer Entstehung nicht geprüft hat, konnte den bisher herrschenden Theorien den Boden bereiten.

## Messungsmethoden.

Die Messung des Schenkelhalswinkels (Collodiaphysenwinkel) wird von Anatomen und Anthropologen seit langem geübt und ist an unzähligen Knochen der verschiedensten Völkerschaften und jeglichen Zeitalters ausgeführt worden. Die jetzt übliche Methode ist folgende (vgl. Martin, Handbuch der Anthropologie, Jena 1914, Fischer):

„Die Collumachse, Achse der Vorderfläche des Collums, wird mittels eines schwachen Fadens nach dem Augenmaße auf der Vorderfläche des Collums markiert, und zwar so, daß Caput und Collum möglichst genau halbiert werden. Die Diaphysenachse wird wieder durch einen schwarzen Faden bestimmt, der parallel zur

Digitized by Google
Original from UNIVERSITY OF CALIFORNIA
Generated on 2019-10-16 13:07 GMT / http://hdl.handle.net/2027/uc1.b3774661
Public Domain in the United States, Google-digitized / http://www.hathitrust.org/access_use#pd-us-google

medianen Sagittalebene über die Vorderfläche des Knochens bis zu den Kondylen gespannt und befestigt wird. Am Schnittpunkt beider Fäden entsteht ein Winkel, der mit dem Transporteur abgelesen wird." Es ist sicher, daß diese Methode ungenau ist. Das hat offenbar Alsberg veranlaßt, eine andere Meßmethode auszufinden. Er sagt (Zeitschr. f. orthop. Chir. Bd. 6, S. 111): „Betrachtet man ein in Mittelstellung befindliches Hüftgelenk an einem Frontalschnitt, am besten z. B. einem Gefrierschnitt, wie er etwa im anatomischen Atlas von Toldt oder anderen entsprechenden Werken wiedergegeben ist, so findet man, daß in dieser Frontalebene das Ende des Knorpelüberzuges vom knöchernen Pfannenrande resp. der Brücke des Limbus cartilagineus proximal und distal gleich weit entfernt ist. Verbindet man nun diese beiden Knorpelendpunkte durch eine Linie und verlängert diese Linie bis zum Schnittpunkt mit der Oberschenkelachse, so gewinnt man einen Winkel, welcher das von uns gewünschte Maß darstellt. Je kleiner der Winkel, desto größer die Varusstellung." Aber auch diese Methode ist nicht genau. Die Knorpelgrenze variiert sehr, ist häufig überhaupt nicht genau feststellbar. Dazu kommt, daß auch die Oberschenkelachse ein etwas unbestimmter Begriff ist. Die Oberschenkelachse sollte eigentlich der Krümmung des Knochens genau folgen, stets in der Mitte des jeweiligen Querschnittes liegen und würde also keine gerade, sondern eine krumme Linie sein. Diese ist zur Messung nicht verwendbar. Das, was man als Oberschenkelachse in der Regel nach dem Augenmaß bestimmt, ist ziemlich willkürlich. Das ist auch Alsberg nicht entgangen, und er hat für seine Methode Genauigkeit nicht in Anspruch genommen. Er wollte offenbar mehr ein bequemes als ganz genaues Maß für die Varusstellung gewinnen. Maße des Schenkelhalswinkels werden stets unsicher bleiben, solange man sich nicht über eine genaue Linienführung auf der Vorderfläche des Halses und über die Richtung der Femurachse einigt. Ich glaube auf anderem Wege dem erwünschten Ziele näher gekommen zu sein.

Das regelmäßigste Gebilde des oberen Oberschenkelendes ist der Kopf. Er sitzt dem Halse schief auf. Um die Richtung des Kopfes gegen den Hals zu gewinnen, stelle man auf einem Frontalprofil den Mittelpunkt fest und ziehe den am Halsansatz unterbrochenen Kreis der Kopfperipherie völlig aus (Fig. 10). Er schneidet dann das Collum an zwei Punkten, deren Verbindung eine Sekante darstellt. (Zuweilen schneidet der Kreis das Collum nur an einem Punkte, dann nehme man den Radius etwas größer. Das wäre gleichbedeutend mit einem etwas

Digitized by Google
Original from UNIVERSITY OF CALIFORNIA
Generated on 2019-10-16 13:07 GMT / http://hdl.handle.net/2027/uc1.b3774661
Public Domain in the United States, Google-digitized / http://www.hathitrust.org/access_use#pd-us-google

größeren Kopfe. Seine Richtung zum Collum wird dadurch natürlich nicht beeinflußt. Das Vorkommen ist charakteristisch für die unregelmäßige Bildung der Collumkopfgrenze, durch welche die Alsbergsche Methode beeinträchtigt wird.) Die Linie, welche die Mitte dieser Sekante mit dem Kopfmittelpunkte verbindet, bezeichnet die Richtung, in welcher der Kopf dem Halse aufsitzt. Diese Linie ist mathematisch gegeben. Eine zweite, unter allen Umständen bestimmbare Linie ist die mechanische Femurachse, die Traglinie, die Verbindung zwischen dem Mittelpunkte des Kopfes und der Mitte der queren Knieachse. Die Richtungslinie und die Traglinie stoßen im Kopfmittelpunkte zusammen und bilden hier den Kopferhebungswinkel $\gamma$, dessen Größe von der Stellung des Schenkelhalses abhängig ist; je steiler das Collum, um so kleiner ist der Winkel. Mit der Deflexio wächst er. Schenkelhalswinkel und Kopferhebungswinkel stehen also im umgekehrten Verhältnis zueinander. Der Kopferhebungswinkel hat nie einen negativen Wert, wie dies beim Alsbergschen Winkel vorkommt.

Fig. 10.

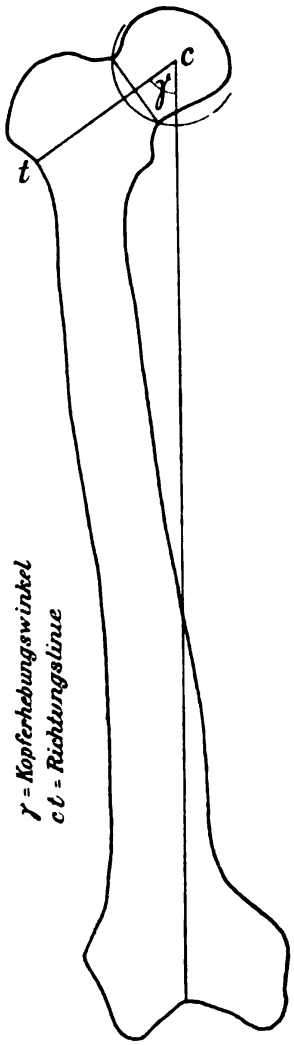


Man kann aber auch etwas dem Schenkelhalswinkel Analoges in folgender Weise gewinnen. Führt man die Richtungslinie lateralwärts weiter bis zum Schnitt mit der lateralen Femurwand, so erhält man eine Linie, die dem queren Schenkel des Collodiaphysenwinkels einigermaßen entspricht. Den anderen bilde man, indem man die Trochanterspitze mit der Mitte der Knieachse verbindet. Auch das sind feste, vom willkürlichen Augenmaß unabhängige Linien.

Natürlich sind diese Meßmethoden für die Coxa vara nur solange verwertbar, als die Knickung im Trochanterenwinkel liegt. Sobald die Knickung medialwärts davon liegt, kann durch sie ein brauchbares Maß nicht mehr gewonnen werden, denn es tritt ja alsdann ein zweiter Winkel oder auch ein Bogen auf. Für den Bogen müßte, falls er ein Stück einer Kreisperipherie darstellt, der zugehörige Radius aufgesucht

Digitized by Google
Original from UNIVERSITY OF CALIFORNIA
Generated on 2019-10-16 13:07 GMT / http://hdl.handle.net/2027/uc1.b3774661
Public Domain in the United States, Google-digitized / http://www.hathitrust.org/access_use#pd-us-google

werden; bei unregelmäßiger Krümmung mehrere jeweilige Radien. Es dürfte sich aber wohl kaum lohnen, das in die Praxis umzusetzen, um so mehr als es für den Lebenden gänzlich undurchführbar ist. Der Kopferhebungswinkel und der Collodiaphysenwinkel meiner Definition haben aber den Vorzug, auch am Lebenden festgestellt werden zu können, und zwar durch das Röntgenverfahren. Es ist dazu nicht einmal eine vollständige Femuraufnahme nötig, sondern es genügt ein Bild des proximalen Endstückes. Man muß nur die Verbindungslinie zwischen Kopfmittelpunkt und Kniebasismitte und die Verbindungslinie zwischen Trochanterspitze und Kniebasismitte in Form von dünnen Metallfäden auf den Oberschenkel auftragen. Dann lassen sich auf der Platte beide Winkel leicht einzeichnen. Sowohl die Lage des Kopfmittelpunktes als die Trochanterspitze sind am Lebenden auffindbar (vgl. R. Fick l. c. III, S. 465).

Fig. 11.

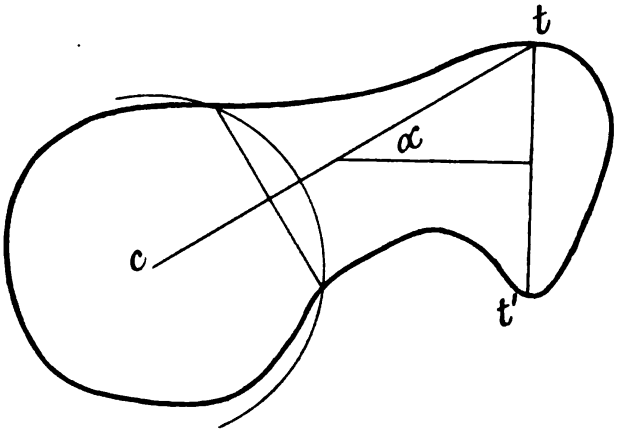


Auch die Retroflexio colli ist meßbar nach folgender, von mir erdachter Methode (Fig. 11). Man nimmt mit einem Diagraphen einen Umriß des oberen Femurendes in der Ebene des Kopfäquators. Man erhält so einen Durchschnitt durch Hals, Kopf und Trochanter. Die Peripherie des Kopfes wird wieder in der Halsgegend mit dem Zirkel ausgezogen und die Richtungslinie wie oben bestimmt. Die Richtungslinie des Halses wird wie folgt gewonnen. Der laterale Umriß des Trochanters bildet, wie ich mich an einer großen Anzahl Profile überzeugt habe, annähernd eine halbe Ellipse, deren lange Achse von lateral vorn nach medial hinten verläuft. Eine Senkrechte, in der Mitte der Achse errichtet, trifft die Kopfrichtungslinie in der Regel unter einem Winkel, der das Maß für die Ausbildung der Retroflexio darstellt ($\sphericalangle \alpha$).

Die Torsion des Schenkelhalses ist schon vor Jahren von Lehmann-Nitzsche gemessen worden. Er hat hierzu ein eigenes Instrument angegeben. Ich verweise auf das Original[1]). Auch dieser

[1]) Lehmann-Nitzsche, Beiträge Anthr. München Bd. 11.

Digitized by Google
Original from UNIVERSITY OF CALIFORNIA
Generated on 2019-10-16 13:07 GMT / http://hdl.handle.net/2027/uc1.b3774661
Public Domain in the United States, Google-digitized / http://www.hathitrust.org/access_use#pd-us-google

Autor hat die Messung auf die Oberschenkelachse bezogen und sich damit der Genauigkeit begeben. Ich empfehle statt ihrer die mechanische Achse in Form eines vom Kopfmittelpunkte ausgehenden Lotes. Mit dem von mir angegebenen Meßapparat für die langen Röhrenknochen ist die Messung leicht ausführbar.

Alle diese Messungen sind am normalen Oberschenkel leicht und genau ausführbar. Für die Coxa vara wird das nicht immer gelten. Es kommt dabei sehr auf Art und Grad der Verkrümmungen an. Viele Fälle werden jedem Versuch, ein Meßbild zu gewinnen, trotzen.

## Der Sudecksche Höcker.

Sudeck hat im Jahre 1899 auf dem 28. Chirurgenkongreß die Aufmerksamkeit auf einen Höcker gelenkt, der von der Knorpelgrenze am oberen Schenkelhalsumfange nach vorne unten geht bis über die Mitte des vorderen Schenkelhalsumfanges. Er betrachtet ihn als eine Verstärkung des Zugbogens gerade an der stärksten Beanspruchungsstelle gegen die Retroflexio. Dieser Höcker ist auch von Poirier gesehen und auf Veranlassung von Sudeck von R. Fick untersucht worden. Fick bezeichnet ihn als Halsgelenkhöcker. Poirier scheint ihn nach Fick III, S. 471, I, S. 319 für eine Hemmungsfläche im Sinne H. Meyers zu halten und scheint anzunehmen, daß er durch den Druck des Pfannenrandes entstanden sei. Fick teilt offenbar diese Anschauung nicht. Man kann sich am Skelett auch leicht überzeugen, daß, wie auch Fick angibt, nicht nur eine starke Beugung, sondern auch eine starke Einwärtsrollung notwendig ist, damit der Höcker den Pfannenrand berührt. Fick fand den Höcker unter 80 Fällen nur 7mal nicht. Ueber seine Bedeutung gibt er kein Urteil ab. Bähr (Chirurgenkongreß 29 von 1900) glaubt ihn, auf die Autorisation von Merkel in Göttingen hin, als eine Ursprungsstelle der Synovialmembran ansehen zu müssen. Diese Ansicht kann unmöglich richtig sein, denn die Gelenkkapsel entspringt viel weiter lateralwärts an der Linea intertrochanterica. Selbst wenn ausnahmsweise mal ein Bündel weiter medialwärts ansetzen würde, so könnte daraus das fast regelmäßige Vorkommen des Halsgelenkhöckers nicht erklärt werden. Ich selbst habe die Sache an 27 Femora untersucht. Ich fand die Stelle des Gelenkhöckers in 9 Fällen glatt, in 18 Fällen verändert. Ein Höcker, sei es in rundlicher Form oder als flache, zungenförmige Erhebung, fand sich 8mal, ein flaches, zungenförmiges Hinübergreifen über die Gelenkknorpelgrenze auf den Hals 5mal. 5mal fand sich statt

Digitized by Google
Original from UNIVERSITY OF CALIFORNIA
Generated on 2019-10-16 13:07 GMT / http://hdl.handle.net/2027/uc1.b3774661
Public Domain in the United States, Google-digitized / http://www.hathitrust.org/access_use#pd-us-google

der Erhebung eine Delle, die lateralwärts von einer kammartigen Erhebung umgrenzt war. Diese ist offenbar auf die Reibung der Zona orbicularis zurückzuführen. Unter den völlig negativen Fällen waren zwei Individuen im Wachstumsalter, bei denen die Epiphysenlinie an der Knochenoberfläche noch deutlich sichtbar war. Auch Sudeck vermißte die Verdickung bei Kindern und Jugendlichen.

Fig. 12.

Ich habe dann durch die Stelle schräge Schnitte angelegt, und zwar durch den Kopfäquator (Transversalschnitt) und senkrecht auf die Längsrichtung des Halses. Es ergab sich, daß das Gefüge an der Stelle ein besonders lockeres ist. Einige Knochen zeigten an der Stelle eine Usur des Gewebes. Daraus ergibt sich, daß die Stelle nicht zur Verstärkung des Knochens dienen kann. Ihre Lage wäre auch dazu ungeeignet; denn sie würde bezüglich der Retroflexio, für die sie wirksam sein soll, auf der Zugseite liegen, wo Versteifungen in der Regel nicht vorkommen. Die Retroflexionsversteifung liegt auch beim Collum auf der Druckseite, hinten in dem Winkel zwischen Hals und medialem Rande des Trochanter major. Meines Erachtens ist die Stelle auf den Druck des Ligamentum ileofemorale anterius zu beziehen. Aus Fig. 12, nach einem Präparat des hiesigen anatomischen Instituts, erkennt man deutlich, daß das Band gerade über dieser Stelle verläuft. Sobald es angespannt ist, muß es auf die Kopfhalsgrenze einen Druck ausüben. Da die Anspannung des Bandes eine typische ist, so ist das Vorkommen einer Druckmarke wohl verständlich, die sich ebensowohl als eine Art Reitknochen wie als Usur darstellen kann.

Digitized by Google
Original from UNIVERSITY OF CALIFORNIA
Generated on 2019-10-16 13:07 GMT / http://hdl.handle.net/2027/uc1.b3774661
Public Domain in the United States, Google-digitized / http://www.hathitrust.org/access_use#pd-us-google

Für diese Auffassung spricht auch der Befund eines Polsters schleimigen Fettes über dieser Stelle, das ich in einem Falle sah, der aber nach den Angaben des Herrn Dr. Heiß, Assistenten am hiesigen anatomischen Institut, regelmäßig dort vorkommt. Es hat offenbar die Aufgabe eines Schleimbeutels. Für unsere Auffassung spricht weiter das Fehlen jeglicher Veränderungen bei jugendlichen Individuen sowie bei den Anthropoiden. Ich habe sämtliche Anthropoidenskelette des hiesigen zoologischen und anatomischen Instituts daraufhin durchgesehen und die Stelle völlig glatt und eben befunden. Die Anthropoiden gehen bekanntlich mit stark vorgeneigtem Rumpf und spannen das Band nicht wie der Mensch an. Unter diesen Umständen kann es nicht zweifelhaft sein, daß der Halsgelenkhöcker oder die ihm entsprechende Vertiefung eine Folge des Druckes des Ligamentum ileofemorale ist. Er kann also eine Verstärkung gegen die Retroflexio, wie Sudeck annimmt, nicht darstellen.

Sudeck beschreibt nun weiterhin einen Zugbogen, den er durch Anlegung eines Schnittes durch den Schenkelhals in der Richtung von vorn oben nach hinten unten freigelegt hat. Er sagt: „Das Knochenbälkchensystem des Oberschenkelhalses, das dem Oberschenkel die Zugfestigkeit verleiht, der Zugbogen, verläuft nun nicht nur in frontaler Richtung, sondern auch in der schrägen Frontalebene von hinten unten nach vorn oben. Es bestehen also Einrichtungen, die normaliter den Oberschenkelhals gegen Verbiegung nach hinten unten schützen. Bei einer hypothetischen Insuffizienz des gesamten Zugbogensystems ist deshalb eine Verbiegung nach hinten und unten vorauszusetzen. Da bei der Coxa vara adol. die Verbiegung in diesen beiden Richtungen, und zwar nachweislich an der am meisten beanspruchten Stelle des Zugbogens eintritt, so kann diese Erkrankung als der Ausdruck einer Insuffizienz des gesamten Zugbogensystems bezeichnet werden. Es besteht beim Erwachsenen eine Einrichtung, die durch vermehrte Ablagerung der Knochensubstanz in dem Zugbälkchensystem die Zugfestigkeit des Schenkelhalses erhöht in Gestalt einer äußerlich sichtbaren Knochenleiste, die sich vom oberen Gelenkknorpel des Schenkelkopfes über die Mitte des Schenkelhalses erstreckt und den Höhepunkt des Zugbogens bezeichnet.“ Ueber den Halsgelenkhöcker ist schon verhandelt worden. Zur Erörterung des Zugbogens ist die Besprechung des Baues des Schenkelhalses erforderlich. Ich will hierbei die Konstruktion, welche der mittlere Frontalschnitt bietet, als bekannt voraussetzen. Indem Sudeck auch eine andere Schnittrichtung ein-

Digitized by Google
Original from UNIVERSITY OF CALIFORNIA
Generated on 2019-10-16 13:07 GMT / http://hdl.handle.net/2027/uc1.b3774661
Public Domain in the United States, Google-digitized / http://www.hathitrust.org/access_use#pd-us-google

führte, hat er sich ein Verdienst um die Kenntnis des Schenkelhalses erworben; aber das Ergebnis dieser Untersuchung ist leider ein unvollkommenes. Ich habe den Schenkelhals deshalb auch in zwei anderen Richtungen durchschnitten, und zwar quer (durch den Kopfäquator) und senkrecht auf die Längsrichtung. Ich glaube dadurch erst ein richtiges Bild von dem Aufbau dieses interessanten Knochens gewonnen zu haben. Ueber die Querschnitte habe ich in meiner Femurarbeit berichtet. Es scheint mir notwendig, das dort Gesagte hier zu wiederholen.

„Wir sehen hier Kopf, Hals und Trochanter durch einen Querschnitt in eine obere und eine untere Hälfte zerlegt. Betrachten wir

Fig. 13.

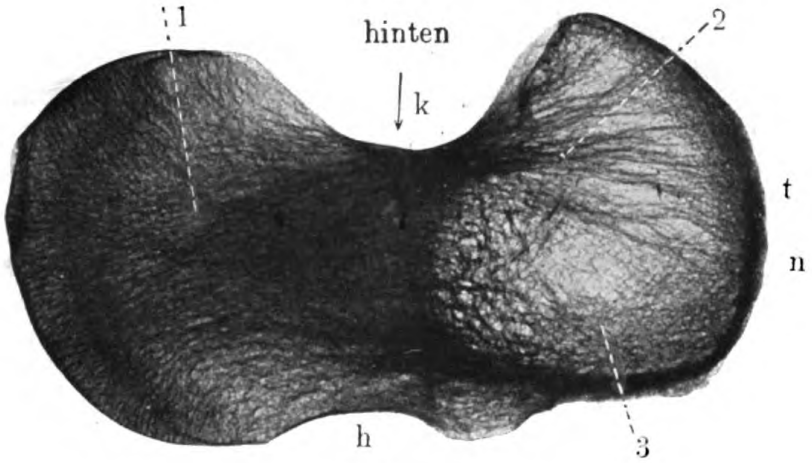


zunächst die untere Hälfte (Fig. 13), so erkennen wir an der hinteren Wand eine dichte, etwa $^1/_3$ cm starke Corticalis. Sie stellt den Mittel- und Ausgangspunkt für ein doppelstrahliges Zugbündel dar:

1. ein mediales, in den Kopf hineinziehendes, welches in die dichte, breite Masse übergeht, welche den Hals zum größten Teil und den Kopf in seiner mittleren Partie ausfüllt, das konstante Gefüge des Haupt- und Strebbogens;

2. ein laterales, welches radienförmig in die hintere Trochanterhälfte ausstrahlt und bis zur lateralen Trochanterwand reicht. Es verbindet diese Wand in direkter Weise mit dem Kreuzungspunkte der beiden Bogen. Aber auch die vordere Wand beteiligt sich an dieser Verstärkung, sie setzt sich unmittelbar in die vordere Grenze der Kopfverflechtung fort, und ihre Corticalis löst sich in dieser auf.

Die obere Hälfte dieses Querschnittes bietet ein anderes Bild

Digitized by Google
Original from UNIVERSITY OF CALIFORNIA
Generated on 2019-10-16 13:07 GMT / http://hdl.handle.net/2027/uc1.b3774661
Public Domain in the United States, Google-digitized / http://www.hathitrust.org/access_use#pd-us-google

(Fig. 14). Die Verstärkung der hinteren Collumwand *K* ist nach lateralwärts gerückt in den Winkel des Trochanteransatzes. Diese Stelle ist stark durch die Außenrotatoren, welche den Trochanter hier hakenförmig nach medialwärts umbiegen, beansprucht. Sie dient aber gleichzeitig zur Verstärkung des Trochanters. Es gehen von hier vier Züge aus, einer nach hinten lateralwärts (1), einer nach vorn lateralwärts (2), einer nach vorn (3). Durch diese drei Strahlen wird der Trochanter in drei Segmente zerlegt. Ein viertes Strahlenbündel

Fig. 14.

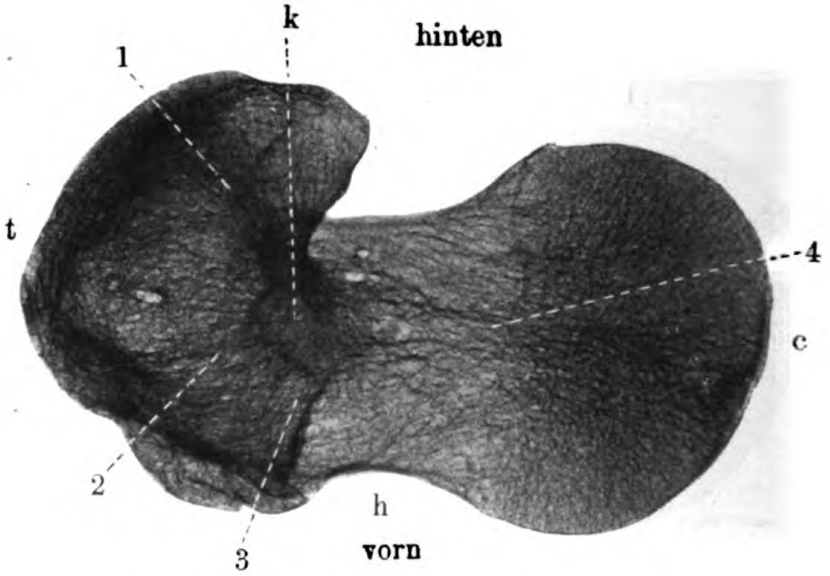


geht von dem Knotenpunkte nach medialwärts gegen das Caput femoris, um die Spongiosa zu verstärken.

Aus dieser Darstellung geht nun hervor, daß der Trochanter in hohem Maße an der Befestigung des koxalen Femurendes beteiligt ist. Er ist ein wichtiges Konstruktionselement der Festigkeit des oberen Femurendes! Er sitzt dem Hauptbogen wie ein Winkel auf, sehr geeignet, die Biegungsfestigkeit desselben zu steigern; seine Ausstrahlungen gelangen in das Bogensystem des Kopfes und verstärken insbesondere die vordere und hintere Partie desselben.

Betrachten wir weiterhin die senkrecht auf die Collumachse gerichteten Schnitte, so erkennen wir als das Wichtigste, daß der ganze Halsumfang von einer nicht unerheblichen Corticalis umrandet ist (Fig. 15). Unten ist diese als Merkelscher Sporn besonders benannt. Sie hat hier eine Breite von etwa $1^1/_2$ cm. Der übrige Teil der Corticalis

Digitized by Google
Original from UNIVERSITY OF CALIFORNIA
Generated on 2019-10-16 13:07 GMT / http://hdl.handle.net/2027/uc1.b3774661
Public Domain in the United States, Google-digitized / http://www.hathitrust.org/access_use#pd-us-google

ist $2^1/_2$—4 mm dick. Das Innere des Knochens ist ganz von Spongiosa erfüllt. Wir sehen diese von unten her senkrecht emporsteigen. Sonst bildet sie einen mit der Corticalis parallelen Ring. Dieser ganze Spongiosaring, welcher etwa drei Viertel des Halsumfanges einnimmt, gehört zum sog. Zugbogen (Hauptbogen). Auf dem üblichen Frontalschnitt sieht man von diesem nur den der oberen Grenze anliegenden Teil (1). Die seitlichen Teile (2) und (3) entgehen dem Auge. Tatsächlich haben wir hier nicht einen Strang, sondern eine gewölbeartige Kuppel spongiöser Substanz (Triepel), die drei Seiten des Halses überspannt. Der Name Zugbogen ist für diese Bildung ganz unzweckmäßig, da er ja nur zum Teil auf Zug beansprucht wird. Ja, er liegt nicht einmal ganz auf der Zugseite. Der der hinteren Collumwand anliegende Teil der Kuppel liegt auf der Druckseite. Ich nenne diesen gewölbten Bogen deshalb Hauptbogen. (In meiner Femurarbeit nannte ich ihn Trajectorium curvatum, die Kopfstrebe Trajectorium rectum. Ich möchte diese Namen wieder aufgeben, da mit dem Begriffe Trajectorium eine bestimmte, hier vielleicht nicht ganz zutreffende mechanische Vorstellung verknüpft ist.) Der Hauptbogen wird von unten her gestützt durch den Stützbogen, der, vom Merkelschen Sporn ausgehend, mit ihm einen gotischen Spitzbogen bildet. Vom Merkelschen Sporn geht als weitere Stütze die Kopfstrebe (vulgo Druckbogen) empor. Ferner ist der Hauptbogen in eine Anzahl Querstrahlen, vordere, hintere, mittlere, mediale, laterale, wie aufgehängt (vgl. Fig. 13 u. 14). Es liegt also hier ein kompliziertes System vor, aus dem heraus nicht ein einzelner Strahl als Zugbogen herausgegriffen werden kann. Die für die Festigkeit des Collums sicher sehr wichtige Corticalis vernachlässigt Sudeck ganz. Es ist natürlich, daß die so außerordentlich zweckmäßig aufgebaute Spongiosa die Aufmerksamkeit in erster Linie auf sich zieht. Aber dabei dürfen wir doch nicht vergessen, daß es die Aufgabe der Spongiosa ist, die auf die Gelenkenden wirkenden Kräfte auf die feste Corticalis zu über-

Fig. 15.

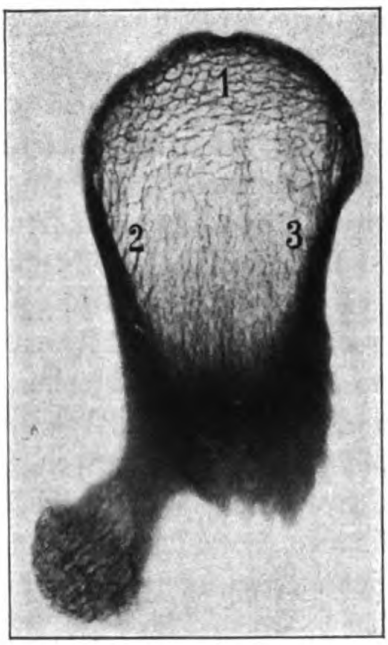


Digitized by Google
Original from UNIVERSITY OF CALIFORNIA
Generated on 2019-10-16 13:07 GMT / http://hdl.handle.net/2027/uc1.b3774661
Public Domain in the United States, Google-digitized / http://www.hathitrust.org/access_use#pd-us-google

tragen, weniger als selbst zu tragen. Natürlich muß auch die Spongiosa eine gewisse Festigkeit besitzen, und es ist ja bekannt, daß sie in den jeweiligen Kraftrichtungen am stärksten ausgebildet ist, in den Richtungen geringerer Beanspruchungen aber schwächer ist oder ganz fehlt. Immer aber ist die ganze Spongiosa an der zu leistenden Arbeit beteiligt. Ihr maschiger Bau und ihre Elastizität ermöglichen die Uebertragung auch nach entfernteren und außerhalb der Angriffsrichtung liegenden Partien und bewirken letzten Endes, daß die ganze Peripherie des Knochens an jeder örtlich beschränkten Beanspruchung teilhat, natürlich graduell verschieden nach Maßgabe ihrer Lage. Daß alle Beanspruchungen sich nicht nur in der Richtung, in der sie auftreten, fortpflanzen, sondern auch in der senkrecht dazu stehenden, ist aus einer einfachen Tatsache der Festigkeitslehre zu ersehen. Wenn ein elastischer Körper gezogen wird, so verdünnt er sich gleichzeitig: wird er gedrückt, so nimmt er an Umfang zu. An den verdünnten Stellen müssen also Druckkräfte gegen seine Peripherie tätig sein, an den verdickten Stellen Zugkräfte. Diese Kräfte treten auch dann auf, wenn sie keinen sichtbaren Effekt haben, und sie sind nicht nur an die einfachen Beanspruchungen von Zug und Druck gebunden, sondern kommen ebensowohl bei Biegung, Schub und Torsion vor; sie fehlen nie. Darum sind die Spongiosabälkchen nicht nur etwa in einer Hauptrichtung ausgebildet, sondern auch durch Querbänder miteinander verbunden, die in der Regel und zweckmäßigerweise senkrecht zur Hauptrichtung stehen. Diese nehmen die beschriebenen Nebenwirkungen auf. Sie bewirken anderseits die Möglichkeit, daß die Kräfte sich in dem elastischen Spongiosanetze nach allen Richtungen fortpflanzen können, indem immer wieder neue Haupt- und Nebenrichtungen entstehen. Der enge Zusammenhang dieses Netzes ermöglicht auch ein Eintreten eines einzelnen Teiles für einen anderen. Auch aus der Praxis wissen wir, daß das Fehlen umschriebener Spongiosapartien die Leistungsfähigkeit des Knochens nicht merkbar beeinträchtigt. Es kommen an den Epiphysen sehr oft recht ausgedehnte Ausschabungen vor, aber nie ist beobachtet worden, daß nach diesen die Corticalis zusammenbricht. Kurz, die Festigkeit des Knochens ist nicht in so hohem Maße, wie man vielfach anzunehmen scheint, an eine unversehrte Spongiosa geknüpft. Alle die Gründe machen die Annahme Sudecks, die Coxa vara entstehe durch Insuffizienz des Zugbogens, sehr unwahrscheinlich. Dies gilt insbesondere für den Teil desselben, den Sudeck durch eine von vorne oben nach hinten unten verlaufende Schnittrichtung

Digitized by Google
Original from UNIVERSITY OF CALIFORNIA
Generated on 2019-10-16 13:07 GMT / http://hdl.handle.net/2027/uc1.b3774661
Public Domain in the United States, Google-digitized / http://www.hathitrust.org/access_use#pd-us-google

bloßgelegt hat. Es kommt hierdurch nichts anderes als ein Schrägschnitt durch die Triepelsche Kuppel zustande. Daß der vordere und hintere Schenkel denselben gegen Abbiegung nach vor- oder rückwärts schützen, ist begreiflich. Aber der Schutz gegen die Retroflexio kommt ihnen nicht im besonderen Maße zu. Dieser wird tatsächlich gebildet durch den hinten im Trochanterhalswinkel sitzenden kompakten Kern (vgl. Fig. 13 u. 14). Er ist für die Retroflexion von ähnlicher Bedeutung wie der Merkelsche Sporn für die Deflexion und besteht wie letzterer aus kompaktem Material. Daß die Zugseite leichter insuffizient wird als die Druckseite, ist uns ja nichts Fremdes. Die Gründe sind beim Genu valgum angeführt worden. Aber diese Dinge liegen auch bei der Coxa vara nicht anders. Sie ist vielgestaltiger und deshalb mechanisch nicht so durchsichtig; aber letzten Endes lassen sich auch bei ihr alle Veränderungen im Aufbau auf die S. 468 dieser Arbeit aufgestellten Grundsätze zurückführen. Ueber die Atrophie in dem obersten Teil des Hauptbogens braucht nach dem dort Gesagten kein Wort verloren zu werden. Ebenso ist es begreiflich, daß für die insuffiziente Zugseite die Druckseite einzutreten hat, und daß wir deshalb eine Hypertrophie des Merkelschen Sporns antreffen. Es mag auch hier zuweilen zur Bildung eines neuen Bogens kommen (vgl. S. 468). Sicher aber ist, daß die Bedingungen der Coxa vara besonders günstig sind zur Entstehung einer reinen Druckbeanspruchung der Gegend des Sporns.

„Die Ab- und Rückwärtsbiegung des Kopfes bedingt charakteristische Veränderungen in seinem Lageverhältnis zur Pfanne. Der Kopf ist nämlich infolge der Ab- und Rückwärtsbiegung des Halses in der Pfanne im Sinne einer Adduktion und Innenrotation gedreht, so daß oben und vorne ein mehr oder weniger großer Teil des Halses unter den Pfannenrand hineingetreten ist, während an der hinteren unteren Peripherie ein entsprechend großer Teil des Kopfes die Pfanne verlassen hat (Subluxation). Am Präparat macht sich die Wirkung dieser Lageverschiebung zwischen Kopf und Pfanne zuweilen unzweideutig bemerkbar, insofern der Knorpelüberzug vom Kopfe her so weit auf den Hals übergreift, als dieser mit der Pfanne artikuliert hatte, während an den hinteren unteren Kopfpartien, welche den Kontakt mit der Pfanne verloren hatten, der Knorpel dünn und atrophisch ist und gerunzelt erscheint, wie wenn (nach Kocher) der Knochen darunter geschwunden und eingesunken und dadurch die Knorpelkappe zu weit geworden wäre. Der Knochen wird von verschiedenen Autoren

Digitized by Google
Original from UNIVERSITY OF CALIFORNIA
Generated on 2019-10-16 13:07 GMT / http://hdl.handle.net/2027/uc1.b3774661
Public Domain in the United States, Google-digitized / http://www.hathitrust.org/access_use#pd-us-google

in der unteren Kopfpartie atrophisch gefunden" (Hofmeister[1]), S. 381). Anderseits ist nach demselben Autor ein konstanter Befund die Verstärkung des Merkelschen Bogens und die veränderte Stellung der Stützlamellen im Schenkelhals, welche anstatt gegen die obere Kopfpartie gegen den oberen Rand des Schenkelhalses, auf den der Pfannenrand sich stützt, hinstreben, Veränderungen der Architektur, die zweifellos als Ausdruck der veränderten Beanspruchung zu deuten sind. Es ist also der Auflagepunkt der Körperlast senkrecht über den Schenkelsporn verlegt. Er erfährt dadurch eine Druckbeanspruchung, auf welche er mit einer Hypertrophie reagiert. Der von ihm nach oben ausgehende Spongiosastrahl verändert seine Richtung, indem er sich ebenfalls senkrecht unter die Last stellt, während er sich bei normaler Kopfhaltung medialwärts wendet. An dem Auflagepunkt der Körperlast ist gleichzeitig der Angriffspunkt der longitudinalen Muskelkräfte und also das Zentrum der ganzen Kraftentwicklung. Die Biegungsbeanspruchung, welche das Femur normalerweise erfährt, wird durch die Verlagerung der angreifenden Kraft vermindert oder gar gänzlich aufgehoben zugunsten der Druck- oder Strebebeanspruchung. Die aufnehmenden Teile sind jetzt nicht mehr der Schenkelkopf, sondern die angrenzende Halspartie, und diese erfährt eine der veränderten Beanspruchung entsprechende Umgestaltung ihres Aufbaues. Der mediale und untere Kopfteil ist gänzlich entlastet und atrophiert deshalb. Mit dieser Erklärung sind auch die Einwände von Bähr und Hagen widerlegt, sowie der bekannte Ausspruch Bährs: „Mit unzweideutiger Logik sind hier nur zwei Schlüsse möglich, entweder das Transformationsgesetz ist in der Wolffschen Fassung unrichtig, oder die Auffassung der Architektur des koxalen Femurendes ist unhaltbar." Die Befunde der Coxa vara stehen vielmehr mit den beiden nicht nur in Widerspruch, sondern sie bewahrheiten sie.

Die Charakteristika der Coxa vara, Atrophie des Zugbogens und der medialen unteren Seite des Kopfes, Hypertrophie des Merkelschen Sporns und des Strebebogens, sowie die senkrecht emporsteigende Richtung des letzteren erklären sich zwanglos durch die Umwandlung der Biegungsbeanspruchung in eine Strebebeanspruchung. Ganz ähnliche Verhältnisse entwickeln sich auch bei der Ausheilung des Schenkelhalsbruches, und wir werden auch hier analoge Umbildungen

[1]) F. Hofmeister, Coxa vara. Joachimsthals Handbuch Bd. 2, II. Hälfte.

Digitized by Google
Original from UNIVERSITY OF CALIFORNIA
Generated on 2019-10-16 13:11 GMT / http://hdl.handle.net/2027/uc1.b3774661
Public Domain in the United States, Google-digitized / http://www.hathitrust.org/access_use#pd-us-google

der Struktur wiederfinden, weshalb wir eine Besprechung derselben, obgleich nicht eigentlich zum Thema gehörig, hier unmittelbar folgen lassen.

## Der Schenkelhalsbruch.

Julius Wolff hat auch die Heilung gebrochener Knochen vom Standpunkte seiner Transformationstheorie aus betrachtet. In seiner Arbeit „Beiträge zur Lehre von der Heilung der Frakturen" (Langenbecks Arch. Bd. 14, Heft 2 von 1872) nimmt er für ein von ihm beschriebenes Präparat des Schenkelhalsbruches nicht nur eine völlige Wiederherstellung der Funktion, sondern auch eine weitgehende Anpassung des Knochenbaues, besonders auch eine Wiederherstellung der Spannungstrajektorien nach den neuen Erfordernissen, endlich sogar eine Wiederherstellung der äußeren Form in Anspruch. Ich hatte Gelegenheit, dank der großen Freundlichkeit des Vorstandes des hiesigen pathologischen Instituts, Herrn Prof. Borst, und seines ersten Assistenten, Herrn Prof. Schminke, eine Anzahl Präparate von Schenkelhalsbrüchen zu untersuchen. Das Präparat Nr. 9504 (Fig. 16) zeigt einen Bruch an der Halsbasis. Wie die Bruchlinie verlief, ist an den äußeren Konturen des Knochens nicht mehr zu erkennen. Der in drei Frontallamellen zerlegte Knochen läßt indes an der hinteren Seite deutlich noch die untere Seite der Halswand

Fig. 16.

Digitized by Google
Original from UNIVERSITY OF CALIFORNIA
Generated on 2019-10-16 13:11 GMT / http://hdl.handle.net/2027/uc1.b3774661
Public Domain in the United States, Google-digitized / http://www.hathitrust.org/access_use#pd-us-google

erkennen, welche horizontal nach lateralwärts verschoben ist. Eine obere und laterale Grenze des Bruchstücks ist indes nicht mehr erkennbar. Die Bruchstücke sind hier so miteinander verschmolzen, daß ihre Grenze nicht mehr auffindbar ist. Die Annahme, daß es sich um einen eingekeilten Schenkelhalsbruch gehandelt hat, ist aber wohl berechtigt. Der Trochanter major ist enorm verbreitert und zeigt an seiner hinteren Fläche eine geringe Rauhigkeit; dagegen zieht sich an seiner vorderen Fläche im Bereiche der ganzen Linea intertrochanterica anterior eine Kette unregelmäßig geformter spitziger Vorsprünge hin, die bis unter den Trochanter minor herabreichen. Der Trochanter minor ist unverändert nach Form und Lage; der Kopf ist mäßig, etwa um 30° retroversiert. Die Trochanterspitze überragt den Kopf: der Zwischenraum zwischen Kopf und Trochanter major ist stark verkürzt und grubenartig vertieft. Das Collum femoris ist verkürzt. Präparat 2296 (Fig. 17), Schrägbruch, dicht unterhalb des Trochanter minor beginnend, nach außen und abwärts verlaufend, das obere Bruchstück ist nach lateralwärts verschoben, gleichzeitig nach abwärts, so daß es auf der Seitenkante des oberen reitet. Das Gebiet des Trochanter major ist wieder sehr verbreitert. Die Linea intertrochanterica posterior erhebt sich wallartig nach oben und medialwärts, so daß wiederum ein mehrere Zentimeter tiefer Graben zwischen ihr und der hinteren Collumwand entsteht. Die Verbreiterung des Trochanters ist vorn geringer, aber doch deutlich. An der Bruchlinie vorn eine mäßige Callusbildung:

Fig. 17.

Digitized by Google
Original from UNIVERSITY OF CALIFORNIA
Generated on 2019-10-16 13:11 GMT / http://hdl.handle.net/2027/uc1.b3774661
Public Domain in the United States, Google-digitized / http://www.hathitrust.org/access_use#pd-us-google

hinten ist die Bruchspalte nicht einmal gänzlich ausgefüllt. Der Trochanter minor ist etwas stärker als normal, aber sonst von regelmäßiger Form. Der Kopf ist etwa um 60° retrovertiert, an der Linea aspera gemessen, der Hals stark verkürzt. Die Trochanterspitze steht um ein klein weniges tiefer als die Kopfhöhe. Beide Präparate haben eine starke Verbreiterung des Trochanter major und eine wallartige Ausbildung im Gebiete der Linea intertrochanterica gemeinsam. Am Präparat 2296 ist der Hals verkürzt, trotzdem er von der Fraktur nicht getroffen ist.

Beide Präparate, obgleich anatomisch verschieden, weisen als Hauptmerkmale auf: Verkürzung und Horizontalstellung des Halses, Retroversion des Schenkelkopfes. Die Retroversion ist nur eine scheinbare; sie wird vorgetäuscht durch die typische Außenrotation des distalen Bruchstückes, während der Kopf seine Stellung zur Frontalebene nicht ändert. (Die einzige Vergleichsmöglichkeit für die Stellung des Kopfes zur Frontalebene an unseren Präparaten bietet, da der Knochen etwa in der Mitte abgeschnitten ist, die Linea aspera, die unter der Bruchlinie endet und deshalb an der Außenrotation des Schaftes teilnimmt.) Diese scheinbare Außenrotation ist gleichgültig für alle oberhalb der Bruchlinie liegenden Veränderungen, und auf diese kommt es hier wesentlich an. Dagegen sind sowohl die Verkürzung als die Horizontalstellung des Schenkelhalses von mechanischer Wichtigkeit.

Nach Julius Wolff stellt das Femur einen auf Biegung beanspruchten kranartigen Balken dar. Dieser Ansicht trete ich auf Grund meiner eigenen Studien bei. Sie ist bekanntlich heftig bekämpft worden, besonders von Bähr und Ghillini, ferner von Hagen. Aber auch diese Autoren haben für das Halsstück eine Biegungsbeanspruchung zugegeben, und da es hier auf dieses ankommt, so können wir für die Biegungsbeanspruchung des Collum femoris die Uebereinstimmung der Autoren annehmen. Für diese ist nun die Winkelstellung des Collums zum Schaft nicht gleichgültig. Mit abnehmendem Winkel, mit zunehmender Horizontalstellung des Collums wächst die Biegungsbeanspruchung. Dagegen vermindert sie sich bei Verkürzung des Schenkelhalses. Wir haben also hier zwei einander entgegenwirkende Momente: Horizontalstellung mit Steigerung und Halsverkürzung mit Verminderung der biegenden Kraft. Diese Dinge würden einen mathematischen Vergleich zulassen, wenn wir die Ausgangsstellung kennen würden, wenn wir wüßten, welchen Winkel Collum



Digitized by Google
Original from UNIVERSITY OF CALIFORNIA
Generated on 2019-10-16 13:11 GMT / http://hdl.handle.net/2027/uc1.b3774661
Public Domain in the United States, Google-digitized / http://www.hathitrust.org/access_use#pd-us-google

und Schaft vor der Fraktur gebildet und wie lang der gesunde Schenkelhals gewesen ist. Dies ist bei unseren Präparaten, da der Vergleich mit der gesunden Seite fehlt, unmöglich. Aber eine gewisse Entscheidungsmöglichkeit ist immerhin erkennbar. Es stehe der Schenkelhals unter einem Winkel von 125° zum Schaft (Fig. 18). Dann ist die biegende Komponente ausgedrückt durch die Strecke *a c'*; je kürzer *a b* wird, um so kleiner wird *a c'*. Sinkt *a b* auf 0, d. h. greift die Kraft in *a* selbst an, so tritt eine Biegung nicht mehr auf; die ganze Kraft wirkt als Druck. Anderseits ist der Steigerung der Kraft durch Verkleinerung des Schenkelhalswinkels eine engere Grenze gesetzt. Sie erreicht ihren höchsten Wert, wenn *a b* senkrecht zu *a d* steht. Die Strecke *a c'* ist dann bis *a c* verlängert. Die Verlängerung *c c'* ist aber etwa ein Drittel von *a c'*. Durch Verkleinerung des Schenkelhalswinkels läßt sich also bei dem ursprünglichen Winkel von 125° nur eine Steigerung der biegenden Kraft um etwa ein Viertel erreichen. Unbeschadet einer genaueren trigonometrischen Berechnung zeigt jedenfalls schon die einfache Konstruktion, daß die Verkürzung des Schenkelhalses sich mechanisch stärker bemerkbar machen muß, als die Verkleinerung des Collodiaphysenwinkels. Dies kommt in der Innenarchitektur der beiden Präparate deutlich zum Ausdruck. Hierzu dient uns ein mittlerer Frontalschnitt durch den Kopf 5904 (Fig. 19). Wir gewinnen zunächst ein gewisses Maß für die Verkürzung des Halses. Der Trochanter minor liegt nur wenig lateralwärts von einer durch den Kopfmittelpunkt zur Erde gezogenen Senkrechten. Ja, wenn wir uns den Knochen in leichter Adduktionsstellung vorstellen, wie es der Norm entspricht, die bei Schenkelhalsbrüchen sogar in der Regel gesteigert ist, so dürfte der Trochanter minor sogar in diese Senkrechte hineinrücken. Mechanisch betrachtet ist also der Sehenkelhals völlig beseitigt. Der Merkelsche Sporn steht senkrecht unter dem Kopfmittelpunkt. Dem entspricht eine sehr starke Corticalisbildung im Gebiete des Sporns, von dessen oberem Rande die Kopfstrebe anscheinend kräftiger und breiter als sonst zum oberen Kopfrande emporzieht. Wir sehen weiter eine Verlängerung und Verbreiterung des Trochanter major. Seine laterale und

Fig. 18.

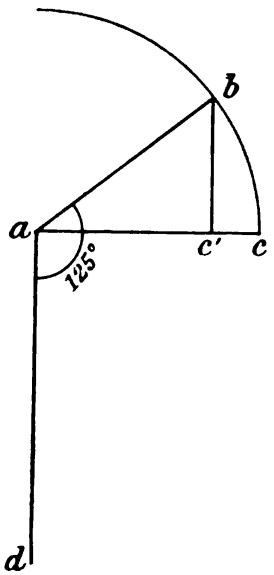


Digitized by Google
Original from UNIVERSITY OF CALIFORNIA
Generated on 2019-10-16 13:11 GMT / http://hdl.handle.net/2027/uc1.b3774661
Public Domain in the United States, Google-digitized / http://www.hathitrust.org/access_use#pd-us-google

obere Wand sind verdickt. Es ist zur Ausbildung einer beträchtlichen Corticalis gekommen. Der Winkel zwischen oberer und lateraler Wand ist ausgefüllt durch ein von der lateralen Wand emporstrebendes, nach oben sich verbreiterndes Bälkchensystem, geeignet, einem Zuge nach oben entgegenzuwirken (Glutaeus medius und minimus). Vom oberen

Fig. 19.

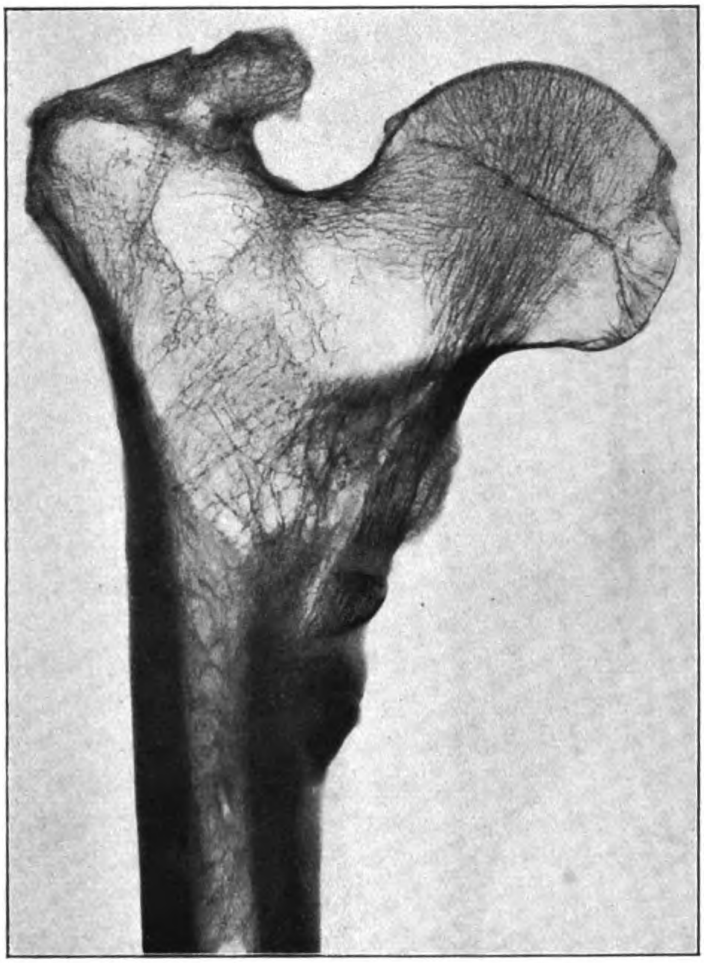

seitlichen Trochanterrande geht dann längs der Incisura colli ein quer verlaufendes Bälkchensystem gegen die Kopfstrebe hin, geeignet, dem Druck und Zug in transversaler Richtung, Ab- und Adduktion, sowie dem Zuge der Rotatoren entgegenzuwirken. Weiterhin finden wir die Lücke zwischen M e r k e l schem Sporn und der seitlichen Femurwand ausgefüllt durch ein Netz sich kreuzender Fasern, die an beiden Seiten ihre Stützpunkte finden. Diese Bälkchenschar verjüngt sich zu einem

Digitized by Google
Original from UNIVERSITY OF CALIFORNIA
Generated on 2019-10-16 13:11 GMT / http://hdl.handle.net/2027/uc1.b3774661
Public Domain in the United States, Google-digitized / http://www.hathitrust.org/access_use#pd-us-google

strahlenförmigen, gegen die Incisura colli emporziehenden Bündel, welches dem Stützbogen entspricht. Zu beiden Seiten des Stützbogens sehen wir je eine rundliche, von Spongiosa völlig freie Lücke, endlich eine gleiche am unteren medialen Kopfrande. Vergebens schauen

Fig. 20.

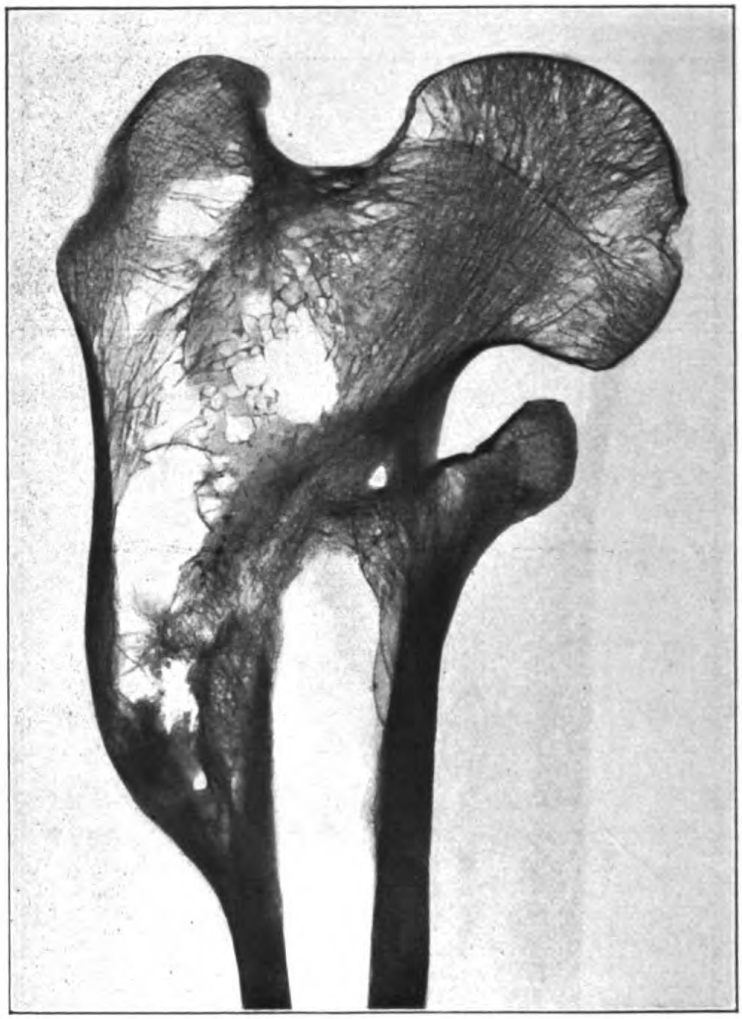

wir uns nach einem Ueberreste des Hauptbogens (alias Zugbogens) um. Er ist spurlos verschwunden.

Ein ähnliches Bild bietet uns Nr. 2296 dar (Fig. 20). Es ist kein eigentlicher Schenkelhalsbruch, sondern eine Fractura subtrochanterica. Die Beanspruchungsverhältnisse sind aber ähnliche wie bei dem ersten Falle, und so ergibt sich denn auch hier ein ähnliches Bild, eine erhebliche Verstärkung des Merkelschen Sporns, eine Verbreiterung der

Digitized by Google
Original from UNIVERSITY OF CALIFORNIA
Generated on 2019-10-16 13:11 GMT / http://hdl.handle.net/2027/uc1.b3774661
Public Domain in the United States, Google-digitized / http://www.hathitrust.org/access_use#pd-us-google

Kopfstrebe, die Verstärkung des Trochanter major und die Veränderung seiner Stützpunkte, die Lückenbildung in Hals und Trochanter und endlich das völlige Fehlen des Hauptbogens. Das Bild ist ein typisches. Man vergleiche damit die verschiedenen Fälle, die Julius Wolff veröffentlicht hat. Man wird die wesentlichsten Züge stets wiederfinden. Dagegen weiche ich in der Deutung des Befundes von Wolff wesentlich ab. Der Kernpunkt der Deutung liegt in der Veränderung der Beanspruchung infolge Verkürzung des Halses. Durch Bruch ist der ganze Knochen insuffizient geworden, und die Natur befindet sich in der Lage des Tischlers, der ein geschweiftes Tischbein wiederherzustellen hat. Sie findet einen verkürzten Hals, und der Kopfmittelpunkt ist dem Schafte näher gerückt. Dadurch ist die Biegungsbeanspruchung erheblich verringert. Zur Unterstützung des insuffizienten Knochens unterbaut der Organismus die Druckseite, wie es auch unser Tischler tut. Es wird also der Merkelsche Sporn und die Kopfstrebe der Norm gegenüber erheblich verstärkt. Sie bilden den neuen Balken. Dadurch wird das lateralwärts gelegene Gebiet des Halses ganz oder so gut wie ganz entlastet (vgl. S. 466). Infolgedessen braucht die Beanspruchung nicht mehr wie in der Norm auf die laterale Femurwand übertragen zu werden und der Hauptbogen, der diese Uebertragung zu vermitteln hat, verschwindet, während der die Incisura colli stützende Stützbogen, der sich normalerweise aus dem Merkelschen Sporn entwickelt, hier aber auch eine Wurzel in der lateralen Femurwand hat, erhalten bleibt. Aber er ist nur dünn und zart. Die lateral- und medialwärts von ihm befindlichen Lücken sind durch funktionellen Ausfall bedingt. Diese Gebiete sind durch die Entwicklung des neuen Stützsystems außer Betrieb gesetzt und sind deshalb gänzlich eingegangen. Der Trochanter, der durch den Untergang des Hauptbogens seine Beziehungen zum Halssystem im wesentlichen verloren hat, bildet jetzt ein funktionelles Gebiet für sich. Nur die medialwärts, gegen die Incisura colli verlaufenden Querstränge, die sich mit dem Gefüge des Kopfes verbinden, sind erhalten geblieben. Die Ausstrahlung zwischen Inzisur und lateraler oberer Kopfpartie erscheint sogar eher dichter und breiter als in der Norm. Für die verloren gegangene Unterstützung durch den Hauptbogen sucht der Trochanter Ersatz in der lateralen Femurwand, auf welche er sich ja auch unter normalen Verhältnissen stützt. Die ganze Corticalis dieses Gebietes ist erheblich verdickt bis zur Trochanterspitze hinauf. Der

Digitized by Google
Original from UNIVERSITY OF CALIFORNIA
Generated on 2019-10-16 13:11 GMT / http://hdl.handle.net/2027/uc1.b3774661
Public Domain in the United States, Google-digitized / http://www.hathitrust.org/access_use#pd-us-google

Trochanter ist insgesamt kräftiger und massiger geworden, damit er dem Zuge der ihm anhaftenden Muskeln Widerstand zu leisten vermag. So hat sich der Trochanter vom Kopf und Hals gewissermaßen emanzipiert. Das einheitliche System von Trochanter, Kopf und Hals ist in zwei selbständige Beanspruchungsgebiete zerlegt worden, die durch ein nichtfunktionierendes und deshalb atrophisches Gebiet voneinander getrennt werden.

Aehnliche Verhältnisse wie beim verheilten Schenkelhalsbruch finden wir bei vielen Vierfüßlern in der Norm. Bei ihnen ist der Schenkelhals an sich kurz; der Kopf sitzt fast unmittelbar dem Schaft seitlich auf. Die Folge davon ist eine starke Ausbildung des Merkelspornes, die die des Menschen zuweilen erheblich übertrifft, und ein senkrechtes Emporsteigen der Stützfasern gegen den Kopf, während bogenförmige Spongiosabildungen zwischen Kopf und lateraler Femurwand gänzlich fehlen. Ganz ähnliche Verhältnisse zeigt auch der Humerus dieser Tiere, da er in Form und Funktion dem Femur sehr ähnlich ist (vgl. hierzu R. Schmid, Vergleichende anatomische Studien über den Bau der Knochen und seine Vererbung; Zeitschr. f. Zoologie 1899, 65)[1]).

Besonderes Kopfzerbrechen machte Wolff die Existenz der verschiedenen Spongiosalücken, besonders der lateralwärts von der Kopfstrebe gelegenen. Er war nicht imstande, sie zu erklären, und beschränkte sich darauf, eine Analogie mit dem Bau des Calcaneus zu erkennen. Wir erkennen diese Stellen als Entlastungslücken. Schon normalerweise entlastet hier die Existenz des Merkelschen Sporns den Knochen und bildet das Wardsche Dreieck. Aber noch ausgesprochener tritt

[1]) Die Spongiosa des proximalen Femurendes der Tiere ähnelt im übrigen der des Menschen sehr. Vom Schenkelsporn geht eine breite Spongiosasäule senkrecht gegen den Kopf. Ebenso von der lateralen Femurwand eine ähnliche gegen den Trochanter. Die Lücke zwischen beiden wird durch einen Spongiosakeil, der gegen die obere Collumwand zustrebt, ausgefüllt. Ein trajektorielles Gefüge kommt dieser Spongiosa nicht zu. Die Balken durchkreuzen sich keineswegs in der Regel rechtwinklig. Die Maschen zeigen verschiedene, bald runde, bald ovale, bald unregelmäßige eckige Formen. Nur bei wenigen erkennt man eine rechtwinklige Umgrenzung. Die für den Menschen charakteristische bogenförmige Spongiosabildung zwischen lateraler Femurwand und Kopf fehlt gänzlich und auch der dem Stützbogen entsprechende Keil der Tiere zeigt einen geraden Verlauf der Bälkchen.

Digitized by Google
Original from UNIVERSITY OF CALIFORNIA
Generated on 2019-10-16 13:11 GMT / http://hdl.handle.net/2027/uc1.b3774661
Public Domain in the United States, Google-digitized / http://www.hathitrust.org/access_use#pd-us-google

das jetzt hervor. Die Lücke zwischen Trochanter und Inzisur entspricht der Stelle, wo sonst der Hauptbogen mit dem Trochanter zusammenhängt. Der Hauptbogen ist jetzt verschwunden; der Trochanter ist selbständig geworden, so daß die Lücke ganz selbstverständlich ist. Wir finden auch wie bei der Coxa vara die untere mediale Schenkelkopfpartie atrophisch, und zwar aus demselben Grunde, dem der Entlastung.

Fig. 21.

An der Epiphysenlinie der beiden Knochen erkennen wir, daß wir jugendliche Individuen vor uns hatten, die offenbar ihre gebrochenen Knochen ordnungsmäßig wieder gebraucht haben. Daher haben sich auch die Beanspruchungsverhältnisse im Bau so vortrefflich ausgeprägt. Von einer Rückkehr zur Norm kann natürlich keine Rede sein, weder in Form noch im inneren Ausbau. Eine solche wäre nur möglich, wenn durch den Bruch die normalen Beanspruchungsverhältnisse nicht verändert worden wären. Wir verfügen über ein entsprechendes Präparat Nr. 2287 (Fig. 21). Es ist ein Schrägbruch, der den Trochanter etwa halbiert und unterhalb des Trochanter minor ausläuft. Er folgt etwa der Richtung der beiden Lineae intertrochantericae. Die Formveränderung ist gering. Der Schenkelhalswinkel beträgt etwa 100°; die Halsverkürzung ist eine mäßige, die Retroversion unbedeutend, 15—20°. Besonders bei der Betrachtung von vorn zeigt das Präparat einen fast normalen Anblick. Hinten tritt der Trochanter major etwas stärker heraus als normal, und die Linea intertrochanterica

Digitized by Google
Original from UNIVERSITY OF CALIFORNIA
Generated on 2019-10-16 13:11 GMT / http://hdl.handle.net/2027/uc1.b3774661
Public Domain in the United States, Google-digitized / http://www.hathitrust.org/access_use#pd-us-google

posterior ist verdickt. Im Röntgenbild sehen wir entsprechend der Verringerung des Schenkelhalswinkels und der Verkürzung des Halses eine erhebliche Verstärkung des Merkelschen Sporns. Im übrigen ist das Bild aber von der Norm kaum abweichend. Wir sehen insbesondere einen gut ausgebildeten Hauptbogen und eine wohlerhaltene Verbindung zwischen ihm und dem Bälkchensystem des Trochanter major. Man kann insbesondere auch die Fasern des Hauptbogens über die Bruchspalte hinweg gegen die laterale Femurwand hin verfolgen, und es ist anzunehmen, daß bei längerer Dauer des Lebens der Bruch wohl allmählich völlig verschwunden und durch ein regelmäßig gebautes Bälkchensystem ersetzt worden wäre. Es bleibt also bei unveränderter Beanspruchung sowohl die Form als auch die innere Architektur erhalten. Im umgekehrten Falle nehmen Form und Architektur eine neue, der Funktion entsprechende Bildung an.

Die schon von J. Wolff aufgefundene, aber nicht erklärte Analogie zwischen dem Strukturbilde des normalen Calcaneus und dem des ausgeheilten Schenkelhalsbruches erklärt sich ganz zwanglos durch die Gleichartigkeit der Beanspruchung. Der Calcaneus wird an seiner oberen Fläche durch das Körpergewicht, an seiner unteren durch den Gegendruck des Erdbodens auf Druck beansprucht wie das Femurende. Der Calcaneussporn ist auf den Zug des Triceps surae eingerichtet, wie der Trochanter major auf den Zug der Glutäen. Die vordere Calcaneusfläche endlich wird durch die Spannung der sagittal verlaufenden Unterschenkelmuskulatur gegen die Gelenkfläche des Würfelbeines angepreßt, genau wie der Schenkelkopf durch die Schlinge der Aus- und Einwärtsrotatoren gegen die Pfanne. Die Analogie ist also eine vollständige, nachdem das normalerweise die Beanspruchung der oberen Femurepiphyse beherrschende biegende Moment beim Schenkelhalsbruch so gut wie ausgeschaltet ist. Die Belastungslücke im Calcaneus kommt dadurch zustande, daß die Fasern der oberen und unteren Basalplatte sich vorn und hinten bogenförmig kreuzen und dadurch eine gewölbeartige Bildung erzeugen.

Ebenso wie durch die Verkürzung des Halses kann eine Veränderung der Biegungsbeanspruchung durch Steilstellung des Halses bewirkt werden. Einen solchen Fall bildet Wolff ab (Transformationsgesetz, Fig. 35). Wir sehen auch in diesem Falle das völlige Fehlen des Hauptbogens. Auch kann der Hauptbogen, wie überhaupt jede Art von Spongiosa, durch Corticalis ersetzt werden, und das wird besonders bei Zunahme der Beanspruchung geschehen. Hierfür ist ebenfalls ein von

Digitized by Google
Original from UNIVERSITY OF CALIFORNIA
Generated on 2019-10-16 13:11 GMT / http://hdl.handle.net/2027/uc1.b3774661
Public Domain in the United States, Google-digitized / http://www.hathitrust.org/access_use#pd-us-google

Wolff veröffentlichter Fall charakteristisch (l. c., Fig. 36). Es handelt sich um einen Bruch im Schaft unterhalb des Trochanters. Das ganze obere Bruchstück hat sich zum unteren quergestellt und erscheint jetzt als ein auf $15^1/_2$ cm verlängerter Hals. Dadurch ist die Biegungsbeanspruchung wesentlich gesteigert. An die Stelle der Spongiosa ist eine kräftige Corticalis getreten. Es liegen jetzt ähnliche Aufbauverhältnisse vor wie am Schaft, und dementsprechend hat sich auch eine richtige Markhöhle gebildet.

Die Aufgaben, welche dem Organismus gestellt sind, lassen immer eine mehrfache Lösung zu. Hat sich auch eine von ihnen immer als die typische entwickelt, so ist doch die Natur unter pathologischen Verhältnissen nicht auf sie angewiesen. Insbesondere werden Spongiosa und Corticalis je nach Bedarf ausgewechselt. Die Annahme Wolffs, daß die Natur auch unter veränderten Verhältnissen dem Typus wieder zustrebe und nicht nur die Funktion, sondern auch die Form wiederherzustellen bemüht sei, ist irrig. Das mag in einzelnen günstig gelegenen Fällen vorkommen; die Regel ist es nicht. Auch unter den von Wolff selbst veröffentlichten Fällen ist kaum einer für seine Anschauung beweisend, die Mehrzahl ihr widersprechend. Corticalis kann für Spongiosa eintreten und umgekehrt, und da, wo sich Spongiosa neu bildet, zeigt sie kaum je eine trajektorielle Ausbildung. Nicht die alte Form ist es, deren Wiederholung bei eintretenden Störungen angestrebt wird, sondern die Funktion.

Das geschieht ungeachtet der Tatsache, daß unter normalen Bedingungen Form und Funktion eng zusammenhängen. Aber auch in dieser Vorstellung darf man nicht zu weit gehen. Es ist eine Uebertreibung, daß der Knochen ein mathematisch genaues Bild der Beanspruchung darstellt, daß der Knochen, wie Wolff sich nach Volkmanns Vorgang ausdrückt, in seine Form gewissermaßen hineingerechnet ist. Man vergißt hierbei völlig die Phylogenese. Unsere Knochen haben tierische Vorbilder, die ganz anderen mechanischen Aufgaben zu genügen haben, und tragen auch deutliche Spuren ihrer Herkunft. Daß unsere Extremitätenknochen zurzeit noch keinen ausgebildeten Typus haben, sondern noch im Werdeprozeß begriffen sind, beweisen die so sehr zahlreichen, meist phylogenetisch erklärbaren Rasseverschiedenheiten. Ich habe den Nachweis erbracht[1]), daß die

[1]) Grunewald, Die Platyknemie im Lichte der Mechanik, der Phylogenese und der Pathologie. Archiv f. Anthropologie 1916.

Digitized by Google
Original from UNIVERSITY OF CALIFORNIA
Generated on 2019-10-16 13:11 GMT / http://hdl.handle.net/2027/uc1.b3774661
Public Domain in the United States, Google-digitized / http://www.hathitrust.org/access_use#pd-us-google

so häufige platte Tibia (Platyknemie) ein tierischer Ueberrest ist, und daß der Knochen seine alte Form noch beibehalten hat, während die Muskulatur eine dem aufrechten Gang entsprechende Umbildung erfahren hat. Die Festigkeit des Knochens ist in der Regel hinreichend auch für veränderte Beanspruchungen, eine gewisse Grenze natürlich vorausgesetzt. Deshalb brauchen gerade am Knochen Veränderungen der Form und der Funktion nicht immer zeitlich zusammenzufallen. Die Form kann auch in der stammesgeschichtlichen Entwicklung der Funktion langsam nachfolgen. Die Reaktion auf die veränderte Beanspruchung in der Stammesgeschichte braucht Zeit. Die Wachstumsreize müssen sich in unendlicher Folge wiederholen, ehe sie diejenige Umwandlung des Baues bewirken, welche mit der Beanspruchung korrespondiert. Das ideale Ziel ist Uebereinstimmung von Form und Funktion. Unter normalen Umständen wird dies auch im großen ganzen erreicht, nicht aber bei krankhaften Störungen, denn da muß der Organismus, um den individuellen Forderungen zu genügen, unter Benutzung der nächstliegenden Mittel, dafür sorgen, daß die Funktion in möglichst kurzer Zeit wiederhergestellt wird.

Wolff hat sich bekanntlich besonders um den Nachweis bemüht, daß der beschädigte Knochen den ursprünglichen Spongiosaaufbau wiederherstellt. Davon kann aber keine Rede sein. Ueberhaupt hat uns Wolff von dem funktionellen Werte der Spongiosa eine übertriebene Vorstellung gegeben, die noch bis heute herrscht. Er hat ihr durchweg einen trajektoriellen Charakter zugesprochen, d. h. es sollte die Richtung der Spongiosaelemente übereinstimmen mit den Richtungen der größten Zug- und Druckbeanspruchungen, wie dies in einem nach den Regeln der modernen Technik durchgeführten Werke der Fall zu sein pflegt. Dies gilt aber nicht einmal durchweg für normale Strukturen, geschweige denn für pathologische. Triepel hat gezeigt, daß von der normalen Spongiosa nur der mittlere, frontale Durchschnitt des oberen Femurendes trajektoriell durchgebildet ist, während für die übrige Spongiosa des Körpers ein solcher Nachweis bis heute noch nicht erbracht sei. Er zeigte weiterhin (Architektur der Spongiosa bei abnormer Beanspruchung der Knochen, Anatom. Hefte 1904, Bd. 25, Heft 1), „daß sich bei veränderter Beanspruchung Teile der alten Knochenarchitektur viele Jahre halten können, daß daneben auch Transformationen der Bauelemente vorkommen, die wenigstens zum Teil von der veränderten Beanspruchung abhängen; daß diese neue Beanspruchung möglicherweise an manchen Stellen zur Bildung

Digitized by Google
Original from UNIVERSITY OF CALIFORNIA
Generated on 2019-10-16 13:11 GMT / http://hdl.handle.net/2027/uc1.b3774661
Public Domain in the United States, Google-digitized / http://www.hathitrust.org/access_use#pd-us-google

trajektorieller Strukturen führt, daß aber ein Beweis hierfür bisher in keinem Falle erbracht worden ist. Wohl ist sicher, daß es an manchen Stellen nicht zur Ausbildung trajektorieller Strukturen kommt". Daß die Corticalis bei der Wiederherstellung der Festigkeit eine ebenso wichtige Rolle spielt wie die Spongiosa, wird auch von Triepel betont. „Wenn zwei Knochen miteinander verschmelzen, so kommt vielfach eine Tendenz zur Herstellung einer gemeinschaftlichen Knochenrinde zum Ausdruck." Aus allem wird man in Zukunft den Schluß ziehen, daß Spongiosa und trajektorieller Aufbau nicht identifiziert werden dürfen. In der Technik verfolgt die trajektorielle Durchbildung den Zweck möglichst großer Materialersparnis im Interesse der Billigkeit sowohl als der Zierlichkeit und der künstlerischen Schönheit des Bauwerks. Aber es hat Fachwerksbauten auch schon vor Ausbildung der graphischen Statik gegeben, und sie werden auch heute noch vielfach von Leuten errichtet, die von trajektorieller Anordnung nichts wissen. Trotzdem erfüllen diese Bauten durchweg ihren Zweck. Aehnlich verhält es sich mit der Spongiosa. Es würde gewiß schwierig, ja zuweilen unmöglich sein, die vielfach wechselnden Ansprüche, denen sie unterliegt, in sie hineinzurechnen. Nicht einmal die Forderung einer Durchkreuzung der Bälkchen unter rechtem Winkel ist immer erfüllt. Da die Gelenkenden an sich umfangreich sein müssen, um für eine sichere Führung der Extremitäten Gewähr zu leisten, so würde eine Materialersparnis um so weniger Bedeutung haben, als die Spongiosa leicht ist. Käme es nur auf Leichtigkeit an, so wäre es nicht verständlich, daß die Knochen von Mark erfüllt sind. Bei den Vögeln, bei denen die Leichtigkeit in der Tat eine Rolle spielt, sind die Hohlräume des Knochens mit Luft gefüllt. Die Gelenke sind die Sammelpunkte der auf den Knochen wirkenden Kräfte. Die Spongiosa ist zu ihrer gleichmäßigen Verteilung bestimmt. Jedes einzelne Bälkchen ist dünn und zerbrechlich. In ihrer Gesamtheit aber bilden sie ein widerstandsfähiges System. Es stützt immer eines das andere, und ihre Elastizität ermöglicht eine gleichmäßige Ausbreitung der Beanspruchung und Uebertragung derselben auf die Corticalis.

---

Es sei schließlich noch mit einigen Worten des Cubitus valgus gedacht. Er schließt sich eng an den normalen Adduktionswinkel des Ellbogengelenks an. Die Autoren (Fick, Nagel) sind darüber einig, daß dieser ein Produkt der Muskelarbeit ist. Der Biceps, Supinator

Digitized by Google
Original from UNIVERSITY OF CALIFORNIA
Generated on 2019-10-16 13:11 GMT / http://hdl.handle.net/2027/uc1.b3774661
Public Domain in the United States, Google-digitized / http://www.hathitrust.org/access_use#pd-us-google

longus (brachio-radialis) und Extensor carpi radialis sind vorzugsweise lateralwärts gelagert und erzeugen durch ihre Arbeit die Abknickung des Humerus, der Ulna und des Radius in ähnlicher Weise, wie wir dies beim Kniewinkel gesehen haben. Dem entspricht die Beobachtung von Nagel, daß beim Menschen mit starker Muskulatur, z. B. bei Athleten, der Ellbogenwinkel stark ausgebildet ist. Daß er bei solchen aber auch fehlen kann, bezieht R. Fick auf den Zug der antagonistischen ulnaren Fingerbeuger. Der Cubitus valgus tritt bei Mißverhältnis zwischen Knochenfestigkeit und Muskelkraft auf und ist demnach eine wahre muskuläre Deformität. Das Körpergewicht kann ja hierbei überhaupt nicht in Frage kommen. Dagegen können wir für zwei andere wichtige Deformitäten, den Plattfuß und die Skoliose, wenigstens den primären Einfluß der Belastung nicht von der Hand weisen. Die Ursache dieses abweichenden Verhaltens liegt in der Bildung der Fußwurzel und der Wirbelsäule. Beide bestehen aus einer Anzahl kleiner, beweglich miteinander verbundener Knochen, die schon durch verhältnismäßig geringe Kräfte gegeneinander verschoben werden können. Ist diese Verschiebung eine dauernde oder wiederholt sie sich recht oft, so brauchen die Knochen nicht in ihre Gleichgewichtslage zurückzukehren, sondern sie können in der abnormen Lage verharren. Damit dies letztere eintrifft, ist es notwendig, daß diejenigen Vorrichtungen, welche die Lage zu korrigieren und das Gleichgewicht wiederherzustellen haben, insuffizient werden. Es sind dies wohl am Fuß wie an der Wirbelsäule vorzugsweise die Muskeln.

Im vorstehenden glaube ich den beabsichtigten Nachweis, daß die Rolle des Körpergewichtes bei der Entstehung der Deformitäten gegenüber der der Muskulatur bei weitem zurücktritt, und daß auch noch andere Faktoren (Bänderspannung, Ligamentum Bertini) und physiologische Wachstumsvorgänge (Pfannenwanderung) zu berücksichtigen sind, erbracht zu haben. Ich hoffe, daß damit auch mein Vorschlag, in Zukunft statt von „statischen" von „Beanspruchungsdeformitäten" zu sprechen, sich rechtfertigt.

München, den 21. Februar 1917.

---

Digitized by Google
Original from UNIVERSITY OF CALIFORNIA
Generated on 2019-10-16 13:11 GMT / http://hdl.handle.net/2027/uc1.b3774661
Public Domain in the United States, Google-digitized / http://www.hathitrust.org/access_use#pd-us-google

XIV.

Aus dem orthopädischen Institut von Dr. A. Lüning
und Prof. Dr. W. Schultheß in Zürich.

# Weiterer Beitrag zur Kenntnis der kongenitalen radio-ulnaren Synostose.

Von Dr. **J. Dubs,**
Sekundararzt der chirurgischen Abteilung am Kantonsspital Winterthur
(Direktor: Dr. R. Stierlin).

Mit 4 Abbildungen.

Auf S. 173, Bd. 38 dieser Zeitschrift habe ich kurz über einen Fall von kongenitaler, doppelseitiger radio-ulnarer Synostose berichtet, der am Kantonsspital Winterthur zur Beobachtung kam. In freundlichster Weise hat mir Herr Professor Dr. W. Schultheß eine weitere Beobachtung aus seinem Privatinstitut für Orthopädie in Zürich zur Verfügung gestellt. Deren Mitteilung mag deshalb gerechtfertigt erscheinen, weil sie eine meines Wissens noch nicht beschriebene Vergesellschaftung mit anderen Körperdeformitäten zeigt.

Daß auch andere Regionen des Körpers in Fällen von kongenitaler radio-ulnarer Synostose Mißbildungen zeigen können, ist bekannt.

So erwähnt Kienböck[1]) Beobachtungen von Schmid, Kümmel, Longuet et Péraire, Roskoschny, die über gleichzeitig vorhandene Mißbildungen an Knie und Füßen berichten. Der affizierte Arm kann weiterhin außer der proximalen radio-ulnaren Synostose auch eine Mißbildung der Hand zeigen; z. B. überzähliger Daumen (Schmid), Defekt des Daumens (Joachimsthal), Fehlen von Fingern und Phalangen, Syndaktylie (Riese), Luxation der Finger (Kümmel); alle zitiert nach Kienböck.

---

[1]) Kienböck, Fortschritte auf d. Gebiet der Röntgenstrahlen 1910, Bd. 15, S. 93 ff.

Digitized by Google
Original from UNIVERSITY OF CALIFORNIA
Generated on 2019-10-16 13:11 GMT / http://hdl.handle.net/2027/uc1.b3774661
Public Domain in the United States, Google-digitized / http://www.hathitrust.org/access_use#pd-us-google

In der überwiegenden Mehrzahl der Fälle von kongenitaler radio-ulnarer Synostose leidet der betreffende Patient an keiner anderen Deformität.

In dem Fall, dessen Krankengeschichte auszugsweise kurz angeführt sein möge, handelt es sich um das gleichzeitige Vorkommen einer kongenitalen radio-ulnaren Synostose am proximalen Ende des linken Unterarmes, einer starken Kontrakturstellung beider Hände und einer doppelseitigen kongenitalen Hüftgelenksluxation, endlich eines Pes plano-valgus adductus cong. rechts.

Fig. 1.

Patientin Marie H., 14 Jahre alt, von E. — Anamnestisch ist zu erwähnen, daß schon in frühester Kindheit der Umgebung aufgefallen sei, daß sie den linken Vorderarm nicht drehen konnte wie andere Kinder. Ebenso wurden an der Patientin bestimmte Gehstörungen beobachtet. Eine Behandlung des Hüftleidens fand nicht statt. Die Fingerkontrakturen wurden von anderer Seite im Frühjahr 1916 an der einen Hand mit ungünstigem Resultat operativ angegangen.

Aus dem Status ist zu erwähnen: Haltungstypus: Runder Rücken. — Leichte, linkskonvexe lumbodorsale Skoliose. Leichte hochdorsale, rechtskonvexe Krümmung mit entsprechendem Rippenbuckel. — Der linke Arm wird stark einwärts gedreht getragen. Die Schulter ist vollkommen frei, deren Muskulatur — wie die übrige — sehr kräftig. Bei Streckung des Armes scheinbare Adduktionsstellung im Ellbogengelenk, erzeugt durch eine Pronationsankylose, offenbar von einer Verwachsung der beiden Vorderarmknochen herrührend. Die Pronationsstellung, in der die Hand fixiert ist, beträgt mehr als einen rechten Winkel. Sämtliche Drehversuche führen nur zu einem leichten Wackeln im Ellbogengelenk, ohne eine Spur von Bewegung zwischen den Vorderarmknochen. — Die Diagnose „kongenitale radio-ulnare Synostose am proximalen Ende des linken Unterarmes wird durch Radiogramm bestätigt (Fig. 1).

Linke Hand kräftig. Die Finger alle in ausgesprochener Kon-

Digitized by Google
Original from UNIVERSITY OF CALIFORNIA
Generated on 2019-10-16 13:11 GMT / http://hdl.handle.net/2027/uc1.b3774661
Public Domain in the United States, Google-digitized / http://www.hathitrust.org/access_use#pd-us-google

trakturstellung (Fig. 2). — Gebogene Narbe in der Vola manus rechts. — Die Kontrakturen haben nirgends zu Ankylose geführt; die größte Bewegungsbeschränkung zeigt sich im hinteren Phalangealgelenk des rechten Kleinfingers.

Es besteht, auf den ersten Blick erkennbar, eine doppelseitige Hüftgelenkluxation. Rechts ausgesprochener Pes plano-valgus adductus congenitus. Die Valgität spricht sich nur in der Rotation des mittleren Querschnittes mit starker Prominenz des Naviculare aus. Der Calcaneus steht in keiner starken Valgusstellung. — Spätschluß-

Fig. 2.

narbe über dem unteren Teil des Kreuzbeines; man fühlt eine Spaltung der Proc. spinosi des Kreuzbeines bis zum V. Lendenwirbel.

Die Hüftgelenkköpfe stehen im aufrechten Stehen ca. 4 cm über der Höhe der Spina, beiderseits gleich hoch, links außerhalb der Spina. Die vordere Spinaverbindungslinie steht bei aufrechtem Stehen auf 0°.

Leichte Genua valga, besonders rechts. Waden fast gar nicht ausgesprochen. Trendelenburg nicht deutlich, weder rechts noch links. Spreizung der Beine ist nur bis zu einer Kniedistanz von 27 cm möglich; die Flexion des linken Hüftgelenkes nur bis zu einem rechten Winkel. Innenrotation in rechtwinkliger Flexion ganz schwach; Außenrotation aufgehoben. In horizontaler Stellung ist die Rotation nach innen und außen beschränkt; rechts ist sie in dieser Stellung etwas deutlicher, die Flexion aber noch mehr reduziert, nicht bis zum rechten

Digitized by Google
Original from UNIVERSITY OF CALIFORNIA
Generated on 2019-10-16 13:11 GMT / http://hdl.handle.net/2027/uc1.b3774661
Public Domain in the United States, Google-digitized / http://www.hathitrust.org/access_use#pd-us-google

Winkel. — Ihre Bestätigung findet die klinische Diagnose im Röntgenbild (Fig. 3 u. 4).

Sonstiger Befund ohne Besonderheiten; innere Organe gesund.

Auf eine operative Therapie wurde in diesem Falle verzichtet. Mit Biesalski, Kreglinger u. a. vermögen wir nicht an eine

Fig. 3.

wirkliche funktionelle Dauerheilung bei operativem Angehen der kongenitalen radio-ulnaren Synostose zu glauben. Diesen Standpunkt sind wir auch festzuhalten geneigt gegenüber dem erst kürzlich wieder von Schläpfer[1]) aus der Payrschen Klinik gemachten Vorschlag, nach Durchmeißelung der Synostose den proximalen Radiusabschnitt mantelartig mit einem reichlich bemessenen, frei transplan-

[1]) Schläpfer, Beitr. z. operativen Behandlung der Vorderarmsynostosen. Deutsche Zeitschr. f. Chir. Bd. 137, Heft 4, S. 226 ff.

Digitized by Google
Original from UNIVERSITY OF CALIFORNIA
Generated on 2019-10-16 13:11 GMT / http://hdl.handle.net/2027/uc1.b3774661
Public Domain in the United States, Google-digitized / http://www.hathitrust.org/access_use#pd-us-google

tierten Fettfascienlappen zu umhüllen. Payr hat diesen Vorschlag bisher einmal praktisch in einem Fall von erworbener Vorderarmsynostose nach schwerem Bruch beider Vorderarmknochen — fast 2 Jahre nach dem Unfall — erprobt, nachdem bereits schon vorher von anderer Seite die Callusbrücke ohne Erfolg durchmeißelt worden war. Schläpfer berichtet von einem ordentlichen unmittelbaren

Fig. 4.

Erfolg. Ob es sich aber in Fig. 5 der Schläpferschen Mitteilung wirklich nur um „in den Weichteilen zurückgebliebene Knochensplitter", die „in Resorption begriffen sein sollen", handelt oder um bereits neuerdings einsetzende ossale Regenerationsprozesse, mag dahingestellt bleiben. — Die Erwägung, daß es keineswegs sichergestellt erscheint, ob der frei transplantierte Fettfascienlappen die Neubildung von Keimgewebe aus dem periostlosen Knochen zu verhindern vermag, läßt uns in der neuen Methode Payrs ein etwas weniger sicheres



Digitized by Google
Original from UNIVERSITY OF CALIFORNIA
Generated on 2019-10-16 13:11 GMT / http://hdl.handle.net/2027/uc1.b3774661
Public Domain in the United States, Google-digitized / http://www.hathitrust.org/access_use#pd-us-google

Mittel zur dauernden Beseitigung der Brücken-Callusverbindung sehen, als dies Schläpfer anzunehmen geneigt ist. Es ist auch nicht zu vergessen, daß solche Fascienfettlappen im Laufe der Zeit erfahrungsgemäß fast immer einer teilweisen Schrumpfung und bindegewebigen Umwandlung unterliegen.

Der Anwendung des Payrschen Verfahrens auf Fälle von kongenitaler radio-ulnarer Synostose steht das Bedenken entgegen, daß die in solchen Fällen immer vorhandene Schrumpfung des Zwischenknochenbandes und der Pronatoren mit ihrer Inaktivitätsatrophie durch dieses Vorgehen nicht beseitigt werden. Damit aber bleiben wesentliche Faktoren der Supinationsbehinderung unberücksichtigt. Mehr Erfolg versprechend erscheint deshalb die gleichzeitige Anwendung eines weiteren, von Payr für Fälle komplizierter erworbener Callus-Vorderarmsynostosen angegebenen Vorschlages: Resektion des Lig. interosseum, Loslösung des M. brachio-radialis von seinem Ansatze und Verlagerung desselben in einen auf der Beugeseite des Vorderarmes unter der Fascia antebrachii gebildeten Kanal mit Fixierung an das Periost des Proc. styloides ulnae.

Wir möchten aber nicht unterlassen, noch einmal darauf hinzuweisen, daß erfahrungsgemäß für die meisten Fälle von kongenitaler radio-ulnarer Synostose feststeht, daß die Kranken an ihren Zustand gewöhnt und in ihrer Arbeit nicht wesentlich behindert sind. Diese Tatsache darf operativen Vorschlägen gegenüber, deren praktische Durchführbarkeit und Erfolge noch zu erhärten sind, nicht unerwähnt bleiben.

Für die freundliche Ueberlassung des Falles spreche ich Herrn Professor Dr. W. Schultheß auch an dieser Stelle meinen herzlichsten Dank aus.

Digitized by Google
Original from UNIVERSITY OF CALIFORNIA
Generated on 2019-10-16 13:11 GMT / http://hdl.handle.net/2027/uc1.b3774661
Public Domain in the United States, Google-digitized / http://www.hathitrust.org/access_use#pd-us-google

XV.

# Feldorthopädisches aus dem litauischen Stellungskriege.

Von

Dr. **Carl Deutschländer**, Hamburg,
z. Zt. im Felde.

Mit 20 Abbildungen.

Wenn auch gegenüber den gewaltigen Aufgaben, die die orthopädische Chirurgie in der Heimat zu leisten hat, die Aufgaben, die ihr im Felde gestellt sind, in den Hintergrund treten, so bildet dennoch die feldorthopädische Tätigkeit ein recht beachtenswertes Kapitel in der Kriegsorthopädie. Bereits an anderer Stelle[1]) habe ich auf die Bedeutung hingewiesen, die die orthopädische Chirurgie im Felde besitzt, und zwar sowohl im Bewegungskriege als auch im Stellungskampf. Während sie aber im Bewegungskriege den Schwerpunkt fast ausschließlich auf die Prophylaxe verlegen muß, bildet sie im Stellungskampf ein Behandlungsverfahren, das ein großes Krankheitsmaterial vollkommen selbständig zu beherrschen in der Lage ist. Die folgenden Ausführungen sollen nun die feldorthopädischen Erfahrungen wiedergeben, die in einem längeren Stellungskriege an der litauischen Front gemacht worden sind, und es soll versucht werden, in groben Umrissen ein Bild von dem Material, den angewandten Behandlungsmethoden und der praktischen Durchführung der orthopädischen Tätigkeit sowie ihrer Ergebnisse zu entwerfen.

## 1. Das feldorthopädische Krankenmaterial.

In jedem längeren Stellungskriege entwickeln sich auch in der Nähe der Kampffront Verhältnisse, die ein erfolgreiches orthopädisches Arbeiten ermöglichen. Die ganze Lage entspricht in

[1]) Münch. med. Wochenschr. 1915; Feldärztl. Beil. Nr. 50.

Digitized by Google
Original from UNIVERSITY OF CALIFORNIA
Generated on 2019-10-16 13:11 GMT / http://hdl.handle.net/2027/uc1.b3774661
Public Domain in the United States, Google-digitized / http://www.hathitrust.org/access_use#pd-us-google

vielen Punkten den Friedensverhältnissen. Die Sanitätseinrichtungen werden stabiler, sie können sich besser den örtlichen Bedingungen anpassen und durch Ausbau vervollkommnen. Ebenso erfährt der Charakter des Krankenmaterials eine Umwandlung und nähert sich mehr dem Friedensmaterial. Die Verletzungen durch Waffengewalt nehmen beträchtlich ab. Dafür liefert jedoch der gewaltige Arbeitsbetrieb an der Front, wie er beim Ausbau der Stellungen, beim Einrichten von Unterkünften, bei Wegebauten, bei den Arbeiten in den Wäldern, bei der Bewirtschaftung des Bodens und bei dem ausgedehnten Transport- und Verkehrswesen besteht, ein großes Verletzungsmaterial, das sich in keiner Weise wesentlich von den Unfallverletzungen unterscheidet, wie sie sich z. B. auch in der Heimat in den berufsgenossenschaftlichen Betrieben ereignen, bei denen gerade der orthopädische Behandlungsfaktor eine hervorragende Rolle spielt. Dazu kommen noch zahlreiche nichttraumatische Erkrankungen des Bewegungsapparates. Alle diese Umstände bedingen, daß im Stellungskriege das Krankenmaterial einen stark orthopädischen Einschlag erhält.

Selbstverständlich können für die orthopädische Behandlung im Felde nur solche Fälle in Betracht kommen, bei denen in absehbarer Zeit und mit verhältnismäßig einfachen Mitteln die Heilung und Wiederherstellung der Kriegsverwendungsfähigkeit zu erwarten steht. Alle langwierigen und verwickelten Fälle sowie Fälle, bei denen größere orthopädische Operationen in Betracht kommen, müssen ausgeschieden werden, da hierbei die Therapie oft außerordentlich schwierige Aufgaben zu lösen hat, die sich nur mit den vollkommeneren Mitteln der Heimatlazarette bewältigen lassen und die daher diesen vorbehalten bleiben müssen.

Aber auch mit dieser Einschränkung verbleibt für die feldorthopädische Tätigkeit noch ein recht umfangreiches Arbeitsfeld, und zahlenmäßig habe ich z. B. feststellen können, daß von sämtlichen Fällen, die im Laufe eines Vierteljahres in die äußere Station eines Feldlazarettes eingeliefert wurden, genau die Hälfte sich in ausgesprochenster Weise für eine feldorthopädische Behandlung eignete. Die Sichtung dieses Materials bedeutet nicht nur eine zweckmäßigere Arbeitsteilung auf den Stationen der Feldlazarette, sondern auch eine erhebliche Entlastung der weiter zurückliegenden Sanitätseinrichtungen und insbesondere der Heimatlazarette, die hierdurch von der orthopädischen Kleinarbeit mehr entlastet, sich in vollem

Digitized by Google
Original from UNIVERSITY OF CALIFORNIA
Generated on 2019-10-16 13:11 GMT / http://hdl.handle.net/2027/uc1.b3774661
Public Domain in the United States, Google-digitized / http://www.hathitrust.org/access_use#pd-us-google

Umfange ihren großen orthopädischen Aufgaben hingeben können. Welche Beschaffenheit das für die Feldbehandlung in Betracht kommende orthopädische Material besitzt, läßt sich am besten aus den einzelnen Gruppen ersehen, die die hierher gehörigen Fälle aufweisen.

Im Vordergrunde stehen, wenn auch nicht der Zahl, so doch ihrer Bedeutung nach, die Schußverletzungen der Knochen und Gelenke. Wenn auch ein Teil dieser Verletzungen, wie ich nochmals betonen möchte, teils wegen der Ausdehnung und Schwere der Verletzung, teils wegen der Größe der Infektion, für eine eingehendere Behandlung im Felde nicht in Frage kommen kann, so sind immerhin die glatten, nicht infizierten artikulären und paraartikulären Lochdurchschüsse ein außerordentlich dankbarer Gegenstand hierfür. Auch die ursprünglich infizierten Schußverletzungen, bei denen es gelingt, binnen kurzem der Infektion Herr zu werden, gehören hierher. Bei allen derartigen Verletzungen ist die frühzeitige orthopädische Behandlung — natürlich stets erst nach Beseitigung der Infektionsgefahr — das einzige und sicherste Mittel, um Funktionsdefekten und Deformitätenbildungen vorzubeugen und um, eine möglichst rasche Heilung zu erzielen. Durch eine sachgemäße orthopädische Frühbehandlung läßt sich in vielen dieser Fälle manches Krüppel- und Invalidentum mit Sicherheit verhüten.

Eine zweite Gruppe bilden die frischen Verletzungen durch stumpfe Gewalt, Frakturen, Verstauchungen, Verrenkungen, Gelenkzerrungen und Quetschungen usw., die bei dem ausgedehnten Arbeitsbetrieb an der Front, wie schon angedeutet, recht zahlreich auftreten. Naturgemäß können auch hiervon für die feldorthopädische Behandlung nur solche Fälle in Frage kommen, deren Heilung in absehbarer Zeit zu erreichen ist.

Eine dritte, wenn auch verhältnismäßig kleine Gruppe wird von den Fällen dargestellt, bei denen wegen operativer Eingriffe an oder in der Umgebung von Gelenken (Phlegmonen, Panaritien, Schleimbeutelentzündungen usw.) eine orthopädische Nachbehandlung zur raschen Wiederherstellung erforderlich ist.

Auch die nichttraumatischen akuten und subakuten Gelenkerkrankungen, Entzündungen, Ergüsse, Sehnenscheidenentzündungen, beginnende Kontrakturen usw. bilden eine scharf umschriebene, für die orthopädische Behandlung im Felde dankbare Gruppe.

Eine weitere Gruppe umfaßt diejenigen Fälle, bei denen sich bereits vorhandene ältere Defekte, wie Beschwerden nach alten Ver-

Digitized by Google
Original from UNIVERSITY OF CALIFORNIA
Generated on 2019-10-16 13:11 GMT / http://hdl.handle.net/2027/uc1.b3774661
Public Domain in the United States, Google-digitized / http://www.hathitrust.org/access_use#pd-us-google

wundungen und Unfällen. Plattfüße usw. unter den Anstrengungen des Felddienstes vorübergehend verschlimmern. Durch eine entsprechende orthopädische Behandlung lassen sich auch diese im Felde meist binnen kurzem soweit wieder herstellen, daß sie wieder voll kriegsverwendungsfähig werden.

Schließlich kommen als letzte Gruppe noch die verschiedenen Formen des Muskelrheumatismus und die rheumatischen Neuralgien, insbesondere die rheumatischen Hüftnervenentzündungen in Betracht, die besonders bei den älteren Jahrgängen mit einer gewissen Häufigkeit auftraten und die durch eine orthopädisch-physikalische Behandlung meist recht günstig beeinflußt wurden.

Wie diese kurze Gruppenübersicht zeigt, steht der orthopädischen Chirurgie im Stellungskriege ein umfangreiches Arbeitsgebiet zur Verfügung. Es mußte aus diesem Grunde als eine dankbare Aufgabe erscheinen, dieses Material zusammenzufassen und der orthopädischen Behandlung zuzuführen. Wie weit ein solcher Versuch bereits an anderen Stellen an der Front zur Ausführung gelangte, entzieht sich meiner Kenntnis. Dank der verständnisvollen und entgegenkommenden Unterstützung der vorgesetzten Sanitätsdienststellen, insbesondere des Divisionsarztes der . . L.-D. Herrn Oberstabsarzt Dr. Duerdoth, war es mir vergönnt, während des Stellungskrieges im südlichen Litauen einen solchen Versuch zu machen, und ich hatte Gelegenheit, zunächst für den Bereich einer Division, später für den eines Korps die in Betracht kommenden Fälle zu einer feldorthopädischen Abteilung zusammenzufassen und zu behandeln. Da die orthopädische Behandlung an der Front, wie so vieles, eine Neuerung in unserem Sanitätsdienst darstellte, so seien zunächst einige allgemeine Ausführungen über die angewandten Behandlungsmethoden und deren behelfsmäßige Ausgestaltung gestattet.

## 2. Die feldorthopädischen Behandlungsverfahren.

Wie bei jeder orthopädischen Therapie, so bilden auch bei der feldorthopädischen Behandlung Massage und Gymnastik die grundlegenden Behandlungsmaßnahmen. Beide sind weder an besondere Oertlichkeiten gebunden noch auf komplizierte Apparatvorrichtungen angewiesen; wohl aber setzen sie Kenntnisse und Schulung in der Technik voraus. Im allgemeinen konnte man von unserem Sanitätspersonal wohl sagen, daß es dank seiner Friedensausbildung die erforderlichen Kenntnisse in diesen Dingen bereits

Digitized by Google
Original from UNIVERSITY OF CALIFORNIA
Generated on 2019-10-16 13:11 GMT / http://hdl.handle.net/2027/uc1.b3774661
Public Domain in the United States, Google-digitized / http://www.hathitrust.org/access_use#pd-us-google

besaß. Wo jedoch diese Vorbedingungen fehlten oder nicht genügten, wurde das für den orthopädischen Dienst bestimmte Personal in besonderer Unterweisung in diesen Dingen unterrichtet und ausgebildet. Das ließ sich im Stellungskriege leicht erreichen, und das überall vorhandene Unterrichtsbuch für Sanitätsmannschaften, das in seinem Anhang auch eine recht klare und knappe Darstellung der Massagetechnik enthält, gab für den Unterricht einen guten Leitfaden ab. Auch in den Sanitätsschulen, die im Laufe der Zeit an den einzelnen Feldlazaretten eingerichtet wurden, wurde auf die Ausbildung in der Massage großer Nachdruck gelegt. Die Frage eines ausreichend geschulten Personals ließ sich somit ohne Schwierigkeiten lösen.

Der gymnastischen Behandlung wurden die Hoffaschen Uebungen zugrunde gelegt. Sie wurden in drei Gruppen ausgeführt, teils als Freiübungen, teils als Stabübungen und teils als Uebungen mit Holzgriffen, letztere als Ersatz für die sonst üblichen Hanteln. Der Schwerpunkt wurde bei diesen Uebungen auf größte Regelmäßigkeit und Gleichmäßigkeit in der Ausführung gelegt und für jede Uebungsgruppe war eine genau festgelegte Zeit bestimmt, wodurch der leitende Arzt jederzeit in der Lage war, die Wirkung bestimmter Uebungen bei einzelnen Kranken persönlich zu beobachten. Die militärische Erziehung der Kranken erleichterte diese Art der Durchführung der Gymnastik ungemein, und der militärische Drill übertrug sich mit Leichtigkeit auch auf die funktionsgeschwächten Muskeln und Gelenke, für die die Gymnastik im Grunde genommen nichts anderes als ein therapeutischer Drill ist, durch den der erreichbare Höchstgrad der Leistungsfähigkeit am raschesten wiedergewonnen wird. Durch Ausarbeitung einer kurzen Turnvorschrift mit einigen knappen, allgemeinverständlichen Erläuterungen war dafür Sorge getragen, daß auch für den weniger Erfahrenen kein Zweifel bestehen konnte, worauf es bei diesen Uebungen ankam. Eine Wiedergabe dieser Turnvorschrift findet sich als Anhang am Schlusse dieser Ausführungen.

Ein ausgedehnter Gebrauch wurde auch von der Hyperämiebehandlung mittels Heißluftkästen gemacht. Im Grunde genommen sind bereits die Wirkungen von Massage und Gymnastik im Kern ihres Wesens nichts anderes als Hyperämiewirkungen; aber diese Formen der Hyperämie unterscheiden sich doch wesentlich von der rein arteriellen Hyperämie, wie sie durch hohe Grade trocken

Digitized by Google
Original from UNIVERSITY OF CALIFORNIA
Generated on 2019-10-16 13:11 GMT / http://hdl.handle.net/2027/uc1.b3774661
Public Domain in the United States, Google-digitized / http://www.hathitrust.org/access_use#pd-us-google

erhitzter Luft erzeugt wird. So wichtig einerseits für den Heilverlauf auch die gemischten und funktionellen Hyperämien sind, die bei Massage und Gymnastik in Erscheinung treten, so bedürfen sie anderseits doch in vielen Fällen einer Ergänzung durch die hocharterielle Hyperämie, deren geradezu spezifische Wirksamkeit bei vielen orthopädischen Leiden zur Genüge bekannt und durch Experiment und Praxis hinlänglich bewiesen ist, und die daher ein unentbehrliches Rüstzeug jedes orthopädisch-therapeutischen Handelns darstellt. Auf ein so wichtiges Heilverfahren zu verzichten, dazu bestand auch im Felde keine Veranlassung.

Die Herstellung von Heißluftkästen bietet, wenn man sich an die alten, ebenso einfachen wie bewährten Bierschen Modelle hält, auch im Felde nicht die geringsten Schwierigkeiten. Wie sich diese auch hier mit den einfachsten Behelfsarbeiten verfertigen lassen, darauf habe ich bereits an anderer Stelle hingewiesen[1]. Die einzige Schwierigkeit stellte sich erst ein, als infolge der Einschränkung des Spiritusverbrauchs nicht mehr die Spiritusflamme als Heizquelle zur Verfügung stand. Als Ersatz dieser Wärmequelle wurde zunächst der offene Feuerherd der landesüblichen Panjeöfen herangezogen und nach dem Vorgange des Chefarztes einer Sanitätskompanie, Herrn Stabsarzt Dr. Dütschke, wurde in das offene Ofenloch ein Holzrahmen eingesetzt, der die Verbindung mit dem Heißluftkasten herstellte. Auf diese ganz einfache Weise wurde erreicht, daß die von den brennenden oder glimmenden Holzscheiten ausstrahlende Wärme sich auch dem Heißluftkasten mitteilte. Ein Hineinschlagen der Flamme oder Eindringen von Rauch fand nicht statt, da bei der Bauart der Panjeöfen dessen Züge nach der entgegengesetzten Seite gerichtet waren. Die Wärmegrade, die auf diese Weise erzielt wurden, waren schon vollkommen ausreichend, um eine recht wirksame arterielle Hyperämie zu erzeugen.

Später wurde die Heizkraft des Panjeofens in noch praktischerer und ergiebigerer Weise durch eine kleine bauliche Veränderung ausgenutzt, die auch bis zu einem gewissen Grade eine Regulierung der Wärmezufuhr gestattete. Ich ließ nämlich die Feuerstelle des Panjeofens in einen kleinen, aus Backstein gemauerten Vorbau verlegen, der etwa die Höhe und Größe eines kleines Tisches hatte

[1]) l. c.

Digitized by Google
Original from UNIVERSITY OF CALIFORNIA
Generated on 2019-10-16 13:11 GMT / http://hdl.handle.net/2027/uc1.b3774661
Public Domain in the United States, Google-digitized / http://www.hathitrust.org/access_use#pd-us-google

und von drei Seiten leicht zugänglich war. Die Decke des Feuerherdes wurde in einer Ausdehnung von etwa 40 zu 60 cm freigelassen und mit einer Eisenplatte bedeckt; die Größe dieser Platte entsprach ungefähr der Durchschnittsgrundfläche der Heißluftkästen. Die Platte selbst wurde etwas versenkt in die Deckenöffnung des Feuerherdes eingelassen, so daß, wenn man den Heißluftkasten über die Oeffnung stellte, immer noch ein Spielraum von 1—1½ Handbreiten bis zur Bodenfläche des Heißluftkastens verblieb. Letzterer wurde noch mit einem hölzernen Rahmenfalz versehen, der sich genau in die Deckenöffnung des Herdes einfügte. Die Bodenfläche des Heißluftkastens selbst wurde nicht geschlossen, sondern in der Ausdehnung der Deckenöffnung des Herdes mit einem Rost aus Holzstäben versehen, die mit Wasserglas durchtränkt waren. Der Heißluftkasten selbst erhielt an den drei Zugangseiten entsprechende Oeffnungen für die zu heizenden Körperteile und war so unter Umständen auch für die Benutzung durch mehrere Personen verwendbar. Wurde nun die Feuerstelle des Ofens geheizt, so strömte die Hitze direkt nach oben zur Deckenöffnung, gelangte aber nicht unmittelbar in den Heizkasten, sondern erhitzte zunächst die zwischengeschaltete Eisenplatte. Erst die von der erhitzten Eisenplatte ausströmende Wärme bildete die Heizquelle für den Heißluftkasten. Auf diese Weise war eine Verbrennung durch Hineinschlagen der Flamme oder eine Verräucherung vollkommen ausgeschlossen. Außerdem ließ sich auch die Wärmezufuhr noch in der Weise gut regulieren, daß man den hölzernen Bodenrost des Heizkastens bald mit größeren, bald mit kleineren Brettchen abdeckte, so daß die Oeffnung für die einströmende Wärme ganz nach Belieben und den Bedürfnissen des Falles entsprechend, bald groß, bald klein — auch während des Gebrauchs — eingestellt werden konnte. Die Fig. 1 und 2 geben eine Skizze des Vorbaus des Panjeofens und des hierfür hergerichteten Heißluftkastens wieder.

Versuche mit Naphthalinröhrchen, die sich bei über 80° verflüssigen, ergaben, daß bereits in kurzer Zeit ebenso hohe Hitzegrade in dem Heißluftkasten auftraten, wie sie sich in gut gebauten Entlausungsöfen entwickeln. Mittels dieser Anlage war man imstande, die wirksamsten und lebhaftesten arteriellen Hyperämien zu erzeugen. Diese Anordnung hat sich außerordentlich gut bewährt; sie nützte den Heizeffekt des Panjeofens gleichzeitig zu therapeutischen Zwecken aus, ohne dabei den eigentlichen Zweck des Ofens

Digitized by Google
Original from UNIVERSITY OF CALIFORNIA
Generated on 2019-10-16 13:11 GMT / http://hdl.handle.net/2027/uc1.b3774661
Public Domain in the United States, Google-digitized / http://www.hathitrust.org/access_use#pd-us-google

— die Erwärmung des Raumes — im geringsten zu beeinträchtigen. Bei Nichtbenutzung durch die Heizkästen konnte der Herdvorbau weiterhin auch als Kochstelle verwendet werden, besonders wenn man die Eisenplatte der Deckenöffnung vorübergehend entfernte. So diente mir diese Anlage zugleich auch zur Erhitzung des Instrumentenkochers und des Sterilisierapparates, was auch der Grund war, daß die Deckenöffnung des Herdvorbaus in der Ausmessung von etwa 40 zu 60 cm gewählt wurde, eine Größe, die der Bodenfläche des Sterilisierapparates entsprach.

Fig. 1.

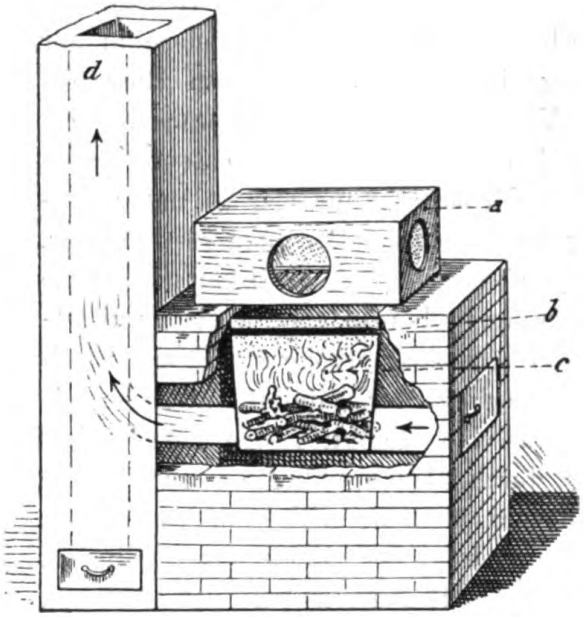


*a* Heißluftkasten, *b* Eisenplatte, *c* Feuerstelle, *d* Rauchabzug.

Die Heißluftbehandlung wurde in den allgemein üblichen Formen durchgeführt. Die für dieses Behandlungsverfahren bestimmten Kranken versammelten sich zu einer bestimmten Zeit im Behandlungsraume und erhielten hier unter der Aufsicht eines Sanitätsunteroffiziers ihr Heißluftbad, für das im Durchschnitt eine Dauer von 15—20 Minuten vorgesehen war.

Den bisher geschilderten Behandlungsarten schloß sich weiterhin die medikomechanische Behandlung an, die sich für die orthopädische Massenbehandlung als unentbehrlich erwies. Ihre Durchführung stellte gewisse Anforderungen an die Konstruktion behelfsmäßiger Apparate, und sie soll daher etwas eingehender besprochen werden. Selbstverständlich konnten stabile und kostspielige Apparate, wie sie in der Heimat gebräuchlich sind, im Felde, unmittelbar hinter der Front, keine Verwendung finden, weil dadurch die stets erforderliche leichte Beweglichkeit des Feldlazaretts erheblich beeinträchtigt worden wäre. Aber im Stellungskriege und unter den Verhältnissen, wie wir sie im Osten vorfanden, war man an das Lösen bestimmter Aufgaben auf behelfsmäßigem Wege so gewöhnt, daß es keine großen Schwierigkeiten machte, auch für diese Zwecke

Digitized by Google
Original from UNIVERSITY OF CALIFORNIA
Generated on 2019-10-16 13:11 GMT / http://hdl.handle.net/2027/uc1.b3774661
Public Domain in the United States, Google-digitized / http://www.hathitrust.org/access_use#pd-us-google

ganz brauchbare Behelfsapparate mit den einfachsten Mitteln zu schaffen. In der kriegsorthopädischen Literatur findet sich eine Fülle solcher Apparate beschrieben. Für meine Zwecke griff ich zunächst auf ein System zurück, das sich mir bereits in einer früheren Phase des Stellungskrieges gut bewährt hatte. Es war dies das System des freischwingenden und mit einem Gewicht belasteten Rades, das sich durch Anbringung geeigneter Angriffspunkte für eine Reihe von Uebungen der wichtigsten Gelenkbewegungen verwenden ließ. Hinsichtlich der Begründung, der Technik und der Verwendungsmöglichkeiten des pendelnden Rades kann ich auf Ausführungen verweisen, die ich bereits an anderer Stelle hierüber gemacht habe [1]).

Die pendelnden Räder wurden in dem Stellungskriege in Litauen fast unverändert in gleicher Weise aufgestellt, wie es beim ersten Versuch geschehen war. Nur vereinzelt wurden kleine Abänderungen vorgenommen.

Fig. 2.

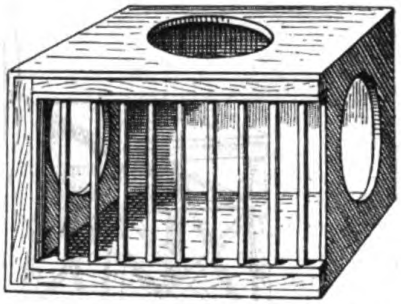

Feldheißluftkasten, Ansicht von der Bodenfläche.

So wurde an dem für Hüftkreisen bestimmten Rade der Fußansatz beweglich auf einen Stiel montiert, der, ebenfalls beweglich, in die Durchbohrung einer Speiche eingelassen wurde (Fig. 3). Dadurch wurde erreicht, daß der Fuß der Kreisbewegung leichter folgen konnte, ohne sich in seiner Lage zum Hüftgelenk zu verändern. Um je nach Bedürfnis größere oder kleinere Kreisbewegungen stattfinden zu lassen, erhielt die Speiche, die den gestielten Fußansatz trug, verschiedene Bohrungen. Die der Radachse zunächst gelegene Durchbohrung ließ nur kleine, die weiter entfernteren dagegen immer größere Kreisbewegungen zu. Die Auswechslung des drehbaren Fußansatzes in die verschiedenen Bohrungen vollzog sich mittels einer Flügelschraube rasch und mit großer Leichtigkeit.

Am Kniependelrad wurde an Stelle des früheren einfachen Bügels eine schmale Bandeisenschiene winkelig um die Radachse und entlang zweier nahe beieinander gelegenen Speichen gezogen. Diese Bandeisenschiene erhielt in der Gegend der Speichenmitte

[1]) l. c.

Digitized by Google
Original from UNIVERSITY OF CALIFORNIA
Generated on 2019-10-16 13:11 GMT / http://hdl.handle.net/2027/uc1.b3774661
Public Domain in the United States, Google-digitized / http://www.hathitrust.org/access_use#pd-us-google

einen schmalen Längsschlitz, in den mittels einer Flügelschraube eine Volkmannsche Schiene eingesetzt wurde (Fig. 4). Die Verwendung der Volkmannschen Schiene ermöglichte eine bequeme Lagerung des Unterschenkels und der Führungsschlitz gestattete durch Verschieben der Schiene diese den wechselnden Längen des Unterschenkels der jeweils Uebenden genau anzupassen; auch die Auswechslung für die Rechts- und Linksübung wurde dadurch wesentlich

Fig. 3.

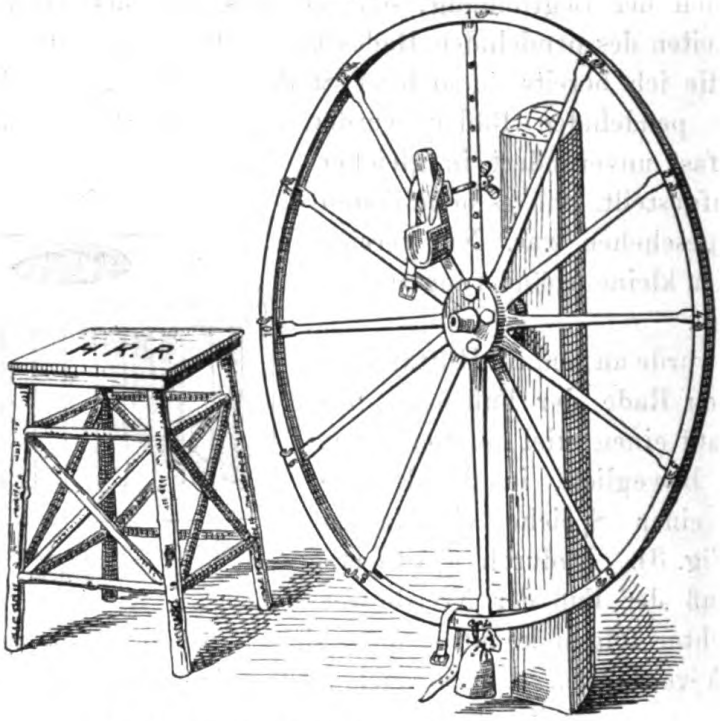


Pendelrad für Kreisbewegungen in der Hüfte.

vereinfacht. Zunächst wurden acht solcher Pendelräder aufgestellt, sechs hiervon an den Wandflächen des Uebungsraumes, zwei als Doppelrad auf einen Bock gestellt. Später, als diese Apparate stärker in Anspruch genommen wurden, kamen einzelne von ihnen in mehreren Exemplaren zur Anwendung.

Um die Uebersicht bei den Verordnungen zu erleichtern, erhielt jedes Pendelrad eine kurze Buchstabenbezeichnung; so wurde von den an den Wandflächen angebrachten Rädern das Schulterrad für Kreis- und Sektorenbewegungen im Schultergelenk mit SR bezeichnet, das Handrad — für Beugung und Streckung im Handgelenk und zugleich mit einem besonderen Gelenkansatz für Radial-

Digitized by Google
Original from UNIVERSITY OF CALIFORNIA
Generated on 2019-10-16 13:11 GMT / http://hdl.handle.net/2027/uc1.b3774661
Public Domain in the United States, Google-digitized / http://www.hathitrust.org/access_use#pd-us-google

und Ulnarflexion — erhielt die Buchstaben HR, das Hüftrad — für Außen- und Innenrotation des Oberschenkels — die Buchstaben HRR (Hüftrollrad), das Hüftrad für Kreis- und Sektorenbewegung die Buchstaben HKR, das Knierad die Buchstaben KR und das Fußrad für Beugung und Streckung des Fußgelenkes die Buchstaben FBR. Die beiden auf einem transportablen Bock montierten Räder für Beugung und Streckung im Ellbogengelenk und für Pronation und

Fig. 4.

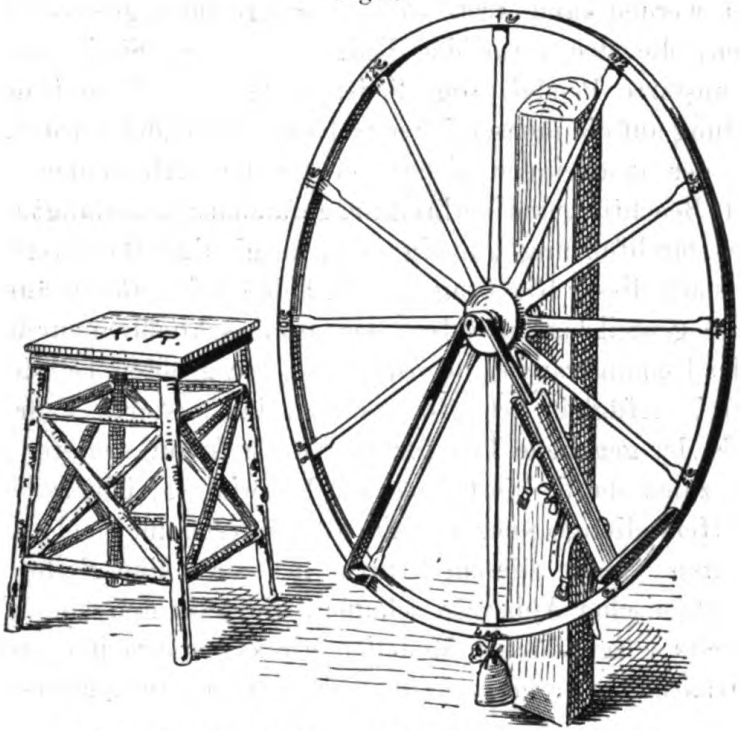


Pendelrad für Beugung und Streckung im Kniegelenk.

Supination des Vorderarmes wurden mit ER bezw. mit VR bezeichnet.

Die erforderlichen Sitzgelegenheiten, wie überhaupt alle notwendigen Tischchen und Bänkchen wurden aus Birkenholz gefertigt, das aus den nahen Waldungen leicht erhältlich war. Sämtliche Apparate erhielten einen dunkelgrauen Anstrich, wodurch der ganzen Einrichtung ein gefälliges Aussehen verliehen wurde, das den Eindruck der rohen, behelfsmäßigen Herstellung wesentlich herabminderte.

Wenn auch das Radsystem bereits eine große Anzahl medikomechanischer Uebungen ermöglichte, so machte sich dennoch mit

Digitized by Google
Original from UNIVERSITY OF CALIFORNIA
Generated on 2019-10-16 13:11 GMT / http://hdl.handle.net/2027/uc1.b3774661
Public Domain in the United States, Google-digitized / http://www.hathitrust.org/access_use#pd-us-google

der steigenden Inanspruchnahme das Bedürfnis nach einer weiteren Vermehrung der Behelfsapparate geltend.

Besonders fruchtbar erwies sich hierfür ein Gedanke, auf den bereits Krukenberg auf dem Orthopädenkongresse im Jahre 1909 hingewiesen hatte [1]). Krukenberg hatte bei dieser Gelegenheit ausgeführt, daß dem starren Pendelsystem, um dessen Ausbau gerade er sich übrigens hervorragende Verdienste erworben hat, und zu dem in gewissem Sinne auch das Behelfssystem des pendelnden Rades gerechnet werden kann, trotz vieler Vorzüge noch gewisse Nachteile anhafteten, die sich vermeiden ließen, wenn an Stelle des starren Pendels unstarre Pendel, sog. Fadenpendel, zur Uebertragung der Kraftleistung auf die menschlichen Gelenke verwendet würden. Dieser Gedanke, der anscheinend bisher bei den Fachorthopäden nicht die genügende Beachtung und Verbreitung gefunden hat, verlangt allerdings für seine Durchführung günstige und ausgiebige Raumverhältnisse. Da aber nach dieser Richtung hin im Felde keine Beschränkung bestand, im Gegenteil das Radsystem, das fast ausschließlich nur die Wandflächen des Uebungsraumes beanspruchte, den größten Teil des Innenraumes frei verfügbar ließ, so erschien das unstarre Fadenpendelsystem als der gegebene Typ für die Konstruktion weiterer Behelfsapparate, zumal da die hierfür nötigen Materialien leicht zu beschaffen und die Herstellungsapparate mit den Mitteln im Felde leicht zu leisten waren. Nach diesem Prinzip ließ sich eine Reihe weiterer medikomechanischer Apparate schaffen, die teils den von Krukenberg bereits ausgebildeten Modellen direkt entsprachen, teils aber Neukonstruktionen waren und eine weitere Ausbildung dieses Systems darstellten.

Bei der Konstruktion dieser Apparate wurde von der Grundanordnung ausgegangen, ein an einem Tau an der Decke aufgehängtes, etwa 2½ m langes Vertikalpendel mit einem starren, etwa ⅝ m langen Horizontalstabpendel zu verbinden. An dem freien, nicht zusammengekoppelten Ende des Horizontalstabes wurde ein Stift angebracht, der sich in einer hülsenförmigen Führung bewegte. Setzt man nun den unstarren Vertikalpendel in Bewegung, so müssen sich diese Bewegungen auf das starre Horizontalpendel übertragen, mit der Wirkung, daß das starre Pendel das unstarre Pendel aus seiner Bahn ablenken muß. Fallen Aufhängepunkt des Vertikal-

[1]) Verhandlungsbericht des VIII. Kongr. f. orthop. Chir. 1909. Stuttgart, Ferdinand Enke.

Digitized by Google
Original from UNIVERSITY OF CALIFORNIA
Generated on 2019-10-16 13:11 GMT / http://hdl.handle.net/2027/uc1.b3774661
Public Domain in the United States, Google-digitized / http://www.hathitrust.org/access_use#pd-us-google

pendels und Drehpunkt des Horizontalpendels nicht in eine gemeinsame Achse, so finden nach dem Gesetz vom Parallelogramm der Kräfte Bewegungen des Horizontalpendels statt, die eine Kegelmantelfläche umschreiben; es erfolgt hierbei eine Kreisbogenbewegung um den Drehpunkt, die um so größer ist, je weiter der Aufhängepunkt des unstarren und der Drehpunkt des starren Pendels auseinanderliegen. Diese Bewegungen lassen sich gut zur Uebung der Pronation und Supination des Fußgelenks ausnutzen und sind auch bei dem hierfür bestimmten Apparat (Fig. 9), dessen nähere Beschreibung später erfolgt, verwertet worden.

Fallen indessen Aufhängepunkt des Vertikalpendels und Drehpunkt des Horizontalpendels lotrecht untereinander in eine gemeinsame Achse, wodurch allerdings das Vertikalpendel zu einem Schrägpendel abgeändert wird, so führt das Horizontalpendel reine kreisende Bewegungen in einer horizontalen Ebene aus und es ergeben sich hieraus winkelige Bewegungen um die Drehachse, die sich leicht auf die menschlichen Gelenke übertragen lassen, sobald über dem Drehpunkt geeignete Gelenkansätze angebracht werden. Der augenfälligste Unterschied gegenüber den Apparaten des starren Pendelsystems besteht darin, daß sich die übenden Körperabschnitte nicht, wie beim starren System, in einer Vertikalebene, sondern vorwiegend in einer horizontalen Ebene bewegen.

Nach diesem Prinzip wurde der überaus einfache Hand-Finger-Pendelapparat $HFP_1$ (Fig. 5) konstruiert, der übrigens direkt einem der bereits von Krukenberg vorgeführten Modelle entspricht. Er bestand im wesentlichen aus einem etwa $^5/_4$ m langen Eisenstab, der auf dem einen Ende zu einem Stift umgebogen war und sich mit diesem in einer ringförmigen Führung bewegte, auf dem anderen Ende aber mit einem an der Decke befestigten Seilpendel verbunden war. Drehpunkt des Stabpendels und Aufhängepunkt des Seilpendels befanden sich lotrecht untereinander in einer Achse, und damit diese beiden Punkte stets lotrecht ausgerichtet blieben, wurde zur Kontrolle am Aufhängepunkt des Seilpendels noch ein Richtlot angebracht, welches sofort jedes Abweichen der beiden Punkte erkennen ließ. Brachte man nun über dem Drehpunkt des horizontalen Stabpendels eine ringförmige Fingerhülse an, so war der Fingerpendelapparat fertig und je nach der Stellung des übenden Fingerabschnittes zum Horizontalpendel ließ sich in ausgiebigster Weise Beugung und Streckung der einzelnen Fingergelenke üben. Die Fingerhülse wurde zweck-

Digitized by Google
Original from UNIVERSITY OF CALIFORNIA
Generated on 2019-10-16 13:11 GMT / http://hdl.handle.net/2027/uc1.b3774661
Public Domain in the United States, Google-digitized / http://www.hathitrust.org/access_use#pd-us-google

mäßig etwas weit gewählt, damit sie unter Umständen durch Einschieben von Papphülsen verkleinert und so den wechselnden Umfängen der verschiedenen Fingerabschnitte besser angepaßt werden

Fig. 5.

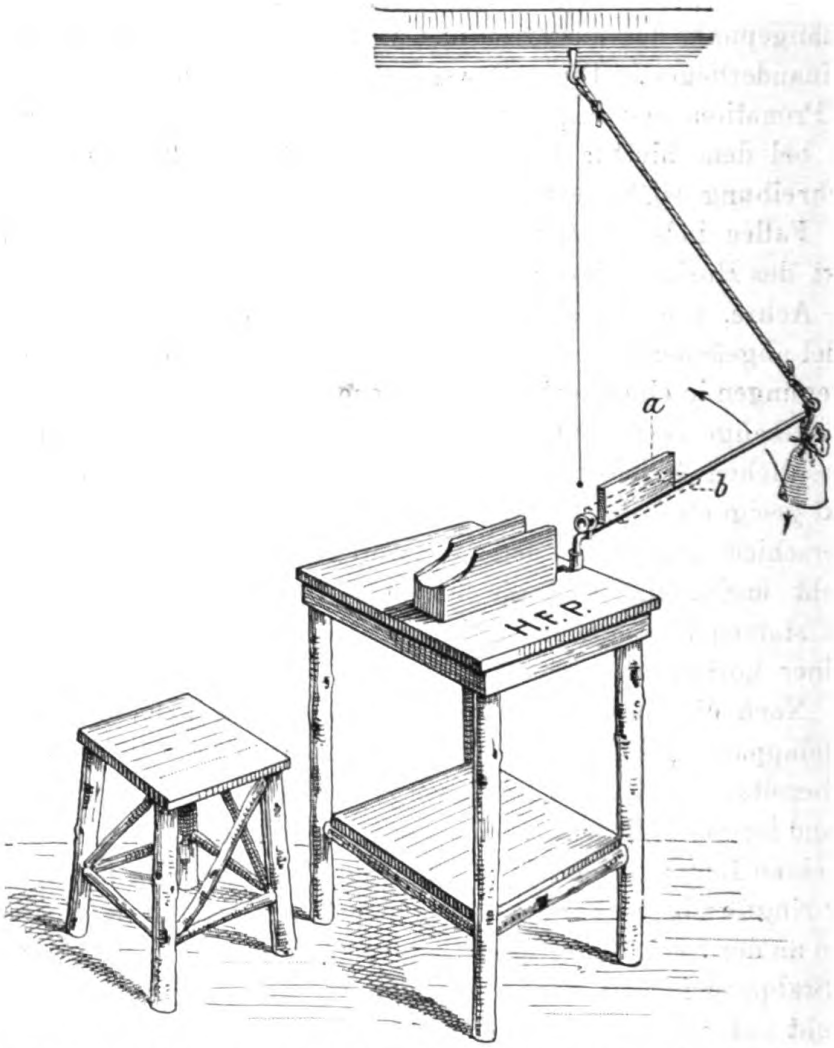


Handfingerpendelapparat. *a* Ansatz für Beugung und Streckung im Handgelenk, *b* Ansatz radiale und ulnare Abduktion des Handgelenks.

konnte. Die Fixation der Hand wurde durch eine muldenförmige Holzlade bewirkt.

Entfernte man den Fingerhülsenansatz, der einfach durch einen Stift über dem Drehpunkt auf den Horizontalstab aufgesetzt war, und setzte man dafür über dem Drehpunkt senkrecht ein Handbrett ein (Fig. 5*a*), so waren bei Kantenstellung der Hand die

Digitized by Google
Original from UNIVERSITY OF CALIFORNIA
Generated on 2019-10-16 13:11 GMT / http://hdl.handle.net/2027/uc1.b3774661
Public Domain in the United States, Google-digitized / http://www.hathitrust.org/access_use#pd-us-google

Uebungen für Volar- und Dorsalflexion gegeben; wurde das Handbrett nicht vertikal, sondern horizontal eingesetzt (Fig. 5b), so erfolgte die Uebung für Radial- und Ulnarabduktion. Die Stärke der Uebung ließ sich durch die Schwere des Pendelgewichtes beliebig dosieren, je nachdem man das Pendelgewicht bald mehr dem Drehpunkte näherte, bald mehr von diesem entfernte.

Eine Erweiterung erfuhr nun dieses System dadurch, daß an Stelle des einfachen horizontal pendelnden Stabes horizontal schwingende Flächen eingeführt wurden, welche den Grundriß regulärer geometrischer Figuren erhielten, wie sie in einem Kreisausschnitt konstruierbar sind. Teils hatten diese Schwingungsflächen die Gestalt eines Kreisausschnittes (Fig. 6a), teils die eines gleichschenkeligen Dreieckes (Fig. 6b), teils die einer T-förmigen Fläche, bei dem der T-Querbalken der Basis, der Längsbalken der Höhe des in den Kreisausschnitt gedacht gelegten gleichschenkeligen Dreieckes entsprach (Fig. 6c). Letztere wurde aus Zweckmäßigkeitsgründen später über die Basis hinaus verlängert, so daß eine kreuzförmige Schwingungsfläche entstand (Fig. 6d). Um Material zu sparen, wurden diese Flächenfiguren nicht massiv hergestellt, sondern nur durch Holzleisten begrenzt. Die Spitze der Figuren erhielt als Drehachse einen Stift, der sich in einer Führungshülse bewegte; am breiten peripheren Ende wurden sie mit Seilen konvergierend an einem gemeinsamen in der Mitte gelegenen Aufhängepunkt an der Decke aufgehängt, so daß sich hieraus ein kombiniertes Schrägpendelsystem ergab. Um eine leichte Einstellung der Schwungflächen zu ermöglichen, waren die Seile an ihrem unteren Ende in der Regel mit einigen Kettengliedern versehen, die von einer unbrauchbaren Wagenkette gewonnen waren und ein rasches Einsetzen in die Haken gestatteten, die zu diesem Zweck an der Basis der Schwingungsfiguren angebracht waren.

Fig. 6.

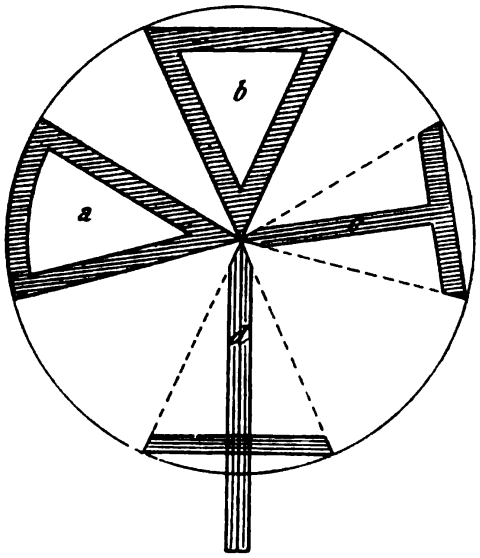


Konstruktionsschema der Schwingungsflächen.



Digitized by Google
Original from UNIVERSITY OF CALIFORNIA
Generated on 2019-10-16 13:11 GMT / http://hdl.handle.net/2027/uc1.b3774661
Public Domain in the United States, Google-digitized / http://www.hathitrust.org/access_use#pd-us-google

Die Verwendung dieser Flächenpendel hatte eine Reihe von Vorzügen. In erster Linie waren sie durch einen überaus leichten und gleichmäßigen Gang der Bewegung ausgezeichnet und die Bewegung selbst vollzog sich in großen Schwingungsweiten. Die breite Basisfläche gestattete eine ausgiebige Verschiebung der hier angehängten Pendelgewichte, so daß hierdurch die Intensität des Bewegungsausschlages nach einer bestimmten Richtung gut beeinflußt werden konnte. Auch die Größe der Pendelschwingung sowie deren Schwingungsdauer ließ sich durch Gewichtsverschiebung leicht verändern. Die Fläche selbst bot an ihrer Spitze dem übenden Körperabschnitt bequeme Angriffspunkte. Infolge der leichten Verstellbarkeit konnten die Flächen mühelos einer bestimmten Ausgangstellung der übenden Gelenke angepaßt werden. Die einfache Verstellbarkeit ermöglichte unter Umständen sogar eine Kanteneinstellung der pendelnden Flächen, wozu man nur den einen Schrägpendel etwas länger als den anderen einzuhaken brauchte. Durch die Kanteneinstellung ließ sich erreichen, daß die Schwingungen auch in Ebenen stattfanden, die zur Horizontalebene in einem Neigungswinkel standen. Die schwingenden Pendelflächen stellten somit ein System dar, das mit großer Vielseitigkeit und Gleichmäßigkeit der Bewegungsformen zugleich eine außerordentlich leichte Anpassungsfähigkeit an die übenden Körperabschnitte verband.

Zur Verwendung gelangte dieses System besonders bei den Uebungsapparaten für Ellbogen-, Schulter-, Hüft- und Fußbewegungen.

Für das Ellbogenpendel EP (Fig. 7) wurde als Schwingungsfläche die Dreiecksform gewählt. Nahe der Spitze und parallel der Basis wurden mehrere Querleisten eingefügt, an welchen die Hand des Uebenden einen bequemen Angriffspunkt fand. Der Oberarm wurde während der Uebung in einer Holzmulde fixiert und das Ellbogengelenk über dem Drehpunkt an der Spitze eingestellt: je nach der etwa vorhandenen Kontrakturstellung des Ellbogengelenks wurde der Vorderarm in der Ausgangsstellung mehr dem rechten oder dem linken Schenkel der Dreiecksschwingungsfläche genähert. Die Uebungen wurden sowohl im Sitzen, als auch im Stehen ausgeführt. Saß der Kranke, so wurde die Schwingungsfläche auf einem niedrigen Tischchen eingestellt, beim Stehen erhielt der Tisch einen kleinen Aufsatz. Diese Uebungsanordnung hatte den großen Vorzug, daß die Bewegungen im Ellbogen stets bei abduziertem Oberarm stattfanden, ein Gesichtspunkt, auf den schon eine Reihe von Autoren

Digitized by Google
Original from UNIVERSITY OF CALIFORNIA
Generated on 2019-10-16 13:11 GMT / http://hdl.handle.net/2027/uc1.b3774661
Public Domain in the United States, Google-digitized / http://www.hathitrust.org/access_use#pd-us-google

mit Nachdruck hingewiesen haben und der gerade bei diesem Gelenk von Wichtigkeit ist, weil sich besonders bei Erkrankungen des Ellbogengelenks mit Vorliebe bei einer etwas zu lange aus-

Fig. 7.

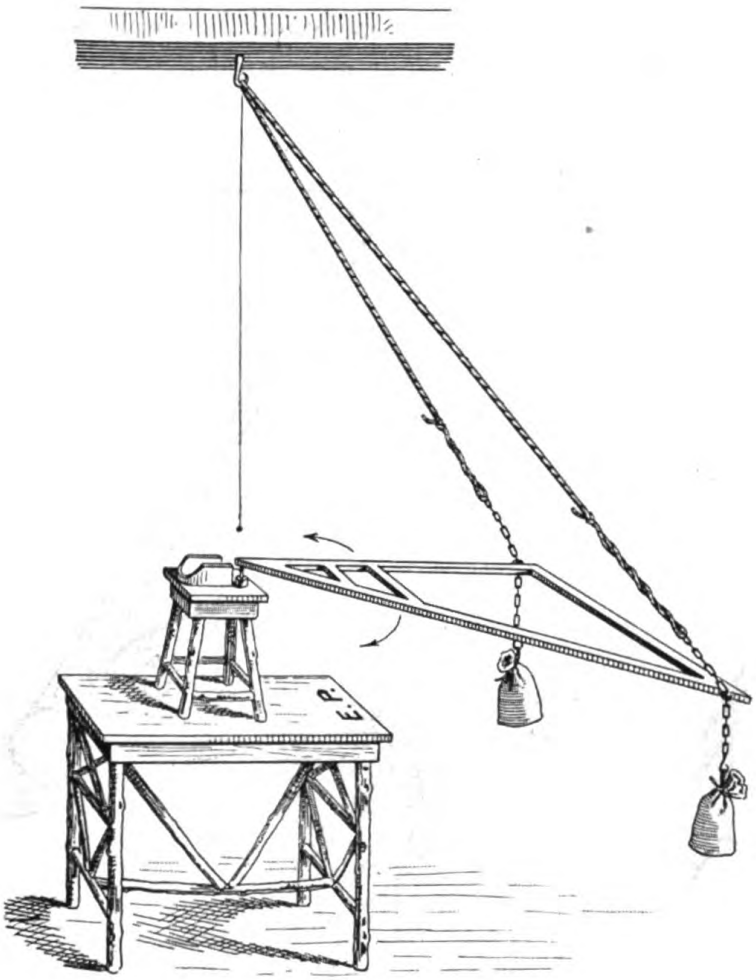

Ellbogenpendelapparat.

gedehnten Mitellalagerung leicht sekundäre Schulterversteifungen in Adduktionsstellung entwickeln.

Dem Schulterpendel SP (Fig. 8) wurde als Schwingungsfläche die Sektorenform zugrunde gelegt: die ungeähr $^5/_4$ m langen Radien schlossen dabei einen Winkel von 45° ein. Das Schulterpendel wurde von vornherein doppelseitig mit zwei Sektorenflächen konstruiert, damit sowohl die rechte als auch die linke Seite und je nach Bedürfnis auch beide Seiten gemeinsam üben konnten. Die Sektoren-

Digitized by Google
Original from UNIVERSITY OF CALIFORNIA
Generated on 2019-10-16 13:11 GMT / http://hdl.handle.net/2027/uc1.b3774661
Public Domain in the United States, Google-digitized / http://www.hathitrust.org/access_use#pd-us-google

form wurde gewählt, weil hierbei außer der Pendelwirkung auch noch die Zentrifugalkraft der an der Peripherie angehängten Gewichte zur Wirkung gelangte. Auf einer Bank, die etwa die Länge eines Erwachsenen hatte, wurden in Schulterhöhe des auf dem Rücken liegend Uebenden, der Entfernung der Schultergelenke entsprechend, zwei hülsenförmige Führungen angebracht, in welche die Spitzen der beiden Sektorenpendel eingesetzt wurden. Durch Richtlote

Fig. 8.

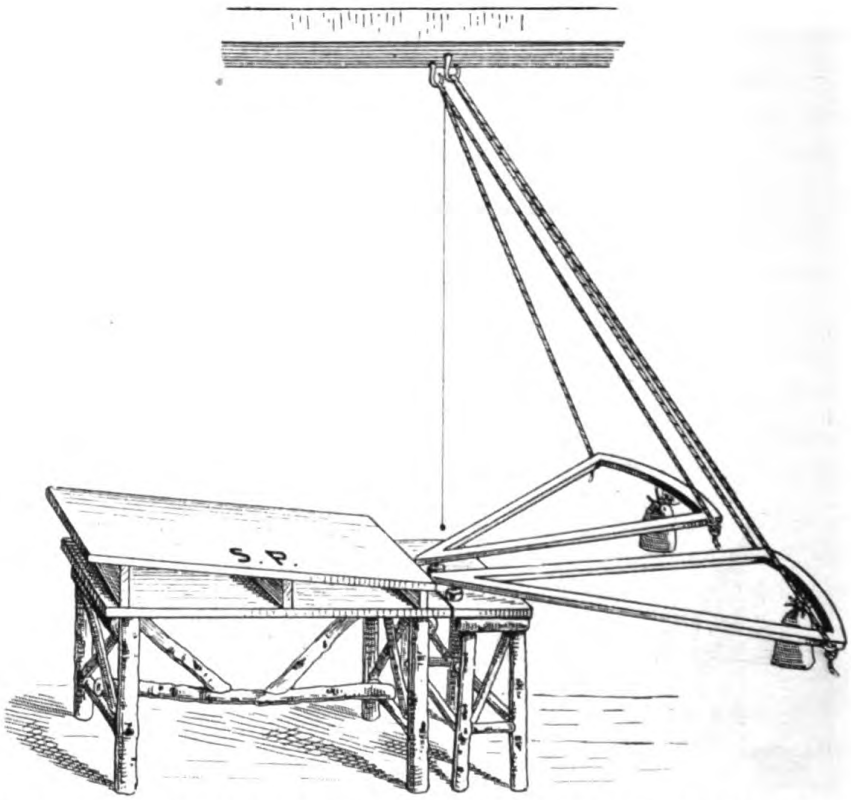


Schwingungspendelapparat für Adduktion und Abduktion im Schulter- bzw. Hüftgelenk.

wurde festgestellt, daß beiderseits Drehpunkt des Sektorenpendels und Aufhängepunkt der konvergierenden Schrägpendel genau in eine senkrechte Achse fielen. Damit die Drehung der Pendelflächen durch die Körperschwere des Uebenden nicht gehemmt wurde, erhielt die Bank noch eine leicht abgeschrägte Auflage aus Holz, so daß zwischen Drehpunkt der Pendelfläche und Schultergelenk ein freier Spielraum verblieb; der Kopf des Uebenden wurde auf einem schmalen, mit einem Kissen versehenen Tischchen zwischen die beiden Pendelflächen gelagert. Die Uebungen fanden in der Regel als reine

Digitized by Google
Original from UNIVERSITY OF CALIFORNIA
Generated on 2019-10-16 13:12 GMT / http://hdl.handle.net/2027/uc1.b3774661
Public Domain in the United States, Google-digitized / http://www.hathitrust.org/access_use#pd-us-google

Abduktionsbewegungen in der Seitenebene des Körpers statt; durch Kantenstellung der Flächen ließen sie sich jedoch im Bedarfsfalle auch in anderen Ebenen vollziehen.

Wurde der Uebende so gelagert, daß nicht der Kopf, sondern die Beckengegend nach den Pendelflächen hin zu liegen kam, so daß sich die Hüftgelenke über den Drehpunkten der Pendelflächen

Fig. 9.

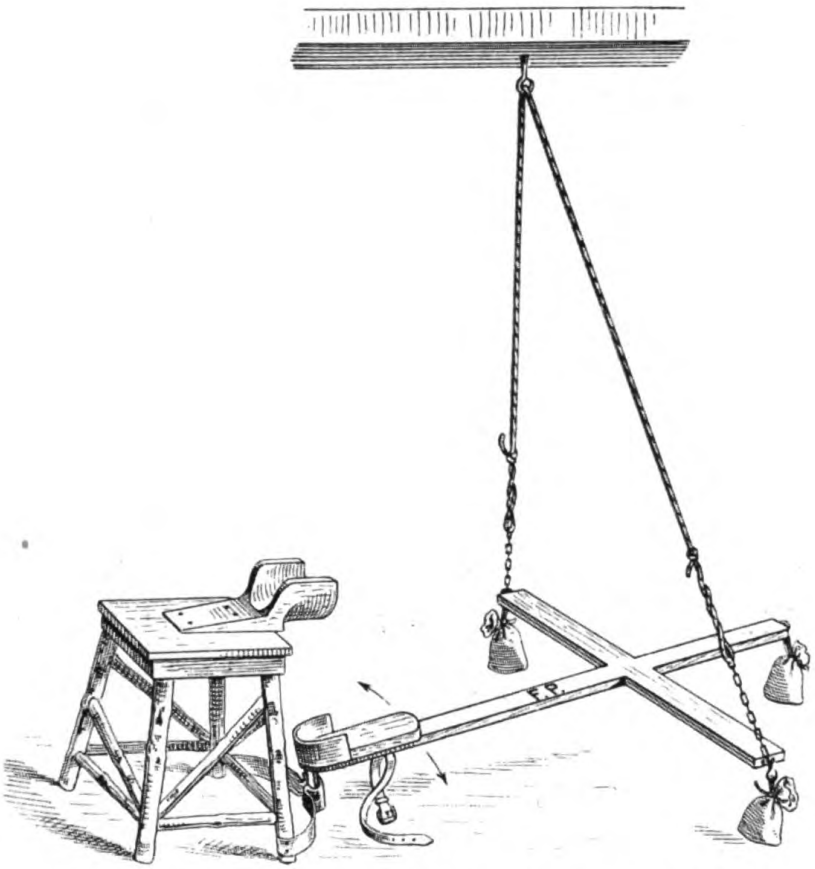


Schwingungspendelapparat für Supination und Pronation im Fußgelenk.

befanden, so konnte dieser Apparat auch zu Abduktionsübungen der unteren Gliedmaßen verwandt werden und stellte auf diese Weise ein sehr einfaches Spreizpendel für Abduktion im Hüftgelenk dar. Die Beine wurden in diesem Falle je nach der Lage des Falles auf den äußeren oder inneren Radiusschenkel der Sektoren mittels Riemen fixiert.

Bei dem Uebungsapparat für Supinations- und Pronationsbewegung im Fußgelenk FP bildete bei dem ersten Modell, das im

Digitized by Google
Original from UNIVERSITY OF CALIFORNIA
Generated on 2019-10-16 13:12 GMT / http://hdl.handle.net/2027/uc1.b3774661
Public Domain in the United States, Google-digitized / http://www.hathitrust.org/access_use#pd-us-google

wesentlichen wieder einem Krukenbergschen Modell entsprach. eine T-förmige Fläche die Grundform; hierbei entsprach der Querbalken des T der Sekante eines Kreisausschnittes von etwa 45°. der Längsbalken dem Lot, das auf die Mitte dieser Sekante gefällt war. Die Querfläche wurde wiederum an zwei konvergierenden. unten mit einigen Kettengliedern versehenen Tauen an einem gemeinsamen Aufhängepunkt an der Decke aufgehängt: über dem

Fig. 10.




Schaukelpendel für Beugung und Streckung im Fußgelenk.

Drehpunkt der T-Fläche wurde ein schuhförmiger Ansatz angebracht. Da es bei der Uebung von Pronation und Supination auf rotierende Bewegungen ankam, so wurde der Apparat so eingestellt, daß Aufhängepunkt der Taue und Drehpunkt der Fläche nicht in eine gemeinsame Achse zu liegen kamen, sondern im Gegenteil möglichst weit divergierten. Die Führungshülse, die mittels des Bruchstückes eines alten Wagenreifens direkt an dem Uebungssitz befestigt war. wurde hier etwas trichterförmig gestaltet, damit die kegelmantelförmigen Bewegungen nicht behindert wurden.

Digitized by Google
Original from UNIVERSITY OF CALIFORNIA
Generated on 2019-10-16 13:12 GMT / http://hdl.handle.net/2027/uc1.b3774661
Public Domain in the United States, Google-digitized / http://www.hathitrust.org/access_use#pd-us-google

Bei einem zweiten Apparat (Fig. 9), der sich im Laufe der Zeit für diese Uebung als notwendig erwies, wurde an Stelle der T-Fläche eine kreuzförmige Fläche gewählt, die durch einfache Verlängerung des Längsbalkens erzielt wurde. Durch diese Verlängerung wurde eine ausgiebige Verschiebung des Pendelgewichts nach der Peripherie hin ermöglicht und damit sowohl eine Vergrößerung der Schwingungsdauer als auch eine Verlangsamung der einzelnen Schwingungszeiten erzielt. Auch der ursprüngliche Apparat wurde später in diesem Sinne abgeändert, da in dieser Form das Fußpendel die günstigsten Anpassungs- und Dosierbarkeitsmöglichkeiten bot.

Während es sich bei den bisher beschriebenen Apparaten um ein System von Flächenpendeln handelte, die sich um eine zentrale Achse drehten, wurde für den Apparat für Fußbeugung und Fuß-

Fig. 11.

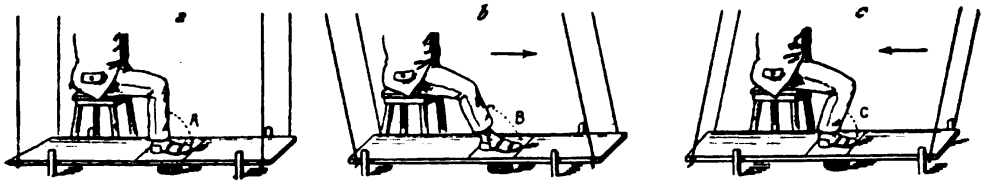


Schematische Darstellung der Pendelwirkung:
*a* Ausgangsstellung, *b* Plantarflexion, *c* Dorsalflexion.

streckung ein Flächenpendel benutzt, dessen Schwingungen sich nach Art einer Schaukel vollzogen. Dieses Fußschaukelpendel FSP, das übrigens Krukenberg gleichfalls schon angegeben hatte, bestand aus einem $^5/_4$ m langen und 30 cm breiten einfachen Brett, das an seinen vier Ecken ungefähr handbreit über dem Fußboden senkrecht an vier parallel laufenden Tauen wie eine Schaukel an der Decke aufgehängt war (Fig. 10). Auch hier waren die Taue an ihrem unteren Ende wiederum mit einigen Kettengliedern versehen, um je nach Bedürfnis das Brett etwas höher oder niedriger oder auch schräg einhängen zu können. Unter der Mitte des Brettes war das Pendelgewicht befestigt, das sich unter Umständen nach vorn oder hinten verschieben ließ. Auf der Oberseite des Brettes befand sich, ebenfalls in der Mitte, eine mit Riemen versehene Auflage für den Fuß. Der Uebende saß in bequemer Haltung mit rechtwinkelig gebeugtem Knie- und Fußgelenk seitlich vom Pendelbrett auf einem leicht erhöhten Sitz, während der Fuß fest mit den Riemen, namentlich im Fersenteil, an das Brett angeschnallt war,

Digitized by Google
Original from UNIVERSITY OF CALIFORNIA
Generated on 2019-10-16 13:12 GMT / http://hdl.handle.net/2027/uc1.b3774661
Public Domain in the United States, Google-digitized / http://www.hathitrust.org/access_use#pd-us-google

so daß sich die Sohle des Fußes nicht abheben konnte. Das Wesentliche der Uebung bestand nun darin, daß das Pendelbrett nicht, wie bei einer gewöhnlichen Schaukel, in Querschwingungen, sondern in Längsschwingungen versetzt wurde. Sobald das Pendelbrett sich in Längsschwingung bewegte, mußte der fest am Brett fixierte Fuß diesen Schwingungen folgen, und bei der Schwingung nach vorn mußte sich das Fußgelenk in Plantarflexion, bei der

Fig. 12.

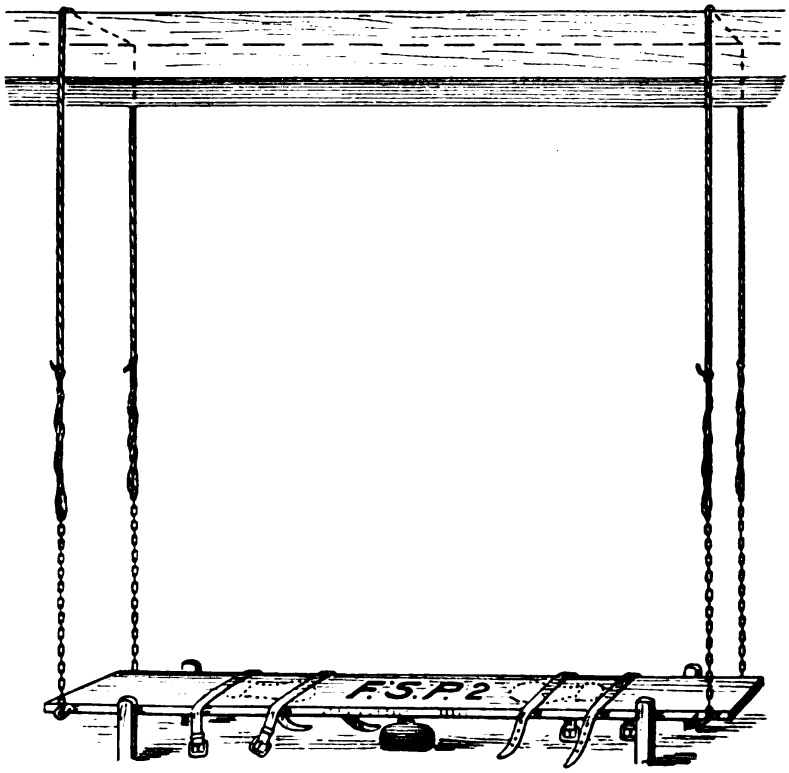


Fußschaukelpendelapparat für zwei Personen.

Schwingung nach rückwärts in Dorsalflexion begeben, wobei gleichzeitig auch eine Beugung und Streckung im Kniegelenk erfolgte. Die Uebung, die durch die beigefügten Figuren 11 a, b, c erläutert wird, ist also eine kombinierte und beteiligt gleichzeitig noch das Kniegelenk mit. Durch Verschieben des Pendelgewichts nach vorn oder hinten ließ sich leicht auch die Stärke des Schwunges nach vorn oder hinten beeinflussen. Die Schwungrichtung konnte ferner noch in der Weise verstärkt werden, daß man das pendelnde Brett nicht horizontal, sondern in einen zum Fußboden geneigten Winkel einhängte. Gleichzeitig ließ sich auf diese Weise auch noch eine

Digitized by Google
Original from UNIVERSITY OF CALIFORNIA
Generated on 2019-10-16 13:12 GMT / http://hdl.handle.net/2027/uc1.b3774661
Public Domain in the United States, Google-digitized / http://www.hathitrust.org/access_use#pd-us-google

gute Anpassung an die Ausgangsstellung bei vorhandenen Fußgelenkskontrakturen erzielen. Damit das schwingende Brett in der Tat auch nur reine Längsschwingungen ausführte, wurde seine Laufbahn seitlich durch einige Pflöcke begrenzt, die in den Fußboden eingeschlagen waren und ein seitliches Abweichen aus der Schwingungsrichtung verhüteten.

Bei der Konstruktion eines zweiten Fußschaukelpendels FSP2 wurde dieser zum Ueben für zwei Personen eingerichtet. Das längsschwingende Pendelbrett wurde hier etwas länger — etwa 2 m lang — gewählt und mit zwei Auflagebrettern für die übenden Füße

Fig. 13.

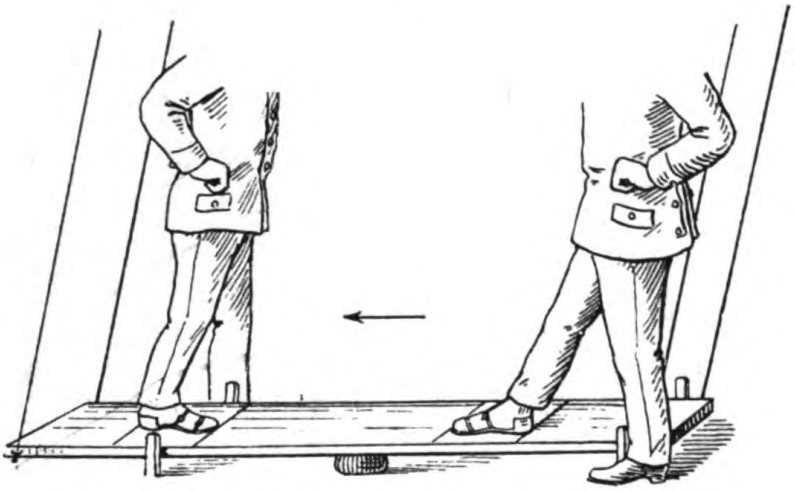

Uebungsschema des vorstehenden Fußschaukelpendelapparates.

versehen (Fig. 12). Bei diesem Apparat fanden die Uebungen im Stehen statt, wobei außer der beabsichtigten Fußübung gleichzeitig noch eine kombinierte Knie- und Hüftübung stattfand. Wurden die beiden Uebenden so gestellt, daß sie sich gegenüberstanden und ansahen, so mußte in derselben Schwingungsphase der eine den Fuß beugen, der andere ihn strecken. Die Pendelwirkung erfuhr hierbei durch die aktive wechselseitige Tätigkeit der Uebenden noch eine weitere Verstärkung. Dieser Vorgang wird durch die vorstehende Fig. 13 erläutert.

Auf eine außerordentlich einfache Weise wurde nach demselben Prinzip der Schaukel der Kniependelapparat KP hergestellt. An einem erhöhten, etwas breiten Sitz wurde in der Mitte ein dem Umfang des Oberschenkels eines Erwachsenen entsprechender halb-

Digitized by Google
Original from UNIVERSITY OF CALIFORNIA
Generated on 2019-10-16 13:12 GMT / http://hdl.handle.net/2027/uc1.b3774661
Public Domain in the United States, Google-digitized / http://www.hathitrust.org/access_use#pd-us-google

runder Ausschnitt gemacht und zu beiden Seiten je ein Haken eingeschlagen. An diesem Haken wurde an zwei kurzen Ketten eine einfache Unterschenkeldrahtkorbschiene aufgehängt. Der Fußteil dieser Schiene wurde mit einer Sektorenschiene versehen, die aus einer alten Wagenbereifung gewonnen war und die das Pendelgewicht — in der Regel in der Mitte — trug (Fig. 14). Die Kettenaufhängung der Drahtkorbschiene ermöglichte sehr bequem ein Höher- und Tieferstellen derselben und damit eine leichte Anpassung an die verschiedenen Unterschenkellängen der Uebenden:

Fig. 14.

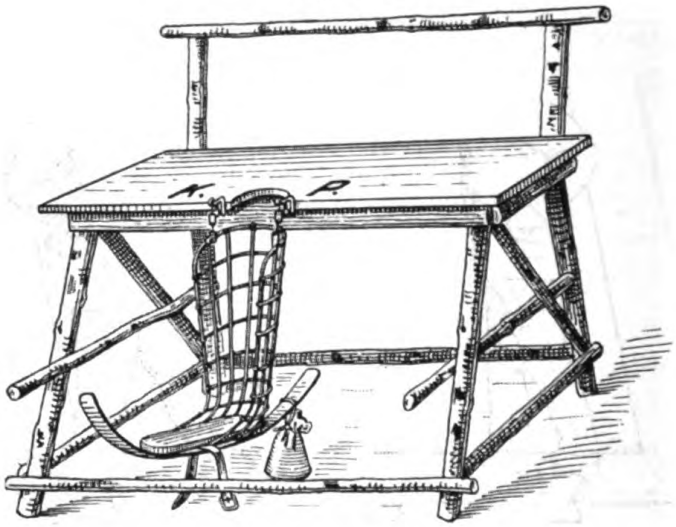

Kniependelapparat mit Sektorenschiene.

gleichzeitig gestattete sie auch leicht die Ausführung von Schaukelbewegungen in der Querrichtung und damit im Sinne von Beugung und Streckung des Kniegelenks. Die Fixation des Unterschenkels in der Schiene erfolgte durch Riemen. Je nachdem das Pendelgewicht im vorderen oder hinteren Abschnitt der Sektorenschiene angebracht wurde, fand eine stärkere Beeinflussung der Schwungrichtung im Sinne der Beugung bzw. der Streckung statt.

Mit diesen überaus einfachen und leicht herstellbaren Apparaten war eine Einrichtung von medikomechanischen Apparaten geschaffen, die in ausreichender Weise den an sie gestellten Anforderungen entsprach und die systematische Uebung einer großen Zahl isolierter Gelenkbewegungen ermöglichte. Ergänzt wurde diese Einrichtung noch durch einige Geräte, die der Uebung besonderer kombi-

Digitized by Google
Original from UNIVERSITY OF CALIFORNIA
Generated on 2019-10-16 13:12 GMT / http://hdl.handle.net/2027/uc1.b3774661
Public Domain in the United States, Google-digitized / http://www.hathitrust.org/access_use#pd-us-google

nierter Bewegungen dienten. So wurde aus einem Bock aus Birkenholz und einem alten Spinnrad ein stehendes Fahrrad FR hergestellt, um die kombinierte wechselseitige aktiv-passive Beugung und Streckung in Hüfte, Knie und Fuß zu üben.

Ferner fand noch ein einfacher Zugrollenapparat ZA, bestehend aus einem doppelten Paar Rollen, über die mit Gewichten belastete Schnüre geleitet wurden, an einer Wandfläche Aufstellung, um verschiedene Arten von Widerstandsbewegungen zu üben.

Ein paar gewöhnliche Leitern dienten als Turnleiter (L) und waren für Greif-, Zug-, Streck-, Hänge-, Steigübungen u. dgl. bestimmt.

Für die ziemlich häufigen Erkrankungen und Verletzungen des Fußes wurde ein sogenannter Plattfußsteg PS angelegt, der aus zwei langen Brettern bestand, die in einer doppelt geneigten schiefen Ebene aufgestellt waren und so zu Gehübungen mit supinierten Füßen benutzt werden konnten.

Die Herstellung aller dieser Apparate verursachte nicht die geringsten Kosten und ließ sich mit den einfachsten, im Felde stets vorhandenen Behelfsmitteln, wie alten Wagenrädern, Brettern, Holzleisten, altem Bandeisen, Teilen von Wagenketten, Tauen usw. erreichen; die hierzu erforderlichen Arbeiten konnten in jeder Feldschmiede ausgeführt werden, und vorwiegend waren es interessierte Kranke, die sich mit großem Eifer in den Dienst der Sache stellten und die Apparate nach den gegebenen Anweisungen anfertigten. Wie das nachstehende Verzeichnis zeigt, wurde auf diese Weise eine medikomechanische Einrichtung geschaffen, die alle wichtigen Uebungen, die bei der feldorthopädischen Behandlung in Betracht kommen, ermöglichen; stabiler und gefälliger ausgeführt, dürfte ein Teil dieser Apparate sogar Eingang in die Friedenspraxis finden. Die nachstehende Zusammenstellung gibt noch einmal eine kurze Uebersicht über die angewandten Apparate und zugleich über deren verschiedene Verwendungsmöglichkeiten.

---

Digitized by Google
Original from UNIVERSITY OF CALIFORNIA
Generated on 2019-10-16 13:12 GMT / http://hdl.handle.net/2027/uc1.b3774661
Public Domain in the United States, Google-digitized / http://www.hathitrust.org/access_use#pd-us-google

## Verzeichnis der orthopädischen Apparate.

(Bestand am 1. August 1916.)

### A. Für die oberen Gliedmaßen (8 Apparate).

| Nr. | Bezeichnung | Name | Funktion | Stückzahl | Gesamtzahl der Apparate |
|---|---|---|---|---|---|
| 1 | S R | Schulterrad | Armkreisen | 1 | |
| 2 | S P | Spreizpendel (Einstellung für Schulter) | Axillare Abduktion und Adduktion (ein- und doppelseitig in Rückenlage); siehe auch B. 1 | 1 | |
| 3 | E R | Ellbogenrad | Beugung und Streckung im Ellbogengelenk (auch für axillare Abduktion des Oberarmes) | 1 | |
| 4 | E P | Ellbogenpendel | Beugung und Streckung im Ellbogengelenk b. abduziertem Arm | 1 | |
| 5 | V R | Vorderarmrad | Pronation und Supination des Vorderarmes (auch für Rollbewegungen im Schultergelenk) | 1 | |
| 6 | H R | Handrad | Beugung und Streckung im Handgelenk (zugleich mit Ansatz für Radial- und Ulnarflexion) | 1 | |
| 7 | H F P | Hand-Fingerpendel | Beugung und Streekung der einzelnen Finger in allen drei Gelenken; zugleich mit Ansetzen für Volar- und Dorsalflexion, sowie für Radial- und Ulnarflexion der Hand | 2 | |

### B. Für die unteren Gliedmaßen (12 Apparate).

| | | | | | |
|---|---|---|---|---|---|
| 1 | S P | Spreizpendel (Einstellung für Hüfte) | Abduktion und Adduktion ein- und doppelseitig im Hüftgelenk (derselbe Apparat wie A. 2) | (1) | |
| 2 | H K R | Hüftkreisrad | Kreisen im Hüftgelenk | 1 | |
| 3 | H R R | Hüftrollrad | Außen- und Innenrotation des Oberschenkels | 1 | |
| 4 | F R | Fahrrad | Kombinierte Hüft-Knie-Fußbeugung und -streckung (hierfür auch F S P 2) | 1 | 8 |

Digitized by Google
Original from UNIVERSITY OF CALIFORNIA
Generated on 2019-10-16 13:12 GMT / http://hdl.handle.net/2027/uc1.b3774661
Public Domain in the United States, Google-digitized / http://www.hathitrust.org/access_use#pd-us-google

| Nr. | Bezeichnung | Name | Funktion | Stückzahl | Gesamtzahl der Apparate |
|---|---|---|---|---|---|
| 5 | K R | Knierad | Beugung und Streckung im Kniegelenk (hierfür auch FSP) | 1 | 8 |
| 6 | K P | Kniependel | Beugung und Streckung im Kniegelenk | 1 | |
| 7 | F B R | Fußbeugerad | Beugung und Streckung im Fußgelenk | 2 | |
| 8 | F S P | Fußschaukelpendel | Beugung und Streckung im Fußgelenk mit gleichzeitiger Kniebeugung u. Streckübung im Sitzen | 1 | |
| 9 | F S P 2 | Fußschaukelpendel | Beugung und Streckung im Fußgelenk für zwei Personen, kombiniert mit gleichzeitiger Beugung und Streckung in Knie und Hüfte. Uebung im Stehen | 1 | |
| 10 | F P | Fußpronationspendel | Pronation und Supination des Fußes | 2 | 11[1]) |
| | | **C. Für kombinierte Uebungen** (4 Apparate). | | | |
| 1 | Z A | Zugrollenapparat | Widerstandsübungen für obere Gliedmaßen, m. Umschaltung auch für untere Gliedmaßen | 1 | |
| 2 | L | Leiter | Für aktive Greif-Hänge-Zug-Steigübungen usw. | 2 | |
| 3 | P S | Plattfußsteg | Für Gehübungen mit supinierten Füßen | 1 | 4 |
| | | | | Gesamtbestand . | 23 |

Die Aufstellung der medikomechanischen Einrichtung erfolgte in großen Ställen bzw. Scheunen, die allerdings erst für diesen Zweck hergerichtet werden mußten und einer gründlichen Sanierungsarbeit bedurften. Aber sobald diese Sanierungsarbeiten ausgeführt waren, sobald der Fußboden eingeebnet, die Wände gekalkt und durch Anbringung von Fenstern für reichliche Licht-

[1]) Von den aufgeführten 12 Apparaten der Gruppe B kommen nur 11 zur Verrechnung, da Apparat B 1 der gleiche ist wie A 2.

Digitized by Google
Original from UNIVERSITY OF CALIFORNIA
Generated on 2019-10-16 13:12 GMT / http://hdl.handle.net/2027/uc1.b3774661
Public Domain in the United States, Google-digitized / http://www.hathitrust.org/access_use#pd-us-google

Fig. 15.



Orthopädische Uebungsscheune in Ma. Außenansicht. Sommer 1916.

zufuhr gesorgt war, verwandelte sich auch der verwahrloste litauische Pferdestall in einen zwar feldmäßigen, aber immerhin allen billigen Anforderungen entsprechenden Uebungsraum. Die Fig. 15, 16 und 17 sind photographische Wiedergaben des Uebungsraumes in

Fig. 16.




Innenansicht des Uebungsraumes, rechte Seite.

Digitized by Google
Original from UNIVERSITY OF CALIFORNIA
Generated on 2019-10-16 13:12 GMT / http://hdl.handle.net/2027/uc1.b3774661
Public Domain in the United States, Google-digitized / http://www.hathitrust.org/access_use#pd-us-google

Ma....., wo er sich während der Sommermonate befand. Fig. 18 ist die Grundsrißskizze dieses Uebungsraums, die besonders die Anordnung der verschiedenen Apparate erkennen läßt.

Während der Wintermonate mußte die medikomechanische Einrichtung in einer großen Scheune untergebracht werden und hier galt es noch ein weiteres Problem zu lösen, nämlich einen so großen Raum einigermaßen ausreichend zu erwärmen. Diese Aufgabe war um so schwieriger, als Ziegel und Baumaterialien außerordentlich knapp waren und nur in geringer Menge geliefert werden konnten.

Fig. 17.

Innenansicht des Uebungsraumes, linke Seite.

Außerdem mußte wegen der Feuersgefahr in der sonst unbewohnten Scheune von dem Einbau eines großen landesüblichen Ofens mit hohem, durch das Schindeldach führenden Schornsteins abgesehen werden. Aber auch diese Aufgabe ließ sich unter Berücksichtigung dieser einschränkenden Faktoren und mit geringen Mitteln zur Zufriedenheit lösen. Auf Anregung des damaligen Corpsarztes, Herrn Oberstabsarzt Dr. Cammert, wurde in der Nähe des Eingangs zum Uebungsraum eine etwa 1½ m breite und 2 m lange niedrige Feuerstelle gebaut, an die sich ein ungefähr 10 m langer, den ganzen Uebungsraum durchsetzender Kanal anschloß, der durch die Wand geleitet wurde und in einiger Entfernung von der Außenwand in

Digitized by Google
Original from UNIVERSITY OF CALIFORNIA
Generated on 2019-10-16 13:12 GMT / http://hdl.handle.net/2027/uc1.b3774661
Public Domain in the United States, Google-digitized / http://www.hathitrust.org/access_use#pd-us-google

einen niedrigen Schornstein mündete. Dieser lange Kanal, der in schräger Richtung leicht anstieg, diente gleichzeitig sowohl zum Abführen der Rauch- und Verbrennungsgase, als auch als Er-

Fig. 18.

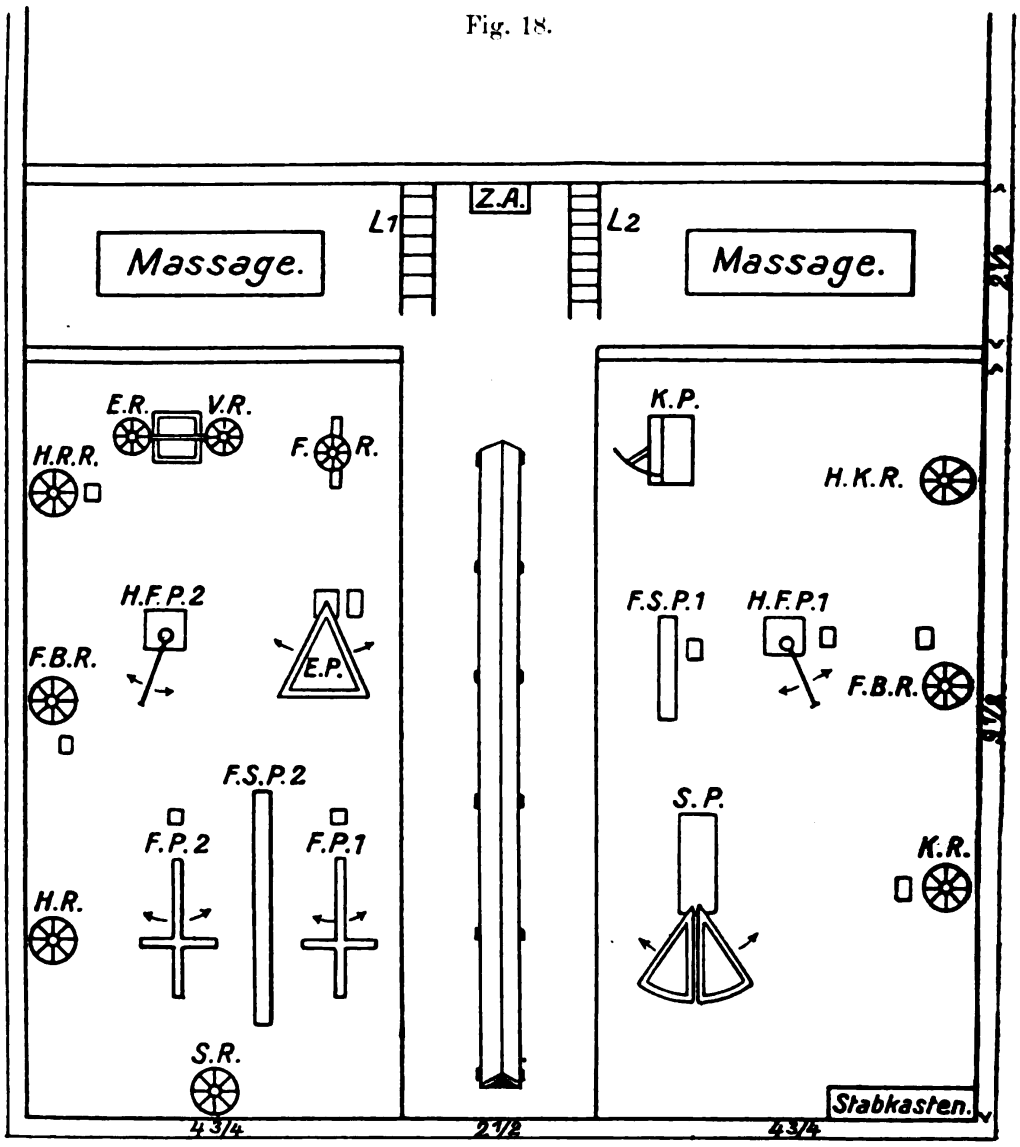


Grundriß und Apparatanordnung des Uebungsraumes in Ma.

wärmungskanal für das Innere des Uebungsraumes. Mittels dieser sehr einfachen und wenig Materialien erfordernden Heizanlage, die in ähnlicher Weise auch bei Treibhäusern vielfach in Gebrauch ist, gelang es selbst in den strengsten Frostperioden, bei 30 und mehr Grad Kälte, stets eine solche Erwärmung des Uebungsraumes zu

Generated on 2019-10-16 13:12 GMT / http://hdl.handle.net/2027/uc1.b3774661
Public Domain in the United States, Google-digitized / http://www.hathitrust.org/access_use#pd-us-google
Digitized by Google
Original from UNIVERSITY OF CALIFORNIA

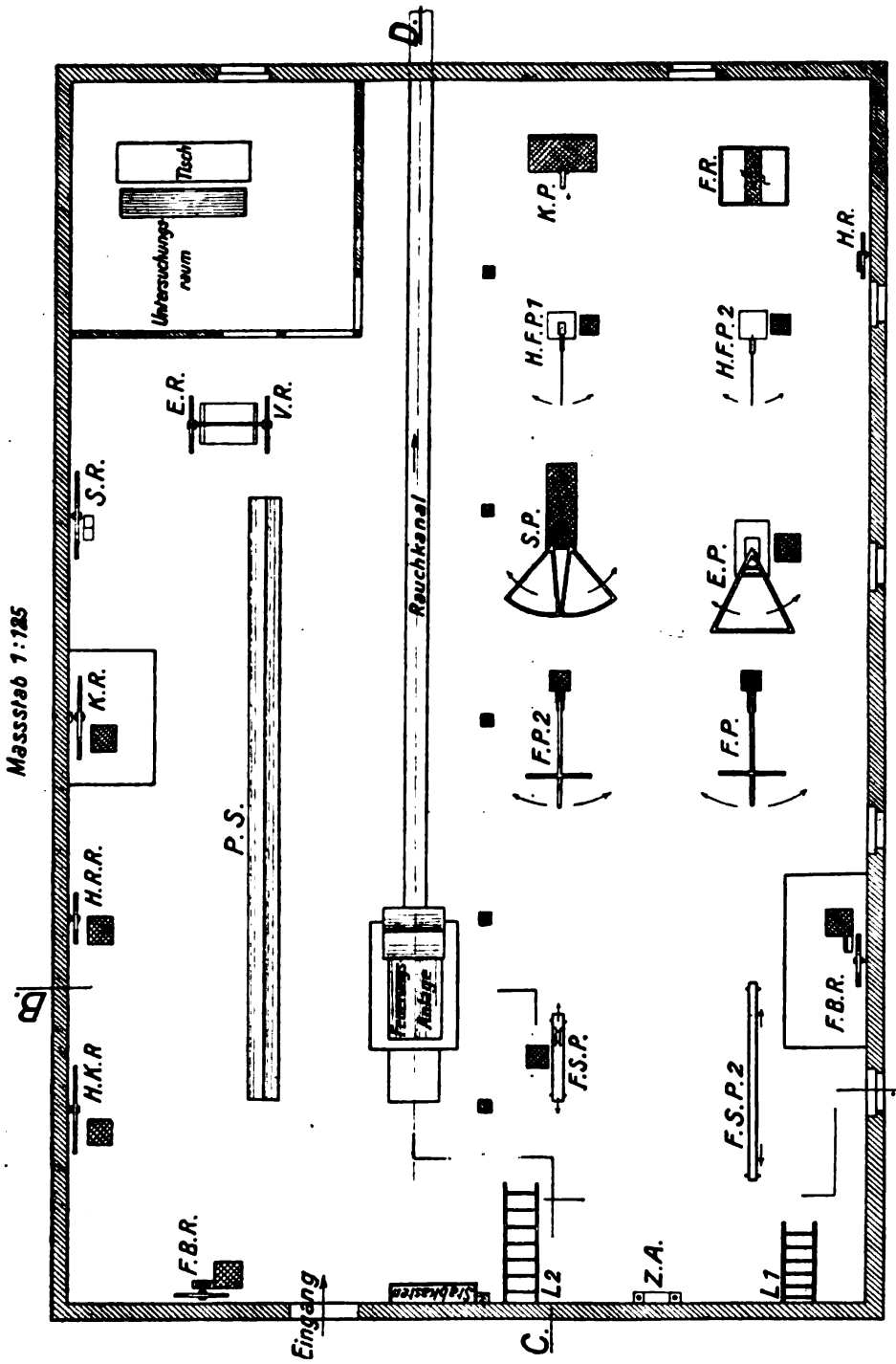


Fig. 19.
Massstab 1:125

Grundriß und Apparatanordnung der medikomechanischen Einrichtung in Mi.

erzielen, daß dauernd und ohne Unterbrechung seine Benutzung erfolgen konnte. Fig. 19 gibt den Grundriß der medikomechanischen Einrichtung während der Winterunterkunft in Mi . . . . . wieder,



Digitized by Google
Original from UNIVERSITY OF CALIFORNIA
Generated on 2019-10-16 13:12 GMT / http://hdl.handle.net/2027/uc1.b3774661
Public Domain in the United States, Google-digitized / http://www.hathitrust.org/access_use#pd-us-google

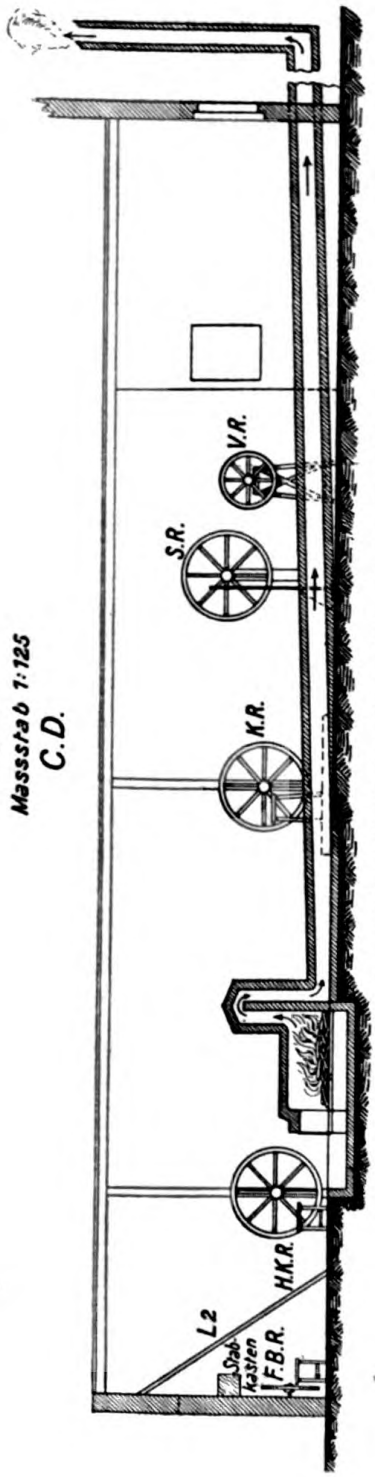


Fig. 20.
Massstab 1:125
C.D.

Heizanlage der medikomechanischen Einrichtung in Mi., Längsschnitt.

und Fig. 20 ist ein Längsriß dieses Uebungsraumes, in dem besonders der Einbau der Heizanlage gut ersichtlich ist.

Die bisher geschilderten Behandlungsverfahren, Massage, Gymnastik, Hyperämiebehandlung mit heißer Luft und Medikomechanik, bildeten die Grundlagen der feldorthopädischen Therapie. Eine Ergänzung erfuhren diese Maßnahmen noch durch einen Faktor, dessen Bedeutung immer mehr gewürdigt wird und dessen planmäßige Ausnutzung für die feldorthopädische Tätigkeit sich geradezu als Notwendigkeit erwies. Es war dies die Beschäftigungstherapie, ein Begriff, bei dem allerdings der Nachdruck auf das Wort Therapie gelegt werden muß.

An Arbeitsgelegenheit bestand in einem Feldlazarett im Osten, wo alles mit den ursprünglichsten Mitteln geschaffen werden mußte, kein Mangel, und jede Arbeitskraft wurde hier mit Freude begrüßt. Aber stets mußte hierbei der Gesichtspunkt gewahrt werden, daß die Kranken nicht schlechthin als Arbeitskräfte verwandt wurden, die nebenher aus irgend einem Grunde auch der Lazarettbehandlung bedurften, sondern daß es sich um Kranke handelte, bei denen gerade die Beschäftigung mit bestimmten Arbeiten einen heilsamen Einfluß auf den Verlauf und die Beseitigung des Leidens versprach. Wenn auch die gebräuchlichen, rein orthopädischen Maßnahmen bereits

Digitized by Google
Original from UNIVERSITY OF CALIFORNIA
Generated on 2019-10-16 13:12 GMT / http://hdl.handle.net/2027/uc1.b3774661
Public Domain in the United States, Google-digitized / http://www.hathitrust.org/access_use#pd-us-google

eine funktionelle Heilung erzielt zu haben schienen, so zeigte es sich dennoch bisweilen, daß bei den Arbeiten des täglichen Lebens immer noch leichte Funktionsverluste hinsichtlich der Ausdauer und der Kraft zurückgeblieben waren, so daß also die funktionelle Heilung nicht immer als restlos zu bezeichnen war. Die Kampftruppe an der Front mußte aber unbedingt verlangen, daß die aus dem Lazarett Entlassenen wieder die volle Herrschaft über ihre körperlichen Kräfte besaßen und daß sie sofort wieder imstande waren, den Dienst vor dem Feinde in vollem Umfange zu erfüllen, und die eiserne Notwendigkeit des Krieges erheischte es als etwas Selbstverständliches, daß ein Ellbogen- oder Handverletzter, der in den Verband der Truppe zurückgekehrt war, auch sofort wieder imstande war, beispielsweise im Handgranatenkampf, seinen Mann zu stehen. Auch der Verletzte selbst mußte das sichere Gefühl des Zutrauens zu sich haben, wieder vollkommen seinen Aufgaben gewachsen zu sein. Nach diesen verschiedenen Richtungen hin bildete nun die Beschäftigungstherapie einen Faktor, der eine durchaus notwendige Ergänzung der übrigen orthopädischen Maßnahmen darstellte.

Bei der Auswahl der Arbeiten durfte nicht bloß die Art des Leidens berücksichtigt werden, ob z. B. eine Verletzung der oberen oder unteren Gliedmaßen vorlag, sondern es mußte auch der Eigenart des Dienstes der Truppe Rechnung getragen werden, der der Verletzte angehörte. Auch die Art und Dauer der Beschäftigung verlangte eine Dosierung. Damit auch hierbei eine regelmäßige ärztliche Ueberwachung möglich war und damit die Kranken selbst stets sich bewußt blieben, daß es sich bei der angeordneten Beschäftigung ebenfalls um eine Heilmaßnahme handelte, wurde Wert darauf gelegt, daß sie sich wenigstens einmal am Tage eine Stunde lang noch an den gemeinsamen orthopädischen Turnübungen beteiligten. Die Beobachtungen, die hierbei gemacht wurden, und zwar sowohl bei den Uebungen als auch bei dem Beschäftigungsdienst, gaben eine sichere und zuverlässige Grundlage für das Urteil ab, ob ein bestehender Funktionsdefekt soweit geheilt bzw. durch kompensatorische Entwicklung anderer Funktionen soweit beseitigt war, daß der Kriegsverwendungsfähigkeit des Kranken nichts mehr im Wege stand.

### 3. Der Dienstbetrieb und seine praktischen Ergebnisse.

Praktisch wurde der Dienstbetrieb in der Weise durchgeführt, daß vor- und nachmittags bestimmte Uebungszeiten festgelegt wurden,

Digitized by Google
Original from UNIVERSITY OF CALIFORNIA
Generated on 2019-10-16 13:12 GMT / http://hdl.handle.net/2027/uc1.b3774661
Public Domain in the United States, Google-digitized / http://www.hathitrust.org/access_use#pd-us-google

im Sommer vormittags von 8—10 und nachmittags von 4½—6: im Winter von 10¼—11¾ und 1½—2½ Uhr. Sonntags fand nur eine einmalige, stark abgekürzte medikomechanische Behandlung statt, an der nur die behandlungsbedürftigsten Kranken teilnahmen. Begonnen wurden die Uebungen mit der orthopädischen Gymnastik, die, wie oben erwähnt, in drei Gruppen ausgeführt wurde. Jede Gruppe beanspruchte etwa 15 Minuten, so daß auf die Gymnastik, einschließlich der Ruhepausen, jedesmal etwa eine Stunde verwandt wurde. Anschließend an die Gymnastik fanden sodann die Uebungen an den medikomechanischen Apparaten statt und zwar vormittags mit einem dreimaligen, nachmittags mit einem zweimaligen Apparatwechsel; die Uebungsdauer an jedem Apparat betrug durchschnittlich 15—20 Minuten. Die Massage und Heißluftbehandlung wurde anfangs, als die Krankenzahl noch kleiner war, während der medikomechanischen Uebungen ausgeführt. Später erwies es sich jedoch als zweckmäßig, auch für diese Behandlungsmethoden gesonderte Zeiten festzusetzen, die in die Nachmittagsstunden verlegt wurden.

Die vollkommen gleichmäßige Uebungsfolge und die strenge Innehaltung der festgelegten Zeiten gestatteten eine leichte Ueberwachung des gesamten Betriebes. Zur weiteren Kontrolle wurden außerdem noch Verordnungsscheine ausgegeben, die insbesondere bei den medikomechanischen Uebungen jede willkürliche Benutzung nicht geeigneter Apparate ausschlossen und die jedesmal für die Dauer des laufenden Monats ausgestellt wurden. Sie enthielten Namen und Truppenteil des Kranken, die Art der Erkrankung, die ärztlichen Verordnungen mit genauer Angabe der Apparate, den Beginn und Abschluß der orthopädischen Behandlung, letzterer mit dem Vermerk des Behandlungsergebnisses, ob dienstfähig oder nicht. Durch Verlesen dieser Verordnungsscheine, welche der Sanitätsunteroffizier vom Dienst in Verwahrung hatte, wurde jedesmal vor Beginn der Uebungen festgestellt, daß sämtliche Kranke erschienen waren. In einem auf dem Schein befindlichen Monatsschema mußte sodann der Sanitätsunteroffizier vom Dienst sofort durch Striche einen Vermerk machen, sobald bei dem Kranken die verordnete Behandlung durchgeführt war. Die ausgefüllten Verordnungsscheine gaben eine gute Uebersicht über den Umfang der Behandlung und bildeten die Grundlage für weitere Zusammenstellungen. Das Muster eines solchen Verordnungsscheines, der sich in dieser Form sehr gut bewährt hat und für jede Massenbehandlung nur zu empfehlen ist, wird nachstehend wiedergegeben.

Digitized by Google
Original from UNIVERSITY OF CALIFORNIA
Generated on 2019-10-16 13:13 GMT / http://hdl.handle.net/2027/uc1.b3774661
Public Domain in the United States, Google-digitized / http://www.hathitrust.org/access_use#pd-us-google

Nr. .....

**Verordnungs-Schein.**

| Name | Dienstgrad | Truppenteil |
|---|---|---|
| | | |

Krankheit: .....

Laz.-Aufnahme: ..... Laz.-Entlassung: .....

Beginn der orthop. Behdlg.: ..... Abschluß der orthop. Behdlg.: .....

| | 1 | 2 | 3 | 4 | 5 | 6 | 7 | 8 | 9 | 10 | 11 | 12 | 13 | 14 | 15 | 16 | 17 | 18 | 19 | 20 | 21 | 22 | 23 | 24 | 25 | 26 | 27 | 28 | 29 | 30 | 31 |
|---|---|---|---|---|---|---|---|---|---|---|---|---|---|---|---|---|---|---|---|---|---|---|---|---|---|---|---|---|---|---|---|
| Freiübungen . . . . | | | | | | | | | | | | | | | | | | | | | | | | | | | | | | | |
| Apparate . . . . . | | | | | | | | | | | | | | | | | | | | | | | | | | | | | | | |
| Massage . . . . . | | | | | | | | | | | | | | | | | | | | | | | | | | | | | | | |
| Heißluftbehandlung | | | | | | | | | | | | | | | | | | | | | | | | | | | | | | | |

Was die Ergebnisse anbetrifft, so kann hierfür eine Berichtszeit von 9 Monaten zugrunde gelegt werden [1]). In diesem Zeitraum wurden 377 Fälle behandelt, von denen 63 auf die Gruppe der Schußverletzungen, 126 auf die Gruppe der traumatischen Knochen- und Gelenkerkrankungen ohne Wunden, 19 auf die Gruppe der orthopädischen Nachbehandlungsfälle nach Operationen, 57 auf die Gruppe der alten Defekte und 75 auf die Gruppe der rheumatischen Erkrankungen fielen. Abgeschlossen wurde die orthopädische Behandlung in 332 Fällen, 45 Fälle standen noch in Behandlung. Durchschnittlich wurden am Tage in den ersten Monaten 21, in den letzten Monaten 35 Fälle behandelt. Ueber den Umfang der Krankenbewegung in den einzelnen Monaten gibt die nachstehende Tabelle I näheren Aufschluß.

Für die Beurteilung der Behandlungserfolge lassen sich 332 Fälle verwerten, bei denen die orthopädische Behandlung ihren Abschluß fand. Von diesen 332 Fällen konnten 248 Fälle, also 85,5 % wieder dienstfähig entlassen werden und zwar in der überwiegenden Mehrzahl direkt zur Truppe (267 Fälle = 80 %), in einem kleineren Bruchteil (17 Fälle = 5,5 %) auf dem Wege über die Genesungskompanie.

[1]) Die Arbeit wurde im Januar 1917 niedergeschrieben.

Digitized by Google
Original from UNIVERSITY OF CALIFORNIA
Generated on 2019-10-16 13:12 GMT / http://hdl.handle.net/2027/uc1.b3774661
Public Domain in the United States, Google-digitized / http://www.hathitrust.org/access_use#pd-us-google

Tabelle I.

| Monat | Bestand | Zugang | Gesamtzahl der Behandelten | Gesamtzahl der Einzelbehandlungen | Durchschnittlich wurden täglich behandelt | Die Behandlung wurde abgeschlossen bei | In Behandlung verblieben noch |
|---|---|---|---|---|---|---|---|
| April . . . | — | 35 | 35 | 328 | 10,1 | 29 | 6 |
| Mai . . . | 6 | 42 | 48 | 586 | 18,9 | 21 | 27 |
| Juni . . . | 27 | 31 | 58 | 614 | 20,5 | 26 | 32 |
| Juli . . . | 32 | 76 | 108 | 862 | 28,1 | 86 | 22 |
| August . . | 22 | 45 | 67 | 676 | 22,7 | 35 | 32 |
| September . | 32 | 25 | 57 | 693 | 23,1 | 35 | 22 |
| Oktober . . | 22 | 44 | 66 | 1035 | 33,4 | 26 | 40 |
| November . | 40 | 37 | 77 | 983 | 32,8 | 39 | 38 |
| Dezember . | 38 | 42 | 80 | 1179 | 38,0 | 35 | 45 |

In etwa einem Achtel der Fälle — 48 Fällen — fand die orthopädische Behandlung einen Abschluß, ohne daß ein Endergebnis erzielt wurde. Bei einem Teil dieser Fälle waren Verlegungen auf andere Stationen notwendig (22 Fälle), weil außer dem orthopädischen Leiden sich noch ein anderes Leiden entwickelt hatte, dessen Behandlung in den Vordergrund gestellt werden mußte. Ein weiterer Teil dieser Fälle (26 Fälle) mußte abtransportiert werden. Der Grund für den Abtransport lag bei diesen Fällen weniger in der Art des Leidens, als vielmehr in äußeren Umständen. In den ersten Monaten mußten häufiger Kranke nach rückwärts zwecks Röntgenuntersuchung transportiert werden, weil in dieser Zeit noch kein Feldröntgenwagen in der Nähe zur Verfügung stand; in einem anderen Teil der Fälle erfolgte der Abtransport auf militärischen Befehl, weil das Lazarett in stärkerer Aufnahmebereitschaft gehalten werden mußte. Wie sich im einzelnen das Verhältnis der dienstfähig Entlassenen zu den nichtdienstfähig Entlassenen in den verschiedenen Monaten gestaltete, geht aus der nächsten Tabelle II hervor.

Die Frage, innerhalb welchen Zeitraumes im Durchschnitt die Dienstfähigkeit durch die orthopädische Behandlung erreicht wurde, läßt sich nicht einheitlich beantworten, da die Verschiedenheit des Materials, nicht bloß der einzelnen Gruppen, sondern auch der Fälle innerhalb der einzelnen Gruppen recht erheblich war. Während ein Kranker aus der Gruppe der rheumatischen Muskelerkrankungen im Durchschnitt meist nach 8 Tagen das Lazarett verließ, bedurfte ein Kranker, der in die orthopädische Nachbehandlungsgruppe ge-

Digitized by Google
Original from UNIVERSITY OF CALIFORNIA
Generated on 2019-10-16 13:12 GMT / http://hdl.handle.net/2027/uc1.b3774661
Public Domain in the United States, Google-digitized / http://www.hathitrust.org/access_use#pd-us-google

Tabelle II.

| Monat | Abgeschlossen wurde die Behandlung bei | Hiervon wurden dienstfähig entlassen | Und zwar | | Aus orthop. Behandlung | | |
|---|---|---|---|---|---|---|---|
| | | | direkt zur Truppe | zur Genesungskompanie | als nicht dienstfähig entlassen wurden | und zwar wegen Verlegung | und zwar wegen Abtransport |
| April . . . | 29 Fällen | 25 | 22 | 3 | 4 | 1 | 3 |
| Mai . . . | 21 „ | 16 | 14 | 2 | 5 | 2 | 3 |
| Juni . . . | 26 „ | 25 | 21 | 4 | 1 | — | 1 |
| Juli . . . | 86 „ | 75 | 74 | 1 | 11 | 6 | 5 |
| August . . | 35 „ | 33 | 32 | 1 | 2 | 1 | 1 |
| September . | 35 „ | 23 | 20 | 3 | 12 | 1 | 11 |
| Oktober . . | 26 „ | 20 | 20 | — | 6 | 6 | — |
| November . | 39 „ | 34 | 31 | 3 | 5 | 3 | 2 |
| Dezember . | 35 „ | 33 | 33 | — | 2 | 2 | — |

hörte, und der z. B. wegen einer schweren Fingerversteifung nach Handphlegmone der orthopädischen Abteilung überwiesen war, bis zu seiner Dienstfähigkeit ebensovieler Wochen; ebenso wurde ein Kranker, der in die Gruppe der traumatischen Knochen- und Gelenkerkrankungen gehörte, und der sich nur eine einfache, unkomplizierte Fußverstauchung zugezogen hatte, selbstverständlich weit früher dienstfähig, als ein zur selben Gruppe gehöriger Kranker, bei dem die Fußverstauchung beispielsweise noch mit einem Knöchelbruch kompliziert war. Immerhin aber lassen sich gewisse Anhaltspunkte über die Durchschnittsbehandlungsdauer bis zur Erreichung der Dienstfähigkeit gewinnen, wenn man die Gesamtzahl der dienstfähig Entlassenen mit der Gesamtzahl der Behandlungstage vergleicht, die bis zur Erreichung der Dienstfähigkeit notwendig waren; man muß sich hierbei nur darüber klar sein, daß das gewonnene Ergebnis lediglich die Bedeutung eines Vergleichswertes besitzt. Hierüber gibt die folgende Tabelle III Aufschluß.

Tabelle III.

| Monat | Gesamtzahl der gesund Entlassenen | Gesamtzahl der Behandlungstage | Durchschnittliche Behandlungsdauer Tage |
|---|---|---|---|
| April . . . . . | 25 | 234 | 9,4 |
| Mai . . . . . | 16 | 158 | 9,9 |
| Juni . . . . . | 25 | 417 | 16,7 |

Digitized by Google
Original from UNIVERSITY OF CALIFORNIA
Generated on 2019-10-16 13:12 GMT / http://hdl.handle.net/2027/uc1.b3774661
Public Domain in the United States, Google-digitized / http://www.hathitrust.org/access_use#pd-us-google

| Monat | Gesamtzahl der gesund Entlassenen | Gesamtzahl der Behandlungstage | Durchschnittliche Behandlungsdauer Tage |
|---|---|---|---|
| Juli . . . . . | 75 | 1065 | 14,2 |
| August . . . . | 33 | 473 | 14,3 |
| September . . . | 23 | 487 | 21,2 |
| Oktober . . . . | 20 | 399 | 20,0 |
| November . . . | 34 | 1197 | 35,2 |
| Dezember . . . | 33 | 657 | 19,9 |

Insgesamt waren also bei den 284 dienstfähig Entlassenen, wie die vorstehende Tabelle zeigt, 5087 Behandlungstage erforderlich, so daß im Gesamtdurchschnitt auf jeden Fall eine Behandlungszeit von etwa 2½—3 Wochen kam. In den einzelnen Monaten schwankte die Durchschnittsbehandlungsdauer oft recht erheblich und zeigte im allgemeinen eine Neigung zum Steigen. Während in den ersten Monaten, wo verhältnismäßig viel leichte Fälle zur Behandlung gelangten, das Mittel der Behandlungsdauer beträchtlich unter dem Gesamtdurchschnitt lag, stieg es in den späteren Monaten meist nicht unerheblich über denselben und im Monat November ergab sich hierfür sogar einmal ein Zeitraum von 5 Wochen. Dieser Monat bildete aber insofern eine Ausnahme, als gerade in dieser Zeit der orthopädischen Abteilung eine größere Anzahl Garnisonverwendungsfähiger zugewiesen wurde, die mehr oder weniger erhebliche alte Schäden aufwiesen. Wie die vorstehenden Zahlen ergeben, ist infolge der planmäßigen Durchführung der orthopädischen Behandlung ein verhältnismäßig hoher Prozentsatz von Verletzungen und Erkrankungen des Bewegungsapparates (85,5 %) in einem verhältnismäßig kurzen Zeitraum bereits im Felde wieder zur Heilung bzw. zur Wiederherstellung der Dienstfähigkeit gebracht worden.

Den Vorteil hiervon haben zunächst die Kranken selbst, die, rasch wieder hergestellt, bereits nach wenigen Wochen in ihren gewohnten Kameradenkreis zurückkehren konnten, aber auch die Truppe, der hierdurch eine Reihe bewährter und erfahrener Feldsoldaten erhalten blieb. Weiterhin sind aber auch in einem nicht unbeträchtlichen Teil der Fälle durch die frühzeitige Anwendung der orthopädischen Heilmittel schwere Gelenkversteifungen und Deformierungen verhütet worden, und in dieser Hinsicht ist zweifellos auch einer Reihe von Invalidisierungen und Rentenverfahren mit Erfolg vorgebeugt worden. Es ist eine unbestrittene, von allen Fachleuten

Digitized by Google
Original from UNIVERSITY OF CALIFORNIA
Generated on 2019-10-16 13:12 GMT / http://hdl.handle.net/2027/uc1.b3774661
Public Domain in the United States, Google-digitized / http://www.hathitrust.org/access_use#pd-us-google

anerkannte Tatsache, daß bei glatten, nicht infizierten, artikulären und paraartikulären Verletzungen die möglichst frühzeitige Bewegungsbehandlung der beste Schutz gegen Defektheilungen und Funktionsausfälle ist, und die hier im Felde gemachten Erfahrungen bestätigen diese Tatsache in vollem Umfange. Es würde zu weit führen, die hierher gehörigen Fälle eingehender zu besprechen; nur ein Fall möge als Beispiel hier kurz Erwähnung finden.

Der Pionier S. erhielt bei einem Sturmangriff am 23. Juni 16 einen Gewehrschuß durch das linke Ellbogengelenk. Nach der Lage des Schußkanals und nach den Begleiterscheinungen mußte eine Lochfraktur beider Vorderarmknochen in der Epiphysengegend unter Mitbeteiligung des Gelenks vorliegen. Im Ellbogengelenk selbst bestand ein sehr starker Bluterguß, der in den ersten 8 Tagen hohes Fieber verursachte, dann aber bis zum 5. Juli soweit aufgesaugt war, daß die orthopädische Behandlung voll einsetzen konnte. Nach 24tägiger orthopädischer Behandlung war die Heilung bereits so weit vorgeschritten, daß vollkommen freie Gelenkbeweglichkeit und gute Ausdauer und Kraft im Gelenk bestand, so daß S. am 31. Juli 16 voll dienstfähig zur Truppe entlassen werden konnte und zwar auf seinen persönlichen Wunsch, obwohl ihn als Pionier kein leichter Dienst erwartete. Dieser Fall stellte etwa keineswegs einen vereinzelten Glanzfall dar, sondern er bildete erfreulicherweise die Regel bei den 63 zur orthopädischen Frühbehandlung gelangten Schußverletzungen und läßt besonders den Wert der Prophylaxe erkennen.

Noch ein weiterer Gesichtspunkt, der mit der planmäßigen Durchführung der orthopädischen Behandlung eng verknüpft ist, verdient einen kurzen Hinweis. Sämtliche Behandlungsmaßnahmen, die hierbei zur Anwendung gelangen, zeichnen sich dadurch aus, daß sie sich ausschließlich physikalisch-mechanischer Mittel bedienen, die wenigstens in der hier beschriebenen Weise keinerlei Kosten verursachen und die insbesondere auch keine Anforderungen an unseren Arzneimittelschatz stellen. Wenn man bedenkt, welche Mengen von öligen und spirituösen Einreibungen, Linimenten, Salben, Tinkturen u. dgl. bei Knochen- und Gelenkerkrankungen und welche Massen von antirheumatischen Mittel und Arzneien bei rheumatischen Leiden im allgemeinen verwandt werden, sobald diese Krankheiten nicht orthopädisch behandelt werden, so dürfte der Gesichtspunkt der Kostenersparnis und der Schonung der Arzneibestände recht schwer ins Gewicht fallen, besonders in einem Kriege, der mit

Digitized by Google
Original from UNIVERSITY OF CALIFORNIA
Generated on 2019-10-16 13:12 GMT / http://hdl.handle.net/2027/uc1.b3774661
Public Domain in the United States, Google-digitized / http://www.hathitrust.org/access_use#pd-us-google

gleicher Erbitterung nicht bloß auf militärischem, sondern auch auf wirtschaftlichem Gebiete geführt wird.

Das Gesamtergebnis der feldorthopädischen Tätigkeit läßt sich somit kurz dahin zusammenfassen, daß mit dieser Therapie eine Heilmethode im Felde Eingang gefunden hatte, die in kurzen Behandlungszeiten außerordentlich günstige Erfolge gezeitigt hat, die einen hohen Prozentsatz des einschlägigen Krankenmaterials ($^7/_8$ der Fälle) zur völligen Heilung brachte und somit der Truppe in der Erhaltung ihres felddiensterfahrenen Bestandes außerordentlich gute Dienste erwies, die ferner in einem beträchtlichen Prozentsatz der Entwicklung von Deformierungen vorbeugte und damit die Gefahr der Invalidisierung einschränkte und die schließlich in dieser Beziehung, indirekt, im Hinblick aber auf die Arzneimittelschonung, auch direkt in hohem Grade kostenersparend arbeitete.

---

Anhang.

## Turnvorschrift und Uebungsfolge der orthopädischen Turnübungen.

### I. Gruppe: Freiübungen.

**Kommando.** Grundstellung: Hacken geschlossen, Beine gestreckt, Hände auf beide Darmbeinkämme mit Daumen nach hinten gestützt. Arme im Ellbogen leicht gebeugt in der Seitenebene des Körpers. Brust heraus, Leib leicht eingezogen.

**1. Uebung.** Kopf vorwärts beugen (in 2 Zeiten). Bei Kommando 1: Beugen; 2: Aus der Beugestellung in die Grundstellung zurück.

**2. „** Kopf rechts und links beugen.

**3. „** Kopf rechts und links drehen.

**4. „** Kopf rechts rollen.

**5. „** Kopf links rollen.

**6. „** Rechtes Bein vorwärts strecken.

**7. „** Linkes Bein vorwärts strecken.

**8. „** Rechtes Bein seitwärts strecken.

**9. „** Linkes Bein seitwärts strecken.

**10. „** Rechtes Bein vorwärts strecken und linkes Knie beugen.

**11. „** Linkes Bein vorwärts strecken und rechtes Knie beugen.

**12. „** Rechtes Bein seitwärts strecken und linkes Knie beugen.

**13. „** Linkes Bein seitwärts strecken und rechtes Knie beugen.

**14. Uebung.** Vorkommando: Rechtes Bein vorwärts strecken.

Aus dieser Stellung Hauptkommando (in 2 Zeiten): 1. Das rechte Bein seitwärts rückwärts führen; 2. vorwärts schwingen.

Schlußkommando: Grundstellung.

Digitized by Google
Original from UNIVERSITY OF CALIFORNIA
Generated on 2019-10-16 13:12 GMT / http://hdl.handle.net/2027/uc1.b3774661
Public Domain in the United States, Google-digitized / http://www.hathitrust.org/access_use#pd-us-google

**15. Uebung.** Vorkommando: Linkes Bein vorwärts strecken.
Hauptkommando: Linkes Bein seitwärts rückwärts führen und vorwärts schwingen.
Schlußkommando: Grundstellung.

**16. Uebung.** Fersen heben und Knie beugen (in 4 Zeiten). Auf 1: Fersen heben; auf 2: Knie beugen bei gehobenen Fersen; auf 3: Zurück in Streckstellung der Knie bei gehobenen Fersen; auf 4: Fersen senken in Grundstellung.

**17. Uebung.** Rumpf vorwärts beugen (Kopf gestreckt halten): in 2 Zeiten.

**18.** „ Rumpf rechts und links beugen (in 2 Zeiten).

**19.** „ Rumpf rechts und links drehen (in 2 Zeiten).

**20.** „ Rumpf rechts rollen.

**21.** „ Rumpf links rollen.

Anmerkung: Bei Rumpfübungen ist darauf zu achten, daß sie aus der Gelenkverbindung zwischen Lendenwirbel und Kreuzbein ausgeführt werden, aber nicht aus den Hüften. — Schlußkommando: Stillgestanden! Wegtreten! — **Pause.**

## II. Gruppe: Stabübungen.

Die Stäbe haben etwa die Länge: Fußboden bis Schwertfortsatz des Brustbeines des stehenden Mannes (1,2—1,3 m).

Kommando. Grundstellung: Stab vor. (Stäbe werden mit gestreckten Armen in ruhiger Körperhaltung vor den Leib gehalten.)

Vorkommando: Arme beugen. (Ellbogen kräftig gebeugt und seitwärts rückwärts gehalten; Brustkorb gespannt, Stäbe in Höhe der Brustwarzen.)

**1. Uebung.** Arme vorwärts strecken (in 2 Zeiten). 1: Vorwärts strecken; 2: Zurück in die Stellung des Vorkommandos.

**2.** „ Arme aufwärts strecken.
Schlußkommando: Stab ab in Grundstellung.

**3.** „ Stab aufwärts schwingen und rechtes Bein vorwärts strecken
**4.** „ Stab aufwärts schwingen und linkes Bein vorwärts strecken
**5.** „ Stab aufwärts schwingen und rechtes Bein seitwärts strecken
**6.** „ Stab aufwärts schwingen und linkes Bein seitwärts strecken
} nur nach Bedarf

**7.** „ Stab aufwärts schwingen, rechtes Bein vorwärts strecken und linkes Knie beugen.

**8.** „ Stab aufwärts schwingen, linkes Bein vorwärts strecken und rechtes Knie beugen.

**9.** „ Stab aufwärts schwingen, rechtes Bein seitwärts strecken und linkes Knie beugen.

**10.** „ Stab aufwärts schwingen, linkes Bein seitwärts strecken und rechtes Knie beugen.

Digitized by Google
Original from UNIVERSITY OF CALIFORNIA
Generated on 2019-10-16 13:12 GMT / http://hdl.handle.net/2027/uc1.b3774661
Public Domain in the United States, Google-digitized / http://www.hathitrust.org/access_use#pd-us-google

**11. Uebung.** Fersen heben, Knie beugen und Stab aufwärts strecken (in 4 Zeiten). Auf 1: Fersen heben und Stab in Brusthöhe gebeugt halten: auf 2: Knie beugen bei gehobenen Fersen und Stab mit gestreckten Armen aufwärts halten; auf 3: Knie wieder gestreckt bei noch gehobenen Fersen und Stab wieder in Brusthöhe: auf 4: Fersen senken und Stab ab zur Grundstellung.

**12. Uebung.** Vorkommando: Stab aufwärts strecken.
Rumpf vorwärts beugen.

**13.** „ Rumpf rechts und links beugen.

**14.** „ Rumpf rechts und links drehen.

**15.** „ Rumpf rechts rollen.

**16.** „ Rumpf links rollen.
Schlußkommando: Stab ab (in 2 Zeiten).

**17. Uebung.** Stab überschwingen.

**18.** „ Stab auf beide Schultern legen.

**19.** „ Stab auf die rechte Schulter legen.

**20.** „ Stab auf die linke Schulter legen.
(Bei den Stabübungen 17—20 ist der Stab breit zu fassen.)

**21. Uebung.** Vorkommando: Stab rückwärts nehmen. (Hände, Hüften fest, Stäbe werden von den Ellbogen gegen die letzten Brustwirbel gepreßt, Brustkorb gespannt.)
Rumpf vorwärts beugen.

**22. Uebung.** Rumpf rechts und links beugen.

**23.** „ Rumpf rechts und links drehen.

**24.** „ Rumpf rechts rollen.

**25.** „ Rumpf links rollen.
Schlußkommando: Stab vor.

**26. Uebung.** Vorkommando: Ausfallstellung rechts. (Rechtes Bein vorgestreckt, schwebend; Körper ruht auf gebeugtem linken Bein; Stab in Beugehaltung.)
Ausfall rechts. (Stab wird vorgestreckt; rechtes Bein gebeugt, trägt die Körperlast; linkes Bein gestreckt, schwebend.)

**27. Uebung.** Vorkommando: Ausfallstellung links.
Ausfall links.

(Halt — Grundstellung — Wegtreten — **Pause.**)

## III. Gruppe: Griffübungen.

(Holzgriffe in Form von Hantelgriffen; Hanteln.)

Vorkommando: Stillgestanden. Arme beugen.

**1. Uebung.** Arme vorwärts strecken.

**2.** „ Arme seitwärts strecken.

**3.** „ Arme aufwärts strecken.

**4.** „ Arme rückwärts strecken.
Schlußkommando: Arme ab. Grundstellung.

**5.** „ Arme vorwärts aufwärts schwingen, rechtes Bein vorwärts strecken, linkes Knie beugen.

Digitized by Google
Original from UNIVERSITY OF CALIFORNIA
Generated on 2019-10-16 13:12 GMT / http://hdl.handle.net/2027/uc1.b3774661
Public Domain in the United States, Google-digitized / http://www.hathitrust.org/access_use#pd-us-google

**6. Uebung.** Arme vorwärts aufwärts schwingen, linkes Bein vorwärts strecken, rechtes Knie beugen.
**7.** „ Arme seitwärts aufwärts schwingen, rechtes Bein seitwärts strecken, linkes Knie beugen.
**8.** „ Arme seitwärts aufwärts schwingen, linkes Bein seitwärts strecken, rechtes Knie beugen.
**9.** „ Fersen heben, Knie beugen und Arme seitwärts strecken (in 4 Zeiten). Ausführung wie II. 11.
**10. Uebung.** Vorkommando: Arme aufwärts strecken.
Rumpf vorwärts beugen.
**11.** „ Rumpf rechts und links beugen.
**12.** „ Rumpf rechts und links drehen.
**13.** „ Rumpf rechts rollen.
**14.** „ Rumpf links rollen.
Schlußkommando: Arme ab.
**15. Uebung.** Vorkommando: Arme vorwärts strecken.
Arme seitwärts rückwärts führen und vorwärts schwingen.
Schlußkommando: Arme ab.
**16. Uebung.** Vorkommando: Arme beugen.
Arme aufwärts strecken und rückwärts werfen.
Schlußkommando: Arme ab.
**17. Uebung.** Vorkommando: Arme vorwärts strecken.
Rumpf rechts und links drehen.
Schlußkommando: Arme ab.
**18. Uebung.** Vorkommando: Arme aufwärts strecken.
Arme vorwärts kreisen.
**19.** „ Arme rückwärts kreisen.
Schlußkommando: Arme ab.
**20. Uebung.** Vorkommando: Ausfallstellung rechts. (Rechtes Bein wird schwebend vorgestreckt, der Körper ruht auf dem gebeugten linken Bein als Standbein; Griffe in Brustbeugehaltung.)
Ausfall rechts. (Rechtes Bein wird mit gebeugtem Knie aufgesetzt und dient als Standbein, linkes Bein wird schwebend rückwärts gestreckt, rechter Arm wird vorwärts schräg aufwärts gestreckt; linker Arm rückwärts schräg abwärts, so daß beide Arme in einer geraden Linie sich befinden und schräg von hinten unten nach vorne oben weisen.)
Schlußkommando: Grundstellung.
**21. Uebung.** Vorkommando: Ausfallstellung links. (Wie Vorkommando bei 20., nur umgekehrt.)
Ausfall links. (Wie Uebung 20, nur umgekehrt.)
Schlußkommando: Grundstellung. Wegtreten. — **Pause.**

## Erläuterungen und Ausführungsbestimmungen.

1. Die Uebungen werden mit Ausnahme von I. 16, II. 11 und III. 9 in 2 Zeiten ausgeführt; die Vorkommandos für die Ausgangsstellung der einzelnen Uebungen sind daher genau zu beachten.

Digitized by Google
Original from UNIVERSITY OF CALIFORNIA
Generated on 2019-10-16 13:12 GMT / http://hdl.handle.net/2027/uc1.b3774661
Public Domain in the United States, Google-digitized / http://www.hathitrust.org/access_use#pd-us-google

2. Auf richtige Körperhaltung auch während der Uebungen selbst ist genau zu achten. Es werden nur die kommandierten Bewegungen ausgeführt, ohne Mitbewegungen des übrigen Körpers. Es kommt nicht nur auf die Bewegungsübung der gerade besonders in Tätigkeit versetzten Muskeln an, sondern gleichzeitig auch auf die Haltungsübung der übrigen Körpermuskulatur, die die Aufgabe hat, trotz und nach Ausschaltung der gerade in Bewegung versetzten Muskeln den Körper in der vorgeschriebenen Haltung zu erhalten.
3. Bei den Uebungen sind genau die Unterschiede zwischen „strecken, schwingen, werfen" usw. zu beachten.
4. Da sich die Uebungen planmäßig aufeinander aufbauen, so ist die Reihenfolge streng innezuhalten. Die Uebungen sind so zusammengestellt, daß leichtere Uebungen, z. B. reine Atemübungen, mit schwierigen abwechseln und reine „Erholungsübungen" darstellen.
5. Die Uebungen sind durchweg wechselseitig für rechts und links auszuführen.

   Bei einem leistungsgeschwächten Unterschenkel, z. B. nach einer geheilten Schußverletzung, kommt es nämlich nicht allein darauf an, daß dessen Bewegungsfähigkeit — etwa durch Vorstrecken des linken Beines — geübt wird, sondern auch dessen Standfähigkeit. Der Verletzte muß es erst wieder lernen, auf dem geschwächten Bein zu stehen, bis er auf diesem das Körpergewicht in der gleich sicheren Weise tragen kann, wie auf dem nicht geschädigten Bein. Das Vorstrecken des gesunden linken Beines ist zwar bei einer rechtsseitigen Unterschenkelschwäche eine direkte Bewegungsübung für die Muskeln des gesunden Beines; zugleich aber ist es eine außerordentlich kräftige Standübung für das geschädigte Bein, weil dieses bei einer solchen Uebung die ganze Körperlast zu tragen hat.

   Die wechselseitige Ausführung der Uebung ist auch aus dem Grunde geboten, damit die stärker beanspruchte Seite bei der Uebung der weniger angestrengten Seite eine Gelegenheit zur Erholung hat. Ferner erleichtert die Uebung auf der gesunden Seite der geschädigten Seite die Wiedererlernung der Fähigkeiten, die diese infolge der Schädigung verloren hat und erst wieder erlernen muß. Die sog. „Koordination der Bewegungen" findet bei wechselseitigen Uebungen eine wesentliche Förderung.
6. Die Uebungen sind sehr langsam auszuführen und sollen sich in ihrem Zeitmaß einer ruhigen und tiefen Atmung anpassen. Es muß berücksichtigt werden, daß ein geschädigter Körperteil sowohl die Bewegungsübungen als auch die Standübungen zunächst außerordentlich zögernd und unsicher ausführt. Das Zeitmaß des Kommandos muß diesen Verhältnissen unbedingt Rechnung tragen und auf den schwächsten Uebungsteilnehmer Rücksicht nehmen.
7. Jede Uebung soll 3—5mal wiederholt werden. Rechnet man auf die einmalige Ausführung einer Uebung 8—10 Sekunden, so beansprucht die 3—5malige Wiederholung derselben etwa $^3/_4$ Minuten, und da jede Gruppe im Durchschnitt sich aus 20 Uebungen zusammensetzt, so verlangt die ganze Gruppe im Durchschnitt eine Zeitdauer von 15 Minuten. Mit den Pausen von etwa je 5 Minuten erfordern somit die drei Gruppen der gemeinsamen orthopädischen Turnübungen einen Zeitraum von einer Stunde.

Digitized by Google
Original from UNIVERSITY OF CALIFORNIA
Generated on 2019-10-16 13:12 GMT / http://hdl.handle.net/2027/uc1.b3774661
Public Domain in the United States, Google-digitized / http://www.hathitrust.org/access_use#pd-us-google

XVI.

Aus dem Reservelazarett 3, Aachen, Abteilung Kgl. Maschinenbauschule (Chefarzt: Oberarzt Dr. Kirsch).

# Ueber angeborenen Mangel der beiden Kniescheiben.

Von

Dr. **Heinrich Luxembourg,**

ord. Arzt, Facharzt für Chirurgie und Orthopädie.

Mit 1 Abbildung.

Völliger, seit Geburt bestehender Mangel der beiden Kniescheiben ohne jegliche Funktionsstörung bei sonst normalem Körperbau und Fehlen jeder anderen Deformität ist ein bisher äußerst selten beobachteter Befund. Die Veröffentlichung einer solchen Mißbildung, die ich bei einem wegen Phlegmone des Unterschenkels im Lazarett behandelten Soldaten klinisch und röntgenologisch feststellen konnte, erscheint mir daher durchaus berechtigt.

Fälle von Mangel einer oder beider Kniescheiben, abnormer Kleinheit oder Spaltbildung derselben bei Vorhandensein sonstiger kongenitaler Deformitäten, wie Genu recurvatum, Subluxationen oder Luxationen der Komponenten des Kniegelenks, oft nur der Patella allein, ferner Pes planus, valgus oder equino-varus, Defekten der Oberschenkel- oder Unterschenkelknochen, Luxationen im Hüftgelenk und anderer, sind zumal den Kinderärzten und Orthopäden bekannt und in größerer Anzahl beschrieben worden; ich weise nur hin auf die Arbeiten von Brunner, Potel, Fargeas, Joachimsthal, Bogen, Ewald, Kofmann und Rubin.

Die erste Mitteilung über gänzliches Fehlen der Kniescheiben ohne sonstige Mißbildung stammt aus dem Jahre 1833. In Müllers Archiv 1834 findet sich S. 177 folgende kurze Notiz, die ich der Abhandlung Bogens (Ueber familiäre Luxation und Kleinheit der Patella. Zeitschr. f. orthop. Chir. 1906, Bd. 16) entnehme, und deren

Digitized by Google

Original from UNIVERSITY OF CALIFORNIA

Generated on 2019-10-16 13:12 GMT / http://hdl.handle.net/2027/uc1.b3774661
Public Domain in the United States, Google-digitized / http://www.hathitrust.org/access_use#pd-us-google

Original sich in der „London medical Gazette" (Febr. 1833) findet: Im St. Georgsspital in London ist ein Fall beobachtet worden, wo beide Kniescheiben fehlten. Das Knie ist platter als gewöhnlich; doch wird dieser Mangel übrigens ohne Nachteil ertragen. Der Fehler ist erblich: Vater und Großvater und auch andere Glieder der Familie leiden an dieser Mißbildung.

Ueber einen weiteren Fall berichtet Wuth (Ueber angeborenen Mangel, sowie Herkunft und Zweck der Kniescheibe. Archiv f. klin. Chir. 1899, Bd. 58): 35jähriger Mann von großer, schlanker Körperfigur mit muskulösen Extremitäten. In seiner Familie ist der Mangel der Kniescheiben erblich, und zwar in männlicher Linie, während die weiblichen Mitglieder normale Kniescheiben besitzen; sie fehlt nach Angabe des Mannes bestimmt bei seinem Großvater und Vater, sowie dessen drei Brüdern; drei verstorbene Brüder hatten gleichfalls keine Kniescheiben. Seine Tochter besitzt normale Patellae; männliche Nachkommen sind nicht vorhanden. Eine funktionelle Störung war infolge Mangels der Kniescheiben bei keinem der männlichen Glieder vorhanden; er selbst hat auch nicht die geringsten Beschwerden davon, vermag vielmehr die größten Strapazen auszuhalten, ist leidenschaftlicher Reiter und Tourist. Auffallend ist nur der Gang des Mannes: er tritt nicht mit der vollen Fußsohle, sondern nur mit dem Fußballen auf, ohne mit der Ferse den Boden zu berühren; dabei ist der Fuß völlig normal und der Gang elastisch. Abgesehen von ganz geringer Varusstellung der Beine und etwas rachitischem Typus des Thorax sind außer dem Defekt der Kniescheiben Abnormitäten des gesamten Körperbaues nicht vorhanden. Die Kniegelenksgegend ist völlig abgeflacht. Sehr stark springt dagegen die Tuberositas tibiae vor. Die mächtige Quadricepssehne setzt an dieser abnorm starken Tuberositas tibiae an und zieht geradlinig zwischen den ungewöhnlich stark entwickelten Femurkondylen nach oben; sie springt strangartig nach Art der Achillessehne vor, während zu beiden Seiten neben ihr die Gelenkkapsel in tiefe Gruben eingesunken ist. Bei Bewegungen ist das Gleiten der Quadricepssehne in der Fossa intercondylica leicht zu fühlen. Von den beiden Kniescheiben fehlt, wie auch das Röntgenogramm zeigt, jegliche Spur.

Neuerdings hat dann noch Rubin (Congenital absence of patellae and other patellar anomalies in three membres of same family. Journ. of the Amer. med. assoc. 1915, vol. 64; Ref. im Zentralbl. f. Chir. 1915, 42. Jahrg.) einen Fall einer 33jährigen Frau mit sehr kleinen

Digitized by Google
Original from UNIVERSITY OF CALIFORNIA
Generated on 2019-10-16 13:12 GMT / http://hdl.handle.net/2027/uc1.b3774661
Public Domain in the United States, Google-digitized / http://www.hathitrust.org/access_use#pd-us-google

Kniescheiben von halbnormaler Größe, ihres 10jährigen Sohnes und ihrer 4jährigen Tochter mit Fehlen beider Kniescheiben veröffentlicht und röntgenologisch verifiziert.

Zum Vergleiche mit dem von mir beobachteten Falle, dessen Krankengeschichte ich sogleich folgen lasse, möchte ich nur die Fälle von Wuth und des Londoner St. Georgsspitals heranziehen, da bei den beiden Patienten Rubins die völlige Entwicklung des Skeletts noch nicht abgeschlossen war; sind doch Fälle bekannt, in denen die Patellae bei der Geburt oder in den ersten Lebensjahren weder sicht- noch fühlbar waren, und sie erst mit 7 Jahren ihre normale Größe erreichten. Auch fehlt in dem mir zugänglichen Referate über Rubins Beobachtungen eine genauere Angabe über die Funktion der deformierten Kniegelenke sowie der ganzen unteren Gliedmaßen.

W. L., Armierungssoldat, 20 Jahre alt, von Beruf Korbmacher; seit 31. März 1916 eingezogen und seit 12. April 1916 im Felde.

Aufgenommen am 1. Dezember 1916 im Lazarett wegen Zellgewebsentzündung des linken Unterschenkels.

W., der mit 20 Monaten laufen lernte, ist, abgesehen von einer Knochenmarkentzündung des linken Schienbeins, an der er im Alter von 13 Jahren operiert wurde, niemals krank gewesen. Nach längeren Märschen oder größeren Radtouren verspürt er angeblich Müdigkeit im linken Beine, was er auf das frühere Leiden zurückführt.

Die Eltern des W. leben, der Vater 50-, die Mutter 49jährig; der Vater ist gesund, die Mutter leidet angeblich an Gicht; drei Geschwister sind im Säuglingsalter gestorben, drei leben und sind gesund. Ueber Deformitäten, insbesondere der unteren Gliedmaßen, ist in der Familie des W. nichts bekannt. Die Eltern und Geschwister haben sämtlich jedenfalls normale Kniescheiben und sind auch frei von jeder anderen Mißbildung. Die Geburt des W. ist angeblich nach glatt verlaufener Schwangerschaft der Mutter in normaler Weise erfolgt.

W., 1,66 m groß, hat ziemlich kräftigen Knochenbau und gut entwickelte Muskulatur.

Der Thorax zeigt normale Wölbung und ist, wie auch das übrige Knochengerüst, frei von rachitischen Veränderungen. Die Brust- und Bauchorgane sind ohne krankhaften Befund. Mit Ausnahme der beiden Kniegelenke weist der ganze Körper keine Abnormität auf.

Beide Beine sind gerade, und ihre Muskulatur, besonders die der Waden, ist kräftig und straff. Die Kniegelenksgegend ist beiderseits stark abgeflacht, was in Streck- und mehr noch in Beugestellung deutlich in Erscheinung tritt. Die Quadricepssehnen setzen beiderseits an der infolge ihrer Höhe und Breite auffallend vorragenden Tuberositas tibiae an. Die Ligamenta pat. propria sind nicht deutlich abzutasten. Eine Kniescheibe ist weder rechts noch links zu fühlen. Die Femurkondylen sind beiderseits ungewöhnlich stark entwickelt, und zwar besonders die äußeren; bei Bewegungen ist das Gleiten der Quadricepssehnen



Digitized by Google
Original from UNIVERSITY OF CALIFORNIA
Generated on 2019-10-16 13:12 GMT / http://hdl.handle.net/2027/uc1.b3774661
Public Domain in the United States, Google-digitized / http://www.hathitrust.org/access_use#pd-us-google

in der Fossa intercondylica gut fühlbar. Sämtliche Bewegungen des Kniegelenks, aktive wie passive, vollziehen sich ohne jegliche Einschränkung in normaler Weise. Der Gang ist in keiner Weise behindert, flott und sicher.

Das Röntgenogramm zeigt, daß beiderseits jegliche Spur der Kniescheibe fehlt; ich füge nur das des rechten Kniegelenks bei, da beide Kniegelenke den gleichen röntgenologischen Befund bieten.

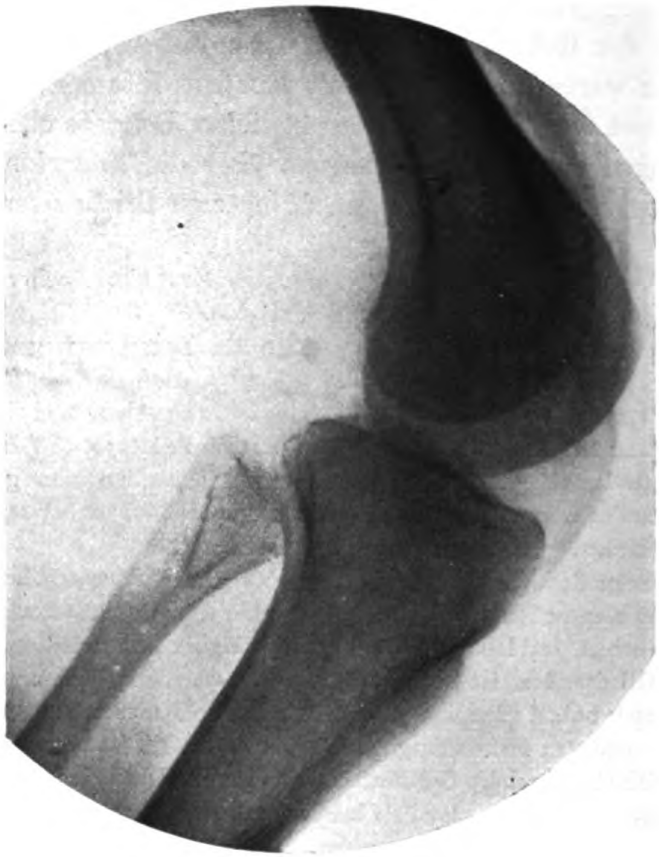

Sehen wir, wie gesagt, von den Rubinschen Fällen ab, so zeigt der von mir beobachtete Fall mit den beiden bisher mitgeteilten manche übereinstimmende Symptome.

Gemeinsam ist das Fehlen jeglicher funktionellen Störung der Kniegelenke wie der unteren Gliedmaßen überhaupt, eine wertvolle Stütze für die Behauptung, daß die Patella für die Funktion des Kniegelenks ein mehr oder minder überflüssiges oder wenigstens völlig entbehrliches Skelettstück ist. Ich lasse dabei ihre Genese vom Standpunkte der Entwicklungsgeschichte aus gänzlich außer Betracht und

Digitized by Google
Original from UNIVERSITY OF CALIFORNIA
Generated on 2019-10-16 13:12 GMT / http://hdl.handle.net/2027/uc1.b3774661
Public Domain in the United States, Google-digitized / http://www.hathitrust.org/access_use#pd-us-google

enthalte mich jeglicher Erörterung, ob sie lediglich als Sesambein infolge Reibung der Quadricepssehne auf den Femurkondylen entstanden ist, oder ob sie nach Wuth auf Grund vergleichend anatomischer Studien des Knieskeletts verschiedener Tierarten (Columbiden) als ehemalige Apophyse der Tibia, „als ein ursprünglich olekranonähnlicher, aber abgegliederter Fortsatz der Tibia" aufzufassen ist. Jedenfalls spricht für die nur unwesentliche Bedeutung der Kniescheibe für den Kniegelenksmechanismus auch der Umstand, daß die operative Entfernung derselben zwecks Ausrottung maligner Tumoren von den Patienten folgenlos vertragen wird; so hat Kudlek (Beitrag zur Pathologie und Physiologie der Patella. Deutsche Zeitschr. f. Chir. 1907, Bd. 88) über einen von Tilmann (Köln) wegen Riesenzellensarkom operierten Fall berichtet; nach scharfer Abtrennung sämtlicher Sehnenbündel vom Knochen und exakter Naht derselben wurde die sarkomatöse Kniescheibe ohne jegliche funktionelle Schädigung exstirpiert. Wegen eines ulzerierenden Prozesses der Patella infolge Falles auf hartgefrorenem Boden entfernte Knode (Amer. med. chir. Review 1860) die Kniescheibe; und trotz Eröffnung des Gelenkes trat Heilung mit vollkommener Beweglichkeit ein.

Die von meinem Patienten geäußerten Beschwerden, Müdigkeit im linken Beine nach längeren Märschen oder größeren Radtouren, sind meines Erachtens keineswegs durch den Mangel der Kniescheiben bedingt, vielmehr lediglich auf die wenn auch nur geringe Schwäche des linken Beines zurückzuführen als Folge der Knochenmarkentzündung der Tibia, derentwegen W. im 13. Lebensjahre operiert wurde. Freilich können die Beschwerden auch nicht schwerwiegender Natur sein; jedenfalls hat W., wie er selbst zugibt, seinen Dienst als Armierungssoldat 8 Monate im Felde in vollem Umfange getan, und allein die Zellgewebsentzündung am Unterschenkel führte zur Aufnahme ins Lazarett.

Abweichend von den beiden anderen Fällen und im höchsten Maße auffallend findet sich dagegen bei W. die Deformität als bei dem einzigen Mitgliede seiner Familie. Wuth erwähnt ausdrücklich, daß auch der Großvater und Vater seines Patienten, sowie sechs Brüder des Vaters keine Kniescheiben besaßen; auch der sonst in mehrfacher Hinsicht ziemlich dürftige Bericht aus dem Londoner St. Georgsspital enthält die genaue Angabe, daß Vater und Großvater und andere Angehörige der Familie an dieser Mißbildung litten. Was die Ursache des Fehlens der Kniescheiben bei W. gewesen ist, entzieht sich meiner

Digitized by Google
Original from UNIVERSITY OF CALIFORNIA
Generated on 2019-10-16 13:12 GMT / http://hdl.handle.net/2027/uc1.b3774661
Public Domain in the United States, Google-digitized / http://www.hathitrust.org/access_use#pd-us-google

Beurteilung. Irgendwelche während oder nach der Geburt zu Gesicht kommende Merkmale, die auf eine Schädigung in der fötalen Entwicklungsperiode schließen lassen, sind nicht vorhanden; die Schwangerschaft der Mutter des W. sowie seine Geburt soll nach einwandfreier Angabe in normaler Weise verlaufen sein; jedenfalls sind dabei für das Kind nachteilige Einflüsse nicht in Erscheinung getreten.

Generated on 2019-10-16 13:12 GMT / http://hdl.handle.net/2027/uc1.b3774661
Public Domain in the United States, Google-digitized / http://www.hathitrust.org/access_use#pd-us-google
Digitized by Google
Original from UNIVERSITY OF CALIFORNIA

XVII.

Aus dem Oskar-Helene-Heim in Zehlendorf-Berlin
(Direktor: Prof. Dr. K. Biesalski).

# Die Behandlung leicht infizierter Gelenksteckschüsse.

Von

Dr. **Paul Mollenhauer** und Dr. **Leo Mayer**, Berlin-Zehlendorf.

Mit 13 Abbildungen.

Die Gelenksteckschüsse kann man in zwei große Gruppen teilen: 1. solche, die ausgedehnte Gelenkzerstörungen mit schwerer Infektion hervorrufen und größere chirurgische Eingriffe nötig machen. Die Heilung erfolgt fast stets mit Verlust der Gelenkfunktion. 2. Gelenksteckschüsse mit geringen, gewöhnlich abgekapselten, entzündlichen Prozessen oder sogar infektionsfreiem Heilverlauf. Bei der Behandlung der letzteren Fälle stehen wir zunächst vor der Frage, ob überhaupt ein operativer Eingriff erforderlich ist. Ergibt sich die Notwendigkeit der Operation, so ist die richtige Bestimmung des Zeitpunktes für den Eingriff von Bedeutung. Des weiteren entscheidet über ein funktionell günstiges Resultat die Wahl der operativen Technik bei der Geschoßentfernung. Nur wenn es gelingt, ohne größere Traumatisierung des Gelenkes an den Fremdkörper heranzukommen, kann die volle Beweglichkeit erhalten werden.

Am besten läßt sich diese methodische Behandlung und ihre Resultate an einigen Beispielen zeigen.

In allen Fällen von Gelenksteckschüssen, bei denen der Patient fieberfrei und keine Zeichen für eine sich verbreitende Gelenkinfektion vorhanden waren, haben wir prinzipiell das Gelenk ruhig gestellt und abgewartet. Daraus ergab sich gewöhnlich der Vorteil, daß das Geschoß abgekapselt wurde und sich später leicht entfernen ließ oder es führte zu dem erfreulichen Ergebnis, daß sich ein operativer Eingriff völlig erübrigte. So in Fall 1.

Digitized by Google
Original from UNIVERSITY OF CALIFORNIA
Generated on 2019-10-16 13:12 GMT / http://hdl.handle.net/2027/uc1.b3774661
Public Domain in the United States, Google-digitized / http://www.hathitrust.org/access_use#pd-us-google

Soldat M. erhielt am 4. August 1915 einen Schrapnellsteckschuß des rechten Kniegelenkes. Als er am 6 September 1915 aufgenommen wurde, war die Wunde bereits geheilt, das Gelenk aber

Fig. 1.

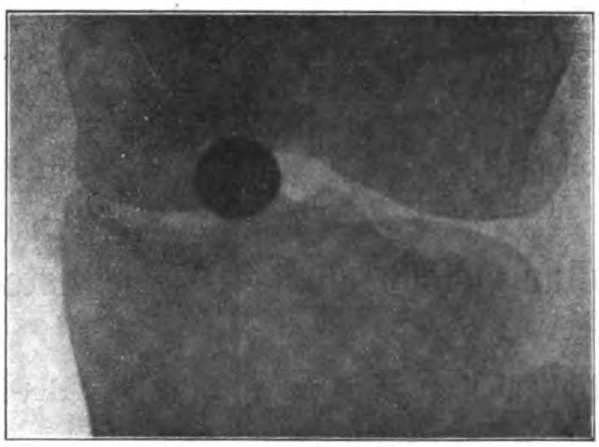

Schrapnellkugel im Kniegelenk.

noch geschwollen. Der Patient war fieberfrei. Im Röntgenbild (Fig. 1 und 2) zeigte sich eine Schrapnellkugel, die genau mitten im Gelenk saß. Wegen der noch vorhandenen Schmerzhaftigkeit und der Schwellung wurde der Mann zunächst mit Ruhigstellung

Fig. 2.

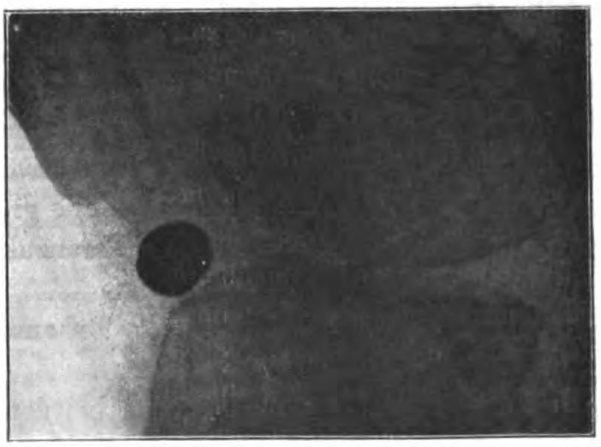

Schrapnellkugel im Kniegelenk.

behandelt. Nach 4 Wochen war die Schwellung zurückgegangen und es konnte mit Bewegungsübungen begonnen werden. Da diese keine Schmerzen machten, stand der Mann sehr bald auf und konnte bereits Mitte Dezember ohne Beschwerden längere Zeit herumgehen.

Digitized by Google
Original from UNIVERSITY OF CALIFORNIA
Generated on 2019-10-16 13:12 GMT / http://hdl.handle.net/2027/uc1.b3774661
Public Domain in the United States, Google-digitized / http://www.hathitrust.org/access_use#pd-us-google

Mitte Januar 1916 wurde er mit normalem und ausdauerndem Gange (auch auf schwierigem Gelände und beim Treppensteigen) kriegsverwendungsfähig entlassen.

Dieser Fall ist sicher eine Ausnahme.

Gewöhnlich wird die Entfernung des Geschosses aus folgenden Indikationen erforderlich:

1. Ständig zunehmende Schmerzen,
2. Behinderung der Gelenkbewegung,
3. langwierige Fistelbildung ohne Heilungstendenz,
4. nachträgliche Eiterbildung und Gefahr einer allgemeinen Gelenkinfektion.

Fall 2 bildet ein Beispiel für die erste Indikation. Es handelt sich um einen Gewehrsteckschuß der Wirbelsäule: Soldat H. wurde am 23. November 1914 verwundet. Es bestand eine Einschußwunde zwischen Angelus inf. scapulae und der Mittellinie der Wirbelsäule in der Höhe des VI. Brustwirbels. Obwohl die Wunde zeitweise etwas eiterte, heilte sie rasch zu. Der Patient klagte aber über ständige Schmerzen in der Wirbelsäule, auch wenn er ganz ruhig lag. Die Schmerzen bedingten starke Muskelspasmen und damit eine Beschränkung der Bewegungsfähigkeit der Wirbelsäule sowohl in seitlicher Richtung, wie nach vorn und hinten. Das Röntgenbild (Fig. 3) zeigte ein Infanteriegeschoß zwischen dem VIII. und IX. Brustwirbel, direkt vor dem Foramen lat. unter dem Austritt der Nerven. Glücklicherweise gelang es, die Geschoßentfernung, deren Technik weiter unten geschildert wird, ohne Nervenschädigung durchzuführen. Es folgte nun eine glatte Wundheilung, die Schmerzen waren behoben, der Mann konnte nach 6monatlicher Erholung völlig beschwerdefrei kriegsverwendungsfähig entlassen werden.

Fig. 3.

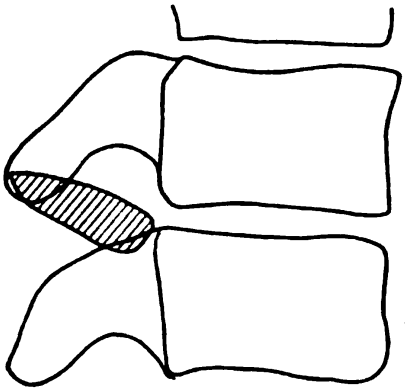

Infanteriegeschoß vor dem Foramen interspinale zwischen 8. und 9. Brustwirbel.

Für die Funktionsstörung, die durch ein Geschoß verursacht werden kann, ist folgender Fall charakteristisch: Soldat M. wurde am 27. Dezember 1914 durch einen Granatsplitter am Ellbogen verletzt. Als er zur Aufnahme kam, war die Einschußwunde seit-

Digitized by Google
Original from UNIVERSITY OF CALIFORNIA
Generated on 2019-10-16 13:12 GMT / http://hdl.handle.net/2027/uc1.b3774661
Public Domain in the United States, Google-digitized / http://www.hathitrust.org/access_use#pd-us-google

lich vom Olekranon bereits gut verheilt. Der Unterarm stand in Mittelstellung zwischen Pro- und Supination und in ca. 90° Beugestellung. Bewegungen waren nur wenige Grade unter bedeutenden Schmerzen möglich. Nach dem Röntgenbild (Fig. 4) lag das Geschoß an der Außenseite des Olekranon. Da die Erscheinungen trotz längerer, abwartender Behandlung nicht zurückgegangen waren, wurde operativ eingegriffen. In Lokalanästhesie wurde auf der Außenseite der Ulna über dem Geschoß ein 3 cm langer Schnitt gemacht.

Fig. 4.

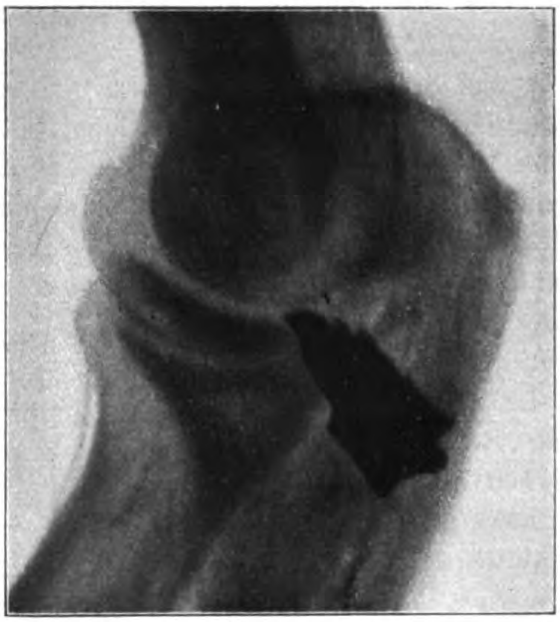

Granatsplitter im Ellbogengelenk.

Nach Eröffnung der Gelenkkapsel entleert sich 5 ccm trübe Flüssigkeit. Das Geschoß fand sich zwischen Ulna und Radius und konnte leicht entfernt werden. Die Gelenkkapsel wurde sofort wieder zugenäht, ebenso die Hautwunde ohne Tamponade geschlossen. Ruhigstellung des Armes in spitzwinkliger Stellung unter aseptischem Verband. Die Heilung verlief so günstig, daß der Mann beschwerdefrei 2 Monate später garnisonverwendungsfähig entlassen werden konnte. Die Pro- und Supinationsbewegung war ohne Beschwerden völlig frei und normal ausführbar (siehe Fig. 5), die Streckung war bis 160° möglich, der Arm konnte spitzwinklig gebeugt werden (Fig. 6).

Wegen langwieriger Fistelbildung ohne Heilungstendenz wurde in folgendem 4. Falle eingegriffen.

Digitized by Google
Original from UNIVERSITY OF CALIFORNIA
Generated on 2019-10-16 13:12 GMT / http://hdl.handle.net/2027/uc1.b3774661
Public Domain in the United States, Google-digitized / http://www.hathitrust.org/access_use#pd-us-google

Soldat Sch. erhielt am 12. November 1914 einen Schrapnellsteckschuß unterhalb des äußeren Knöchels zwischen Talus und Calcaneus. Der Patient blieb fieberfrei, es erfolgte aber kein endgültiger Wundschluß. Aus einer kleinen Fistel entleerte sich ständig etwas seröse Flüssigkeit. Da sich die Fistel nach 6wöchentlicher konservativer Behandlung nicht geschlossen hatte und überhaupt keine Heilungstendenz zeigte, wurde zur Operation geschritten. Nach Erweiterung der Einschußwunde fand sich die Kugel, gerade im Gelenk. Sie hatte die Gelenkbänder zerrissen. Die Entfernung gelang leicht. Die Heilung erfolgte nun ohne besondere Störung. Der Mann wurde mit flottem, ausdauerndem Gang entlassen und ist heute felddienstfähig, wie Nachforschungen ergeben haben.

Fig. 5.

Pro- und Supinationsausschlag nach der Operation.

Anderseits können hohe Temperatur und die Gefahr einer allgemeinen Gelenkinfektion einen sofortigen Eingriff erfordern. So

Fig. 6.

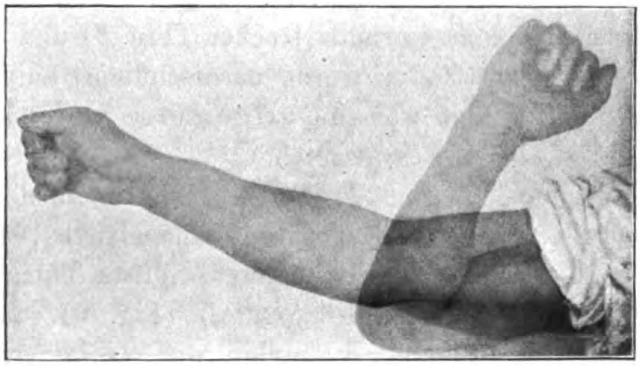

Streck- und Beugefähigkeit nach der Operation.

bestand bei Fall 5 eine drohende Gelenkinfektion von einem Eiterherde aus.

Soldat P. wurde am 6. Januar 1915 durch einen Schrapnellsteckschuß am rechten Kniegelenk verwundet. Der Einschuß saß

Digitized by Google
Original from UNIVERSITY OF CALIFORNIA
Generated on 2019-10-16 13:12 GMT / http://hdl.handle.net/2027/uc1.b3774661
Public Domain in the United States, Google-digitized / http://www.hathitrust.org/access_use#pd-us-google

an der Außenseite oberhalb der Patella. Nach dem Röntgenbild (Fig. 7) steckte eine Schrapnellkugel im Condylus medialis femoris. Da der Mann hohe Temperatur hatte, ferner in der Geschoßgegend eine Eiterretention nachweisbar war, die in das Gelenk durchzubrechen drohte, wurde ein sofortiger operativer Eingriff vorgenommen. Nach Erweiterung der Einschußwunde fand sich die Bursa suprapatellaris mit nekrotischen Granulationsmassen ausgefüllt, durch die ein Kanal in dem Knochen zum Geschoß führt. Durch geeignete Technik war es möglich, das Geschoß ohne Gelenkverletzung zu entfernen. Die Methode wird weiter unten bei der Technik geschildert.

Fig. 7.

Schrapnellschuß im Condylus med. femoris.

Es folgte nun ein fieberfreier, schneller Heilverlauf, der bereits Anfang März Gehversuche gestattete. Bei der Entlassung konnte der Mann das Kniegelenk normal strecken (Fig. 8) und 90° beugen. Die Gehfähigkeit war gut, er wurde garnisondienstfähig.

In folgendem Falle 6 war eine allgemeine Gelenkinfektion bei der Aufnahme bereits eingetreten.

Soldat Sch. erhielt am 22. September 1916 einen Schrapnellschuß an der Außenseite des rechten Kniegelenkes, 4 cm oberhalb des Gelenkspaltes. Der Schußkanal führte nach innen und unten durch das Gelenk. Im Röntgenbild (Fig. 9) sah man eine Schrapnellkugel im äußeren Condylus der Tibia stecken. Die Temperatur schwankte zwischen 38° und 39°. Das Gelenk war stark geschwollen, sehr druckempfindlich, der Mann machte einen schwerkranken Eindruck.

Bei einer Probepunktion entleerte sich 50 ccm seröse Flüssigkeit, die mit vielen eitrigen Flocken durchsetzt war. Die bakteriologische

Digitized by Google
Original from UNIVERSITY OF CALIFORNIA
Generated on 2019-10-16 13:12 GMT / http://hdl.handle.net/2027/uc1.b3774661
Public Domain in the United States, Google-digitized / http://www.hathitrust.org/access_use#pd-us-google

Kultur (Kaiserl. Reichsgesundheitsamt) ergab Staphylokokken. Es bestand also eine schwere Gelenkinfektion, bei der weiteres konservatives Abwarten mit großer Gefahr verbunden gewesen wäre. Es wurde

Fig. 8.

Streck- und Beugefähigkeit des Kniegelenkes nach der Operation.

deshalb zwei Tage nach der Aufnahme die Operation vorgenommen. Der Einschuß wurde bis auf die Gelenkkapsel erweitert, das zerquetschte Gewebe mittels Pinzette und Schere möglichst vollständig entfernt. Dabei entleerte sich ca. eine halbe Tasse serös-eitrige Flüssigkeit. Es zeigte sich nun, daß die Kugel den Condylus femoris gestreift und, nachdem sie den Gelenkspalt passiert hatte, in die Tibia eingedrungen war. Um eine Verbreitung der Keime im Gelenk möglichst zu verhindern, wurde die Kapsel sofort mit chromatisiertem Katgut vernäht und 20 ccm 2prozentige Formalin-Glyzerin-Lösung in das Gelenk injiziert. Dann wurde die Wunde bis auf die Kapsel locker mit

Fig. 9.

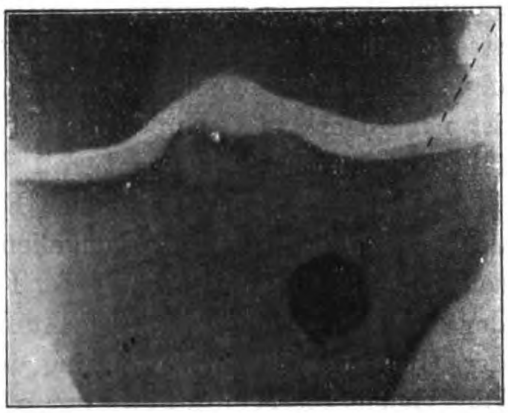

Schrapnellkugel in der Tibiaepiphyse. (Die punktierte Linie zeigt den Geschoßverlauf.)

Digitized by Google
Original from UNIVERSITY OF CALIFORNIA
Generated on 2019-10-16 13:12 GMT / http://hdl.handle.net/2027/uc1.b3774661
Public Domain in the United States, Google-digitized / http://www.hathitrust.org/access_use#pd-us-google

Jodoformgaze ausgefüllt. Von einem zweiten Schnitt an der lateralen vorderen Seite der Tibia ließ sich das Geschoß ohne Berührung des Gelenkes mühelos aus dem Knochen entfernen. Einige in der Umgebung des Geschosses liegenden Knochentrümmer wurden gleichzeitig ausgeräumt und dann auch diese Wunde mit Jodoformgaze tamponiert. Das Geschoß mußte in diesem Falle von einem zweiten Schnitt aus entfernt werden, weil dadurch ein weiteres Trauma des Gelenkes, besonders die Zerstörung des Gelenkknorpels, vermieden werden konnte.

Im weiteren Verlauf trat zunächst eine ziemlich stürmische Reaktion ein. Zwei Wochen lang blieb die Temperatur auf einer Höhe zwischen 38° und 39°. Es wurden zwei weitere Punktionen und Injektionen mit Formal-Glyzerin vorgenommen, worauf dann die Temperaturerhöhung und die Schwellung des Kniegelenkes zurückgingen. Jetzt, 3 Monate nach der Verletzung, ist der Patient völlig fieberfrei, die Wunden sind in guter Heilung, so daß bereits mit passiven Bewegungen begonnen werden konnte.

Technik der Geschoßentfernung:

Die erste Aufgabe besteht in der sicheren Feststellung der Lage des Geschosses. Wenn eine Fistel vorhanden ist, gestaltet sich die Auffindung sehr einfach. Es ist kaum ein Röntgenbild nötig. Man braucht wie im Falle 4 nur die Fistel zu erweitern und stößt auf das Geschoß.

Handelt es sich um etwas größere Tiefen, so wird man das Röntgenbild nicht entbehren können. Sofern das Geschoß im Knochen steckt, kommt man mit zwei Aufnahmen in verschiedenen Richtungen ohne besondere Tiefenbestimmung gewöhnlich aus. Die Orientierung ist nach markanten Knochenpunkten viel leichter, als bei Weichteilsteckschüssen. Das zeigt Fall 7.

Soldat M. wurde mit einer Einschußwunde an der Außenseite des rechten Kniegelenkes eingeliefert. Das Röntgenbild (Fig. 10) zeigte einen Granatsplitter in der Femurepiphyse, etwa in der Höhe der Kniescheibe steckend. Die Auffindung des Geschosses wurde bei der Operation durch Verfolgung des Schußkanals sehr vereinfacht. Die Gelenkkapsel brauchte nur wenig eingeschnitten zu werden, um an den Knochenkanal im Femur zu gelangen. Nach der Extraktion des Geschosses wurde die Kapsel sorgfältig vernäht. Die Heilung erfolgte ohne Störung. Bei der Entlassung am 8. März 1915 ließ sich das Knie normal strecken, die Beugefähigkeit betrug 60°,

Digitized by Google
Original from UNIVERSITY OF CALIFORNIA
Generated on 2019-10-16 13:12 GMT / http://hdl.handle.net/2027/uc1.b3774661
Public Domain in the United States, Google-digitized / http://www.hathitrust.org/access_use#pd-us-google

keine seitliche Bewegung. Gang flott und beschwerdefrei. In diesem Fall war es gelungen, durch die anfängliche Abwartung den Gelenksteckschuß in einen harmlosen Knochensteckschuß zu verwandeln.

Viel schwieriger gestaltet sich die Geschoßauffindung, wenn keine Fistelbildung vorhanden ist, das Geschoß zwar im Gelenkraum, aber nicht innerhalb eines Knochens steckt und womöglich noch größere Weichteilmassen darüber gelagert sind. Da kann selbst die Fürstenausche Tiefenbestimmung nicht ausreichen. Man muß mehrere Aufnahmen von den verschiedensten Richtungen machen, um dann aus vorspringenden Knochenkanten ein Urteil über die Geschoßlage zu gewinnen.

Fig. 10.

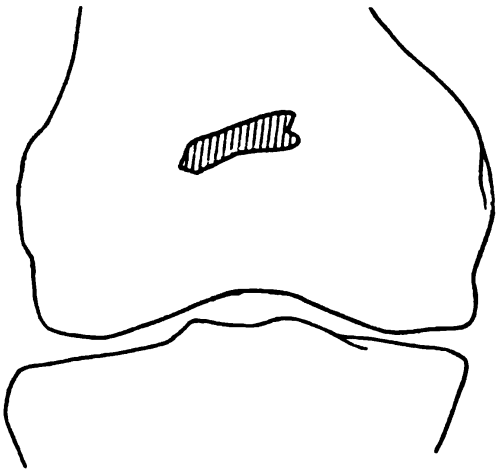

Granatsplitter in der Femurepiphyse.

Diese Schwierigkeiten boten sich uns bei einem Hüftsteckschuß, bei dem wir schließlich durch eine seitliche Aufnahme in Lorenzscher Abduktionsstellung zu einem Resultat kamen.

Fall 8. Soldat K. wurde am 9. April 1916 durch einen Granatsplitter in der Mitte der linken Gesäßgegend verletzt. Die Umgebung des Hüftgelenkes war leicht geschwollen. Es bestand eine starke Druckempfindlichkeit über dem Oberschenkelkopf. Die Bewegungen im Hüftgelenk waren schmerzhaft und infolge erheblicher Muskelspannungen bis auf 5° beschränkt. Da die Temperatur normal blieb und die Wunde glatt heilte, wurde trotz der Schmerzen von einer Operation zunächst abgesehen. Die Entfernung des Geschosses ließ erhebliche Schwierigkeiten erwarten, da in den stark entwickelten Weichteilen die Lokalisation des Fremdkörpers im Röntgenbilde nicht mit absoluter Sicherheit zu bestimmen war. Es wurde zunächst mit konservativer Behandlung, wie Heißluftbäder, feuchte Packungen und Ruhigstellung des Gelenkes, versucht, die Entzündung zum Abklingen zu bringen. Die Schmerzen hielten jedoch an und so wurde schließlich 3 Monate später doch zur Operation geschritten, nachdem es gelungen war, durch eine seitliche Blenden-

Digitized by Google
Original from UNIVERSITY OF CALIFORNIA
Generated on 2019-10-16 13:12 GMT / http://hdl.handle.net/2027/uc1.b3774661
Public Domain in the United States, Google-digitized / http://www.hathitrust.org/access_use#pd-us-google

aufnahme in Lorenzstellung die Geschoßlage in der Nähe des kleinen Trochanter sicher zu lokalisieren (Fig. 11).

Bei der operativen Technik ist die Schnittführung von der allergrößten Bedeutung. Jeder Fall stellt eine besondere Aufgabe. Das Geschoß muß auf dem kürzesten Wege ohne größeres Gelenktrauma entfernt werden. Hierfür bot der oben angeführte Fall 5 ein Beispiel. Wären wir zu der im Condylus melialis femoris stekkenden Schrapnellkugel von der Einschußöffnung her vorgedrungen, so wäre es von diesem Schnitt aus nicht möglich gewesen, das Geschoß ohne eine Erweiterung dieses Kanals zu fassen und zu entfernen. Jede Zerstörung der abkapselnden Gewebe hätte aber zu einer Verimpfung der Keime in das Gelenk führen müssen. Es wurde deshalb ein zweiter Schnitt an der Außenseite des Gelenkes gemacht, von dem aus sich die Bursa umgehen ließ und die Kugel aus dem Knochen ohne Gefährdung des Gelenkes entfernt werden konnte.

Fig. 11.

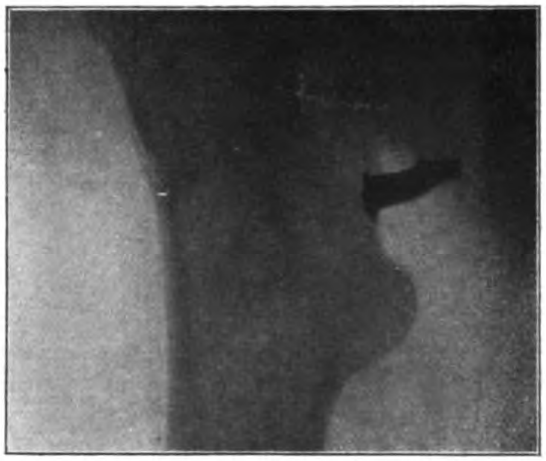

Granatsplitter im Hüftgelenk, in Lorenzstellung aufgenommen.

Der kürzeste Weg ist nicht immer, wie in diesem Fall, der schonendste. Ueberlagern wichtige Organe das Geschoß, so muß ein anderer Weg gewählt werden. So im Falle 9.

Soldat J. erhielt am 21. Oktober 1914 einen Gewehrschuß in die Wade, 15 cm oberhalb des Fußgelenkes. Das Geschoß zertrümmerte das untere Ende der Tibia und blieb im unteren Sprunggelenk stecken (siehe Röntgenbild, Fig. 12). Ob eine Verletzung des Talus stattgefunden hatte, war nach den Röntgenbildern nicht festzustellen. Jedenfalls war ein Richtungswechsel (Kirchner) erfolgt. Die Spitze des Geschosses ragte schräg nach innen und vorn, die Basis nach hinten und außen. Ein erster Blick auf das Röntgenbild hätte dazu verführen können, von der Innenseite des Fußes an das Geschoß heranzugehen. Dem standen aber folgende Bedenken entgegen. Das Geschoß war hier vom Gefäß- und Nervenstrang, ferner

Digitized by Google
Original from UNIVERSITY OF CALIFORNIA
Generated on 2019-10-16 13:13 GMT / http://hdl.handle.net/2027/uc1.b3774661
Public Domain in the United States, Google-digitized / http://www.hathitrust.org/access_use#pd-us-google

von Sehnenscheiden überlagert. Man hätte daher in erheblicher Tiefe arbeiten müssen, wobei eine Verletzung dieser anatomischen Gebilde nicht zu vermeiden gewesen wäre. Ferner hätten zur Geschoßentfernung wichtige, seitliche Gelenkbänder durchschnitten werden müssen. Wir wählten daher den Zugang von hinten her, auf der Erfahrung fußend, daß die Achillessehne nach ihrer Durchtrennung und Wiedervereinigung eine fast absolut sichere Heilung erfährt. So ließen sich obige Schwierigkeiten umgehen.

Die Operation gestaltete sich folgendermaßen: Hautschnitt quer über der Achillessehne ca. 1½ cm oberhalb ihres Ansatzes in der Linie des unteren Sprunggelenkes. Die Sehne wurde quer durchtrennt und das obere Ende angeschlungen. Jetzt folgte die Eröffnung der hinteren Sprunggelenkkapsel, die im Gegensatz zu vorn hier sehr dünn ist. Während das Gelenk mit stumpfen Wundhaken auseinandergehalten wurde, ließ sich das Geschoß nun an seiner Basis ohne Durchtrennung des Gelenkbandes fassen und extrahieren. Kapselnaht, Sehnennaht mit 3—4 Katgutnähten, Hautnaht, Gipsverband. Reaktionsloser Heilverlauf, 3 Wochen nach der Operation Entfernung des Gipsverbandes. Die Wunde ist geheilt, die Enden der Achillessehne gut vereinigt; ohne besondere Nachbehandlung konnte der Mann in kurzer Zeit gut gehen. Bei der Entlassung hatte der Patient ein schmerzfreies, fast vollkommen normalbewegliches Gelenk, nur die Extension des Fußes war noch nicht mit ganz normaler Kraft ausführbar. Der Gang war flott, nicht hinkend, und ausdauernd. Einen besonderen Operationsplan kann schließlich die Einstellung des Geschosses bedingen, wie Fall 10 lehrt.

Fig. 12.

Infanteriegeschoß im unteren Sprunggelenk.

Soldat A. erhielt am 9. April 1916 einen Gewehrsteckschuß in den rechten Fuß. Die Einschußwunde befand sich an der Innenseite. Nach dem Röntgenbild saß das Geschoß der Hauptmasse nach im Talus, während seine Spitze im Malleolus internus steckte. Die Wunde war infiziert, die innere Knöchelgegend geschwollen, es bestand aber keine allgemeine Infektion des Fußgelenkes. Die Temperatur

Digitized by Google
Original from UNIVERSITY OF CALIFORNIA
Generated on 2019-10-16 13:13 GMT / http://hdl.handle.net/2027/uc1.b3774661
Public Domain in the United States, Google-digitized / http://www.hathitrust.org/access_use#pd-us-google

hielt sich in ungefährlichen Grenzen. Da die konservative Behandlung nicht zum Ziele führte, wurde am 29. April 1916 die Operation vorgenommen. Längsschnitt auf der Vorderseite des inneren Knöchels in der Hoffnung, so das Geschoß aus dem Spalt zwischen Talus und Malleolus internus zu erreichen. Mit einer Sonde ließ es sich auch in der Tiefe fühlen, aber der Gelenkspalt erwies sich als zu eng, um das Geschoß zu drehen und zu extrahieren. Daher wurde der Schnitt bogenförmig nach hinten verlängert, der Knöchel freigelegt und mit einem Meißel $1^1/_2$ cm oberhalb seiner unteren Spitze durchtrennt, ohne das Periost seiner medialen Seite zu verletzen. Die Spitze ließ sich jetzt türflügelartig seitlich hochklappen, worauf das Geschoß frei in der Wunde sichtbar wurde und sich

Fig. 13.

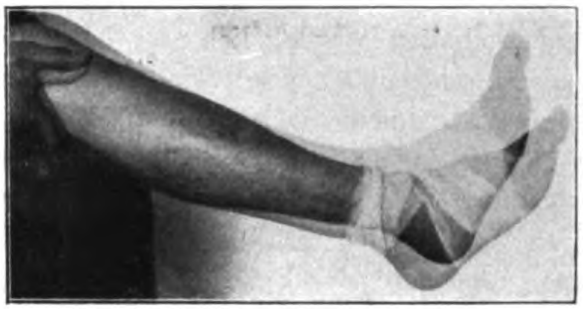

Fußbeugung und -streckung nach der Operation

ohne Trauma entfernen ließ. Dann wurde die Knöchelspitze mit zwei kräftigen Katgutnähten wieder fixiert und die durchtrennten Gelenkbänder fest vernäht. Die Heilung erfolgte im Gipsverband per primam. Drei Wochen nach der Operation begann der Patient mit dem Gipsverband herumzugehen, einige Zeit später fand sich bei der Abnahme des Verbandes die Knöchelspitze in normaler Stellung gut verheilt. Der Mann geht jetzt mit einer Langeschen Zelluloideinlage flott und ausdauernd, ohne daß Ermüdung oder Schwäche auftritt. Wie Fig. 13 zeigt, ist die Beweglichkeit des Gelenkes fast normal.

In seltenen Fällen ist die Auffindung des Geschosses bei der Operation trotz der Röntgenbestimmung so erschwert, daß es nicht gelingt, in einer Sitzung zum Ziele zu kommen. So in dem schon erwähnten Falle 2, dem Wirbelsäulensteckschuß, bei dem das Geschoß nach dem Röntgenbild zwischen VIII. und IX. Wirbel vor dem Foramen interspinale lag.

Digitized by Google
Original from UNIVERSITY OF CALIFORNIA
Generated on 2019-10-16 13:15 GMT / http://hdl.handle.net/2027/uc1.b3774661
Public Domain in the United States, Google-digitized / http://www.hathitrust.org/access_use#pd-us-google

Hier wurde zuerst ein 10 cm langer Schnitt über der Geschoßgegend gemacht und der IX., X. und XI. Brustwirbeldornfortsatz reseziert. Infolge der sehr kräftigen Muskulatur war man gezwungen, in außerordentlicher Tiefe zu arbeiten und es gelang bei diesem ersten Versuch nicht, das Geschoß zu finden. Die Operation wurde abgebrochen und die Wunde bis auf eine Tamponadenöffnung vernäht. In einer zweiten Sitzung, 2 Wochen später, nachdem die Lage des Geschosses noch einmal röntgenologisch dicht oberhalb der entfernten Dornfortsätze festgestellt war, konnte es dann operativ entfernt werden. Es war so zwischen Querfortsätze und Bogen eingebettet, daß es sich nur mit großer Schwierigkeit palpatorisch von den umgebenden Knochen unterscheiden ließ. Auch die Extraktion machte noch ziemliche Schwierigkeiten, da die Nähe der Nervenstämme eine ausgedehnte Wundsetzung verhinderte.

## Zusammenfassung.

Gelenksteckschüsse mit geringen entzündlichen Erscheinungen können allein durch Ruhestellung mit voller Gelenkfunktion zur Ausheilung kommen. Häufiger ist ein operativer Eingriff erforderlich und zwar auf folgenden Indikationen:

1. Ständig zunehmende Schmerzen,
2. Behinderung der Gelenkbewegung,
3. langwierige Fistelbildung ohne Heilungstendenz,
4. nachträgliche Eiterbildung mit Gefahr einer allgemeinen Gelenkinfektion.

Die Technik der Geschoßentfernung bedingt eine genaue Lokalisation des Fremdkörpers, welche bei vorhandener Fistel sehr leicht sein kann, dagegen in anderen Fällen selbst mit Fürstenauscher Tiefenbestimmung Schwierigkeiten macht. Bei der Operation muß die Schnittführung größere Traumatisierung des Gelenkes und Verletzung wichtiger anatomischer Gebilde in seiner Umgebung vermeiden, und ferner auf eine günstige Angriffsfläche des Geschosses hinzielen. Zu diesem Zwecke wurden neuartige Methoden der Gelenkeröffnung gewählt, wie die türflügelförmige Aufklappung des Malleolus internus als Zugang zum oberen Sprunggelenk und die Eröffnung des unteren Sprunggelenkes von hinten her nach Durchtrennung der Achillessehne.



Digitized by Google
Original from UNIVERSITY OF CALIFORNIA
Generated on 2019-10-16 13:13 GMT / http://hdl.handle.net/2027/uc1.b3774661
Public Domain in the United States, Google-digitized / http://www.hathitrust.org/access_use#pd-us-google

XVIII.

Aus dem Oskar-Helene-Heim für Heilung und Erziehung gebrechlicher Kinder in Zehlendorf-Berlin
(Direktor und leitender Arzt: Prof. Dr. K. Biesalski).

# Die Vorgänge in dem autoplastischen Knochentransplantat nach Operationen an Menschen.

Von Dr. Leo Mayer.

Mit 16 Abbildungen.

Seit den klassischen Untersuchungen von Ollier sind zahlreiche Arbeiten erschienen, um unsere Kenntnisse der Vorgänge nach einer Knochentransplantation zu bereichern. Trotzdem gibt es immer noch Meinungsverschiedenheiten, welche nicht nur theoretisch, sondern auch praktisch von großer Wichtigkeit sind. Erstens stirbt das Transplantat vollständig ab oder bleibt es zum Teil lebendig? Wenn es vollständig abstirbt und in gar keiner Weise zu einer Knochenregeneration beiträgt, warum soll man lebenden Knochen statt toten ausgekochten Knochen transplantieren? Diese Frage, welche von Barth schon vor 20 Jahren gestellt und von ihm zugunsten des toten Knochens beantwortet wurde, wurde durch die Untersuchungen von Axhausen scheinbar endgültig erledigt. Axhausen zeigte, daß praktisch die Transplantation von lebendem Knochen entschieden bessere Resultate ergab, als die Einführung von totem Knochen, obwohl seiner Meinung nach die Knochenzellen vollständig abstarben und die Knochenregeneration von mittransplantiertem Periost und Endost herrührte. Vor kurzem ist doch dieselbe Frage wieder von Gallie auf Grund eingehender Tierversuche aufgeworfen worden. Gallie kehrt wieder zu den Ansichten von Barth zurück und schlägt die Transplantation sterilisierter Knochenstücke vor, statt der in der letzten Zeit üblichen autoplastischen Transplantation.

Die zweite, noch nicht endgültig beantwortete Frage ist mit

Digitized by Google
Original from UNIVERSITY OF CALIFORNIA
Generated on 2019-10-16 13:13 GMT / http://hdl.handle.net/2027/uc1.b3774661
Public Domain in the United States, Google-digitized / http://www.hathitrust.org/access_use#pd-us-google

der ersten eng verbunden. Welche Rolle spielen die verschiedenen Knochenelemente in der Knochenneubildung nach der Transplantation? Am radikalsten spricht sich der schottische Chirurg Macewen aus. Er behauptet, daß das Periost gar keine knochenbildende Tätigkeit hat, sondern nur als eine Grenzmembrane funktioniert; die Knochenneubildung stammt ganz und gar von den Knochenzellen selbst. Diese besitzen nach ihm eine hochgradige Vermehrungsfähigkeit. Vom praktischen Standpunkt aus sei es deshalb Unsinn, mit Periost zu transplantieren, auch komme, je kleiner das Transplantat sei, desto mehr die knochenbildende Tätigkeit der Knochenzellen zur Geltung. Diese Ansichten haben zum Teil Anklang in Amerika und England gefunden. Sogar in dem vor kurzem erschienenen Buch von Taylor und Smith werden die Ansichten von Macewen, daß das Periost nur als Grenzmembran funktioniert, angenommen. Auf der anderen Seite steht die in Deutschland immer noch herrschende Lehre der Wichtigkeit des Periosts für Knochenwachstum und -regeneration. Daß die anderen Knochenelemente (Endost, und die Zellen der Haversschen Kanäle) auch einen Anteil an der Knochenneubildung haben, wurde in verschiedenen Arbeiten bestätigt. Sogar dem anliegenden Bindegewebe soll nach Baschkirzew und Petrow eine wichtige Rolle zugesprochen werden.

Die dritte Frage hat rein theoretisches Interesse. Es ist immer noch nicht klar, wie der transplantierte Knochen, welcher sicher zum Teil abstirbt, durch jungen neugebildeten Knochen ersetzt wird. Wird der tote Knochen zuerst durch Osteoklasten resorbiert, mit nachfolgendem appositionellem Anbau von neuem Knochen, oder erfolgt der Ersatz durch die von Marchand gefundene schleichende Methode? Danach wird der alte Knochen von den jungen Knochenzellen allmählich resorbiert, ohne die Bildung von Lacunae, und zu gleicher Zeit in jungen Knochen umgewandelt.

Schon im Jahre 1912, als diese Unklarheiten noch ausgesprochener waren als jetzt, habe ich mit Wehner eine Reihe Tierversuche ausgeführt. Durch diese Arbeit wurde einiges aufgeklärt. Erstens zeigten wir, daß der Ausdruck Periost keine sichere anatomische Umschreibung gibt, denn wenn man das sog. Periost makroskopisch entfernt, haften immer noch an der Oberfläche des Knochens zahlreiche mikroskopisch nachweisbare Zellen, welche einerseits dem Periost, anderseits dem Knochen zugerechnet werden könnten. Deshalb die Meinungsverschiedenheiten zwischen Macewen und anderen Forschern; denn

Digitized by Google
Original from UNIVERSITY OF CALIFORNIA
Generated on 2019-10-16 13:13 GMT / http://hdl.handle.net/2027/uc1.b3774661
Public Domain in the United States, Google-digitized / http://www.hathitrust.org/access_use#pd-us-google

wenn Macewen von periostlosem Knochen spricht, denkt er nur an Knochen, welcher vom Periost makroskopisch entblößt wurde, obwohl in der Tat zahlreiche, nach Anschauung von anderen Forschern dem Periost angehörige Zellen dem Knochen noch anhaften. In denjenigen Transplantationen, wo ich mir besondere Mühe gab, durch Abschaben der Knochenoberfläche diese anhaftenden Zellen zu entfernen, erfolgte die Knochenneubildung nur nahe den Enden des Knochenstückes, namentlich dort, wo die Abschabung technisch nicht so gut erfolgen konnte. Eins war sicher, daß diese der tiefsten Schicht des Periosts zugehörigen, der Knochenoberfläche anhaftenden Zellen eine bedeutende osteoplastische Tätigkeit besitzen. Um ihre Abstammung genauer zu untersuchen, wurde folgender Versuch gemacht: Ein Teil der Knochenoberfläche wurde von Periost entblößt und tüchtig abgeschabt, um die Zellenreste zu entfernen, dann wurde eine Stahl- bzw. Glaskapsel direkt auf dem Knochen befestigt (siehe Diagramm Fig. 1), in der Weise, daß ein Hohlraum zwischen der Knochenoberfläche und der Kapsel vorhanden war. Falls die wichtigen osteoplastischen Zellen von dem Knochen stammten, sollten sie herausströmen und eine Knochenneubildung unterhalb der Kappe hervorrufen; anderseits würde eine Abwesenheit der Knochenneubildung für eine periostale Abstammung sprechen. In denjenigen Fällen, wo die Befestigung der Kapsel so vollkommen war, daß ein Einwachsen der periostalen Zellen vollständig verhindert wurde, ist gar keine Knochenneubildung zustande gekommen (siehe Fig. 2); in denjenigen, wo die Befestigung nicht so vollkommen war, so daß Periostzellen zwischen Kappe und Knochen hereinkriechen konnten, erfolgte immer eine

Fig. 1.

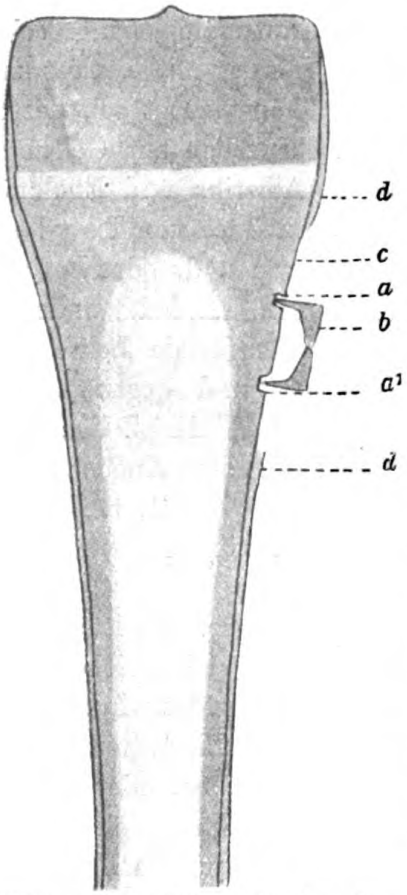


Skizze, um das Prinzip der Kapselversuche zu zeigen (Mayer und Wehner, Archiv f. klin. Chir. Bd. 103, Heft 3). *a* und *a*¹ Rinne in der Substantia corticalis des Knochens. *b* die Kapsel. *c* Periostentblößte Knochenoberfläche. *d* Periost.

Digitized by Google
Original from UNIVERSITY OF CALIFORNIA
Generated on 2019-10-16 13:13 GMT / http://hdl.handle.net/2027/uc1.b3774661
Public Domain in the United States, Google-digitized / http://www.hathitrust.org/access_use#pd-us-google

Knochenneubildung (siehe Fig. 3). Die Versuche sprachen deshalb entschieden für die Wichtigkeit des Periosts. Auch in anderen Un-

Fig. 2.

Querschnitt der Tibia, 48 Tage nach Befestigung einer Stahlkapsel auf der periostentblößten Knochenoberfläche. Die Kapsel verhinderte das Einwachsen von regenerirtem Periost, deshalb kein Knochenwachstum unter der Kapsel, während außerhalb derselben das regenerierte Periost reichlich neuen Knochen bildete (Leitz, Obj. 1, Ocul. 0, Tub. 140). *a* Periostloser Knochen unter der Kapsel. *b* Rinne, in welcher die Kapsel befestigt war. *c* Knochenneubildung außerhalb der Kapsel. *d* Regeneriertes Periost. *e* Blutgerinnsel. (Mayer und Wehner, Archiv f. klin. Chir. Bd. 103, Heft 3.)

klarheiten ergaben unsere Versuche Wichtiges. Die Präparate zeigten, daß das Transplantat nicht vollständig abstirbt, sondern daß bis zum

Digitized by Google
Original from UNIVERSITY OF CALIFORNIA
Generated on 2019-10-16 13:13 GMT / http://hdl.handle.net/2027/uc1.b3774661
Public Domain in the United States, Google-digitized / http://www.hathitrust.org/access_use#pd-us-google

30. Tage viele Knochenzellen, soweit als man durch Form und Farbe der Kerne entscheiden konnte, lebendig blieben. Für den Teil des Knochens, welcher starb, erfolgte der Ersatz nicht nur durch die lakunäre Resorption, sondern auch durch die Marchandsche schleichende Methode. „Wir können auf Grund unserer Präparate die Marchandsche Ansicht nicht nur stützen, sondern vielleicht in den Vorgang einen bestimmteren Einblick gewähren. Wir haben nicht nur beobachtet, daß die Knochenzellen im neugebildeten Knochen auffallend dicht beisammen liegen, sondern alle Uebergänge von leichten Einschnürungen bis zur vollkommenen Teilung der jungen Knochenzellen gesehen. Diese geteilten Knochenzellen liegen dann zuerst in einer gemeinsamen ovoiden Knochenhöhle, welche durch die Bildung einer Scheidewand in zwei Knochenhöhlen mit je einer Knochenzelle übergeht. Manchmal erfolgt gleichzeitig mit der Einschnürung der Knochenzelle die Bildung von zwei Knochenhöhlen. Wir halten den beschriebenen Prozeß für amitotische Teilung der jungen Knochenzellen. Mitosen konnten wir nicht beobachten."

Fig. 3.

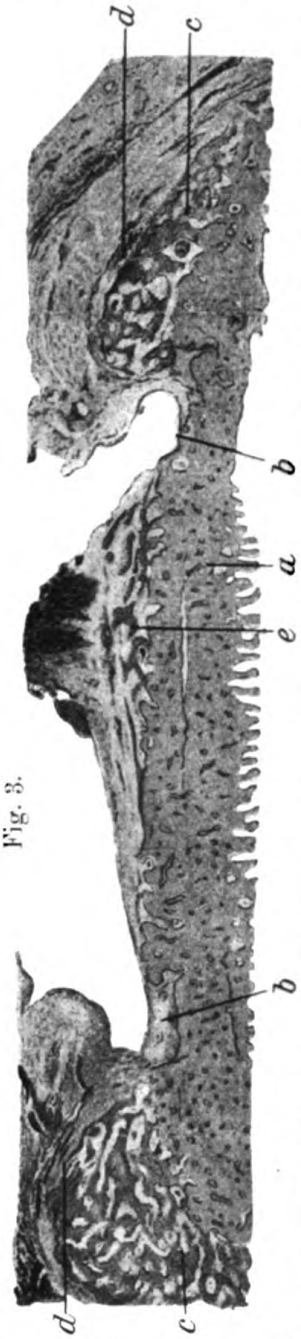


**Querschnitt der Tibia, 15 Tage nach Befestigung einer Glaskapsel auf der periostentblößten Knochenoberfläche. Die Kapsel verhinderte das Einwachsen von regeneriertem Periost nicht, deshalb Knochenneubildung unter derselben (Leitz, Obj. 1, Ocul. 0, Tub. 140). *a* Periostloser Knochen unter der Kapsel. *b* Rinne, in welcher die Kapsel befestigt war. Auf der einen Seite ist das Einwachsen von Periost zu sehen. *c* Knochenneubildung außerhalb der Kapsel. *d* Regeneriertes Periost. *e* Neugebildete Knochenbälkchen unter der Kapsel. (Mayer und Wehner, Archiv f. klin. Chir. Bd. 103, Heft 3.)**

In den seit dieser Arbeit verflossenen Jahren habe ich bis jetzt niemals Gelegenheit gehabt, durch weitere Tierversuche die Ergebnisse zu prüfen. Aber vor kurzem konnte ich durch Sektion an zwei Patienten die Vorgänge nach der Knochentransplantation in genauester Weise studieren und die Resultate der Tierversuche mit denen am Menschen vergleichen. Für die Veröffentlichungserlaubnis bin ich meinem Chef, Professor Biesalski, zu Dank verpflichtet.

Digitized by Google
Original from UNIVERSITY OF CALIFORNIA
Generated on 2019-10-16 13:13 GMT / http://hdl.handle.net/2027/uc1.b3774661
Public Domain in the United States, Google-digitized / http://www.hathitrust.org/access_use#pd-us-google

Das erste Präparat stammt von dem 39jährigen Ingenieur C. N. Zwei Monate vor dem Tode wurde wegen heftiger Rückenschmerzen und Bildung eines Gibbus zu einer operativen Versteifung der Wirbelsäule geschritten, nach der Methode von Albee. Die Dornfortsätze wurden gespalten und ein 22 cm langer, von der Tibia entnommener Span zwischen den gespaltenen Dornfortsätzen eingepflanzt. Der Span war teilweise mit Periost bedeckt, teilweise war das Periost von der Säge abgerissen. Die Operation verlief glatt, nur bei der Entnahme des Knochenspans spaltete sich ein Stückchen des Spans ab. Diese Tatsache, obwohl praktisch bedeutungslos, hat für die Be-

Fig. 4.

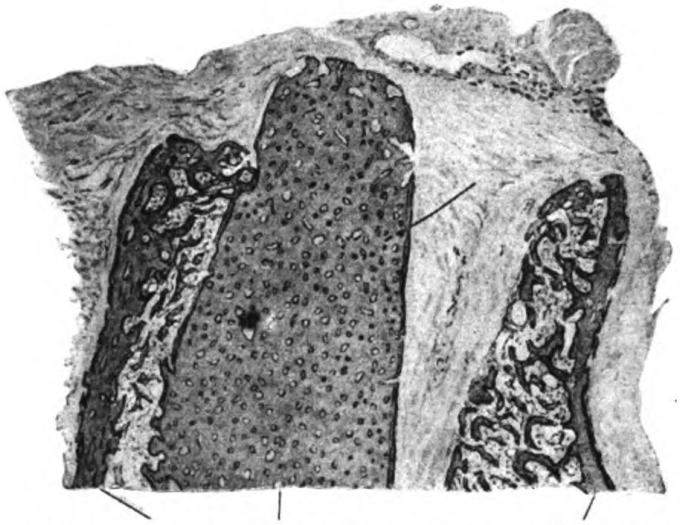

Fall I. Uebersichtsbild des Spans und des gespaltenen Dornfortsatzes im Querschnitt. Vergr. 1 : 4.

urteilung des Sektionsbefundes Wert. Zur Zeit der Operation war eine Differentialdiagnose zwischen tuberkulöser Spondylitis und bösartiger Geschwulst der Wirbelsäule (Sarkom oder Karzinom) unmöglich. Die Operation hat insofern guten Erfolg gehabt, daß die heftigen, durch das Zusammenknicken der Wirbel bedingten Rückenschmerzen vollständig aufhörten. Der Mann starb 9 Wochen nach der Operation. Die Sektion ergab, daß keine Spondylitis tuberculosa vorhanden war, sondern Adenom der Wirbelsäule. Trotz desselben und trotz der dadurch hervorgerufenen Kachexie war der 20 cm lange Tibiaspan tadellos eingeheilt und makroskopisch mit den gespaltenen Dornfortsätzen fest verwachsen. Der Span bildete in der Tat eine feste Stütze für die erkrankten Wirbel, so daß sämtliche Bewegungen verhindert

Digitized by Google
Original from UNIVERSITY OF CALIFORNIA
Generated on 2019-10-16 13:13 GMT / http://hdl.handle.net/2027/uc1.b3774661
Public Domain in the United States, Google-digitized / http://www.hathitrust.org/access_use#pd-us-google

wurden. Das abgespaltene Stück des Spans war deutlich erkennbar und hatte sich mit dem Rest des Spans makroskopisch nicht vereinigt. An drei Stellen wurden Stücke des Spans und der angrenzenden Dornfortsätze zwecks mikroskopischer Untersuchung entfernt. Der transplantierte Knochen sah fast wie Elfenbein aus und blutete nicht beim Durchschneiden. Die Präparate wurden in Zelluloid eingebettet und mit Hämatoxylin-Eosin und van Gieson gefärbt. Die Schnittrichtung der Schnitte verlief quer zur Längsachse des Spans und der Wirbelsäule.

Fig. 5

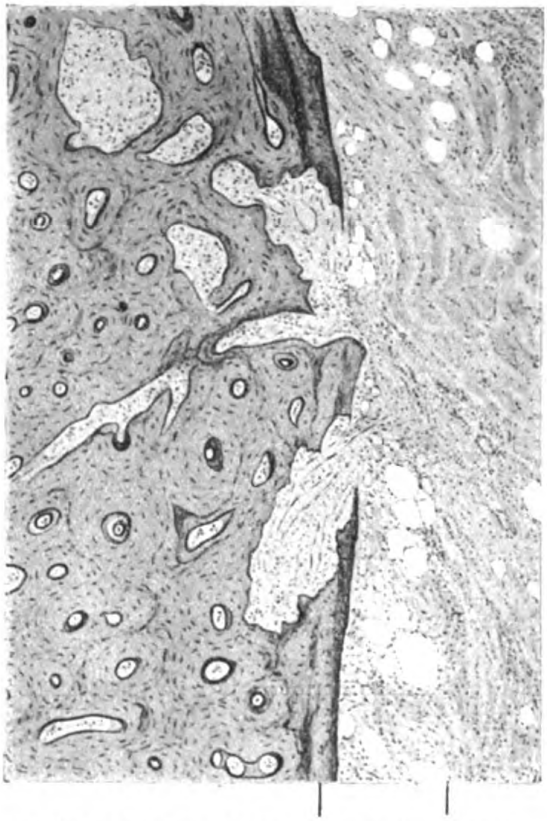

Fall I. Die Spitze des Spans. (Leitz, Obj. 1, Ocul. 4, Tub. 155.)

Ueber die mikroskopischen Befunde kann ich am klarsten an der Hand der Abbildungen berichten.

Fig. 4 ist ein Uebersichtsbild, welches den Span und den gespaltenen Dornfortsatz zeigt. An einer Seite ist ein mikroskopischer Zusammenhang zwischen Span und Dornfortsatz, auf der anderen Seite ist ein mikroskopischer Spalt zwischen Span und Dornfortsatz vorhanden. Diese Seite zeigt diejenige Hälfte, welche bei der Operation mit dem Meißel abgebogen wurde, um das Bett für den Span zu bereiten. Ein kurzer Teil des Spans ragt in die Weichteile hinein. Die glatte Oberfläche des Spans rechts entspricht der vorderen Tibiafläche und war teilweise mit Periost bedeckt.

Fig. 5 stellt in etwas stärkerer Vergrößerung einen Teil des Spans nahe der Spitze dar, welche frei in den umliegenden Weichteilen liegt. Obwohl diese Stelle von der Periostseite des Spans stammt, ist hier keine Knochenneubildung zu sehen, im Gegenteil zeigt das Bild sämtliche Merkmale eines Knochenabbaues. Die Oberfläche ist

Digitized by Google
Original from UNIVERSITY OF CALIFORNIA
Generated on 2019-10-16 13:13 GMT / http://hdl.handle.net/2027/uc1.b3774661
Public Domain in the United States, Google-digitized / http://www.hathitrust.org/access_use#pd-us-google

unregelmäßig und die Havers schen Kanäle sind erweitert. Mit noch stärkerer Vergrößerung kann man an verschiedenen Stellen Osteoklasten in typischen Howships schen Lakunen sehen. Ueberall wachsen zahlreiche Kapillaren von den Weichteilen in den Knochen hinein. Die Knochenzellen färben sich nicht und sind, soweit als man mikroskopisch feststellen kann, tot.

Fig. 6.

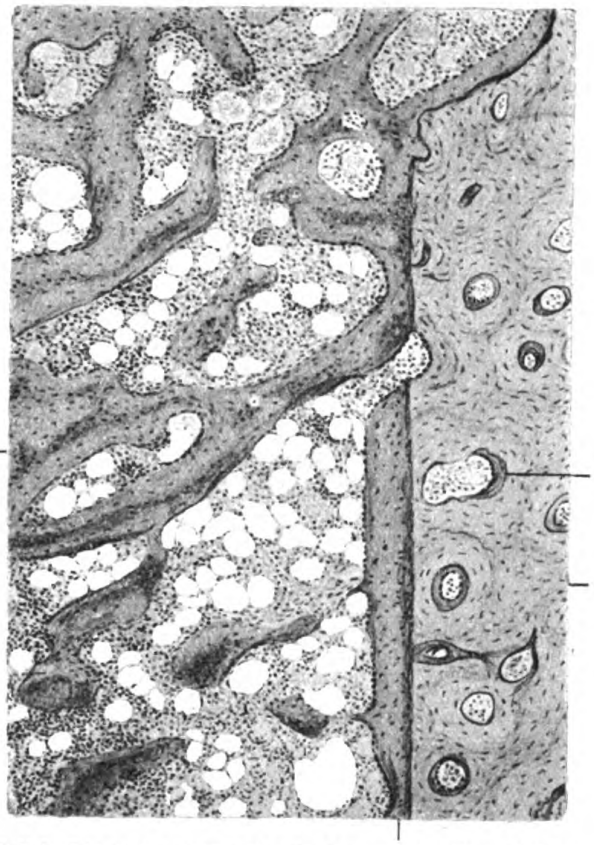

Fall I. Die linke Oberfläche des Spans. (Leitz, Obj. 3, Ocul. 0, Tub. 140.)

Fig. 6. Dieser Schnitt stammt von der linken Seite des Spans, wo er eine innige Berührung mit dem gespaltenen Dornfortsatz hat. Dieses Bild, im Gegensatz zu dem vorigen, beweist durchaus eine Knochenneubildung. Nicht nur an der Oberfläche des Spans ist eine Schicht neugebildeter Knochen deutlich sichtbar, sondern in der Tiefe rings um jedes Kanälchen ist ein schmaler Rand junger Knochen deutlich wahrnehmbar. Hier wie in dem vorigen Bild wachsen auch Kapillaren von außen in den Span hinein. Nur an dieser Stelle tragen die Kapillaren Osteoblasten mit sich, welche dann im Innern des Spans eine Knochenneubildung hervorrufen.

Fig. 7. In dieser und den beiden nachfolgenden Figuren sind die Vorgänge in den Havers schen Kanälen an verschiedenen Stellen des Spans abgebildet. Fig. 7 zeigt einen Havers schen Kanal in der Mitte des Spans. Er enthält nur nekrotische Zellen mit einigen gut gefärbten Leukozyten. Die Knochenhöhlen ringsum sind leer, die Knochenzellen abgestorben.

Fig. 8 stammt von der Spitze des Spans an der Stelle, wo Fig. 5

Digitized by Google
Original from UNIVERSITY OF CALIFORNIA
Generated on 2019-10-16 13:13 GMT / http://hdl.handle.net/2027/uc1.b3774661
Public Domain in the United States, Google-digitized / http://www.hathitrust.org/access_use#pd-us-google

Fig. 7.

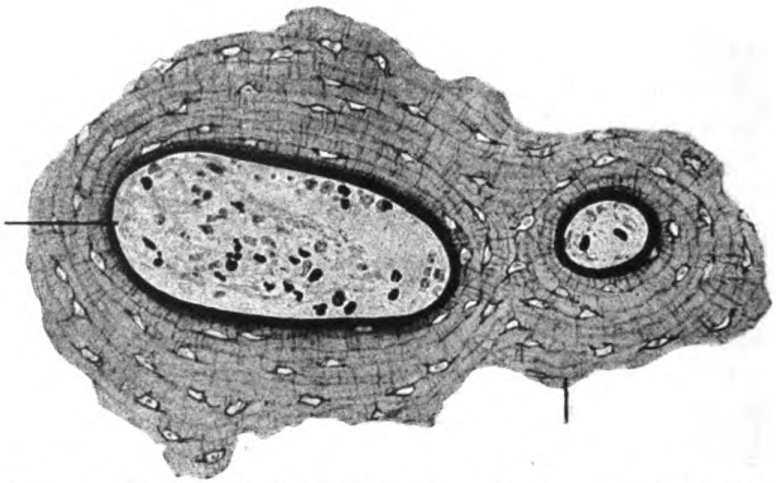

Fall I. Haversscher Kanal in der Tiefe des Spans. (Leitz, Obj. 5, Ocul. 1, Tub. 140.)

Fig. 8.

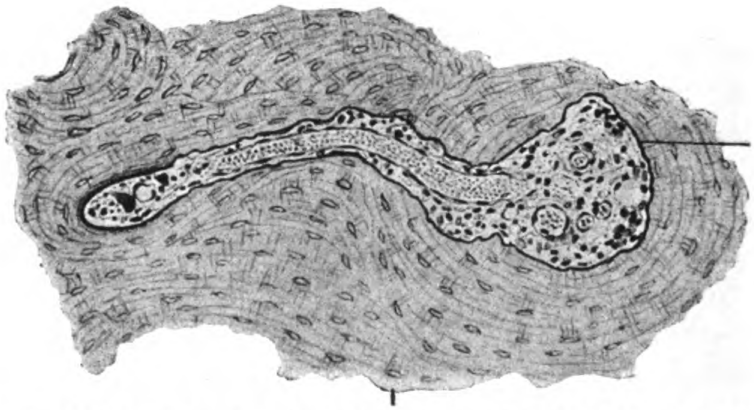

Fall I. Haversscher Kanal nahe der Spitze des Spans. (Leitz, Obj. 3, Ocul. 4, Tub. 160.)

Fig. 9.

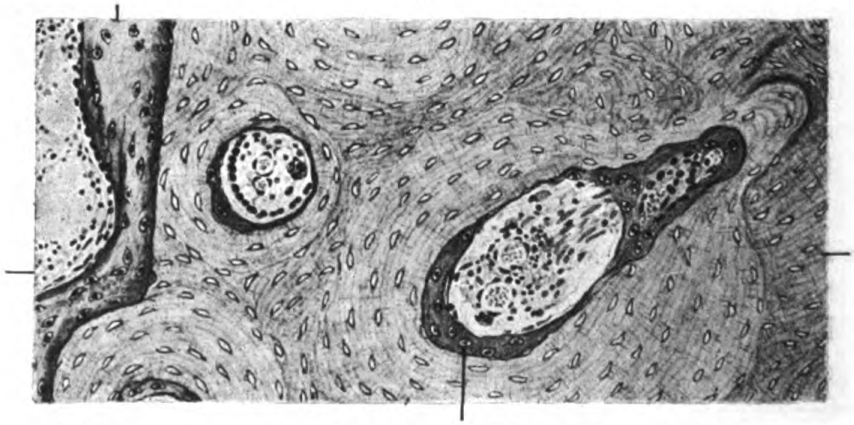

Fall I. Haverssche Kanäle nahe der linken Oberfläche des Spans. (Leitz, Obj. 3, Ocul. 4, Tub. 160.)

Digitized by Google

Original from
UNIVERSITY OF CALIFORNIA

Generated on 2019-10-16 13:13 GMT / http://hdl.handle.net/2027/uc1.b3774661
Public Domain in the United States, Google-digitized / http://www.hathitrust.org/access_use#pd-us-google

einen Abbau des Knochens zeigte. Hier sieht man deutlich die vielen Kapillaren, welche die schon erweiterten Kanäle füllen. Einige große Osteoblasten sind sichtbar.

Fig. 9 stammt von der linken Seite des Spans, dort wo Fig. 6 einen Knochenneubau zeigte. Hier zeigen die Haversschen Kanäle das Vorhandensein von vielen Kapillaren, wie in dem vorigen Bild, nur hier sind mit den einwachsenden Blutgefäßen Osteoblasten mit hineingebracht, welche eine Knochenneubildung rings um die Kanäle hervorgerufen haben. Der neugebildete Knochen unterscheidet sich von dem alten erstens durch die tiefere Färbung, zweitens durch die gut gefärbten Kerne der Knochenzellen. Die knochenbildenden Zellen sind in den abgebildeten Kanälen besonders deutlich zu sehen und haben sich dort wie Soldaten fast parademäßig in einer Linie aufgestellt.

Fig. 10.

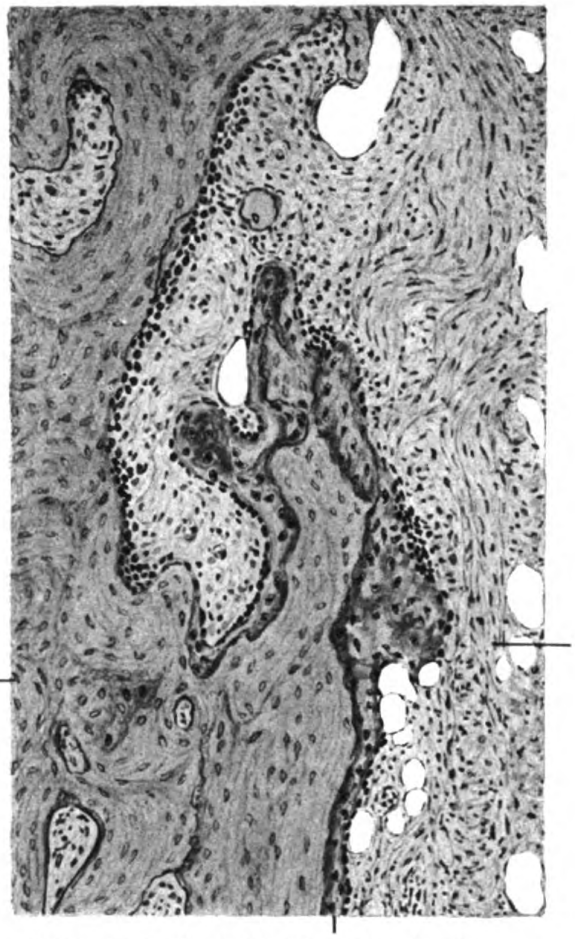

Fall I. Periostbedeckte Oberfläche des Spans. (Leitz, Obj. 3, Ocul. 4, Tub. 140.)

Fig. 10. Diese und die nächste Figur lassen die Funktion der der Oberfläche des Knochens anhaftenden knochenbildenden Zellen deutlich erkennen. Fig. 10 stammt von der rechten Seite des Spans, dort wo eine Berührung mit dem gespaltenen Dornfortsatze nicht vorhanden ist. Es entspricht deshalb einer Stelle, wie in Fig. 5 abgebildet; doch ist das Bild hier ein ganz anderes. Statt Knochenresorption sieht man Knochenneubildung; diese kann nur von den der Oberfläche des Knochens anhaftenden Osteoblasten hervorgerufen werden. Diese Knochen-

Digitized by Google
Original from UNIVERSITY OF CALIFORNIA
Generated on 2019-10-16 13:13 GMT / http://hdl.handle.net/2027/uc1.b3774661
Public Domain in the United States, Google-digitized / http://www.hathitrust.org/access_use#pd-us-google

Fig. 11.

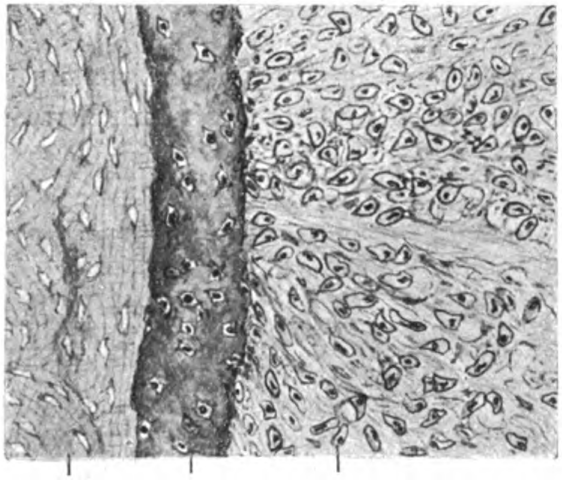

Fall I. Periostbedeckte Oberfläche des Spans. (Leitz, Obj. 5, Ocul. 0, Tub. 140.)

neubildung findet nicht überall an der Periostfläche des Knochens statt, weil während der Operation ein großer Teil des Periosts abgerissen wurde und damit viele der knochenbildenden Zellen.

Fig. 11 zeigt die sehr lebhafte Tätigkeit, welche manchmal von den Periostzellen herrührt. Diese Abbildung stammt, wie die vorhergehende, von der rechten Seite des Spans. Die knochenbildenden Zellen haben sich offenbar sehr rasch vermehrt und sehen wie junge Knorpelzellen aus. Mit der van Gieson schen Färbung nehmen sie

Fig. 12.

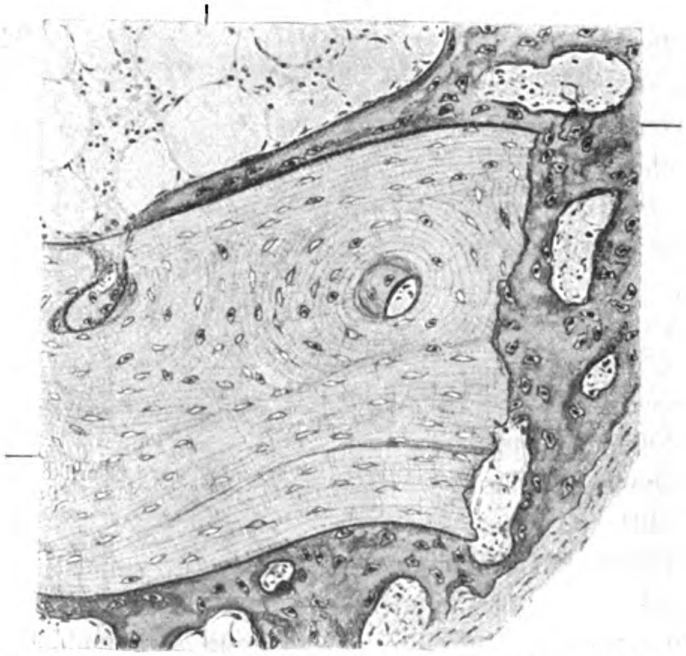

Fall I. Die Spongiosa des Spans. (Leitz, Obj. 5, Ocul. 4, Tub. 160.)

auch dieselbe eigentümliche Farbe wie junge Knorpelzellen an. An der Oberfläche des Knochens ist eine Schicht neugebildeter Knochen

Digitized by Google
Original from UNIVERSITY OF CALIFORNIA
Generated on 2019-10-16 13:13 GMT / http://hdl.handle.net/2027/uc1.b3774661
Public Domain in the United States, Google-digitized / http://www.hathitrust.org/access_use#pd-us-google

sichtbar, welcher nur durch die Tätigkeit dieser Osteoblasten zu erklären ist.

Fig. 12. Obwohl wir schon gesehen haben, daß die Knochenzellen des Transplantats zum größeren Teil abgestorben sind, findet man öfters Stellen, wie hier abgebildet, wo mehrere Kerne des alten Knochens die normale Färbung und Form behalten haben. Solche Stellen sind hauptsächlich in der Spongiosa des transplantierten Knochens zu finden. Daß diese gut gefärbten Knochenzellen nicht eingewanderte junge Zellen sind, läßt sich durch folgende Tatsachen feststellen. Erstens ist der umgebende Knochen deutlich als alter Knochen zu erkennen, an keiner Stelle grenzt neuer Knochen unmittelbar an; ferner, obwohl die Kerne gut gefärbt und gut geformt sind, sind sie doch nicht so hell und groß, wie die jungen Kerne.

Fig. 13.

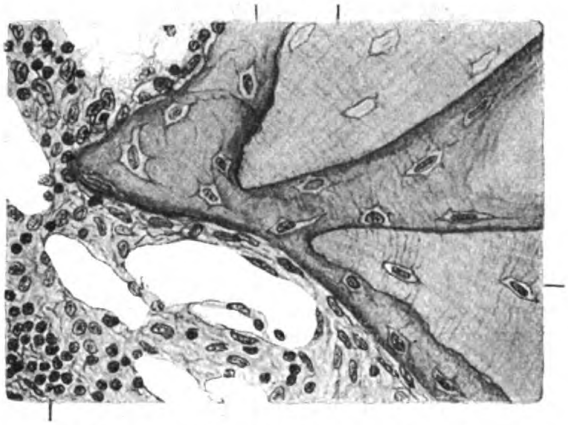

Fall I. Um den schleichenden Ersatz des abgestorbenen Knochen durch den jungen darzustellen. (Leitz, Obj. 5, Ocul. 4, Tub. 140.)

Fig. 13. In dieser Figur kann man, im Gegensatz zu der vorigen, fast sicher feststellen, daß junge Knochenkerne in die Höhlen des alten Knochens eingewandert sind. Man sieht wieder deutlich den alten Knochen und den angrenzenden neugebildeten Knochen. Die Höhlen des alten Knochens sind zum Teil leer, aber in zweien sind gut gefärbte Kerne sichtbar. Diese Kerne haben genau die Form und Färbung der in dem neugebildeten Knochen vorhandenen jungen Zellen. Aehnliche Bilder habe ich schon vor 4 Jahren bei Tierversuchen gefunden und sie damals abgebildet.

Damals sprach ich die Vermutung aus, in der mich Professor Borst, Vorstand des Münchner Pathologischen Instituts, bestärkte, daß diese jungen Knochenzellen, welche sich in dem alten Knochen zeigten, durch die Canaliculi eingewandert waren. In der Abbildung sieht man, wie deutlich die Canaliculi sind. Wenn man sich eine Kernteilung der jungen Knochenzellen dazu denkt, wie Wehner und ich diese in Tierversuchen schon nachgewiesen haben, so ist es nicht schwer, diese Erklärung anzuerkennen.

Digitized by Google
Original from UNIVERSITY OF CALIFORNIA
Generated on 2019-10-16 13:13 GMT / http://hdl.handle.net/2027/uc1.b3774661
Public Domain in the United States, Google-digitized / http://www.hathitrust.org/access_use#pd-us-google

Diese 10 Abbildungen haben die Vorgänge 60 Tage nach der Knochentransplantation in allen Teilen des Spans dargestellt. Was aus dem Span später wird, kann ich an Hand eines 1 Jahr nach der Operation gewonnenen Präparates zeigen. Am 12. März 1915 wurde wegen Spondylitis tuberculosa die Albeesche Operation an dem 8jährigen Knaben E. Z. ausgeführt. Der Fall war ein sehr schwerer, welcher schon jahrelang fistelte und bei dem etwas Eiweiß im Urin schon vorhanden war. Für 6—8 Monate nach der Operation ging es dem Jungen entschieden besser, dann wurde die Albuminuria stärker und er starb an amyloider Degeneration am 31. März 1916. Die Sektion zeigte, daß der Span derart fest mit den Dornfortsätzen verwachsen war, daß ein Unterschied zwischen dem Transplantat und dem Knochen des Mutterbodens unmöglich war. Der Span sah aus wie eine Brücke, welche die Dornfortsätze zusammenhielt. An zwei Stellen wurden Stücke von dem Span herausgesägt, I dort, wo der

Fig. 14.

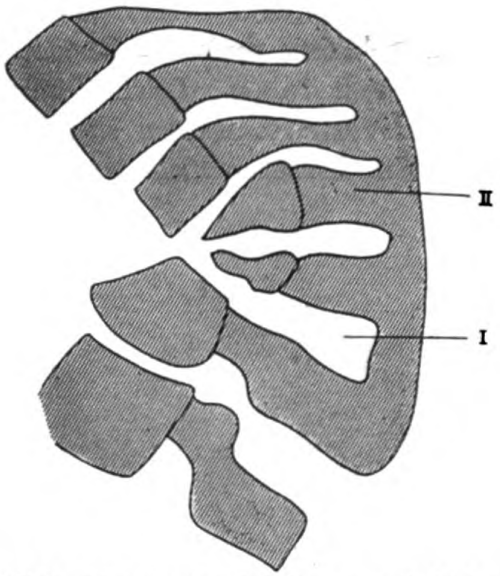


Fall II. Röntgenpause (halbdiagrammatisch) des eingeheilten Spans, um die Schnittrichtung der mikroskopischen Präparate zu zeigen.

Fig. 15.

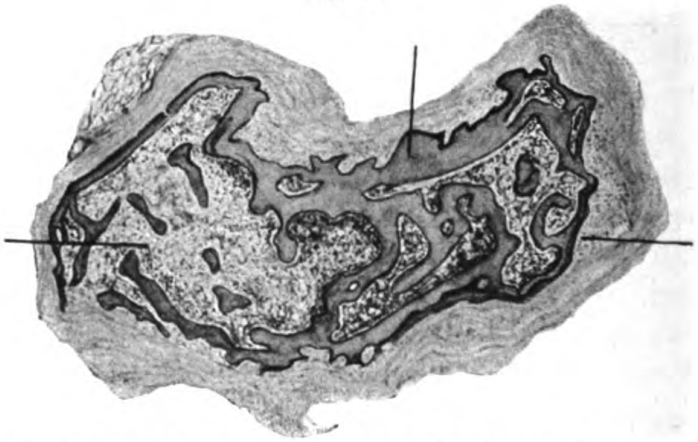

Fall II. Uebersichtsbild des Spans, wo er zwischen den Dornfortsätzen verläuft (Nr. 1 in Fig. 14). Vergr. 1 : 9.

Digitized by Google
Original from UNIVERSITY OF CALIFORNIA
Generated on 2019-10-16 13:13 GMT / http://hdl.handle.net/2027/uc1.b3774661
Public Domain in the United States, Google-digitized / http://www.hathitrust.org/access_use#pd-us-google

Span zwischen den Dornfortsätzen verlief, II, wo er mit den Dornfortsätzen verwachsen war (siehe Fig. 14). Von allen beiden wurden dann mikroskopische Schnitte quer zur Achse des Spans gefertigt. In dem zweiten, wo Span und Dornfortsatz eine Masse bildeten, war mikroskopisch kein Unterschied zwischen beiden zu sehen. Ueberall fanden sich nur gut gefärbte, normal aussehende Knochenzellen und der Knochen war überall gleich gut gefärbt. In dem ersten, dort, wo der Span frei verlief, waren die Knochenzellen ebenso gut gefärbt. Hier zeigte der Span eine höchst merkwürdige Formveränderung. Obwohl er als Corticalis transplantiert wurde, zeigte er fast die Form

Fig. 16.

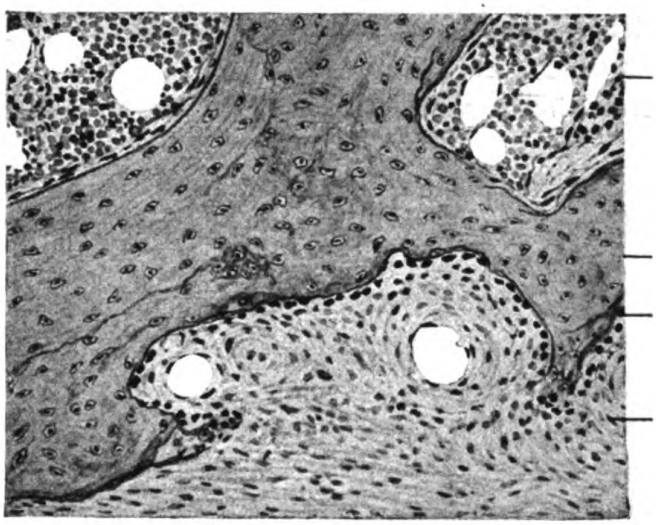

Fall II. Der Span in stärkerer Vergrößerung. (Leitz, Obj. 5, Ocul. 0, Tub. 140.)

eines Röhrenknochens mit einem deutlichen Markraum, Spongiosa und äußerer Corticalis.

Fig. 15 ist ein Uebersichtsbild des Präparates bei schwacher Vergrößerung. Die Schnittrichtung verläuft quer zur Längsachse des Spans. In Fig. 14 ist die Lage des Schnittes durch Linie I bezeichnet.

Fig. 16 bildet einen Teil der Corticalis unter höherer Vergrößerung ab. Hier sind typische Markzellen, typische Spongiosa und eine periostähnliche Schicht deutlich vorhanden. Diese Bildung eines Röhrenknochens ist ein äußerst interessanter Beweis für die Richtigkeit der Wolfschen Lehre der Knochentransformation.

Digitized by Google
Original from UNIVERSITY OF CALIFORNIA
Generated on 2019-10-16 13:13 GMT / http://hdl.handle.net/2027/uc1.b3774661
Public Domain in the United States, Google-digitized / http://www.hathitrust.org/access_use#pd-us-google

## Zusammenfassung.

Durch zwei an Menschen durch Sektion gewonnene Präparate sind die Vorgänge nach der freien Knochentransplantation klar dargestellt.

1. Die Knochenzellen sterben zum größten Teil nach der Transplantation ab, aber sogar 60 Tage nach der Transplantation bleibt immer noch eine beträchtliche Zahl lebendig.

2. Die Zellen auf der Knochenoberfläche, die Zellen der sog. Cambiumschicht des Periosts können sich in verschiedener Weise verhalten: a) Manchmal erfolgt gar keine Knochenneubildung. b) Wenn die Zellen gut erhalten sind, erfolgt Knochenneubildung. c) Wenn gereizt, bilden sie einen knorpelartigen Callus, welcher in Knochen umgewandelt wird.

3. Von der äußeren Schicht des Periosts stammt keine Knochenneubildung.

4. Das Markgewebe des Transplantats ist nach 60 Tagen gut erhalten und aus den Endostzellen geht eine Knochenneubildung hervor.

5. Die Zellen der Haversschen Kanäle sterben zuerst ab. dann wandern Leukozyten ein und später wachsen Kapillaren in die erweiterten Kanäle ein.

6. Diese Kapillaren können entgegengesetzte Wirkung zeigen: a) Wenn keine knochenbildenden Zellen mit hineinwachsen, bedingen sie einen Knochenabbau. b) Wenn Osteoblasten mitwachsen, rufen sie Knochenneubildung hervor. Letztere kommt immer dann zustande, wenn die Kapillaren von dem Markraum des Mutterbodens stammen, und gewöhnlich, wenn sie sich durch die Periostfläche des transplantierten Knochens ihren Weg bahnen.

7. Wo der transplantierte Knochen abgestorben ist, erfolgt der Umbau teilweise durch lakunäre Resorption und appositionellen Anbau, zum größten Teil ohne vorherige lakunäre Resorption durch einen noch nicht vollständig erklärten Prozeß, dem Marchand den Namen „schleichender Ersatz“ gegeben hat.

8. Die Einzelheiten des schleichenden Ersatzes sind teilweise durch mikroskopische Bilder erklärt, in welchen das Vorhandensein junger Knochenzellen in den alten Knochenhöhlen nachgewiesen wird. Eine mögliche Erklärung wäre, daß die jungen Knochenzellen durch die Canaliculi in die Knochenhöhle eingewandert sind.

Digitized by Google
Original from UNIVERSITY OF CALIFORNIA
Generated on 2019-10-16 13:13 GMT / http://hdl.handle.net/2027/uc1.b3774661
Public Domain in the United States, Google-digitized / http://www.hathitrust.org/access_use#pd-us-google

9. Mit der Zeit wird der Span vollständig durch neuen Knochen ersetzt; nach einem Jahr ist er von dem umgebenden Knochen nicht zu unterscheiden.

10. Nach der Albeeschen Operation entsteht ein Umbau des Spans, wonach der feste Knochen des Spans sich in einen röhrenähnlichen mit Markraum, Spongiosa und Corticalis umwandelt.

---

## Literatur.


Albee, Au Experimental Study of Bone Gerowth. Journ. amer. med. Assoc. LX, S. 1044.

Allison, Direct Implantation of Bone Graft. Surg. gyn. and obst. 1910, X, S. 303.

Axhausen, Archiv f. klin. Chir. 1908, Bd. 88; 1911, Bd. 94. Deutsche Zeitschr. f. Chir. 1907, Bd. 91.

Baggio, Archivio d'ortopedia 1911.

Bancroft, Process of Bone Repair following Trauma. Amer. journal med. sciences 1914, Juni, S. 809.

Barth, Zieglers Beiträge zur pathologischen Anatomie 1896, Bd. 17.

Baschkirzew und Petrow, Deutsche Zeitschr. f. Chir. 1912, Bd. 113, Heft 5 u. 6.

Bond, Transplant. of Fibula. Process of Growth. Brit. journal surgery 1914, I, 610.

Bonome, Virchows Archiv 185, Bd. 100.

Colvin, Brief Summary of Bone Regeneration. Surg. gyn. and obst. 1907, V, S. 606.

Cotton and Loder, The Fate of the Bone Graft. Surg. gyn. and obst. 1913, XVI, S. 701.

Davison and Smith, Bone surgery. Philadelphia 1916.

Frangenheim, Archiv f. klin. Chir. 1909, Bd. 90; 1910, Bd. 93.

Frankenstein, Beitr. z. klin. Chir. 1909, Bd. 64.

Gallie, History of the Bone Graft. Amer. journal orthop. surg. 1914, XII, S. 201.

Janeway, Autoplastic Transplantation of Bone. Annales of surg. 1910, LII, 217.

Läwen, Archiv f. klin. Chir. 1909, Bd. 90, Heft 1.

Lewis, Preliminary Report of experimental work on Bone. Surg. gyn. and obst. XVIII, S. 572.

Lexer, Archiv f. klin. Chir. 1908, Bd. 86.

Lobenhoffer, Beitr. z. klin. Chir. 1911, Bd. 70.

Mc. Williams, Annals of surgery 1912, Sept., Vol. 56. Amer. journal med. assoc. 1914, 31. Jan.

Macewen, The Growth of Bone. Glasgow 1912.

Marchand, Prozeß der Wundheilung. Stuttgart 1901.

Mayer und Wehner, Archiv f. klin. Chir. Bd. 103, Heft 3.




Digitized by Google
Original from UNIVERSITY OF CALIFORNIA
Generated on 2019-10-16 13:13 GMT / http://hdl.handle.net/2027/uc1.b3774661
Public Domain in the United States, Google-digitized / http://www.hathitrust.org/access_use#pd-us-google

Murphy, Amer. journal med. assoc. 1912, 7. April et seq.
Nemillow, Experim. Study of Bone Transplantation. Chir. Archiv. Veliaminova 1914, XXX.
Nichols, Osteomyelitis. Amer. journal med. assoc. 1904, XLII, 439.
Ollier, Traité experimental et clinique de la regeneration des os. Paris 1867.
Phemister, Fate of Transplanted Bone. Surg. gyn. and obst. XIX, 303.
Pokotillo, Archiv f. klin. Chir. 1910, Bd. 93.
Radzimowsky, Ueber Replantation und Transplantation des Knochens. In.-Diss. Kiew.
Saltykow, Archiv für Entwicklungsmech. der Organe 1910, Bd. 9. Zieglers Beitr. z. pathol. Anat. 1909, Bd. 45.
Smith, Regeneration of Bone. Amer. journal med. scienc. 1916, Juli, S. 95.
Thomas, Bone Transplantation. Surg. gyn. and obst. XVIII, 580.
Tomita, Virchows Archiv 1909, Bd. 191.
Trunci, Zeitschr. f. orthop. Chir. 1912, Bd. 30, Heft 1 u. 2.
Wetherhill, Growth, Death and Regeneration of Bone. Amer. journal med. assoc. 1913. LX, 983.

Digitized by Google
Original from UNIVERSITY OF CALIFORNIA
Generated on 2019-10-16 13:13 GMT / http://hdl.handle.net/2027/uc1.b3774661
Public Domain in the United States, Google-digitized / http://www.hathitrust.org/access_use#pd-us-google

XIX.

Aus den chirurgisch-orthopädischen Abteilungen des Oskar-Helene-Heims und des Vereinslazarettes „Am Urban“
(Chefarzt: Prof. Dr. K. Biesalski).

# Beitrag zur Behandlung der infizierten Schußverletzungen der Hüfte.

Von

Dr. Leo Mayer,
stellvertretender leitender Chirurg des Lazarettes „Am Urban“.
Assistenzarzt des Oskar-Helene-Heims.

Mit 25 Abbildungen.

Ueber die Schußverletzungen der Hüfte schrieb Langenbeck im Jahre 1874: „Befragen wir die Geschichte der Kriegschirurgie, die ältere wie die neueste, so lautet die Antwort wenig befriedigend. Wir erfahren, daß die Schußverletzungen der Hüfte geradezu hoffnungslose Verwundungen sind, und daß die Verwundeten bei der einen wie bei der anderen Behandlungsweise mit den seltensten Ausnahmen alle zugrunde gehen.“ Seit dieser Zeit hat die Kriegschirurgie große Fortschritte gemacht, und ganz besonders durch die Erfahrungen von Langenbeck sind unsere Kenntnisse der durch Schußverletzungen bedingten pathologischen Störungen des Hüftgelenkes und unsere Behandlungsmethode dafür entschieden weiter vorgeschritten, doch muß man immer noch die Gelenkschüsse der Hüfte als besonders gefährlich anschauen. So findet man in der Statistik der modernen Kriegschirurgie eine sehr hohe Mortalität für diese Verletzung: in dem spanisch-amerikanischen Krieg von 1898 eine Mortalität von 33 1/3 %; in dem Balkankrieg, nach Professor Rudolf Goebel, sind von 10 infizierten Hüftgelenkschüssen 6 gestorben, also 60 % Mortalität. Es ist deshalb angezeigt, unsere Kenntnisse der Pathologie und der

Digitized by Google
Original from UNIVERSITY OF CALIFORNIA
Generated on 2019-10-16 13:13 GMT / http://hdl.handle.net/2027/uc1.b3774661
Public Domain in the United States, Google-digitized / http://www.hathitrust.org/access_use#pd-us-google

Behandlung der eitrigen Hüftgelenkverletzungen soweit als möglich zu ergänzen.

In diesem Bericht werde ich nur die infizierten Hüftgelenkdurchschüsse mitteilen. Nichtinfizierte Fälle habe ich nur 2mal beobachtet, dabei gestaltet sich die Behandlung, falls der Knochen betroffen worden ist, genau wie bei einer gewöhnlichen Fraktur, d. h. Ruhigstellung in der für die Wiederherstellung der normalen Knochenkontinuität günstigsten Lage; falls ein vollständiger Schenkelhalsbruch vorhanden ist, in starker Abduktion, um den normalen Schenkelhalswinkel zu behalten. Ich sah auch nur unkomplizierte Hüftgelenkverletzungen; diejenigen mit komplizierenden Verletzungen des Mastdarms und der Blase liegen außerhalb meiner Erfahrungen. Eine dritte Einschränkung dieses Berichtes besteht darin, daß ich die Fälle vom Standpunkt des Heimatlazarettes aus beschreiben muß, denn sämtliche Fälle sind mir erst 1—2 Wochen nach der Verletzung überliefert worden. Im ganzen kann ich über 5 Fälle berichten, bei denen nicht nur das Leben gerettet wurde, sondern auch der funktionelle Erfolg befriedigend war.

Diese günstigen Resultate kann ich nur der energischen Behandlung zuschreiben. Sie bestand hauptsächlich darin, sobald die Diagnose der eitrigen Coxitis gestellt wurde, den Schenkelkopf, den infizierten Schenkelhals, nötigenfalls den Trochanter und einen Teil des Schaftes oder der Pfanne zu resezieren. Die operative Entfernung des Schenkelkopfes wurde besonders durch die klassischen Arbeiten von Otis zur Kenntnis der Kriegschirurgen gebracht. Im Jahre 1869 konnte Otis 85 Fälle von Schenkelkopfexzisionen zusammenstellen, 63 während des amerikanischen Krieges von 1865, 22 frühere Fälle. Obwohl die Mortalität eine sehr hohe war, über 90 %, riet er sehr, lieber diese Operation als die Exartikulation im Hüftgelenk auszuführen.

Die Fälle werden nach ihm in drei Rubriken eingeteilt: in die primären, d. h. diejenigen, welche während der ersten 24 Stunden nach der Verletzung ausgeführt wurden, d. i. in einer Periode, wo die entzündliche Reaktion nur wenig vorgeschritten ist; in die intermediären Resektionen, welche während der starken Entzündungsperiode ausgeführt werden; drittens in die sekundären, nach Beendigung der entzündlichen Reaktion. Diese Einteilung, welche von Boucher stammte, findet ihre Berechtigung in den großen pathologischen Unterschieden, welche in der Zeit nach der Verletzung stattfinden; zweitens

Digitized by Google
Original from UNIVERSITY OF CALIFORNIA
Generated on 2019-10-16 13:13 GMT / http://hdl.handle.net/2027/uc1.b3774661
Public Domain in the United States, Google-digitized / http://www.hathitrust.org/access_use#pd-us-google

in den verschiedenen Operationsresultaten während der drei Perioden. Diese Tatsachen werden durch einen Blick auf seine Tabelle klar gemacht.

| Resektionen | Summa | Gestorben | Mortalität |
|---|---|---|---|
| Primäre . . . | 39 | 36 | 92,3 % |
| Intermediäre . . | 33 | 30 | 90,9 % |
| Sekundäre . . | 13 | 11 | 84,6 % |
| | 85 | 77 | 90,6 % |

Die operative Entfernung des Schenkelkopfes wurde erst im Jahre 1769 von einem englischen Chirurgen, Charles White, vorgeschlagen. Er führte die Operation nur an der Leiche aus. Die erste Operation am Lebenden wurde auch von einem englischen Chirurgen ausgeführt, Anthony White. Der Patient, ein an Coxitis leidender Knabe, hat die Operation gut überstanden, die coxitischen Erscheinungen gingen vollständig zurück. Die erste Exzision nach Schußverletzung wurde von einem deutschen Chirurgen, Dr Oppenheim aus Hamburg, im Jahre 1829 vorgenommen. Oppenheim war damals Arzt im Dienste des russischen Heeres. 17 Tage lang nach der Operation ging es dem Patienten ausgezeichnet, dann kamen einige Seuchenfälle vor, der Operierte verschlechterte sich sofort und starb 6 Tage später. Die erste nach Schußverletzung mit gutem Erfolg ausgeführte Resektion stammt aus dem Krimkriege und wurde von dem englischen Militärchirurgen O'Leary ausgeführt. Das Bein auf der resezierten Seite war nur um 5 cm kürzer und konnte das Körpergewicht ziemlich gut stützen; etwas Beweglichkeit war auch vorhanden. Hier in Deutschland wurde die Technik der Operation und die Indikationsstellung durch die hervorragende Arbeit von Langenbeck vervollkommnet. Langenbeck nahm den Standpunkt ein, daß „viele Fälle von Schußverletzung des Hüftgelenkes und selbst die schwereren Fälle bei konservierender Behandlung heilen können, daß aber auch nicht weniger zahlreiche Schußfrakturen des Hüftgelenkes vorkommen, bei denen eine frühzeitige, vor Ablauf der ersten 24 Stunden ausgeführte Resektion oder Exartikulation im Hüftgelenk zur Pflicht werden muß". Seine Statistik war folgende: Unter 88 konservativ behandelten Fällen sind 63 gestorben, also eine Mortalität von 71 %. Von den 31 mit Resektion des Schenkelkopfes behandelten sind 26 gestorben, eine Mortalität von 83 %. Von den 13, wo die Exartikulation ausgeführt wurde, sind sämtliche gestorben. Für die konservierende Behandlung empfiehlt er erstens die einfachen Kapselschüsse; zweitens diejenigen, bei denen

Digitized by Google
Original from UNIVERSITY OF CALIFORNIA
Generated on 2019-10-16 13:13 GMT / http://hdl.handle.net/2027/uc1.b3774661
Public Domain in the United States, Google-digitized / http://www.hathitrust.org/access_use#pd-us-google

anfangs gar keine oder nur leichte Knochenverletzungen erkannt werden konnten; drittens diejenigen mit komplizierenden Verletzungen der Harnblase oder des Mastdarmes. Ungeeignet für die konservierende Behandlung sind erstens die Schenkelhalsfrakturen, die intra- wie extrakapsulären; zweitens die Schußfrakturen der Pfanne. Er weist mit Recht darauf hin, daß die hohe Mortalität bei der Resektion dadurch bedingt wurde, daß die Fälle erst längere Zeit konservativ behandelt waren, und erst vollständig erschöpft, zur Operation gelangten. Im großen und ganzen kann man sich dieser von Langenbeck im Jahre 1874 angegebenen Lehre immer noch anschließen.

In diesem Bericht werde ich versuchen, folgendes zu behandeln: Erstens die Pathologie der Schußverletzungen, besonders die verschiedenen Entstehungsmöglichkeiten der eitrigen Coxitis. Zweitens die Indikationsstellung: Wann soll man operieren und welche Operation ist ratsam? Drittens die Technik der Hüftresektion. Viertens die Nachbehandlung. Fünftens die Prognose a) für das Leben, b) für die Funktion.

Zu diesem Zwecke werde ich erst die 5 Fälle einzeln beschreiben und dann das Allgemeine über Pathologie und Behandlung zusammenfassen.

Wehrmann F. M., geb. 19. September 1877, wurde durch Artilleriegeschoß am 18. November 1914 in der rechten Leistengegend verwundet. Die Untersuchung bei der Aufnahme in dem Lazarett 2 Wochen nach der Verletzung zeigte: Einschuß an der Innenseite des Oberschenkels, 10 cm unterhalb des Tuber ischiadicum, fünfpfennigstückgroß. Ausschuß mitten in der Glutäalgegend, 8 cm lang, 5 cm breit. 7 cm unter dem Ausschuß eine Inzisionswunde, 4 cm lang, 2 cm breit. Die letzten beiden Wunden durch Drain verbunden. In beiden Wunden war reichlich Eiterretention vorhanden. In der Tiefe der Wunde konnte man mit der sorgfältig eingeführten Sonde Knochentrümmer deutlich fühlen. Der Patient machte den Eindruck eines schwererkrankten Mannes. Die Temperatur schwankte zwischen 38 und 39°. Jede Bewegung des Beines war schmerzhaft, aber eine Druckempfindlichkeit über dem Femurkopf war nicht vorhanden. Auch dem Röntgenbilde nach war die Hüfte nicht betroffen, sondern nur der aufsteigende Ast des Sitzbeines (Fig. 1). Ich konnte mich deshalb nicht zu der Diagnose einer Coxitis entschließen, obwohl die Möglichkeit einer Kapselverletzung vorhanden war. Die erste Indikation war klar; man mußte den infizierten Knochen freilegen und für reichliche Drainage sorgen. Des-

Digitized by Google
Original from UNIVERSITY OF CALIFORNIA
Generated on 2019-10-16 13:13 GMT / http://hdl.handle.net/2027/uc1.b3774661
Public Domain in the United States, Google-digitized / http://www.hathitrust.org/access_use#pd-us-google

halb wurde am 5. Dezember 1914 durch einen 8 cm langen Schnitt an der Innenseite des Oberschenkels die Einschußwunde bis auf das Sitzbein erweitert, viele übelriechende nekrotische Knochenstücke und Kleiderreste entfernt und durch eine zweite Inzision auf der Rückseite des Oberschenkels, auf der Innenseite des Nervus ischiadicus, die Ausschußöffnung erweitert. Ein dickes Gummidrain wurde durchgeführt und das Sitzbein selbst an der verletzten Stelle mit Gaze leicht tamponiert. Trotzdem ging die Temperatur nicht zurück. Bei dem Verbandwechsel zeigte sich immer etwas Eiterretention, und durch den Geruch der Wunde konnte man mit aller Wahrscheinlichkeit annehmen, daß eine fortschreitende Infektion des Knochens stattgefunden hatte. Es zeigte sich auch etwas Druckempfindlichkeit auf der Rückseite des Oberschenkels oberhalb der Ausschußwunde, und von der Wunde aus gelangte man mit der Sonde in eine Tasche, welche nach oben hinter die Hüftgelenkkapsel führte. Am 14. Dezember 1914 wurde diese Tasche durch einen 6 cm langen Gesäßschnitt an der Außenseite des Nervus ischiadicus freigelegt und drainiert.

Fig. 1.

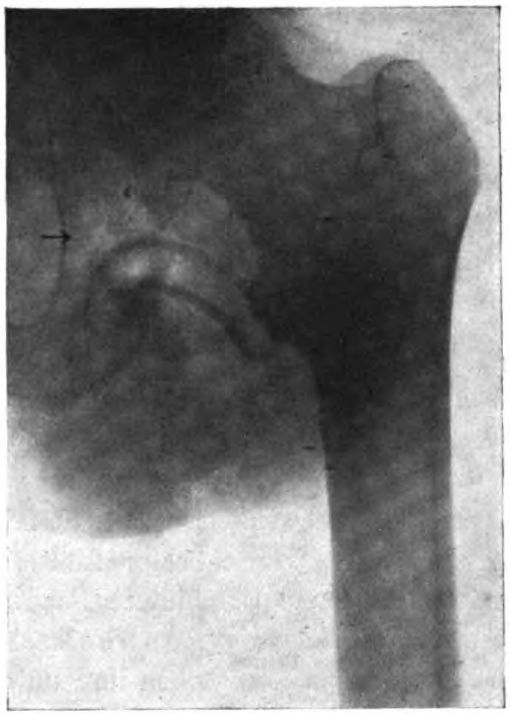

Röntgenpause des Patienten F. M. bei der Aufnahme ins Lazarett. Der Pfeil deutet den Teil des Sitzbeines an, wo die Knochenverletzung stattgefunden hat.

Da sie sich bei der Operation voll Eiter zeigte und da für die nächsten Tage die Temperatur zurückging, hoffte ich, daß das Schlimmste vorbei sei und daß die gefürchtete Infektion des Hüftgelenks nicht stattgefunden hatte. Doch nach 3 Tagen ging die Temperatur wieder hoch, obwohl die Wunde selbst eiterfrei schien. Der Patient konnte den Schmerz nicht lokalisieren, nur eine leichte Schwellung des Oberschenkels veranlaßte die Diagnose eines tiefliegenden Abszesses. Am 30. Dezember 1914 wurde der Patient noch einmal narkotisiert, und von der hinteren oberen Wunde aus wurde stumpf nach vorn gedrungen, bis man eine Eitertasche entdeckte, die zwischen dem Tensor fasciae und Vastus

Digitized by Google
Original from UNIVERSITY OF CALIFORNIA
Generated on 2019-10-16 13:13 GMT / http://hdl.handle.net/2027/uc1.b3774661
Public Domain in the United States, Google-digitized / http://www.hathitrust.org/access_use#pd-us-google

externus halbwegs bis zum Kniegelenk herunterreichte. Der Abszeß wurde ganz freigelegt und leicht tamponiert. Jetzt, dachte ich, hätten wir uns des Eiters sicher bemächtigt. Doch ging es immer schlimmer mit dem Patienten, die Temperatur stieg abends bis 39,5°, das Hämoglobin sank bis auf 45, der Verwundete sah septisch aus. Jetzt zum erstenmal war deutliche Druckempfindlichkeit über dem Femurkopf vorhanden, und ich konnte mit Sicherheit die Diagnose einer Coxitis stellen. Für mich, damals in der Kriegschirurgie unerfahren, war die nächste Indikation eine sehr schwierige. Sollte ich im Hüftgelenk amputieren oder eine radikale Exzision des Hüftgelenks ausführen? Beide Operationen waren mit schwerem Shock verbunden, und der Patient war sicher nicht imstande, viel auszuhalten. Von den beiden Eingriffen erschien mir die Exzision weniger gefährlich, und zu gleicher Zeit gab sie die Hoffnung, daß man die Infektion vollständig überwinden konnte. Nun wurde es unbedingt notwendig, den Patienten für den Eingriff vorzubereiten. Am 8. Januar 1915 wurde durch Bluttransfusion mit der Elsbergschen Kanüle das Hämoglobin von 45 bis auf 65 heraufgebracht. Der Patient behauptete, daß er sich entschieden besser fühlte. Am nächsten Tag wurde der hintere Schnitt, welcher ungefähr dem Langenbeckschen Schnitt entsprach, 3 cm nach oben und unten verlängert, die am Trochanter ansetzenden Muskeln abgetrennt, die Gelenkkapsel eröffnet und der von Knorpel fast entblößte Femurkopf mitsamt dem infizierten Trochanter major mit der Säge 2 cm unterhalb der Trochanterspitze abgesägt (Fig. 2). Eine Durchschneidung des Lig. teres erübrigte sich, weil das Ligamentum sich schon als vollständig nekrotisch erwies. Der Knorpel der Gelenkpfanne war an vielen Stellen usuriert, und von diesen Stellen sickerte etwas Eiter durch. Die Infektion des Beckenknochens war deshalb sichergestellt und die Resektion der Pfanne angezeigt. Mit dem Hohlmeißel wurde die ganze Pfannengegend, nach oben bis auf den Ursprung des Glutäus minimus, nach unten bis auf die Schußdurchtrennung des Sitzbeines vollständig reseziert (siehe Fig. 2); auf der Beckenseite wurde das Periost sorgfältig erhalten. Die Blutung während der ganzen Ope-

Fig. 2.

Ausdehnung der Resektion bei dem Patienten F. M. Vom Becken wurden ein Teil des Ileum, die ganze Pfanne und das Ischium bis auf die Tuberositas entfernt, von dem Femur Kopf, Hals und Trochanter.

Digitized by Google
Original from UNIVERSITY OF CALIFORNIA
Generated on 2019-10-16 13:13 GMT / http://hdl.handle.net/2027/uc1.b3774661
Public Domain in the United States, Google-digitized / http://www.hathitrust.org/access_use#pd-us-google

ration war minimal; der Patient erholte sich rasch von der Narkose, der Puls blieb gut, und die gefürchtete Shockwirkung kam gar nicht zustande.

Die Lagerung des Patienten nach der Operation hat zuerst viel Sorge gekostet. Die Anlegung eines großen Gipsverbandes hätte bei der Schwäche des Patienten einen zu schweren Eingriff bedeutet. Ich habe deshalb das Bein in leichter Abduktion mit leichtem Extensionszug gelagert und von einem Gips vollständig abgesehen. Später erfuhr ich, daß an der Hildebrandschen Klinik auch von Gipsverbänden nach Hüftresektionen abgesehen wurde, und zwar aus ähnlichem Grunde.

Fig. 3.

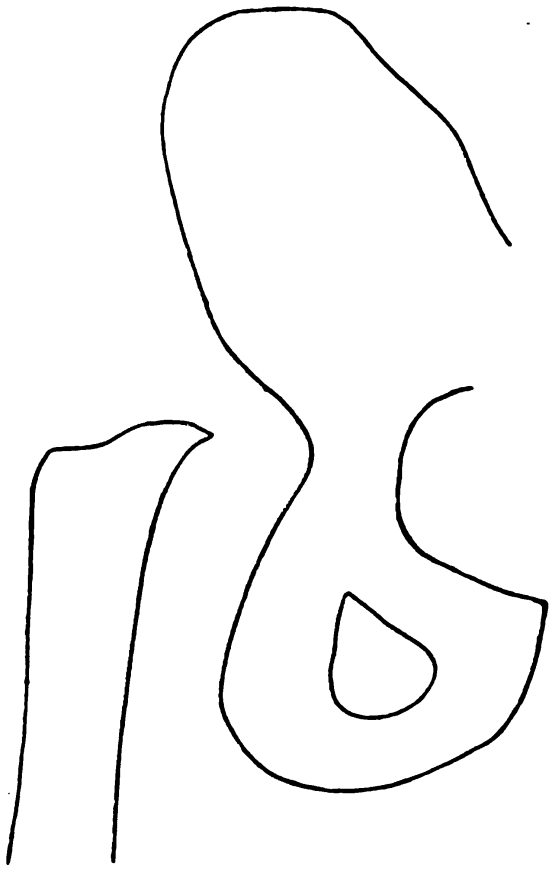

Röntgenpause des Patienten F. M. 4 Monate nach der Resektion.

Mit dem Patienten ging es jetzt von Tag zu Tag besser, die Temperatur ging allmählich herunter, nach 2 Wochen war sie normal. Nach 4 Wochen kam wieder eine Temperatursteigerung, welche durch einen Oberschenkelabszeß bedingt wurde, und 2 Wochen später wieder eine kleine Steigerung durch Abszeßbildung in der Tiefe der Wunden. Am 15. Februar 1915, 38 Tage nach der Operation, zeigte die Röntgenaufnahme die vollständige Wiederherstellung der Pfanne und des Sitzbeines; der Femurschaft erwies sich leicht abgerundet und zeigte einen Vorsprung in der Richtung der Pfanne (Fig. 3). Nach 3 Monaten waren sämtliche Wunden geheilt, und der Patient konnte mit Krücken herumgehen. Die 6 cm Verkürzung, welche durch die Resektion bedingt wurden, konnten durch erhöhten Schuh ausgeglichen werden. Bei der Entlassung (Fig. 4) konnte er in der Hüfte 90° aktiv beugen, 30° ab-

Digitized by Google
Original from UNIVERSITY OF CALIFORNIA
Generated on 2019-10-16 13:13 GMT / http://hdl.handle.net/2027/uc1.b3774661
Public Domain in the United States, Google-digitized / http://www.hathitrust.org/access_use#pd-us-google

duzieren, mit Stock vermochte er $^3/_4$ Stunden ohne Ermüdung zu gehen; der Gang war gut, fast ohne Hinken. Fig. 5 zeigt, wie er eine Leiter besteigen konnte. Er wurde als dienstuntauglich entlassen, um seinen Beruf als Tapezier weiter auszuführen. Nach Bericht von dem Patienten $1^1/_2$ Jahre nach der Operation geht es ihm sehr gut; die Beweglichkeit in der Hüfte ist vollständig erhalten geblieben. Er kann noch länger gehen und seinen Beruf ohne besondere Schwierigkeit ausführen.

Fig. 4.

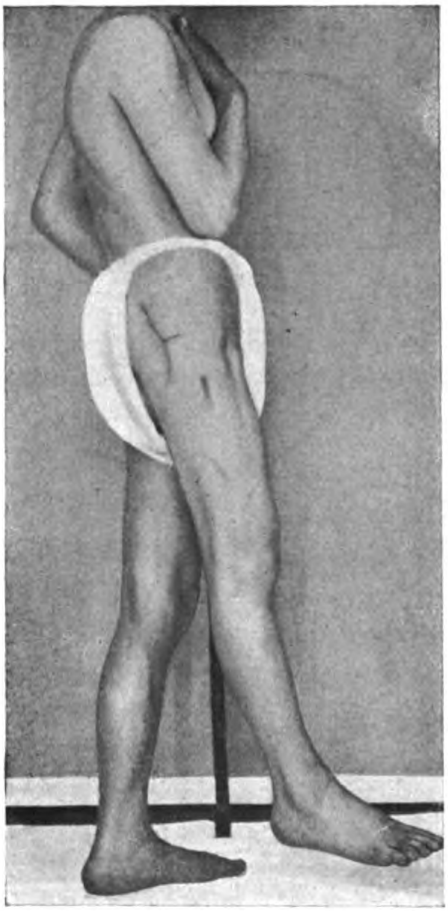

Seitliche Aufnahme des Patienten F. M. 5 Monate nach der Resektion, um die geringe Verkürzung zu zeigen.

Kurz zusammenfassend hat man hier eine vollständige Genesung nach ausgedehnter Verletzung des Sitzbeins in der Nähe der Pfanne mit dadurch entstandener eitriger Coxitis, welche sich zuerst nicht bemerkbar machte und erst durch Resektion des Kopfes und eines großen Teiles des Beckens bewältigt wurde. Den Erfolg der Operation schreibe ich sehr viel der vorhergehenden Bluttransfusion zu. Der Fall zeigte mir mit äußerster Klarheit, wie wichtig es ist, immer an die Möglichkeit einer Coxitis zu denken, und wie vorteilhaft die Resektionsmethode für die Behandlung der eitrigen Coxitis ist.

Nach dieser ersten Erfahrung war die Indikationsstellung in dem nächsten Fall einfach. Sobald ich die Diagnose der eitrigen Coxitis gestellt hatte, wurde sofort die Resektion ausgeführt. Der Leutnant H. Z., am 14. Juni 1915 durch Gewehrgeschoß verwundet, wurde erst am 26. Juli 1915 in das Vereinslazarett am Urban eingeliefert. Er trug einen großen Gipsverband, welcher das Becken umschloß; trotzdem klagte er über heftige Schmerzen in der Hüftgegend und im linken Fuß; beiderseits des Knöchels fand ich 3 cm lange Schnittwunden mit eingeführten Gummidrains, offenbar eine Drainage des oberen Sprung-

Digitized by Google
Original from UNIVERSITY OF CALIFORNIA
Generated on 2019-10-16 13:17 GMT / http://hdl.handle.net/2027/uc1.b3774661
Public Domain in the United States, Google-digitized / http://www.hathitrust.org/access_use#pd-us-google

gelenkes. Der Patient sah septisch aus, die Temperatur schwankte zwischen 38 und 39°. Durch das auf der Außenseite des Gipsverbandes eingeschnittene Fenster war eine 20 cm lange, ödematöse Wunde auf der Außenseite des Oberschenkels sichtbar. Der Patient behauptete, daß diese Wunde die einzige wäre und daß seit der Zeit der Verletzung

Fig. 5.

Patient F. M. beim Leitersteigen. Trotz der Resektion kann er seinen Beruf als Tapezier ausführen.

keine andere verbunden worden sei. Es schien mir doch ratsam, den Gips schleunigst zu entfernen, und dann zeigte sich eine fast geheilte Einschußwunde in der linken Leistengegend. Druck auf den Femurkopf bedingte Schmerzen, und sofort drangen einige Kubikzentimeter Eiter aus der Einschußwunde. Diese wurde sofort unter Lokalanästhesie erweitert und ein Gummidrain von der Einschuß- bis zur Ausschußwunde hindurchgeführt. Das Röntgenbild zeigte den Kopf

Digitized by Google
Original from UNIVERSITY OF CALIFORNIA
Generated on 2019-10-16 13:17 GMT / http://hdl.handle.net/2027/uc1.b3774661
Public Domain in the United States, Google-digitized / http://www.hathitrust.org/access_use#pd-us-google

freiliegend in der Pfanne; der Schenkelhals fehlte; zwischen Kopf und Trochanter lagen viele Knochensplitter, vermutlich die Trümmer des Halses. In der Gegend des Trochanter waren auch mehrere Splitter zu sehen, und die Umrißlinien des Trochanter waren verschwommen (Fig. 6).

Vier Tage hatte ich abgewartet in der Hoffnung, daß durch die ausgiebige Drainage die Temperatur zurückgehen würde, und vor allem, um dem fast erschöpften jungen Mann die Möglichkeit zu geben, sich nach dem sehr anstrengenden Transport etwas zu erholen. Da die Temperatur am 4. Tag immer noch hoch blieb, wurde die Operation für angezeigt erachtet. Die Schnittführung konnte ich nicht nach einem bestimmten Schema ausführen, sondern sie mußte so gestaltet werden, daß ich nicht nur die infizierte Hüfte, sondern den ganzen Schußkanal zur Uebersicht bekommen konnte. Zuerst wurde von der Einschußwunde aus ein 21 cm langer Vorderschnitt auf der Außenseite des Nervus cruralis gemacht, die Muskeln stumpf auseinanderpräpariert, bis ich mit wenig Mühe die Knochentrümmer des Schenkelhalses fühlen konnte. Ein ebenso langer Schnitt wurde dann auf der Außenseite des Trochanter ausgeführt. Von dieser Wunde wurde dann stumpf in die Tiefe gedrungen, bis sie mit der ersteren in Verbindung kam. Mit den Fingern der linken Hand in der ersteren Wunde und mit denen der rechten in der zweiten, konnte ich die vielen Splitter rasch entfernen und den Muskelhautlappen von dem Trochanter abheben. Es wäre möglich gewesen, von der zweiten Wunde aus den Kopf zu entfernen, aber nur mit Mühe und mit ziemlich viel Trauma; deshalb wurden die beiden Wunden bogenförmig oben durch einen dritten Schnitt verbunden, welcher die oberflächlichen Fasern des

Fig. 6.

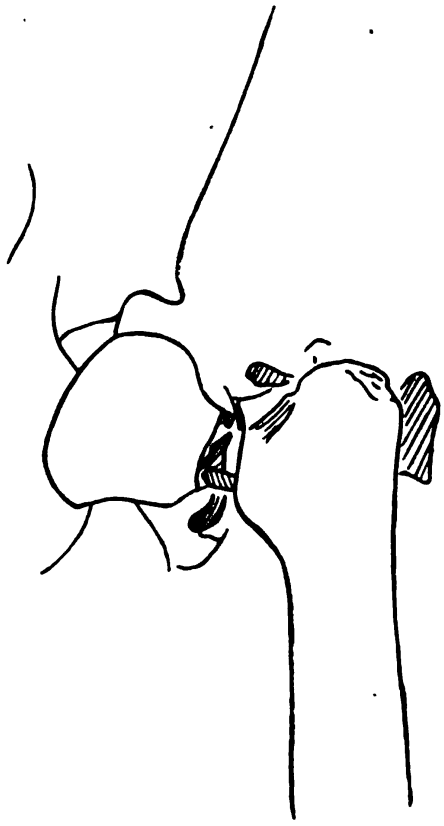

Röntgenpause des Leutnants H. Z. bei der Aufnahme ins Lazarett 6 Wochen nach der Verwundung, zeigt die Zertrümmerung des Schenkelhalses und Zersplitterung des Trochanter; der Kopf liegt frei in der Pfanne.

Digitized by Google
Original from UNIVERSITY OF CALIFORNIA
Generated on 2019-10-16 13:15 GMT / http://hdl.handle.net/2027/uc1.b3774661
Public Domain in the United States, Google-digitized / http://www.hathitrust.org/access_use#pd-us-google

Glutaeus max. und den Tensor fasciae durchtrennte. Die auf diese Weise gebildeten Muskelhautlappen wurden nach unten geklappt und der nur durch das Ligamentum teres angeheftete Kopf binnen ein paar Sekunden entfernt. Das Zurückklappen des Lappens ermöglichte auch einen genaueren Ueberblick des Schußkanals und die Entfernung vieler loser Knochensplitter, die durch Palpation nicht zugänglich waren. Die Spitze des Trochanter erwies sich auch stark infiziert und wurde mit der Säge abgeschnitten (Fig. 7).

Fig. 7.

Ausdehnung der Resektion bei Leutnant H. Z.

Die Pfanne war mit eitriger Flüssigkeit gefüllt, paraartikuläre Abszesse waren, soweit ich durch genaue Untersuchung feststellen konnte, nicht vorhanden; die Pfanne selbst wies keine pathologischen Veränderungen auf. Die Wunde wurde mit Gaze locker ausgefüllt, der Muskelhautlappen nach oben zurückgeklappt und mit vier oder fünf durchgreifenden Nähten befestigt.

Der entfernte Kopf (Fig. 8) zeigte ausgedehnte Degeneration des Knorpels, an einigen Stellen war der Knorpel schon vom Knochen abgehoben, an anderen führte die von dem Knorpel entstandene Entzündung 1 oder 2 cm in den Knochen hinein. An der Stelle, wo der Schenkelhals getroffen worden war, war der Knochen eitrig belegt, und in der sagittalen Schnittfläche ging von hier aus ein Entzündungsherd in den Kopf hinein. Das Ligamentum teres war mit schwammigen Granulationen umhüllt.

Fig. 8.

Der resezierte Kopf und ein Teil des Halses, welcher bei Leutnant H. Z. reseziert worden ist.

Nach der etwa 45 Minuten dauernden Operation war der Puls klein, und der Patient schien etwas Shock zu haben. Energische Stimulation mit Digalen und Kampfer und Kochsalzinfusion brachte den Puls wieder auf die Höhe. Binnen 24 Stunden sah der Patient entschieden besser aus. Nach einer Woche ging die Temperatur niemals höher als 38°. Wie bei dem ersten

Digitized by Google
Original from UNIVERSITY OF CALIFORNIA
Generated on 2019-10-16 13:17 GMT / http://hdl.handle.net/2027/uc1.b3774661
Public Domain in the United States, Google-digitized / http://www.hathitrust.org/access_use#pd-us-google

Patienten habe ich von einem großen Gipsverband abgesehen und das Bein in leichter Abduktion mit einem Zehnpfundstreckverband gelagert. Bei dem am 4. Tag nach der Operation ausgeführten Verbandwechsel fand sich, nach Entfernung der Gaze, etwas Retention in der Wunde und mußte deshalb ein Gummidrain eingeführt werden. Eine Woche später klagte der Patient über Schmerzen in dem Fußgelenk, das eine empfindliche Schwellung zeigte. Unter Lokalanästhesie wurden die schon beschriebenen seitlichen Schnitte verlängert und das Gelenk mit Gummischläuchen ausgiebig drainiert. Zwei Wochen später war die Temperatur normal, von hier an ging die Genesung einen glatten Weg fort. Das nach $2^1/_2$ Monaten aufgenommene Röntgenbild erwies eine Abrundung des oberen Femurschaftes und die Bildung einer Art Kopfes durch Reste des Femurhalses (Fig. 9). Besonders befriedigend war die Abwesenheit einer Verschiebung des Femurs nach oben und außen. Diese Tatsache ist mit aller Wahrscheinlichkeit der abduzierten Stellung und der Extension zuzuschreiben, da ich in anderen Fällen, wo diese Lagerung nicht angewandt wurde, eine sehr unangenehme Verschiebung des Femurs und Verkürzung des Beines konstatieren konnte.

Fig. 9.

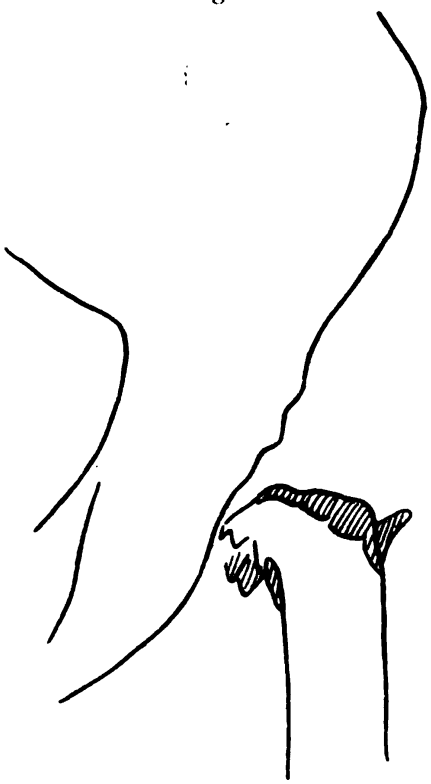

Röntgenpause des Leutnants H Z. 4 Monate nach der Resektion. Von dem Schenkelhals hat sich ein dem Kopf entsprechender Vorsprung entwickelt.

Am 9. Dezember 1915 wurde der Patient aus dem Lazarett entlassen (Fig. 10, 11 u. 12); dann konnte er ohne Stock stehen und vermochte mit zwei Stöcken $^3/_4$ Stunden allein zu gehen. Den Oberschenkel konnte er aktiv fast bis zum rechten Winkel aufheben und 40° abduzieren, die Verkürzung des Beines betrug $2^1/_2$ cm. In dem Röntgenbild waren keine wesentlichen Aenderungen gegen die vor 3 Monaten ausgeführte Aufnahme sichtbar. In der Trochantergegend breitete sich der Knochen etwas mehr aus und zeigte einen nach oben verlaufenden, funktionell bedeutungslosen Vorsprung. Das Wesentliche,

Digitized by Google
Original from UNIVERSITY OF CALIFORNIA
Generated on 2019-10-16 13:17 GMT / http://hdl.handle.net/2027/uc1.b3774661
Public Domain in the United States, Google-digitized / http://www.hathitrust.org/access_use#pd-us-google

namentlich die Verhältnisse zwischen Femurhals und Pfanne, hatte sich bei Belastung des Beines nicht geändert. Den befriedigenden Erfolg in diesem Fall kann man der frühzeitig ausgeführten Operation mit aller Sicherheit zuschreiben. Hätte man länger gewartet, so ist es anzunehmen, daß paraartikuläre Abszesse sich entwickelt hätten, welche die Heilung verzögert oder sogar den Exitus herbeigeführt hätten.

Fig. 10.

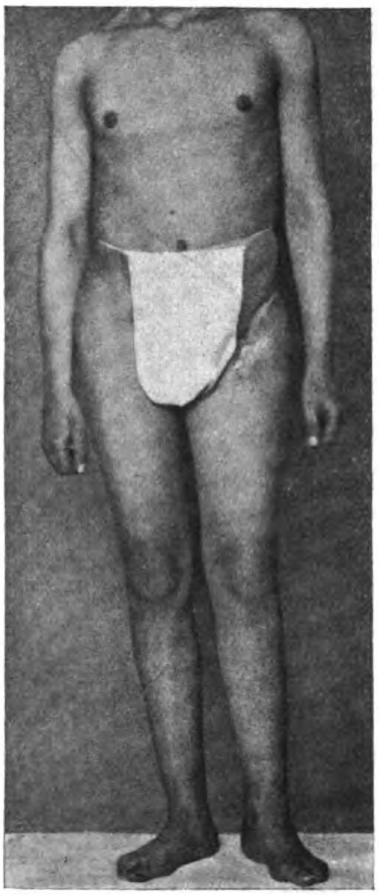

Fig. 11.

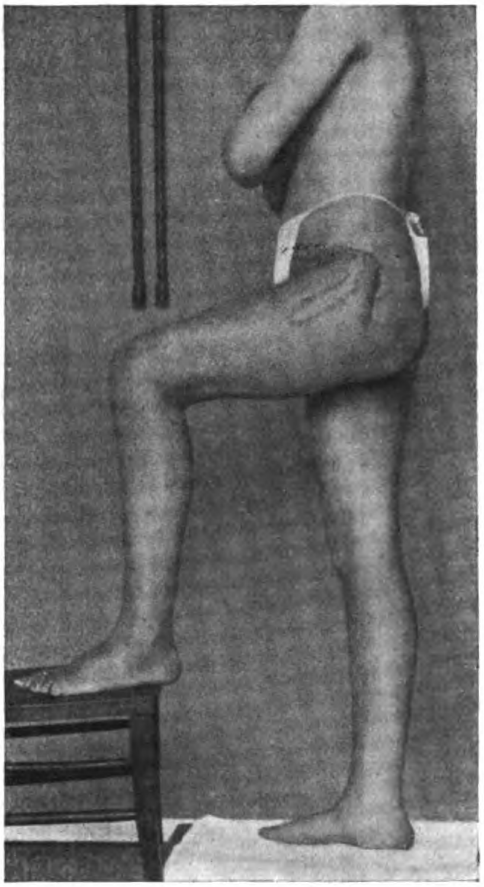

Leutnant H. Z. bei der Entlassung, um die geringe Verkürzung und die Beweglichkeit der Hüfte zu zeigen.

Bei dem nächsten Patienten K. R., geb. 9. Oktober 1883, war die Indikationsstellung schwieriger. Der am 23. September 1915 durch Gewehrgeschoß verwundete Soldat wurde 17 Tage nach der Verletzung[1]) in Urban eingeliefert.

[1]) Außerdem bestand ein Durchschuß des linken Fußes: Einschuß an der Innenseite hinter dem Malleolus med., nicht infiziert; Ausschuß am Außenrande des Fußes, 4 cm unter dem Malleolus lat.

Digitized by Google
Original from UNIVERSITY OF CALIFORNIA
Generated on 2019-10-16 13:17 GMT / http://hdl.handle.net/2027/uc1.b3774661
Public Domain in the United States, Google-digitized / http://www.hathitrust.org/access_use#pd-us-google

Einschußstelle ungefähr 2 cm oberhalb des Ligamentum Pouparti rechts, auf der Außenseite der Gefäße. Ausschuß auf der rechten Gesäßhälfte. Beide Wunden markstückgroß, auf Druck entfernte sich seröse Flüssigkeit. Der Oberschenkel war rechtwinklig gebeugt, und der Versuch, das Bein auszustrecken, verursachte heftige Schmer-

Fig. 12.

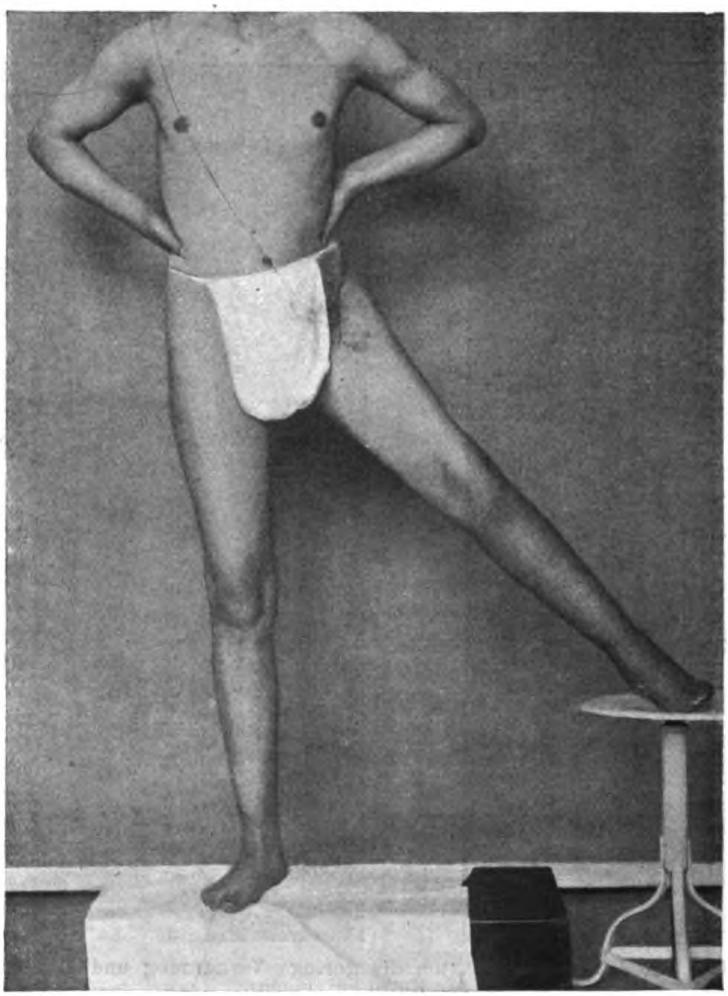

Leutnant H. Z. bei der Entlassung, um die geringe Verkürzung und die Beweglichkeit der Hüfte zu zeigen.

zen. Leichte Drehbewegung in der Hüfte war sehr schmerzhaft, starke Druckempfindlichkeit über dem Femurkopf, Temperatur zwischen 38 bis 38,5°. Die Diagnose, ohne Röntgenaufnahme sofort klar, wurde durch die Röntgenaufnahme bestätigt. Diese zeigte, daß der Hals getroffen war (Fig. 13), und daß der Kopf, offenbar von dem Hals abgetrennt, nach unten verdreht war. Die Umrißlinien der Pfanne in

Digitized by Google
Original from UNIVERSITY OF CALIFORNIA
Generated on 2019-10-16 13:17 GMT / http://hdl.handle.net/2027/uc1.b3774661
Public Domain in the United States, Google-digitized / http://www.hathitrust.org/access_use#pd-us-google

dem oberen Viertel waren unregelmäßig; in dem Pfannendach lagen fünf kleine Bleisplitter. Zweifellos hatte man es hier mit einer schweren Verletzung der Hüfte zu tun, doch konnte ich nicht sicher sagen, ob das Gelenk so stark infiziert war, daß es die Infektion nicht überwinden konnte. Nur durch Abwarten war diese Frage zu beantworten. Ich habe deshalb das Bein mit langer Gipsattrappe in der gebeugten

Fig. 13.

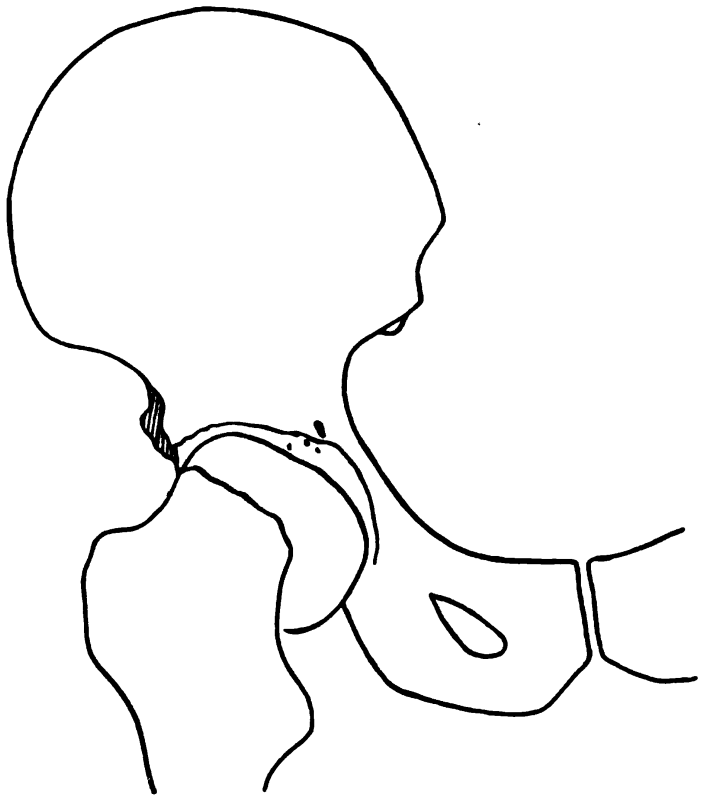

Röntgenpause des Patienten K. R. bei der Aufnahme, 2½ Wochen nach der Verletzung, zeigt eine Verschiebung des Femurkopfes nach unten, eine Verletzung des oberen Teiles der Pfanne und das Vorhandensein von mehreren Bleisplittern im Gelenk.

Lage festgestellt und ruhig abgewartet; vom Sondieren der Wunde habe ich prinzipiell abgesehen. Während der nächsten 3 Wochen klagte der Patient über nächtliche Schmerzen, während des Tages war er fast schmerzfrei; jedoch ging die Temperatur nicht zurück, vielmehr stieg sie immer etwas höher und erreichte manchmal 39°, aber der Patient machte keinen septischen Eindruck. Ein Auftreten von paraartikulären Abszessen war nirgends festzustellen, doch wurde er von Tag zu Tag schwächer. Die am 1. November 1915 angefertigte Röntgenaufnahme war maßgebend für die weitere Behandlungsweise. Sie zeigte (Fig. 14)



Digitized by Google
Original from UNIVERSITY OF CALIFORNIA
Generated on 2019-10-16 13:17 GMT / http://hdl.handle.net/2027/uc1.b3774661
Public Domain in the United States, Google-digitized / http://www.hathitrust.org/access_use#pd-us-google

deutlich ein Fortschreiten der Knochenverletzung, der Hals war schon zum großen Teil resorbiert, der Kopf an einigen Stellen angegriffen, und die Verletzung des oberen Pfannenrandes war deutlicher zu sehen. Die Resektion war klar indiziert, ein Abwarten, angesichts der zunehmenden Schwäche, wäre ein Fehler gewesen. Operation am 3. November 1915. Wie bei dem vorigen Patienten, war die Schnittführung

Fig. 14.

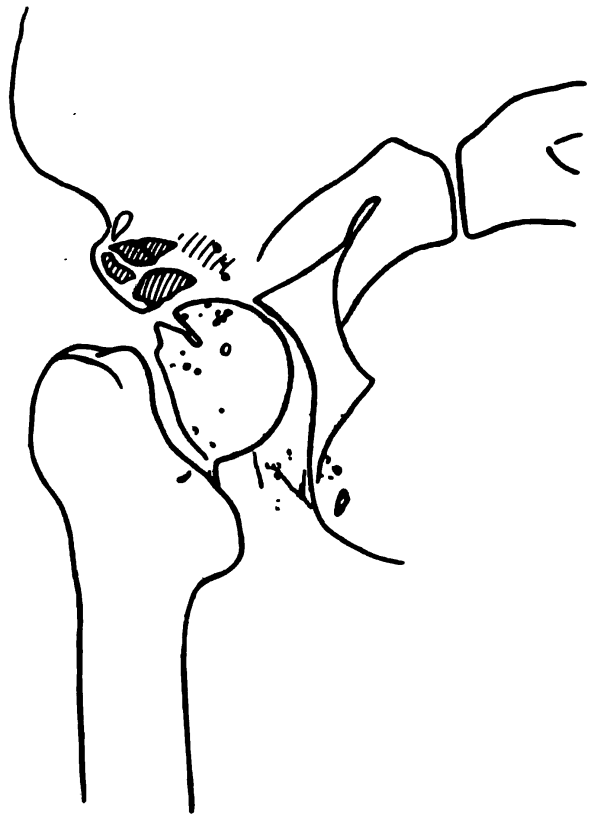

Röntgenpause des Patienten K. R. nach 3 Wochen konservativer Behandlung. Eine Resorption des Schenkelhalses hat schon stattgefunden, so daß der Kopf frei in der Pfanne liegt. Die Verletzung der Pfanne erscheint ausgedehnter als bei der ersten Aufnahme.

so gedacht, daß sie nicht nur die Hüfte, sondern den ganzen Schußkanal freilegen sollte. Hier konnte ich den Kocherschen Schnitt durch eine kleine Modifikation gut anwenden, indem ich den üblichen Schnitt bogenförmig von dem oberen Ende nach der Mittellinie und dann nach unten weiter herüberführte, bis er die Ausschußwunde traf. Die Muskelfasern des Glutaeus max. wurden glatt durchtrennt, die des Glutaeus med. und min. nach oben zurückgezogen. Mit nur geringer Blutung und verhältnismäßig wenig Traumatisierung wurde die Hüfte

Digitized by Google
Original from UNIVERSITY OF CALIFORNIA
Generated on 2019-10-16 13:17 GMT / http://hdl.handle.net/2027/uc1.b3774661
Public Domain in the United States, Google-digitized / http://www.hathitrust.org/access_use#pd-us-google

auf diese Weise freigelegt. Der Kopf und der Hals waren zertrümmert, der Kopf fast vollständig von Knorpel entblößt; er wurde ohne Schwierigkeiten entfernt, wie auch die Trümmer des Halses. Das Gelenk enthielt keinen Eiter, sondern nur dicke seröse Flüssigkeit. Der obere Teil der Pfanne, wie das Röntgenbild zeigte, erwies sich als nekrotisch und wurde mit dem Meißel abgetragen; sonst war die Pfanne nur oberflächlich an ein paar Stellen arrodiert, so daß eine Entfernung nicht notwendig war. An keiner Stelle waren Abszesse vorhanden; der Trochanter erwies sich auch nur oberflächlich infiziert, so daß ich ihn nicht gänzlich zu resezieren brauchte (Fig. 15). Der ganze Schußkanal wurde revidiert und von kleineren Knochensplittern und ein paar Bleisplittern freigemacht. Lockere Tamponade der Pfanne und der Schußwunden mit Gaze. Das Bein wurde in leichter Abduktionsstellung im Streckverband gelagert.

Fig. 15.

Ausdehnung der Resektion.

Wie in den anderen Fällen ging die Temperatur nicht sofort zurück, sondern erst nach einem Monat war sie fast normal. Am 7. Januar 1916 zeigte sich eine deutliche Schwellung in der Umgebung der Wunde, welche in Lokalanästhesie gespalten wurde, mit der Entleerung von mehreren Kubikzentimetern eitrig-seröser Flüssigkeit. Von jetzt an war die Heilung unkompliziert. Der Patient konnte sogar eine Narkose gut überstehen, um eine eitrige Verletzung des Calcaneus zu revidieren. Nach 4 Monaten konnte der Patient aufstehen.

Fig. 16.

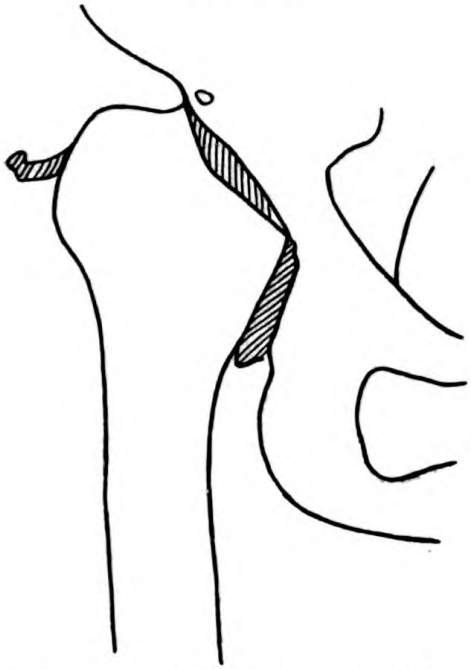

Röntgenpause 3 Monate nach der Resektion.

Bei der Entlassung nach 6 Monaten war eine Verkürzung von 3 cm vorhanden, die Hüfte war, wie das Röntgenbild (Fig. 16) bestätigt, vollständig knöchern ankylosiert, doch vermochte der Patient fast

Digitized by Google
Original from UNIVERSITY OF CALIFORNIA
Generated on 2019-10-16 13:17 GMT / http://hdl.handle.net/2027/uc1.b3774661
Public Domain in the United States, Google-digitized / http://www.hathitrust.org/access_use#pd-us-google

ohne Hinken mehr als eine Stunde zu gehen (Fig. 17 u. 18). Sonderbar ist es, daß bei diesem Patienten eine Ankylose stattfand, während bei den früheren fast die normale Beweglichkeit erhalten blieb. Das kann man nicht auf die Technik der Operation zurückführen, da diese fast die gleiche war, sondern wir müssen annehmen, daß Periostreste überall vorhanden waren, welche ausgedehnte Callusbildung bedingten.

Fig. 17.

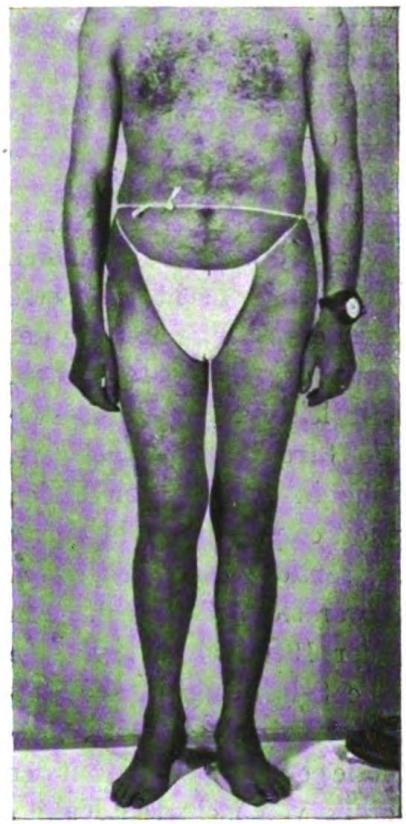

Fig. 18.

Patient K. R. bei der Entlassung.

Trotz der Erfahrung in diesen ersten 3 Fällen war die Behandlung des nächsten Patienten entschieden schwerer. Der am 10. August 1915 verwundete Musketier O. M., geb. 1. Dezember 1894, kam nicht sofort nach Einlieferung ins Lazarett, am 8. September 1915, auf meine Abteilung. Zuerst wurde an eine Hüftgelenkverletzung nicht gedacht. Auf der Außenseite des linken Oberschenkels war eine 6 cm lange, klaffende, durch Schrapnellzünder bedingte Wunde. Mit der Sonde stieß man sofort auf Knochenfragmente. Die Röntgenaufnahme (Fig. 19)

Digitized by Google
Original from UNIVERSITY OF CALIFORNIA
Generated on 2019-10-16 13:17 GMT / http://hdl.handle.net/2027/uc1.b3774661
Public Domain in the United States, Google-digitized / http://www.hathitrust.org/access_use#pd-us-google

zeigte Splitterbruch des Femur, kurz unterhalb des Trochanter; der Schenkelhalswinkel betrug 90°, Knochensplitter des Femurschaftes waren nach innen disloziert. Sofort wurde ein gefensterter Gipsverband mit Beckenteil in starker Abduktion angelegt. Die Wunden zeigten nur mäßige Sekretion und keine deutliche Retention. Am 9. Oktober 1915 stieg die Temperatur doch über 39°, und der Patient klagte über zunehmende Schmerzen in dem linken Hüftgelenk. Als ich dann den Patienten untersuchte, fand ich nach Abnahme des Gipsverbandes deutliche Schwellung und Schmerzhaftigkeit in der Gegend des Femurkopfes. Es war unmöglich, der schweren Fraktur wegen, eine Prüfung der Bewegungen in der Hüfte auszuführen, doch auch ohne diese war die Diagnose einer Coxitis sicher und mit der Diagnose zu gleicher Zeit die Indikationsstellung. Am nächsten Tag wurde die Resektion ausgeführt.

Fig. 19.

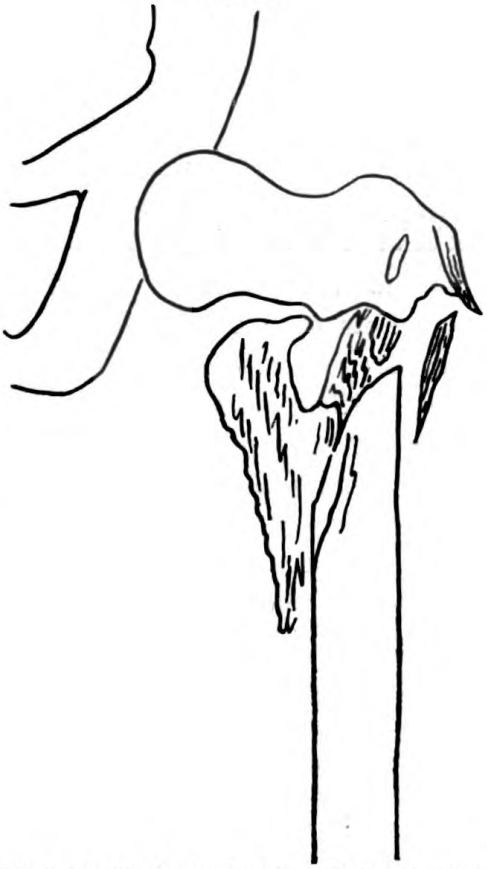

Röntgenpause des Patienten O. M. bei der Aufnahme ins Lazarett, 8 Wochen nach der Verletzung. Das Röntgenbild zeigt die Zertrümmerung des Femur unterhalb des Trochanter.

Hier konnte ich die Einschußwunde selbst als Eingangsöffnung für die Operation benutzen, indem ich sie ca. 5 cm nach oben und unten verlängerte. Mit der Schere wurden die am Trochanter ansetzenden Muskeln abgetrennt und der in der Pfanne freiliegende Kopf mitsamt Hals und Trochanter entfernt. In der Pfanne dickflüssiges, Eiterflocken enthaltendes Sekret, zu Eiterbildung war es noch nicht gekommen; die Pfanne selbst unverletzt, nur durch die Flüssigkeit verfärbt. Die vielen losen Knochensplitter wurden entfernt und etwa 2 cm von dem Femurschaft mit der Säge abgeschnitten. Ein dickes Gummidrain wurde in die Pfanne eingelegt und die Wunde locker mit Gaze tamponiert; keine Nähte.

Trotz dieses Eingriffes blieb die Temperatur hoch, der Patient

Digitized by Google
Original from UNIVERSITY OF CALIFORNIA
Generated on 2019-10-16 13:17 GMT / http://hdl.handle.net/2027/uc1.b3774661
Public Domain in the United States, Google-digitized / http://www.hathitrust.org/access_use#pd-us-google

Fig. 20.

Ausdehnung der Resektion bei dem Patienten O. M.

sah immer noch septisch aus, und bei dem nach 2 Tagen vorgenommenen Verbandwechsel zeigte sich etwas Retention nach dem distalen Femurschaft hin und in der Richtung der Adduktoren, deshalb Revision der Wunde in Narkose. Von dem Femurschaft wurden weitere 7 cm reseziert (Fig. 20), und der ganze Oberschenkel wurde durch einen auf der Innenseite zwischen den Adduktoren angelegten Schnitt durchdrainiert. Obwohl der Eingriff nur 25 Minuten dauerte, mußte man den Patienten wegen Herzschwäche mit Kochsalz und Kampfer stimulieren. Die nächste Woche war für den Arzt und den Patienten voll Sorge; die Temperatur blieb immer ungefähr 39°, der Puls blieb sehr schwach. Am 20. Oktober konnte ich beim Verbandwechsel ein paar Tropfen Eiter sehen, die scheinbar von einem paraartikulären Abszeß auf der Vorderseite des Gelenkes herrührten. Unter Lokalanästhesie wurde ein 3 cm langer Schnitt auf der Außenseite des Nervus cruralis gemacht und ein taubeneigroßer Abszeß zwischen Rectussehne und Pfanne entdeckt; doch schien dieser Abszeß nicht der einzige zu sein, da beim Drehen des Patienten noch einige Tropfen Eiter von oben in die Abszeßhöhle hineintropften. Sorgfältiges Sondieren erwies einen Kanal, welcher unterhalb des Ligamentum Pouparti, auf der Außenseite des N. cruralis nach oben führte. Auf der Station, ohne den sehr schwachen Patienten nach dem Operationszimmer zu transportieren, wurde unter Allgemeinnarkose ein 10 cm langer, vertikal verlaufender Schnitt durch die Bauchdeckenmuskeln angelegt und ein kinderkopfgroßer, retroperitonealer Abszeß geöffnet. Die Wunde wurde, um die Drainage ganz frei

Fig. 21.

Röntgenpause des Patienten O. M. 4 Monate nach der Resektion.

Digitized by Google
Original from UNIVERSITY OF CALIFORNIA
Generated on 2019-10-16 13:17 GMT / http://hdl.handle.net/2027/uc1.b3774661
Public Domain in the United States, Google-digitized / http://www.hathitrust.org/access_use#pd-us-google

zu gestalten, 10 cm weiter nach oben verlängert und die Abszeßhöhle mit Gaze locker tamponiert. Nur zweimal in meiner früheren chirurgischen Erfahrung habe ich etwas Aehnliches gesehen. Vor 6 Jahren — ich war Assistent von Professor Lilienthal in New York — kamen zufälligerweise zwei ähnliche retroperitoneale Abszesse von ungefähr derselben Ausdehnung und Lage vor; bei keinem war die

Fig. 22.

Röntgenpause des Patienten K. S. bei der Aufnahme, 3 Wochen nach der Verletzung, zeigt die vollständige Abtrennung des Schenkelhalses vom Schaft und die Verschiebung des Trochanters nach oben.

Aetiologie klar. In dem ersten Fall, wo der Operateur eine kleine Inzision und Gummirohrdrainage benutzte, trat der Exitus durch Blutung und durch Weiterschreiten des Eiters ein. In dem zweiten Fall, wo Professor Lilienthal den Abszeß von oben bis unten auf eine Strecke von 16—20 cm rücksichtslos freilegte, trat die Heilung ein. Deshalb habe ich bei meinem Patienten die lange Inzision und ausgiebige Spaltung des Abszesses angewandt.

Von jetzt an war der Verlauf etwas günstiger. Jeder Verbandwechsel war immer noch viel schwerer als eine gewöhnliche Operation,

Digitized by Google
Original from UNIVERSITY OF CALIFORNIA
Generated on 2019-10-16 13:17 GMT / http://hdl.handle.net/2027/uc1.b3774661
Public Domain in the United States, Google-digitized / http://www.hathitrust.org/access_use#pd-us-google

da jede Ecke der Wunde eine Neigung zu Eiterretention zeigte. Allmählich wurde der Patient des Eiters mächtig und 1 Monat später war die Temperatur normal. Außer einem leichten Wunderysipel, welches nur ein paar Tage dauerte, trat die Genesung rasch ein, und bei der Entlassung am 4. Mai 1916 konnte der Patient mit erhöhtem Stiefel tadellos laufen. In diesem Fall war die Verkürzung, der ausgedehnten Femurresektion wegen, 12 cm. Sie wurde durch Spitzfußhaltung und durch Korkeinlage ausgeglichen. Patient konnte das Hüftgelenk 30—40° aktiv beugen, 30° aktiv abduzieren und 20° rotieren. Im Kniegelenk konnte er 60° beugen. Die Röntgenbilder (Fig. 21) zeigten eine Abrundung des Femurschaftes und keine Verschiebung nach oben, sondern der Schaft schien sich gegen die Pfanne zu stoßen.

Fig. 23.

Ausdehnung der Resektion bei dem Patienten K. S.

Die Schwierigkeiten des Falles sind mit aller Wahrscheinlichkeit durch Aufschiebung der Operation entstanden, denn nur durch das Abwarten ist es möglich, das Entstehen der sehr ausgedehnten paraartikulären Abszesse zu erklären. Daß der Verlauf trotzdem gut war, verdankt der Patient nur seiner außerordentlichen Zähigkeit.

Fig. 24.

Resezierter Kopf.

Der letzte Patient der Serie unterscheidet sich wesentlich von den anderen, indem die Coxitis niemals eine bösartige war, sondern die Eiterung und allmähliche Nekrose des Kopfes verlief so ruhig, daß niemals Symptome einer Coxitis entstanden und ich mit der Entfernung des Kopfes ruhig abwarten konnte, bis die entzündlichen Erscheinungen zurücktraten. Die Operation würde deshalb, nach der Einteilung von Otis, als eine sekundäre bezeichnet werden. Obwohl die Symptome der Coxitis nicht vorhanden waren, war der Fall trotzdem äußerst schwierig zu behandeln, und der funktionelle

Digitized by Google
Original from UNIVERSITY OF CALIFORNIA
Generated on 2019-10-16 13:17 GMT / http://hdl.handle.net/2027/uc1.b3774661
Public Domain in the United States, Google-digitized / http://www.hathitrust.org/access_use#pd-us-google

Erfolg war weniger befriedigend als bei den beiden erst beschriebenen. Der am 20. Mai 1915 verwundete Reservist K. S., geb. 8. November 1891, zeigte bei der Aufnahme im Lazarett am 9. Juni 1915 in der rechten Leistengegend eine ausgedehnte, viereckig gestaltete Wunde von 12 cm Breite und 20 cm Länge. Am oberen medialen Teile lag die Fascie des Musculus obliquus abdominis externus frei;

Fig. 25.

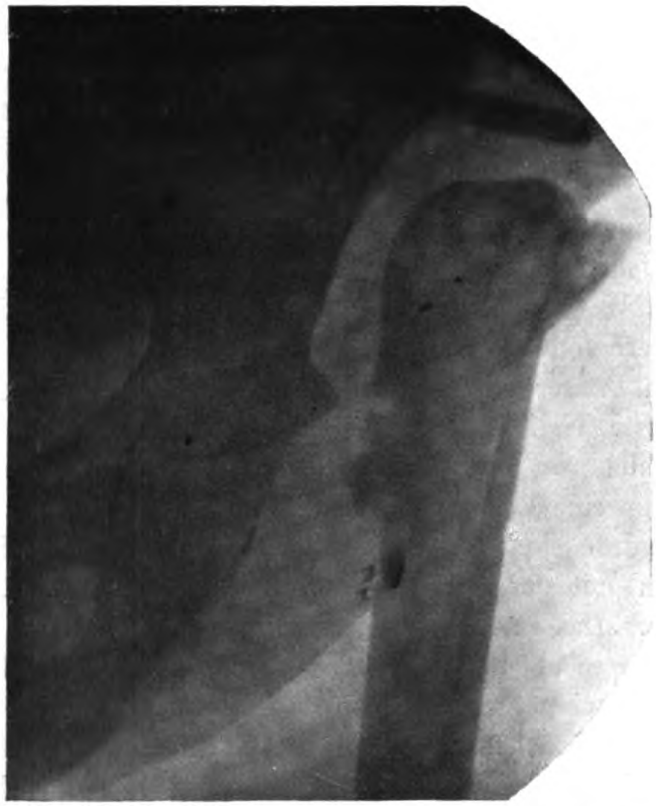

Röntgenaufnahme des Patienten K. S. nach Einsetzen des Knochenspans, welcher eine weitere Verschiebung des Femur nach oben verhindern soll.

an dieser Stelle führte eine Tasche, die viel Sekret absonderte, nach oben. In der Mitte der Wunde war eine spaltförmige Vertiefung, welche bis auf unbedeckten Knochen hineinführte. Aus der Tiefe drang sehr viel Sekret, die Wunde selbst war mit Granulationsgewebe angefüllt. Das Röntgenbild (Fig. 22) erwies eine Schenkelhalsfraktur mit Coxa-vara-Bildung und Verschiebung des Femurschaftes 4 cm nach oben. Druck auf den Femurkopf bedingte gar keine Schmerzen, die Temperatur war 38°. Es wurde sofort ein Streckverband in äußerster Abduktion angelegt, in der Hoffnung, den Femurschaft nach

Digitized by Google
Original from UNIVERSITY OF CALIFORNIA
Generated on 2019-10-16 13:17 GMT / http://hdl.handle.net/2027/uc1.b3774661
Public Domain in the United States, Google-digitized / http://www.hathitrust.org/access_use#pd-us-google

unten zu ziehen und den normalen Schenkelhalswinkel wiederherzustellen. Die Muskelverkürzung war jedoch so groß, daß der Versuch nicht glückte. Ohne Zeichen von Coxitis bildeten sich um den infizierten Femurschaft kleinere Abszesse, welche ich, ohne den Kopf anzugreifen, drainieren konnte. Erst am 22. November, 5 Monate nach der Einlieferung, habe ich durch einen 6 cm langen Längsschnitt auf der Rückseite des nach oben gelagerten Femurschaftes den vollständig losen Kopf und Schenkelhals leicht entfernt (Fig. 23 u. 24). Die Pfanne war mit gesunden Granulationen ganz austapeziert, und die sehr rasche Wundheilung bewies die Gesundheit des umgebenden Knochens. Nur nachdem der Patient aus dem Bett aufstand, klagte er über Schmerzen beim Gehen, weil der Femurschaft nach oben rutschte. Um ihm eine künstliche Pfanne zu bilden, habe ich einen von der Tibia entnommenen Knochenspan in das Darmbein, oberhalb des Femur, eingepflanzt (siehe Fig. 23). Durch einen 8 cm langen, quer verlaufenden Schnitt wurden die Glutaeus-medius-Fasern von dem Darmbein abpräpariert, mit dem Albeeschen elektrischen Bohrer ein $1^1/_2$ cm etwas nach innen und etwas unten verlaufendes Loch in das Darmbein eingebohrt; dabei war ich sehr sorgfältig, alle paar Millimeter die Tiefe der Knochenwunde zu kontrollieren, um eine Verletzung der Peritonealhöhle zu vermeiden. Von der Tibia wurde ein 7 cm langer, etwa 3 cm breiter und etwa 1 cm dicker Span mit der Albeeschen Kreissäge mitsamt dem Periost entnommen. Das eine Ende wurde mit der Albeeschen elektrischen Knochenfräse so abgerundet, daß es in das vorher eingebohrte Loch des Darmbeins einpaßte. Der breite Teil des Spanes wurde so gelagert, daß die breiten Flächen nach oben und nach unten schauten und auf diese Weise eine gute Stützfläche für den Femur bildeten (siehe Röntgenbild Fig. 25). Der Patient ist 2 Wochen nach der Operation aufgestanden, der per primam eingeheilte Knochenspan zeigt gar keine Neigung, sich zu verschieben. Zwei Monate später zeigte die Röntgenaufnahme eine von dem Darmbein entspringende Callusbrücke, welche dem Span noch mehr Festigkeit darbot.

## Zusammenfassung.

### Pathologie.

Die eitrige Coxitis infolge einer Hüftverletzung kann auf verschiedenen Wegen entstehen: erstens durch Kapselverletzung, ohne

Digitized by Google
Original from UNIVERSITY OF CALIFORNIA
Generated on 2019-10-16 13:17 GMT / http://hdl.handle.net/2027/uc1.b3774661
Public Domain in the United States, Google-digitized / http://www.hathitrust.org/access_use#pd-us-google

daß die Knochen verletzt sind. Ueber diese Art Coxitis habe ich selbst keine Erfahrungen, und ihre Behandlung ist entschieden anders, als bei den Hüftentzündungen, wo eine Knochenverletzung vorliegt. Gewöhnlich entsteht die Coxitis durch eine Knochenverletzung. Diese muß nicht notwendigerweise den Kopf oder Schenkelhals treffen, sondern wie in dem ersten Fall kann sie von dem Sitzbein aufwärts steigen, oder wie in dem vierten Fall von einer Verletzung des Femurschaftes kurz unterhalb des Trochanter herrühren. Sobald der Femurkopf vollständig von dem Schaft abgetrennt ist, kann man bei eitriger Verletzung mit Sicherheit annehmen, daß er nicht erhalten bleiben kann, sondern daß er allmählich nekrotisiert. In allen von mir resezierten Fällen war der Knorpel schon an mehreren Stellen usuriert, zum Teil vollständig verschwunden, und der Knochen zeigte entweder Resorption oder eine eitrige Osteomyelitis. Sogar in dem einen Fall, wo der Kopf noch einen Zusammenhang mit dem Schaft hatte (Soldat M.), war die knorpelige Degeneration und Knochenentzündung soweit fortgeschritten, daß eine Wiederherstellung der normalen Verhältnisse unmöglich war. Von dem eitrigen Knochenherd ausgehend, bilden sich paraartikuläre Abszesse; diese können in fast allen Richtungen durchbrechen. Ich habe selbst vordere Abszesse gesehen zwischen Rectus und Tensor fasciae, hintere zwischen Gelenk und den Glutaei, und aufsteigende zwischen dem Psoas und dem Ligamentum Pouparti, welche sich retroperitoneal ausdehnten. In Fällen, wo die Behandlung nicht energisch betrieben wird, werden die Abszesse immer größer und ein tödlicher Verlauf ist zu erwarten.

## Diagnose und Indikationsstellung.

Die Indikationsstellung hängt von der Diagnose ab. Sobald man durch Röntgenbild, Schußrichtung, Empfindlichkeit über dem Femurkopf, mit oder ohne Vorhandensein von paraartikulären Abszessen, die Diagnose einer eitrigen Coxitis festgestellt hat, soll man zum Messer greifen. Die Exartikulation in der Hüfte wäre nur dann ratsam, wenn außer der Hüftverletzung andere schwere Verletzungen des Beines vorliegen. Wenn die Hüfte allein betroffen ist, kommen nur zwei mögliche Operationen in Frage, erstens die einfache Drainage; zweitens die Exzision des Schenkelhalses und des infizierten Knochens. Von diesen beiden ist die letztere vorzuziehen, weil es als erstes Prinzip bei Behandlung der eitrigen Gelenkschüsse gilt, den Eiterherd vollständig zu entfernen (siehe auch Payr, „Gelenkverletzungen, Gelenkeiterungen

Digitized by Google
Original from UNIVERSITY OF CALIFORNIA
Generated on 2019-10-16 13:17 GMT / http://hdl.handle.net/2027/uc1.b3774661
Public Domain in the United States, Google-digitized / http://www.hathitrust.org/access_use#pd-us-google

und ihre Behandlung"). Je früher man operiert, nachdem man die Diagnose gestellt, desto besser; denn nur durch die rechtzeitige Operation vermeidet man die weitere Bildung von Abszessen und die weitere Schwächung des Patienten.

### Technik der Resektion.

Ueber Schnittführung soll man nie dogmatisch sein. Es gibt keinen einzigen Schnitt, welchen man in jedem Falle anwenden kann, da die Schnittführung so bedacht werden muß, daß sie nicht nur die Hüfte, sondern den ganzen Schußkanal freilegt. In 2 Fällen habe ich einen geraden vertikalen Schnitt hinter dem Tensor fasciae angewandt. In 2 Fällen war es notwendig, bogenförmige Schnitte anzuwenden. In dem fünften Fall kam ich mit einem 8 cm langen geraden Schnitt auf der Vorderseite des Tensor fasciae aus. Sogar wenn man bogenförmige Schnitte anwenden muß, ist die Muskelschädigung gering. Die oberflächlichen Glutaeus-maximus-Fasern und die Fasern des Rectus sowie des Tensor fasciae kann man nach Durchtrennung wieder zusammennähen, ohne eine größere Funktionsstörung hervorzurufen. Die an den Trochanter ansetzenden Muskeln werden entweder mit dem Messer direkt an der Ansatzstelle abgeschnitten, oder werden mitsamt einer Knochenschicht durch einen Meißelschlag abgetragen. Es ist dann sehr einfach, den Kopf zutage zu bringen und ihn , wenn schon frei, zu entfernen oder, wenn ein Zusammenhang mit dem Schaft noch besteht, mit dem Meißel abzuschlagen. Die Wunde soll locker mit Gaze tamponiert werden. Die Blutung während der Operation, wenn richtig ausgeführt, ist sehr gering. Die Operation soll nicht mehr als $^1/_2$ Stunde dauern.

### Nachbehandlung.

Das Anlegen eines Gipsverbandes ist zu widerraten, weil es zu viel Zeit erfordert und eine weitere Anstrengung für den schon geschwächten Patienten bedeutet. Es genügt, einen Streckverband in 20° Abduktion mit 10 Pfund Belastung anzubringen. Die Wundversorgung ist sogar bei den einfachen Fällen sehr schwierig. Unbedingt notwendig sind lange, schlanke Wundhaken und gute Beleuchtung, so daß man jeden Winkel der großen Wunde gründlich anschauen kann. Retention kann immer leicht zustande kommen und, wenn nicht sofort entdeckt, zur Abszeßbildung führen. Sobald die Wunden geheilt sind, ist eine energische Massage und Uebungsbehandlung notwendig. Besondere Apparate sollen nicht notwendig sein.

Digitized by Google
Original from UNIVERSITY OF CALIFORNIA
Generated on 2019-10-16 13:17 GMT / http://hdl.handle.net/2027/uc1.b3774661
Public Domain in the United States, Google-digitized / http://www.hathitrust.org/access_use#pd-us-google

## Prognose.

Obwohl im Jahre 1870 die Prognose für die eitrige Hüftgelenkverletzung äußerst ungünstig und eine Mortalität von 90 % zu erwarten war, kann man heutzutage viel hoffnungsvoller sein. In den fünf von mir behandelten Fällen sind alle am Leben geblieben[1]). Der funktionelle Erfolg hängt davon ab, wieviel Knochen man resezieren muß; falls nur den Kopf, so ist eine Verkürzung von nicht mehr als 3 cm zu erwarten. Falls der Schaft auch reseziert wird, so muß die Verkürzung eine größere sein. In allen Fällen konnten die Patienten durch einfache Erhöhung des Stiefels längere Zeit und fast ohne Hinken gehen. Ob eine Ankylose vorkommt oder ob etwas Beweglichkeit erhalten bleibt, kann man im voraus mit Sicherheit nicht bestimmen. Mit gleichartiger Technik sind 4 Fälle mit Beweglichkeit des Gelenkes geheilt worden, aber in dem fünften Fall (Soldat R.) ist eine Ankylose zustande gekommen. Ob diese durch Periostreste bedingt wurde oder ob kleinere Unterschiede in der Resektionstechnik dafür verantwortlich sind, ist mir unklar. Bei dem einen Fall, wo die Ankylose eintrat, wurde der ganze Hals reseziert, so daß der Trochanter direkt gegen das Darmbein zu liegen kam. In den anderen Fällen blieb entweder ein kurzer Teil des Halses, oder so viel von dem Schaft wurde reseziert, daß er und das Becken nicht zusammenkommen konnten.

Meinem verehrten Chef, Professor Biesalski, bin ich für die Ueberweisung der Fälle sowie für die Erlaubnis, sie zu veröffentlichen, zu verbindlichstem Dank verpflichtet.

## Literatur.

Baisch, Ueber Gelenkverletzungen. Münch. med. Wochenschr. Bd. 62, Nr. 27, S. 922.

Burckhardt und Landois, Erfahrungen über die Behandlung infizierter Gelenke im Kriege. Münch. med. Wochenschr. Bd. 62, Nr. 21, S. 723.

Exner, Kriegschirurgie.

[1]) Nachtrag bei der Korrektur: In dem mit dem Urban-Lazarett zusammenhängenden Vereinslazarett Oskar-Helene-Heim, das vorwiegend amputierte und andere orthopädische Fälle jenseits des akuten Stadiums enthält, sind ebenfalls zwei Fälle mit infizierter Schußwunde der Hüfte mit Resektion des Kopfes und teilweiser Abtragung der Pfanne behandelt worden; auch diese beiden Fälle sind mit gutem funktionellen Erfolg geheilt.

Digitized by Google
Original from UNIVERSITY OF CALIFORNIA
Generated on 2019-10-16 13:17 GMT / http://hdl.handle.net/2027/uc1.b3774661
Public Domain in the United States, Google-digitized / http://www.hathitrust.org/access_use#pd-us-google

Goebel, Ueber Hüftgelenkschüsse. Münch. med. Wochenschr. Bd. 62, Nr. 21, S. 721.

v. Langenbeck, Ueber die Schußverletzungen des Hüftgelenkes. Archiv f. klin. Chir. Bd. 16, S. 263.

O'Leary, Lancet 1856, 12. Juli, S. 46.

Oppenheim, zit. von Lehold, Ueber die Resektion des Hüftgelenkes. Würzburg 1834.

Otis, Report on Excisions of the Head of the Femur for Gunshot Injury. Washington 1869, Zirkular Nr. 2.

Payr, Gelenkverletzungen, Gelenkeiterungen und ihre Behandlung. Münch. med. Wochenschr. Bd. 62, Nr. 37, 38 u. 39.

Pirogoff, Kriegschirurgie. 1864.

Syme, Treatise on Excision of Diseased Joints. Edinburgh 1831.

White, A., Descriptive catalogue of the Pathological Specimens in the Museum of the Royal College of Surgeons. London 1847. Vol. II, S. 230.

White, Chs., Cases in Surgery. London 1770. S. 66.

Digitized by Google

Original from
UNIVERSITY OF CALIFORNIA

Generated on 2019-10-16 13:17 GMT / http://hdl.handle.net/2027/uc1.b3774661
Public Domain in the United States, Google-digitized / http://www.hathitrust.org/access_use#pd-us-google

XX.

# Ein Fall von linksseitiger angeborener dauernder Patellarluxation.

Von

Dr. **Lorenz Böhler**, Bozen,
Regimentsarzt i. d. R.

Mit 6 Abbildungen.

Im Jänner 1916 habe ich einen Fall von doppelseitiger habitueller Patellarluxation in einer Höhenstellung zu beobachten Gelegenheit gehabt und ich habe versucht, die Aetiologie dieser Erkrankung auf Grund von zahlreichen Leichenversuchen festzustellen[1]).

Am 20. November 1917 wurde mir in meine Abteilung für Knochenbrüche ein Mann eingeliefert, der eine linksseitige dauernde Verrenkung der Kniescheibe hat. Da das rechte Bein normal ist, so bietet dieser Fall besonders günstige Gelegenheit, die krankhaften Verhältnisse der linken Seite in direktem Vergleich mit der gesunden zu studieren. Die Muskelverhältnisse, Fehlen des Vastus medialis, Hypertrophie des Sartorius und der übrigen Adduktoren des Unterschenkels wiederholten sich auch in diesem Falle. Da mir jetzt auch ein Röntgenapparat zur Verfügung steht, was vor 2 Jahren in der Höhenstellung nicht der Fall war, so konnte ich die Knochenverhältnisse auch am Röntgenschirm und mit Röntgenaufnahmen verfolgen.

Der 40 Jahre alte Landsturmarbeiter kam zu mir, weil er seit 3 Wochen rheumatische Beschwerden im linken Bein verspürte. Dieses war von Kindheit an immer schwächer als das rechte und ermüdete rascher. Der Mann kann gut abwärts gehen, das Aufwärtssteigen strengt ihn aber sehr an. Er gibt an, englische Krankheit gehabt zu

---

[1]) Böhler: „Ein Fall von doppelseitiger habitueller Patellarluxation. Zugleich ein Beitrag zur Mechanik und Statik des Kniegelenkes". Zeitschrift für orthopädische Chirurgie Bd. 38, Heft 1/2.

Digitized by Google
Original from UNIVERSITY OF CALIFORNIA
Generated on 2019-10-16 13:17 GMT / http://hdl.handle.net/2027/uc1.b3774661
Public Domain in the United States, Google-digitized / http://www.hathitrust.org/access_use#pd-us-google

haben, es sind jedoch keine Zeichen von Rhachitis nachweisbar. Er konnte erst mit 6 Jahren gehen und auch da nur mit Unterstützung. Gehen ohne Stock war erst mit 9 Jahren möglich. Er wurde Senn und sagt, daß er beim Auftrieb des Viehes auf die Almen den anderen nie nachkommen konnte, weil das linke Bein rasch ermüdete.

Der linke Oberschenkel ist viel schwächer als der rechte. Der Umfang beträgt oberhalb des Knies links 33 cm, rechts 38 cm, im

Fig. 1.

Fig. 2.

oberen Drittel links 43 cm, rechts 49 cm. Die Unterschenkel sind über die Wade gemessen nahezu gleich stark, links 34 cm, rechts 34,5 cm. Unterhalb des Gastrocnemiusansatzes zeigt sich aber ein auffallender Unterschied mit 27 cm links und 30 cm rechts. An der Fig. 1 und 2 ist dieser Unterschied ganz deutlich zu sehen. Das Relief des Unterschenkels, das im oberen Drittel seine charakteristische Form durch den Gastrocnemius und im mittleren Drittel durch den Soleus erhält, ist links gegen die Norm stark verändert. Die Wade erscheint kürzer und ist kugelig und beim Betasten fühlt man ganz gut, daß links der

Digitized by Google
Original from UNIVERSITY OF CALIFORNIA
Generated on 2019-10-16 13:17 GMT / http://hdl.handle.net/2027/uc1.b3774661
Public Domain in the United States, Google-digitized / http://www.hathitrust.org/access_use#pd-us-google

Soleus sehr wenig entwickelt ist. Die krankhaften Verhältnisse kommen hier noch viel schöner zum Ausdruck als im früher geschilderten Falle, weil die Atrophie des kranken Oberschenkels gegenüber der Hypertrophie des gesunden besonders hervortritt.

Während beim ersten Falle beide Kniescheiben bei jedem Beugen sich ausrenkten, ist bei diesem Falle die linke Kniescheibe dauernd auch beim Strecken nach außen verrenkt. Die Kniescheibe liegt, wie das Röntgenbild des gestreckten Beines von vorne zeigt (Fig. 3) an der Außenseite des lateralen Oberschenkelkondyls, und zwar in

Fig. 3.

Aufnahme von vorne.

Fig. 4.

Aufnahme von der Seite.

der Sagittal- statt in der Frontalebene, also um 90° gedreht. Auf der seitlichen Aufnahme (Fig. 4) ist die Kniescheibe nicht zu sehen.

Wenn das Knie gebeugt wird, tritt die Kniescheibe an der Außenseite des Kniegelenkes so weit nach hinten, daß das Wadenbeinköpfchen von derselben vollkommen überlagert ist. Diese Verhältnisse sind gut zu sehen auf dem bei maximaler Beugung des Kniegelenkes aufgenommenen Röntgenbild (Fig. 5). Die Lageverhältnisse der vier das Kniegelenk bildenden Knochen sind auf demselben gut zu sehen. Die Kniescheibe ist gegenüber der Streckstellung um 45° gedreht. Während beim ersten Falle die Trochlea für die Kniescheibe fehlte, ist sie in diesem Falle vorhanden und gut zu tasten, weil sie frei unter der Haut liegt. Die äußere steil ansteigende Fläche ist gut durchzufühlen und ihr



Digitized by Google
Original from UNIVERSITY OF CALIFORNIA
Generated on 2019-10-16 13:17 GMT / http://hdl.handle.net/2027/uc1.b3774661
Public Domain in the United States, Google-digitized / http://www.hathitrust.org/access_use#pd-us-google

Vorhandensein ist sicher der Grund, daß die Kniescheibe dauernd verrenkt bleibt. Der Sulcus intercondyloideus ist beiderseits gleichmäßig entwickelt, wie auch das Röntgenbild der gesunden Seite (Fig. 6) zeigt. Diese zwei Röntgenbilder geben natürlich keinen Aufschluß über die Verhältnisse der Trochlea, weil sie bei horizontal liegendem Oberschenkel aufgenommen sind. Die untere Femurepiphyse ist nicht verbreitert, ihr Durchmesser beträgt auf der gesunden und auf der kranken Seite 9,5 cm.

Während das Kniescheibenband bei gebeugtem Knie im ersten Falle unter einem Winkel von 45° von der Tuberositas tibiae zur

Fig. 5.

Kniegelenk der kranken Seite bei maximaler Beugung.

Fig. 6.

Kniegelenk der gesunden Seite bei maximaler Beugung.

Kniescheibe zog, beträgt der Winkel in diesem Falle bei stark gebeugtem Knie sogar 60—70°. Die Rectussehne liegt der Bicepssehne direkt an. Beim geraden Stehen zieht das Ligamentum patellae in einer Linie mit der Rectussehne nach oben und zwar genau in der anatomischen Oberschenkelachse. Die Tuberositas tibiae sieht auch diesmal nicht genau nach vorne, sondern mehr nach außen, und der Torsionswinkel des Schienbeins, der normalerweise 5—20° beträgt und von oben innen nach unten außen geht, zeigt hier eine umgekehrte Drehung von oben außen nach unten innen.

Bei der genauen Untersuchung, worauf der geringe Umfang des kranken Oberschenkels zurückzuführen sei, fand ich, daß auch in diesem Falle der Vastus medialis vollkommen fehlte. In dem Dreieck zwischen Rectus femuris und Sartorius tritt auf der gesunden Seite der Vastus medialis als kräftiger Wulst hervor, auf der kranken Seite

Digitized by Google
Original from UNIVERSITY OF CALIFORNIA
Generated on 2019-10-16 13:17 GMT / http://hdl.handle.net/2027/uc1.b3774661
Public Domain in the United States, Google-digitized / http://www.hathitrust.org/access_use#pd-us-google

hingegen ist eine Vertiefung und der innere Oberschenkelkondyl ist direkt unter der Haut zu tasten, ebenso ist die Sehne des Adductor magnus deutlich durchzufühlen, während sie normalerweise vom Vastus medialis überlagert ist. Rectus femuris und Vastus lateralis sind gut entwickelt, aber kaum halb so stark wie auf der gesunden Seite. Besonders auffallend ist das Verhalten des Sartorius. Er ist auf der kranken Seite mehr als doppelt so stark wie auf der gesunden. Die Stärkeverhältnisse des Sartorius kann man am besten untersuchen, wenn man das Bein frei horizontal heben läßt. Der Muskel springt dann als kräftiger Bauch vor. Die Adduktoren und die Beuger sind auf der kranken Seite ebenso kräftig wie auf der gesunden. Die Gesäßmuskeln sind auf der kranken Seite viel schwächer. Im Gegensatz zum ersten Falle kann dieser Mann gut tiefe Kniebeuge machen, weil die Kniescheibe dauernd an der Außenseite des Oberschenkels liegt.

Nach der Krankengeschichte handelt es sich hier um eine angeborene Verrenkung der Kniescheibe. Der Grund derselben ist wie im ersten Falle die mangelhafte Entwicklung des Vastus medialis. Da es hier im Gegensatz zum früheren Falle schon vor dem Gehen zur vollständigen dauernden Luxation gekommen war, so entwickelte sich die Trochlea weiter, es kam nicht zur Abflachung ihres steilen seitlichen Anteiles und zur Verbreiterung der unteren Femurepiphyse. Das späte Gehenlernen dürfte nicht auf Rachitis beruhen, sondern seinen Grund in der mangelhaften Entwicklung des Streckapparats haben.

So wie im ersten Falle kam es auch hier nicht zur Entwicklung eines X-Knies, obwohl der ganze Streckapparat in der anatomischen Achse wirkte. Ich kann dies nur darauf zurückführen, daß die Muskeln, welche ich als Adduktoren des Unterschenkels bezeichne, Sartorius, Gracilis, Semitendinosus und Semimembranosus, besonders stark entwickelt sind und dadurch der abduzierenden Wirkung der Strecker das Gegengewicht gehalten wird.

Auch dieser Fall bot keine Ursache zu einem operativen Eingriff, denn das Gelenk war nach jeder Richtung aktiv frei und der Mann hatte in einer Höhe von nahezu 3000 m über 2 Jahre Dienst gemacht und hat sich jetzt nur wegen rheumatischer Beschwerden krank gemeldet. Durch eine Operation könnte der Grund der Ermüdung, der nur in der angeborenen Unterentwicklung der Strecker zu suchen ist, nicht behoben werden.

Digitized by Google
Original from UNIVERSITY OF CALIFORNIA
Generated on 2019-10-16 13:18 GMT / http://hdl.handle.net/2027/uc1.b3774661
Public Domain in the United States, Google-digitized / http://www.hathitrust.org/access_use#pd-us-google

Im Gegensatz zum ersten Falle machte diesmal das Aufwärtssteigen Beschwerden, weil auch der ganze Streckapparat des Unterschenkels viel schwächer ist als bei einem normalen Beine, und zwar hauptsächlich auf Kosten des Soleus. Der Triceps surae spielt beim Aufwärtssteigen eine große Rolle, denn er ist imstande, die ganze Körperlast zu heben. Beim ersten Falle machte das Aufwärtssteigen wahrscheinlich deshalb keine Beschwerden, weil gerade die Wadenmuskeln und besonders der Soleus viel stärker ausgebildet waren als beim normalen Kontrollmann. Ein weiterer Grund des raschen Ermüdens des linken Beines ist auch die geringere Entwicklung der Gesäßmuskeln auf dieser Seite. Beim ersten Falle wurde das Verhalten der Gesäßmuskeln noch nicht untersucht.

Die Verrenkung der Kniescheibe ist beim zweiten Falle eigentlich keine selbständige Erkrankung, sondern nur das hervorstechendste Symptom der Unterentwicklung des gesamten Strecksystems der linken unteren Gliedmaße.

Generated on 2019-10-16 13:17 GMT / http://hdl.handle.net/2027/uc1.b3774661
Public Domain in the United States, Google-digitized / http://www.hathitrust.org/access_use#pd-us-google

Digitized by Google

Original from
UNIVERSITY OF CALIFORNIA

XXI.

# Spezialabteilungen für Knochenschußbrüche und Gelenkschüsse nahe an der Front und die in denselben erzielten Erfolge.

Von

Dr. **Lorenz Böhler,** Bozen,
Regimentsarzt i. d. Reserve.

Mit 73 Abbildungen und 47 Röntgenskizzen.

Nach der vom k. u. k. Kriegsministerium herausgegebenen Sanitätsstatistik gehen 78 % der Verwundeten und Kranken wieder an die Front. Von den 22 %, welche nicht frontdiensttauglich werden, bilden die Knochenschußbrüche und Gelenkschüsse einen sehr großen Teil. Wenn ihnen die Schädlichkeit des Transportes und der immer wechselnden Behandlungsart erspart bleiben, kann auch von diesen schwersten Verletzungen der größte Teil wieder diensttauglich gemacht werden.

Um die Heilerfolge dieser schwersten, vom sozialökonomischen Standpunkte aus wichtigsten und überaus häufigen Verletzungen zu bessern, wurde bei der Heeresgruppe Feldmarschall C. v. H. eine eigene Abteilung für Knochenschußbrüche und Gelenkschüsse eingerichtet. Es wurden dort 243 Knochenbrüche und 43 Gelenkschüsse behandelt. Von diesen 286 Verwundeten starben trotz schwerster Granatzertrümmerungen und Infektion mit Gasbranderregern nur 5. Es wurde keine Amputation gemacht.

Oberschenkelbrüche: 40 (27 offen und 13 geschlossen), davon gestorben 4: 1 Fall an Anämie ohne Fieber 3 Tage nach der Verwundung, 1 Fall an Blutung aus der Femoralis 10 Wochen nach der Verwundung, 2 Fälle an Sepsis 2 und 6 Wochen nach der Verwundung. — Größte Verkürzung 2,7 cm. Die meisten Fälle heilten ohne Verkürzung. Geringste Beweglichkeit im Kniegelenk 35° in 1 Falle

Digitized by Google
Original from UNIVERSITY OF CALIFORNIA
Generated on 2019-10-16 13:17 GMT / http://hdl.handle.net/2027/uc1.b3774661
Public Domain in the United States, Google-digitized / http://www.hathitrust.org/access_use#pd-us-google

mit Kniegelenksentzündung. 6 Fälle konnten 60—90° beugen, alle übrigen über 90°. Beweglichkeit im Sprunggelenke bei allen Fällen frei. Beweglichkeit der Hüfte in 2 Fällen eingeschränkt. Keine Amputation.

Unterschenkelbrüche: 85 (31 offen und 54 geschlossen), davon 1 Mann an Tetanus gestorben. Keine Amputation. — Größte Verkürzung 2 cm in 1 Fall. 2 Fälle hatten ½ cm Verkürzung. Alle übrigen ohne Verkürzung geheilt. Mit Ausnahme von 2 Fällen hatten alle volle Beweglichkeit im Kniegelenk. 78 Fälle hatten auch volle Beweglichkeit im Sprunggelenk. Die geringste Beweglichkeit war 30°.

Oberarmbrüche: 57 (39 offen und 18 geschlossen). Kein Todesfall, keine Amputation. — 1 Fall versteifte in der Schulter in Abduktion und Außenrotation (geschlossener Bruch im Collum anatomicum), sonst betrug die geringste Beweglichkeit in der Schulter 90°, im Ellbogen ebenfalls 90°. Pro- und Supination, Hand- und Fingerbewegungen waren in allen Fällen vollkommen frei, auch bei bestehender Gefäß- oder Nervenverletzung.

Vorderarmbrüche: 61 (32 offen und 29 geschlossen). Kein Todesfall, keine Amputation. — Ellbogen- und Schultergelenk in allen Fällen vollkommen frei. Beweglichkeit der Finger in 1 Fall um die Hälfte eingeschränkt. In allen anderen Fällen sind Hand und Finger vollkommen frei. Geringste Drehmöglichkeit (Pro- und Supination) 50° in 1 Fall, in allen anderen Fällen über 90°.

Gelenkschüsse: 43 (Schulter 7, Ellbogen 13, Hüfte 1, Knie 14, Sprunggelenk 8), davon 27 infiziert. Keine Amputation, keine Enukleation, kein Todesfall. — Resektionen 3 (Schulter 1, Ellbogen 2). Alle nicht infizierten Fälle heilten mit guter Beweglichkeit, von den infizierten versteifte nur ein Teil und diese in guter Stellung. Dabei waren mit Ausnahme eines Falles alle nicht betroffenen Gelenke frei. Schlottergelenk 1 Fall (Schulter).

Die obersten Grundsätze der Behandlung waren:

1. Absolute, nie unterbrochene Ruhigstellung der Bruchenden.
2. Möglichst ausgiebige aktive Bewegung aller nicht vereiterten Gelenke.
3. Vermeiden jeden Schmerzes. (Die Verbände wurden so schonend angelegt, daß die Verwundeten nicht schrien.)

Digitized by Google
Original from UNIVERSITY OF CALIFORNIA
Generated on 2019-10-16 13:17 GMT / http://hdl.handle.net/2027/uc1.b3774661
Public Domain in the United States, Google-digitized / http://www.hathitrust.org/access_use#pd-us-google

Fig. 1.

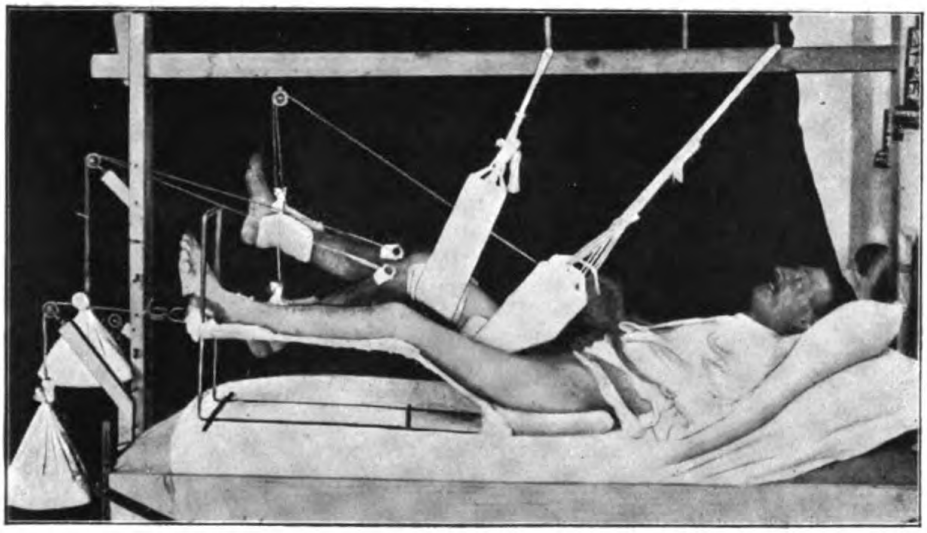

Behandlung eines Ober- und Unterschenkelbruches.

Fig. 1 a.

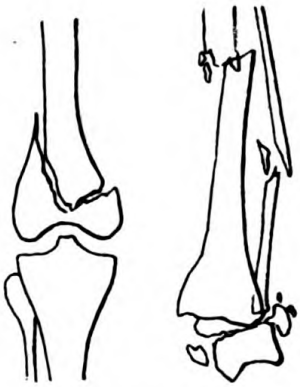

Röntgenbilder zu Fig. 1.

Fig. 1 b.

Heilung in guter Stellung mit vollkommen freien Gelenken.
Photographiert am 20. Juni 1917, das ist 3 Monate nach der Verletzung.

Digitized by Google
Original from UNIVERSITY OF CALIFORNIA
Generated on 2019-10-16 13:17 GMT / http://hdl.handle.net/2027/uc1.b3774661
Public Domain in the United States, Google-digitized / http://www.hathitrust.org/access_use#pd-us-google

4. Möglichst wenig chirurgisches Eingreifen, besonders kein Entfernen von Knochensplittern.

Behandlung ohne Massage, ohne Elektrizität, ohne Heißluft, ohne Bäder, nur mit aktiven Bewegungen.

Die Kosten für die Spezialeinrichtungen dieser Abteilung betrugen für die Heeresverwaltung kaum 400 K.

Die Hälfte der Fälle wurde ohne Röntgenapparat behandelt.

Die Wundbehandlung war streng aseptisch. Es wurden keine desinfizierenden Mittel, nicht einmal Wasserstoffsuperoxyd ver-

Fig. 2.

Ober- und Unterschenkelbruch in Behandlung.

Röntgenbild zu Fig. 2.

wendet. Der Verbrauch an Verbandstoffen war wegen der allgemein durchgeführten offenen Wundbehandlung äußerst gering. Es wurden im ganzen verbraucht: 5 kg entfettete Baumwolle, 3000 m = 66 kg hydrophile Gaze und 200 kg Zellstoffwatte. Dabei wurden die meisten Verwundeten mit geschlossenen Wunden und fistellos entlassen.

Durch allgemeine Einführung solcher Spezialabteilungen, die von Fachärzten geleitet werden, können Tausende von Gliedern gerettet und Zehntausende von Verwundeten dem Heeresdienst und dem späteren Erwerbsleben wiedergegeben werden.

Spezialärzte können im Bedarfsfalle in wenigen Monaten herangebildet werden.

Digitized by Google
Original from UNIVERSITY OF CALIFORNIA
Generated on 2019-10-16 13:17 GMT / http://hdl.handle.net/2027/uc1.b3774661
Public Domain in the United States, Google-digitized / http://www.hathitrust.org/access_use#pd-us-google

Fig. 3 a. Fig. 3 b.

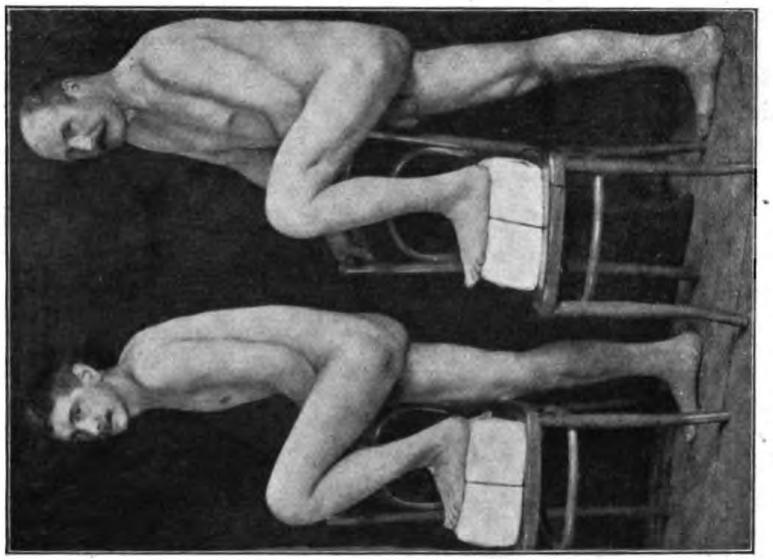

Oberschenkelschußbrüche.

Röntgenbild zu Fig. 3 a.

Röntgenbild zu Fig. 3 b.

Fig. 3 a. Fig. 3 b.

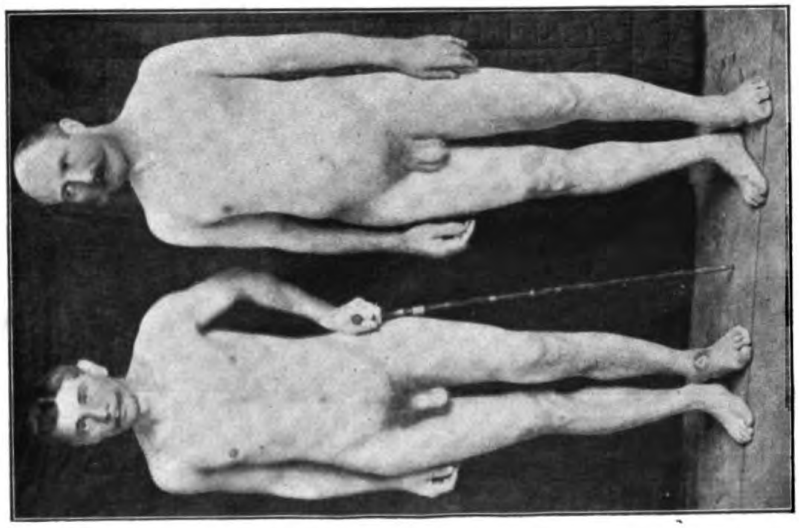

Oberschenkelschußbrüche.

Digitized by Google
Original from UNIVERSITY OF CALIFORNIA
Generated on 2019-10-16 13:17 GMT / http://hdl.handle.net/2027/uc1.b3774661
Public Domain in the United States, Google-digitized / http://www.hathitrust.org/access_use#pd-us-google

Inf. B. (Fig. 1), 40 Jahre alt, wurde am 17. März 1917 von einer Munitionskarrete überfahren.

Rechts: Bruch des Oberschenkels schräg durch den äußeren und quer durch den inneren Knorren. Behandelt in Suspension nach Florschütz

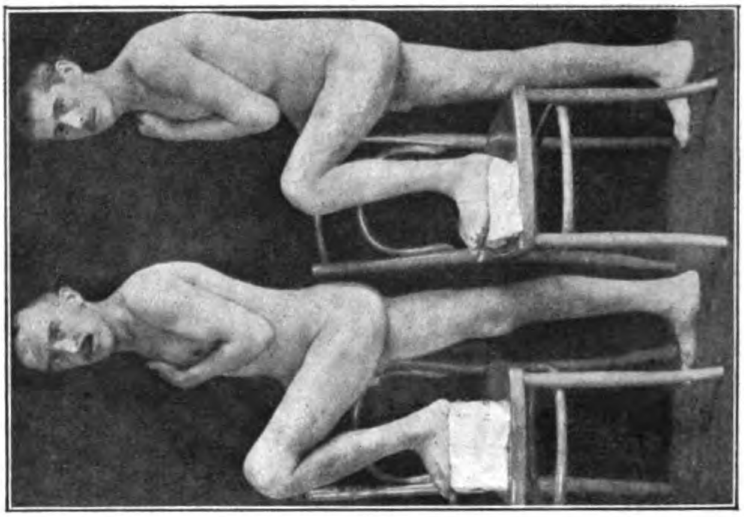

Fig. 4 a. Fig. 4 b. Oberschenkelbrüche.

Röntgenbild zu Fig. 4 a.

Röntgenbild zu Fig. 4 b.

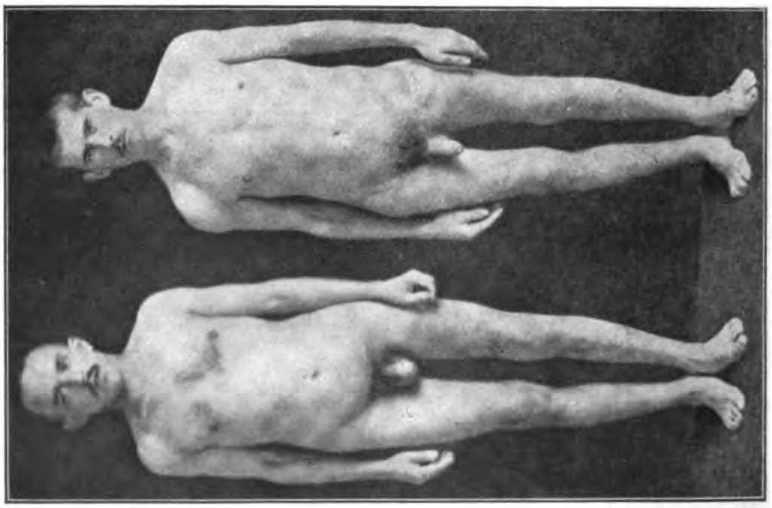

Fig. 4 a. Fig. 4 b. Oberschenkelbrüche.

in halber Beugung in Hüfte und Knie mit Nagel nach Steinmann durch den Schienbeinknorren und mit Bewegungen im Kniegelenk.

Links: Splitterbruch des Schienbeins und Wadenbeins in der Mitte, offener

Digitized by Google
Original from UNIVERSITY OF CALIFORNIA
Generated on 2019-10-16 13:17 GMT / http://hdl.handle.net/2027/uc1.b3774661
Public Domain in the United States, Google-digitized / http://www.hathitrust.org/access_use#pd-us-google

Bruch des inneren und geschlossener Bruch des äußeren Knöchels mit Subluxation des Fußes nach außen. Behandlung mit Klammer nach Schmerz durch das Fersenbein und Lagerung auf dem Gestell nach Braun. Verkürzung und Dislokation sind auf beiden Seiten ausgeglichen.

Fig. 5.

Oberschenkelbrüche.

Inf. S. (Fig. 2), bei einer Minenexplosion in die Luft geflogen. Spiralbruch des rechten Oberschenkels unter der Mitte, Stauchungsbruch beider Schienbeinknorren und Bruch des rechten Unterkiefers. Große Hautmuskelwunde in der Kniekehle. Behandlung mit Streifenzugverband am Ober- und am Unterschenkel. Bewegungsmöglichkeit im Kniegelenk. Der dritte Zugverband für den Fuß zum Ausgleich der durch eine Peroneuslähmung bedingten Spitzfußstellung ist auf dem Bilde weggelassen. Offene Wundbehandlung, Auffangen des Eiters in einer untergestellten Schüssel. Noch in Behandlung. Verkürzung ausgeglichen; Bewegungsfähigkeit im Knie beträgt 40°, Sprunggelenk frei.

Inf. G. (Fig. 3 a), 26 Jahre alt, verwundet am 25. August 1916 durch Gewehrkugel. Einschuß am Gesäß, Ausschuß unterhalb des Leistenbandes.

Fig. 6.

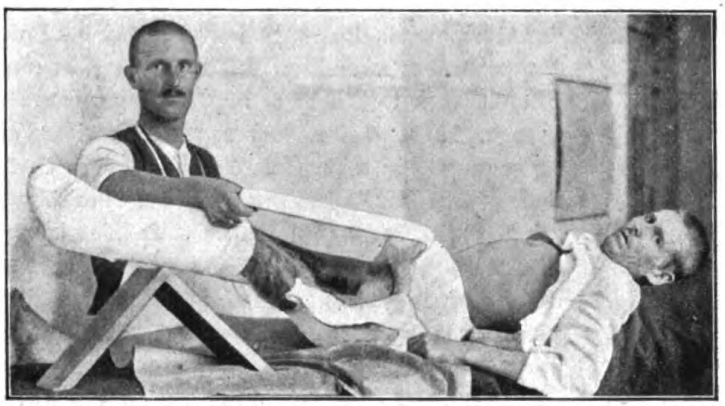

Oberschenkelbrüche.

Splitterungszone des Oberschenkelknochens ist 16 cm lang. Der kleine Trochanter ist vollkommen abgerissen. Behandelt mit Doppelstreckverband und Bewegungen im Kniegelenke vom ersten Tage an. Photographiert am 6. November 1916, das

Digitized by Google
Original from UNIVERSITY OF CALIFORNIA
Generated on 2019-10-16 13:17 GMT / http://hdl.handle.net/2027/uc1.b3774661
Public Domain in the United States, Google-digitized / http://www.hathitrust.org/access_use#pd-us-google

Fig. 7 a. Fig. 7 b. Fig. 7 a. Fig. 7 b.

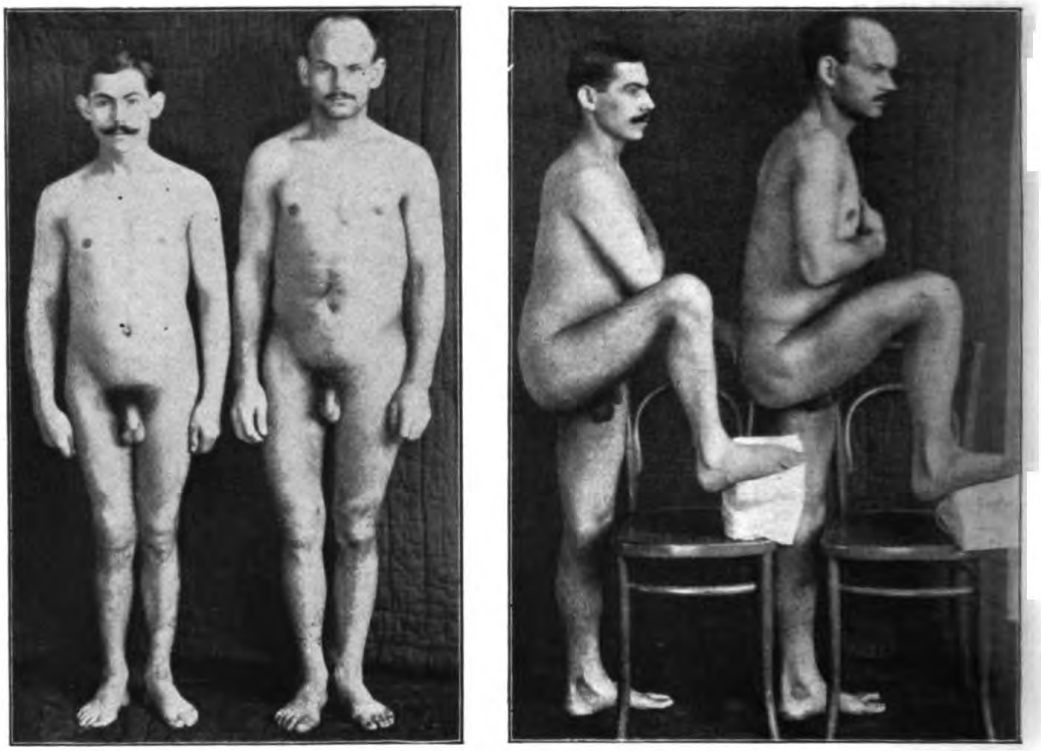

Oberschenkelbrüche.

ist 73 Tage nach der Verwundung. Bewegungen in allen Gelenken in vollem Umfange möglich. Kein Muskelschwund, keine Verkürzung.

Inf. W. St. (Fig. 3 b), 42 Jahre alt, verwundet am 29. August 1916 durch Gewehrkugel handbreit oberhalb des linken Kniegelenkes. Splitterungszone des Oberschenkelknochens ist 12 cm lang. Behandelt mit Doppelstreckverband und selbsttätiger Bewegung im Kniegelenke vom ersten Tage an. Photographiert am 6. November 1916, das ist 69 Tage nach der Verwundung. Bewegungen in allen Gelenken in vollem Umfange möglich. Kein Muskelschwund, keine Verkürzung. Geht schon ohne Stock und macht tiefe Kniebeuge.

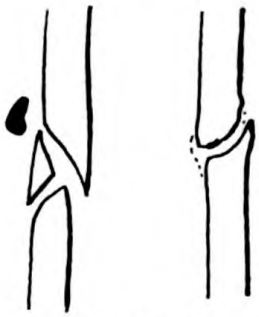

Röntgenbild zu
Fig. 7 a. Fig. 7 b.

Inf. M. (Fig. 4 a), 27 Jahre alt, Oberschenkelbruch durch Zugsentgleisung, Nierenquetschung, Blutharnen und peritoneale Symptome. Doppelstreckverband. Verkürzung 0. Stellung gut.

Inf. Cz. (Fig. 4 b, 5 u. 6), 23 Jahre alt, verwundet durch Granatsplitter, im Anschluß daran schwere Gasphlegmone. Wunde vom Wadenbeinköpfchen bis zum Darmbeinstachel. Einziger im Gipsverband behandelter Fall. Offene Wundbehandlung. Deckung der Wunde mit Lappen- und Tierschplastik. Verkürzung 2 cm. Stellung gut.

Digitized by Google
Original from UNIVERSITY OF CALIFORNIA
Generated on 2019-10-16 13:17 GMT / http://hdl.handle.net/2027/uc1.b3774661
Public Domain in the United States, Google-digitized / http://www.hathitrust.org/access_use#pd-us-google

Fig. 8 a. Fig. 8 b. Fig. 8 a. Fig. 8 b.

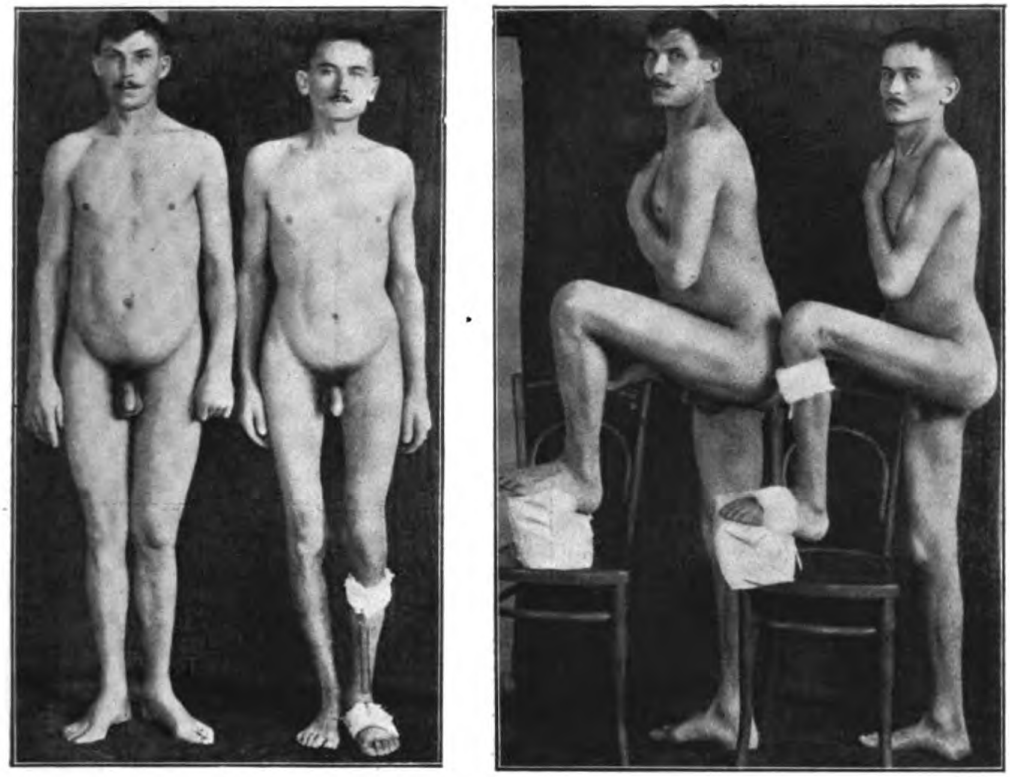

Oberschenkelbrüche.

Inf. B. (Fig. 7 a), 28 Jahre alt, verwundet durch Gewehrkugel. Kugel steckt noch. Eingeliefert 7 Tage nach der Verwundung. Verkürzung 2 cm. Spiralbruch in der Mitte mit Splitter. Geheilt ohne Verkürzung.

Inf. W. (Fig. 7 b), 28 Jahre alt, verwundet durch Granatexplosion. Eingeliefert 3 Tage nach der Verwundung. Verkürzung 8 cm. Schrägbruch Mitte. Rippen- und Kreuzbeinbruch. Geheilt ohne Verkürzung.

Inf. M. (Fig. 8 a), 40 Jahre alt, Sturz. Eingeliefert 5 Tage nach der Verletzung. Verkürzung 3 cm. Spiralbruch Mitte. Geheilt ohne Verkürzung.

Inf. M. (Fig. 8 b), 20 Jahre alt, Lawinenverschüttung. Eingeliefert 35 Tage nach der Verletzung. Verkürzung 5,5 cm. Querbruch im oberen Drittel. Geheilt mit 1,2 cm Verkürzung.

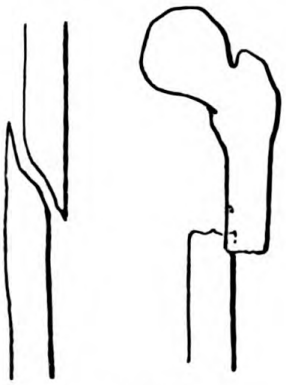

Röntgenbild zu
Fig. 8 a. Fig. 8 b.

Alle Fälle wurden mit Nagelextension behandelt.

Inf. St. (Fig. 9 a), 22 Jahre alt, verwundet durch Gewehrkugel. Eingeliefert 2 Tage nach der Verwundung. Verkürzung 5 cm. Splitterungszone des Knochens 9 cm. Fieber 39°. Geheilt mit 0,7 cm Verkürzung.

Digitized by Google
Original from UNIVERSITY OF CALIFORNIA
Generated on 2019-10-16 13:17 GMT / http://hdl.handle.net/2027/uc1.b3774661
Public Domain in the United States, Google-digitized / http://www.hathitrust.org/access_use#pd-us-google

Fig. 9 a. Fig. 9 b. Fig. 9 b. Fig. 9 a.

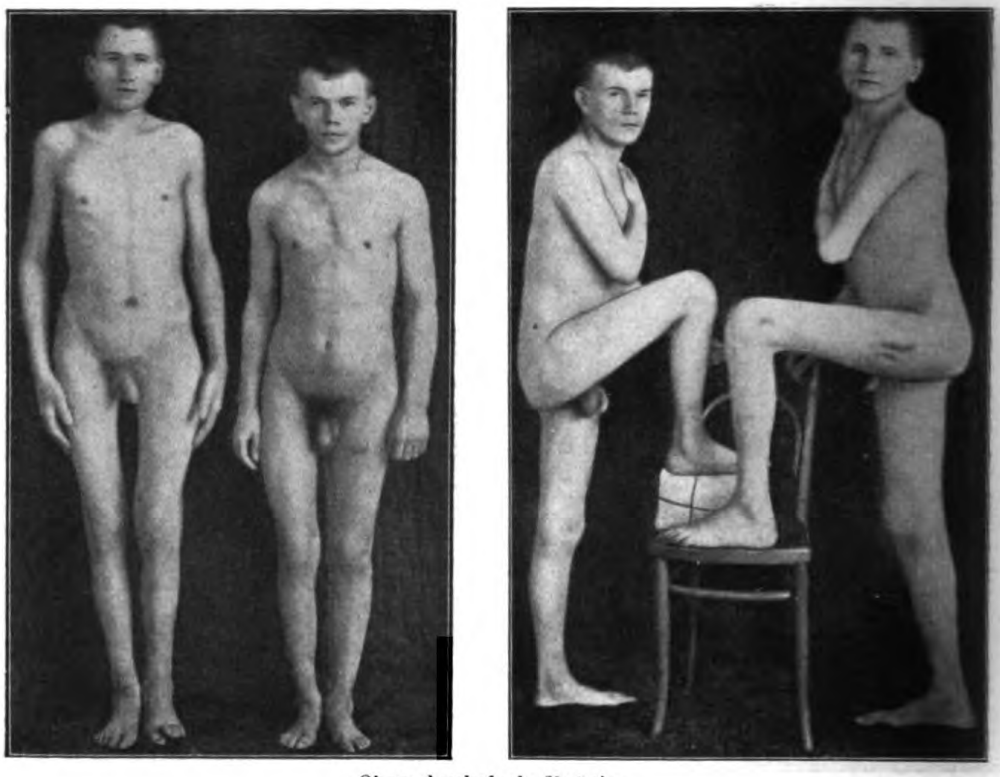

Oberschenkelschußbrüche.

Inf. H. (Fig. 9 b), 19 Jahre alt, verwundet durch Gewehrkugel. Eingeliefert 2 Tage nach der Verwundung. Keine Verkürzung. Splitterungszone des Knochens 16 cm. Fieber 39,8°. Geheilt ohne Verkürzung.

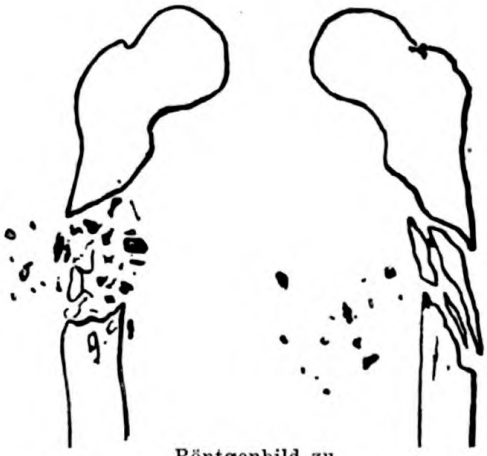

Fig. 9 a. Röntgenbild zu Fig. 9 b.

Inf. L. (Fig. 10 a), 44 Jahre alt, verwundet durch Gewehrkugel. Eingeliefert 1 Tag nach der Verwundung. Verkürzung 8 cm. Splitterungszone des Knochens 12 cm. Geheilt mit 1 cm Verkürzung.

Inf. R. (Fig. 10 b), 30 Jahre alt, verwundet durch Granatsplitter. Eingeliefert 2 Tage nach der Verwundung. Verkürzung 3 cm. Knochenbruch im Schenkelhals. Trochanter major ist vollkommen abgerissen. Fieber 40°. Geheilt ohne Verkürzung.

Alle 4 Fälle wurden mit Nagelextension und offen behandelt.

Inf. P. (Fig. 11 a), 20 Jahre alt. Gewehrschuß durch den medialen Anteil des Schenkelhalses. Eingeliefert 6 Tage nach der Verwundung. Verkürzung

Digitized by Google Original from UNIVERSITY OF CALIFORNIA
Generated on 2019-10-16 13:17 GMT / http://hdl.handle.net/2027/uc1.b3774661
Public Domain in the United States, Google-digitized / http://www.hathitrust.org/access_use#pd-us-google

Fig. 10 a. Fig. 10 b. Fig. 10 a. Fig. 10 b.

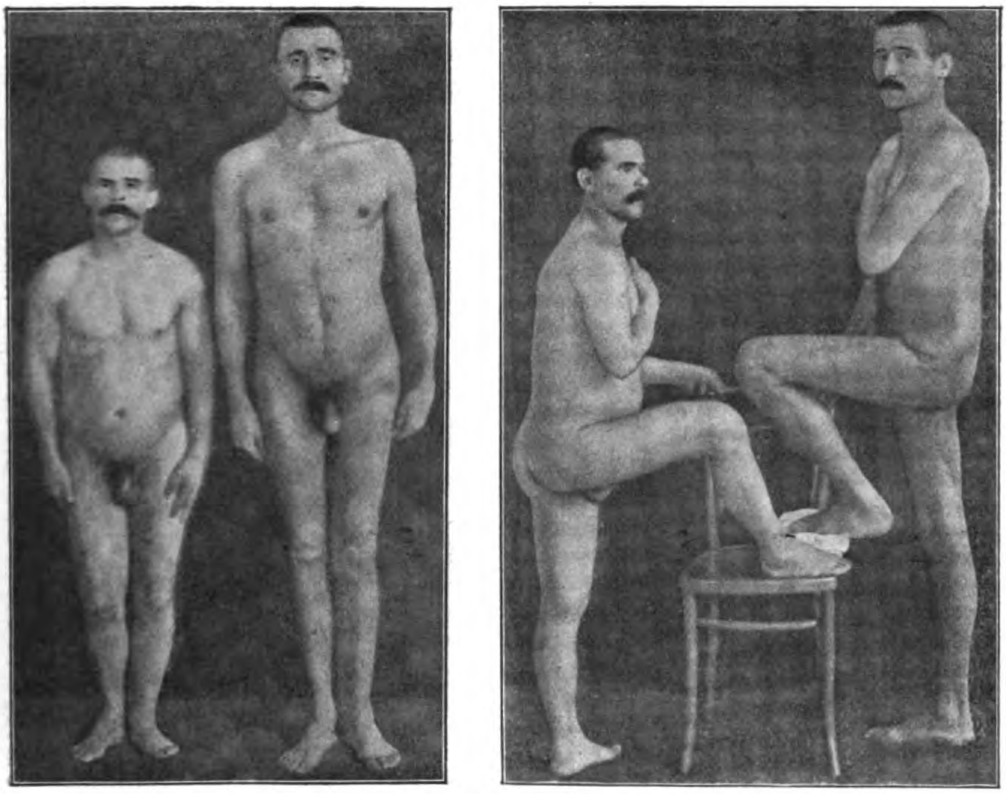

Oberschenkelschußbrüche.

3 cm. Schenkelhals gesplittert. Fieber 39,2°. Geheilt mit 1 cm Verkürzung und intraartikulärer Hüftgelenkspseudarthrose. Knie 90 Grad.

Inf. H. (Fig. 11 b), 19 Jahre alt, verwundet durch Minensplitter im unteren Drittel. Splitterungszone des Oberschenkelknochens 23 cm lang. Eingeliefert 34 Tage nach der Verwundung mit 6 cm Verkürzung. Fieber 38,8°. Geheilt mit 2 cm Verkürzung. Hüfte und Fuß frei. Knie 60°.

Inf. S. (Fig. 12 a u. b), 20 Jahre alt, verwundet durch Gewehrnahschuß durch Oberschenkel und Kniegelenk. Querbruch des Knochens über dem Knie, Kniegelenk eröffnet. Eingeliefert 3 Tage nach der Verwundung, Fieber 39,6°. Geheilt mit 1,5 cm Verkürzung. Kniebeuge 10—78°. Hüfte und Fuß frei.

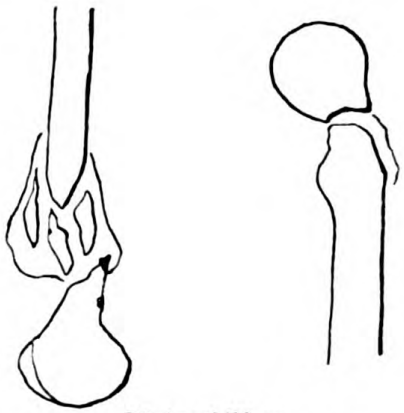

Röntgenbild zu Fig. 10 a. Fig. 10 b.

Inf. L. (Fig. 13 a), 19 Jahre alt, verwundet am 24. November 1916 durch Gewehrkugel. Eingeliefert am 12. Dezember 1916. Verkürzung 6 cm. Splitterungszone des Oberschenkelknochens 12 cm. Fieber 38,8°. Behandelt

Digitized by Google
Original from UNIVERSITY OF CALIFORNIA
Generated on 2019-10-16 13:17 GMT / http://hdl.handle.net/2027/uc1.b3774661
Public Domain in the United States, Google-digitized / http://www.hathitrust.org/access_use#pd-us-google

Fig. 11 a. Fig. 11 b.

Fig. 11 a. Fig. 12 a.

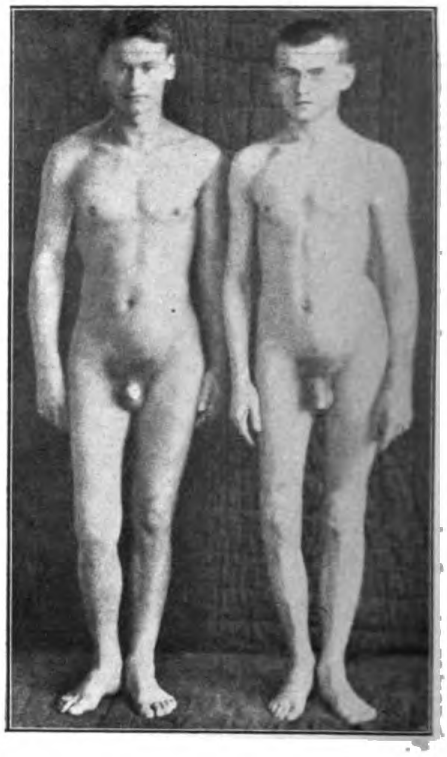

Fig. 11 b. Fig. 11 a.

Fig. 12 b.

Oberschenkelschußbrüche mit Gelenkseröffnung.

Digitized by Google

Original from
UNIVERSITY OF CALIFORNIA

Generated on 2019-10-16 13:17 GMT / http://hdl.handle.net/2027/uc1.b3774661
Public Domain in the United States, Google-digitized / http://www.hathitrust.org/access_use#pd-us-google

Fig. 13 a. Fig. 13 b. Fig. 13 a. Fig. 13 b.

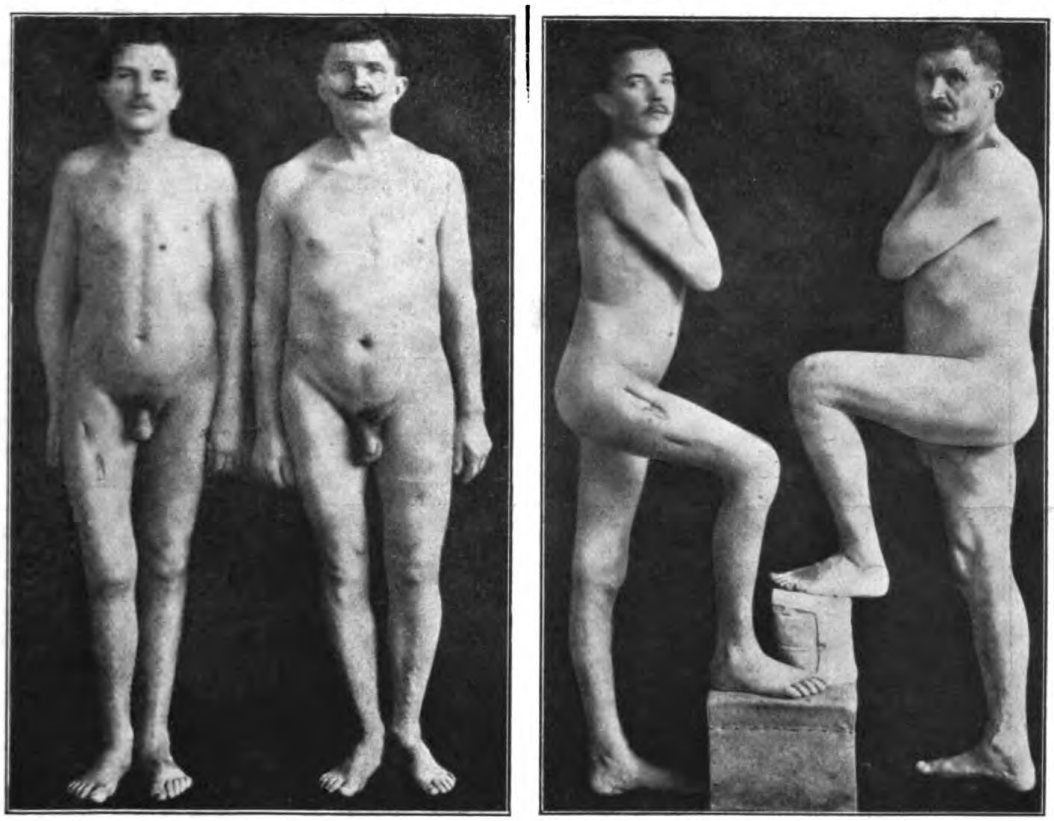

Zweimal gebrochene Oberschenkel.

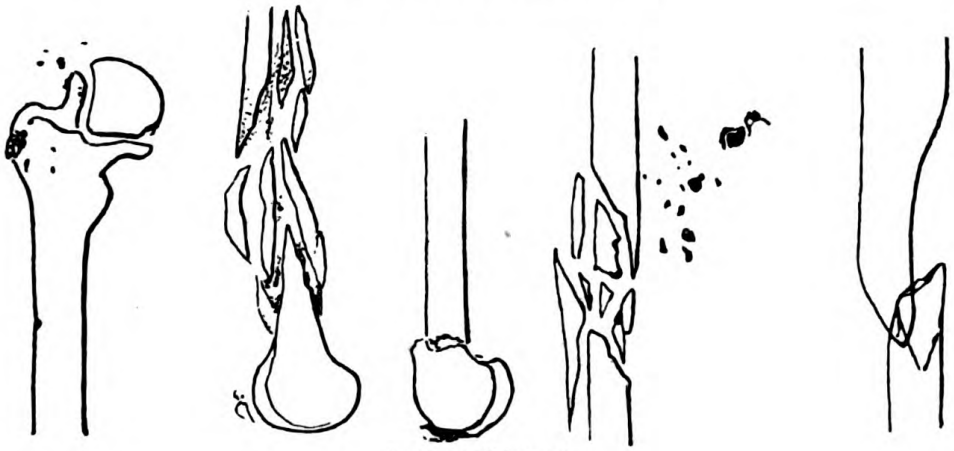

Röntgenbilder zu

Fig. 11 a. Fig. 11 b. Fig. 12 a. Fig. 13 a. Fig. 13 b.

mit Nagelstreckverband am Schienbein. Am 19. Jänner 1917 war der Bruch ohne Verkürzung in guter Stellung verheilt. Am 8. Februar 1917 wegen starker Eiterung Sequestrotomie. Durch die brüske Bewegung eines Helfers bricht dabei der Knochen neuerlich ein. Streifenstreckverband am Ober- und Unter-



Digitized by Google
Original from UNIVERSITY OF CALIFORNIA
Generated on 2019-10-16 13:17 GMT / http://hdl.handle.net/2027/uc1.b3774661
Public Domain in the United States, Google-digitized / http://www.hathitrust.org/access_use#pd-us-google

schenkel. Am 30. März 1917 ist der Knochen wieder in guter Stellung verheilt. Die Wunden sind fistellos geschlossen. Verkürzung 0,8 cm. Bewegungsmöglichkeit im Kniegelenk 49°. Photographiert am 20. April 1917. Bewegungsmöglichkeit im Knie 76°.

Landsturmmann L. (Fig. 13 b), 51 Jahre alt, Sturz am 9. Dezember 1916. Spiralbruch unter der Mitte. Verkürzung 6 cm. Behandelt mit Nagelstreckverband am Schienbein. Der Mann hat sich vor 30 Jahren während seiner

Fig. 14.

Röntgenbild zu Fig. 14.

Fig. 14 a.

Am schlechtesten geheilter Oberschenkelschußbruch mit größter Verkürzung (2,7 cm) und längster Heilungsdauer.

aktiven Militärdienstzeit den Oberschenkel 12 cm höher gebrochen und ist damals mit 2 cm Verkürzung geheilt. Knochenheilung verzögert. Erst am 1. März 1917 ist der Knochen fest. Verkürzung beträgt jetzt nur mehr 1 cm. Es wurde also eine Verlängerung des Beines um 1 cm erreicht. Kniebeweglichkeit 70°. Photographiert am 20. April 1917. Knie 120°.

Kriegsgefangener Italiener St. (Fig. 14), 20 Jahre alt, verwundet am 27. Juli 1916 durch Gewehrkugel. Zertrümmerung des Oberschenkels oberhalb der Mitte. Splitterungszone des Knochens 17 cm. Fieber 39,8°. Im Gipsverband mit starker Varusstellung und 9 cm Verkürzung geheilt. Am 20. Oktober Bruch des schlecht verheilten Knochens in Narkose. Nagelstreckverband am Oberschenkel. Bewegungen im Kniegelenk. Am 16. November wurde der Nagel

Digitized by Google
Original from UNIVERSITY OF CALIFORNIA
Generated on 2019-10-16 13:17 GMT / http://hdl.handle.net/2027/uc1.b3774661
Public Domain in the United States, Google-digitized / http://www.hathitrust.org/access_use#pd-us-google

Fig. 15a. Fig. 15b. Fig. 15a. Fig. 15b.

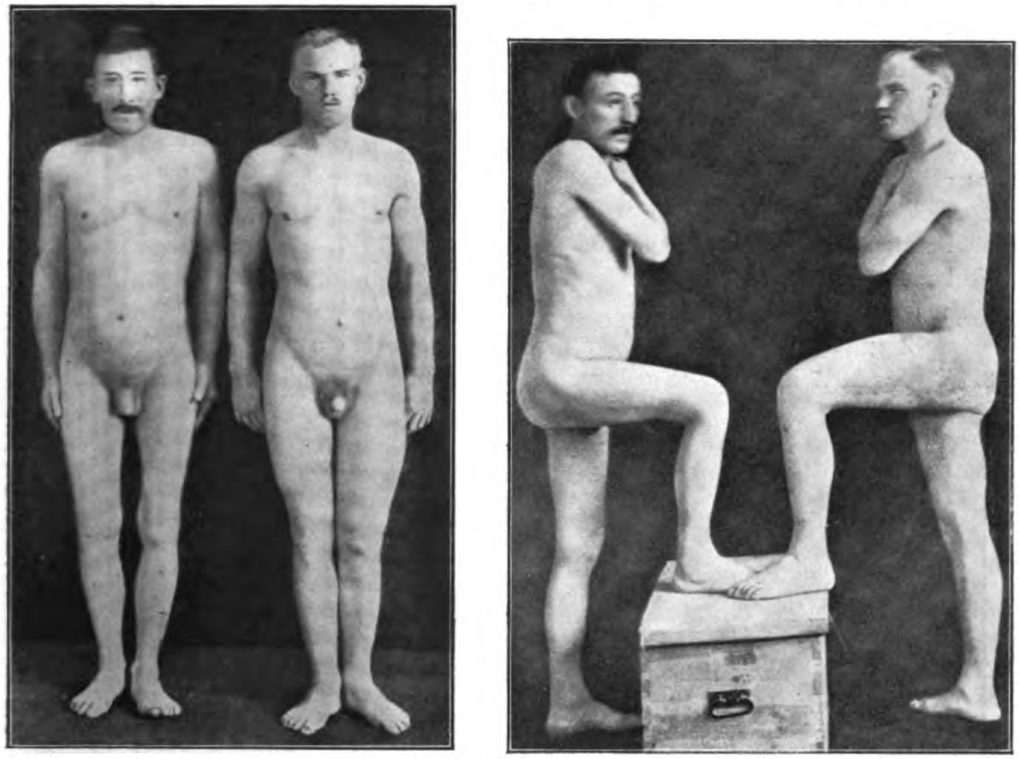

Oberschenkelbrüche.

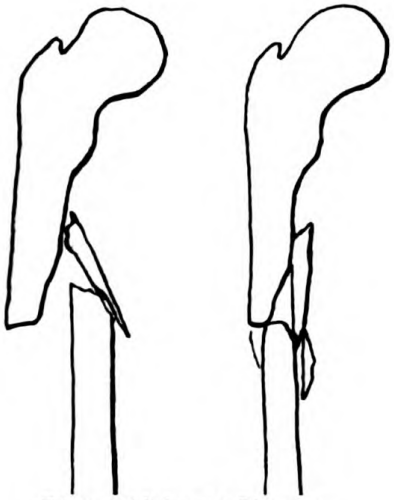

Röntgenbilder zu Fig. 15a.
Vor Nach
der Behandlung.



Röntgenbilder zu Fig. 15b.
Vor Nach
der Behandlung.

wegen beginnender Entzündung entfernt. Mastisolstreckverband am Unterschenkel. Am 4. Dezember 1916 Nagelstreckverband am Schienbein. Am 19. Jänner 1917 wegen beginnender Entzündung Entfernen des Schienbeinnagels. Streifenstreckverband für Ober- und Unterschenkel. Am 5. April 1917

Digitized by Google
Original from UNIVERSITY OF CALIFORNIA
Generated on 2019-10-16 13:17 GMT / http://hdl.handle.net/2027/uc1.b3774661
Public Domain in the United States, Google-digitized / http://www.hathitrust.org/access_use#pd-us-google

Knochen fest verheilt. Streckverband entfernt. Verkürzung 2,7 cm. Beweglichkeit im Kniegelenk 50°. Am 7. April 1917 Sequestrotomie, Entfernen von zwei abgestorbenen Knochensplittern von 3 : 5 cm Länge. Photographiert am 20. April 1917. Kniebeweglichkeit 65°.

Kriegsgefangener Russe L. (Fig. 15 a), 38 Jahre alt, wurde am 19. Februar 1917 bei einer Explosion durch Steintrümmer verschüttet. Splitterbruch im oberen Drittel. Verkürzung 3,5 cm. Starke peritoneale Erscheinungen. Behandelt mit Nagel durch den Schienbeinhöcker und Bewegungen im Kniegelenke vom ersten Tage an. Photographiert am 12. April 1917, das ist 52 Tage nach der Verletzung. Keine Verkürzung, kein Muskelschwund, gute Beweglichkeit in allen Gelenken.

Zugführer S. (Fig. 15 b), 22 Jahre alt, bei einer Minenexplosion am 3. Februar 1917 in die Luft geflogen. Große Weichteilwunden am Gesäß und am

Fig. 16.

Behandlung der Unterschenkelbrüche.

Oberschenkel. Querbruch des Knochens in der Mitte. Verkürzung 5 cm. Fieber 38,5°. Behandelt mit Nagel durch den Schienbeinhöcker. Photographiert am 12. April 1917, das ist 68 Tage nach der Verwundung. Keine Verkürzung. Muskeln kräftig. Alle Gelenke frei beweglich. Geht gut mit einem Stock.

Fig. 16: Teil eines Unterschenkelzimmers. Alle Unterschenkel sind auf dem Braunschen Gestell gelagert und mit der Klammer nach Schmerz gestreckt. Die Wundbehandlung ist offen.

Fig. 17, 17 a, 17 b u. 18, 18 a, 18 b: Granatzertrümmerungen der Unterschenkelknochen mit ausgedehnter Weichteilzerreißung. Behandelt mit Nagel nach Steinmann durch das Fersenbein auf dem Braunschen Gestell. Die Wunden bleiben immer offen. Durch zwei Eisenbügel sind sie vor der Berührung mit der Decke geschützt.

Inf. G. (Fig. 19 a), verwundet durch Granatsplitter am 6. Oktober 1916. Aus der Ferse ist ein 9 cm langes und 6 cm tiefes Stück mit Weichteilen und

Digitized by Google
Original from UNIVERSITY OF CALIFORNIA
Generated on 2019-10-16 13:17 GMT / http://hdl.handle.net/2027/uc1.b3774661
Public Domain in the United States, Google-digitized / http://www.hathitrust.org/access_use#pd-us-google

Fig. 17.

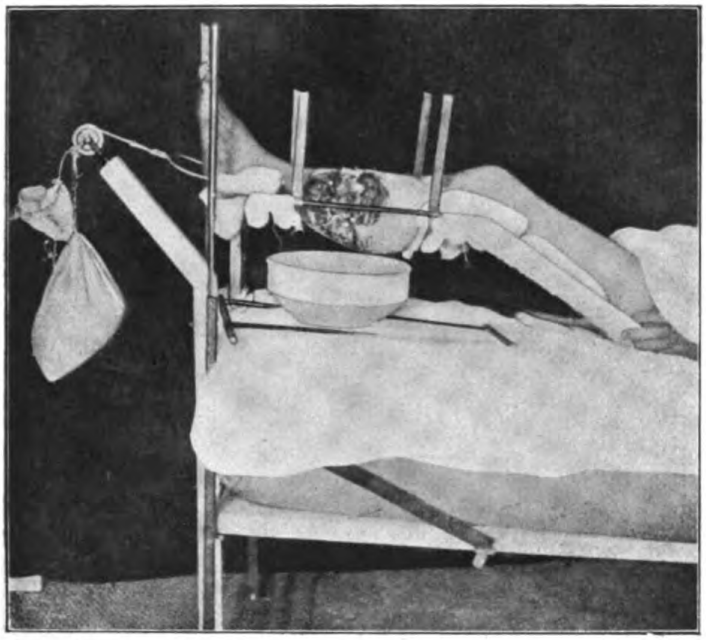

Behandlung der Unterschenkelbrüche.

Fig. 17 a.

Heilung mit 2 cm Verkürzung.

Fig. 17 b.

Knie kann über 90° gebeugt werden, Sprunggelenksbeweglichkeit 35°.

Digitized by Google
Original from UNIVERSITY OF CALIFORNIA
Generated on 2019-10-16 13:17 GMT / http://hdl.handle.net/2027/uc1.b3774661
Public Domain in the United States, Google-digitized / http://www.hathitrust.org/access_use#pd-us-google

Fig. 18.

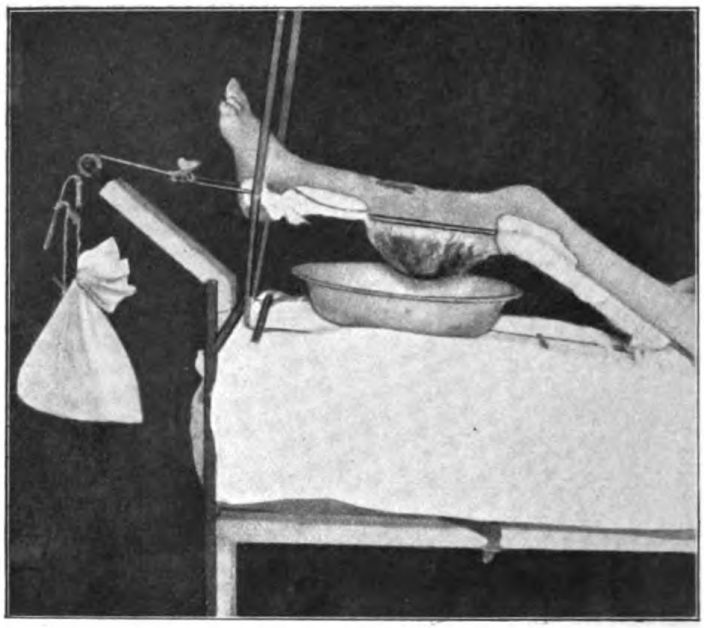

Behandlung der Unterschenkelbrüche.

Eig. 18 a.

Heilung ohne Verkürzung

Fig. 18 b.

Knie 90°, Sprunggelenk 30°.

Digitized by Google
Original from UNIVERSITY OF CALIFORNIA
Generated on 2019-10-16 13:17 GMT / http://hdl.handle.net/2027/uc1.b3774661
Public Domain in the United States, Google-digitized / http://www.hathitrust.org/access_use#pd-us-google

Fig. 19 a. Fig. 19 b.

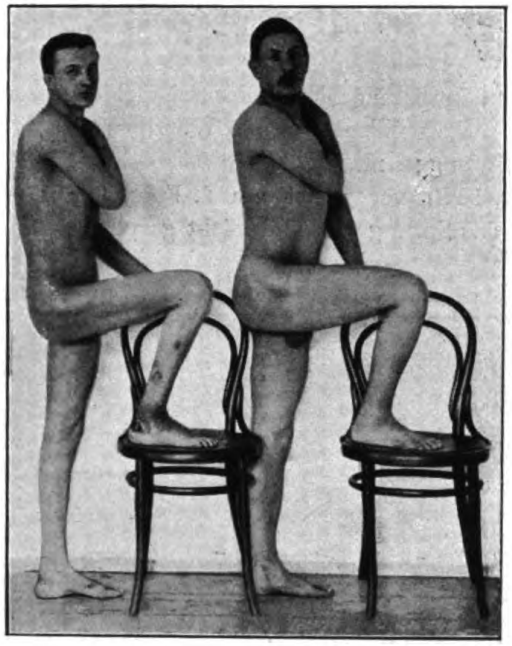

Fig. 19 a.

Fig. 20 a. Fig. 19 b.

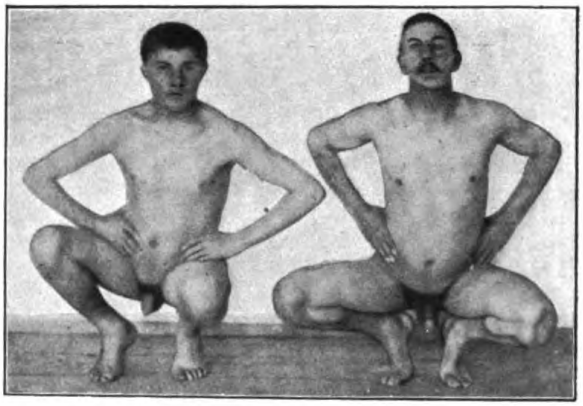

Unterschenkelbrüche und Sprunggelenkschüsse.

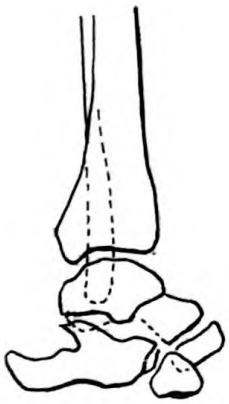

Röntgenbild zu Fig. 19 a.

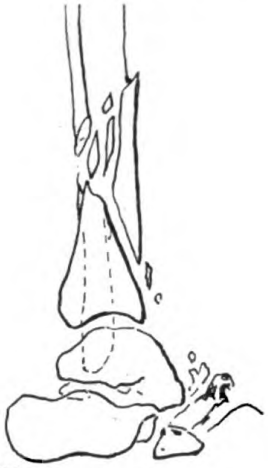

Röntgenbild zu Fig. 19 b.

Röntgenbild zu Fig. 20 a.
Vor der Behandlung. Nach der Behandlung.

Digitized by Google
Original from UNIVERSITY OF CALIFORNIA
Generated on 2019-10-16 13:18 GMT / http://hdl.handle.net/2027/uc1.b3774661
Public Domain in the United States, Google-digitized / http://www.hathitrust.org/access_use#pd-us-google

Knochen ausgerissen. Impressionsbruch des Schädeldaches, ausgedehnte Wunden der Wade und der rechten Hand. Offene Wundbehandlung. Geheilt mit guter Beweglichkeit im Sprunggelenk.

Inf. St. (Fig. 19 b), verwundet am 2. Februar 1917 durch Gewehrkugel. Das Kahnbein und das Sprungbein sind leicht gesplittert, das Schienbein ist auf

Fig. 21.



Fig. 22.



Schienbeinbrüche.

10 cm Länge zertrümmert. Trotz Eröffnung des Sprunggelenkes geheilt mit vollkommen freier Beweglichkeit in guter Stellung.

Inf. K. (Fig. 20 a), Sturz am 16. Jänner 1917. Bruch beider Unterschenkelknochen. Eingeliefert am 10. Februar 1917, das ist 25 Tage nach der Verletzung, mit 3 cm Verkürzung. Behandelt mit Klammerextension nach Schmerz. Geheilt mit 0,5 cm Verkürzung in guter Stellung mit voller Beweglichkeit. Photographiert am 12. April 1917.

Digitized by Google
Original from UNIVERSITY OF CALIFORNIA
Generated on 2019-10-16 13:18 GMT / http://hdl.handle.net/2027/uc1.b3774661
Public Domain in the United States, Google-digitized / http://www.hathitrust.org/access_use#pd-us-google

Fig. 21 u. 22: Behandelt auf dem Gestell von Braun im Mastisolstreckverband, mit Bewegungen im Sprunggelenk vom ersten Tage an.

Photographiert 7—8 Wochen nach der Verletzung. Alle Gelenke sind in vollem Umfange aktiv beweglich. Muskeln sehr kräftig. Die Unterschenkel

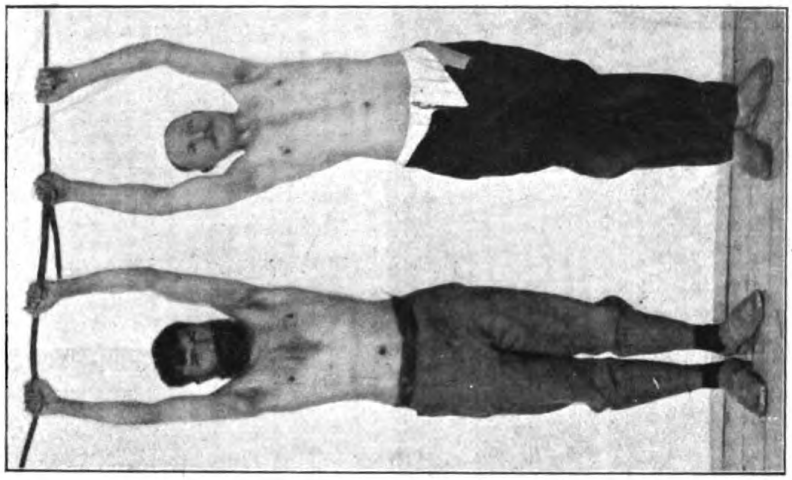

Fig. 23 a. Fig. 23 b.



Fig. 23 a. Fig. 23 b.

Schulterverrenkungen.

sind nicht ödematös und nicht zyanotisch. Behandlung ohne Massage, ohne Elektrizität, ohne Heißluft, ohne Bäder, nur mit aktiven Bewegungen.

Schütze K. (Fig. 23 a), 38 Jahre alt, Verrenkung des Oberarmes nach vorne am 23. März 1917. Einrenkung der Schulter am 24. März. Im Anschluß daran sofort Stabübungen ohne Anlegen eines fixierenden Verbandes. Photo-

Digitized by Google
Original from UNIVERSITY OF CALIFORNIA
Generated on 2019-10-16 13:18 GMT / http://hdl.handle.net/2027/uc1.b3774661
Public Domain in the United States, Google-digitized / http://www.hathitrust.org/access_use#pd-us-google

Fig. 24.

Oberarmbruch in Behandlung.

graphiert am 6. April 1917, das ist 13 Tage nach der Verletzung. Alle Bewegungen sind in vollem Ausmaße aktiv möglich. Zieht über eine Rolle 6 kg.

Landsturmmann B. (Fig. 23 b), 47 Jahre alt, Verrenkung der Schulter am 16. März 1917. Einrenkung am 23. März, also erst 7 Tage nach der Verletzung. Vollständige Lähmung des Radialnerven. Behandelt mit Stabübungen vom ersten Tage an und ohne ruhigstellenden Verband.

Fig. 24 a.

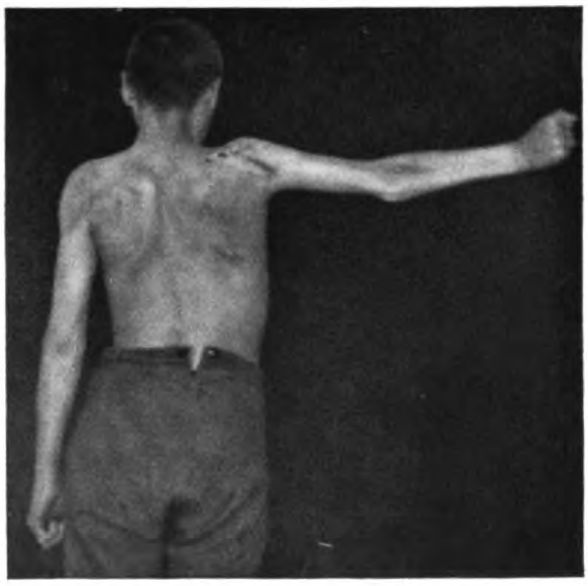

Geheilt mit knöcherner Ankylose im Schultergelenk in Abduktion und Außenrotation. Aktive Abduktion.

Fig. 24 b.

Aktive Adduktion.

Photographiert am 6. April 1917, das ist 13 Tage nach der Einrenkung. Trotz der Radialislähmung ist das Seitwärtsheben und Auswärtsdrehen des Armes nur wenig eingeschränkt. Zieht an der Rolle 8 kg.

Digitized by Google
Original from UNIVERSITY OF CALIFORNIA
Generated on 2019-10-16 13:18 GMT / http://hdl.handle.net/2027/uc1.b3774661
Public Domain in the United States, Google-digitized / http://www.hathitrust.org/access_use#pd-us-google

Fig. 24 b.

Aktive Adduktion.

Fig. 25.

Oberarmbruch in Behandlung.

Fig. 24.

Fig. 25.

Röntgenbild zu

Fig. 24 c.

Aktive Außenrotation.

Fig. 24 d.

Aktive Innenrotation.

Digitized by Google

Original from
UNIVERSITY OF CALIFORNIA

Generated on 2019-10-16 13:18 GMT / http://hdl.handle.net/2027/uc1.b3774661
Public Domain in the United States, Google-digitized / http://www.hathitrust.org/access_use#pd-us-google

Inf. S. (Fig. 24, 24a—24d), 18 Jahre alt, verwundet durch Minensplitter am 30. März 1917. Fieber 39,9°. Ausgedehnte Wunde an der linken Schulter. Die

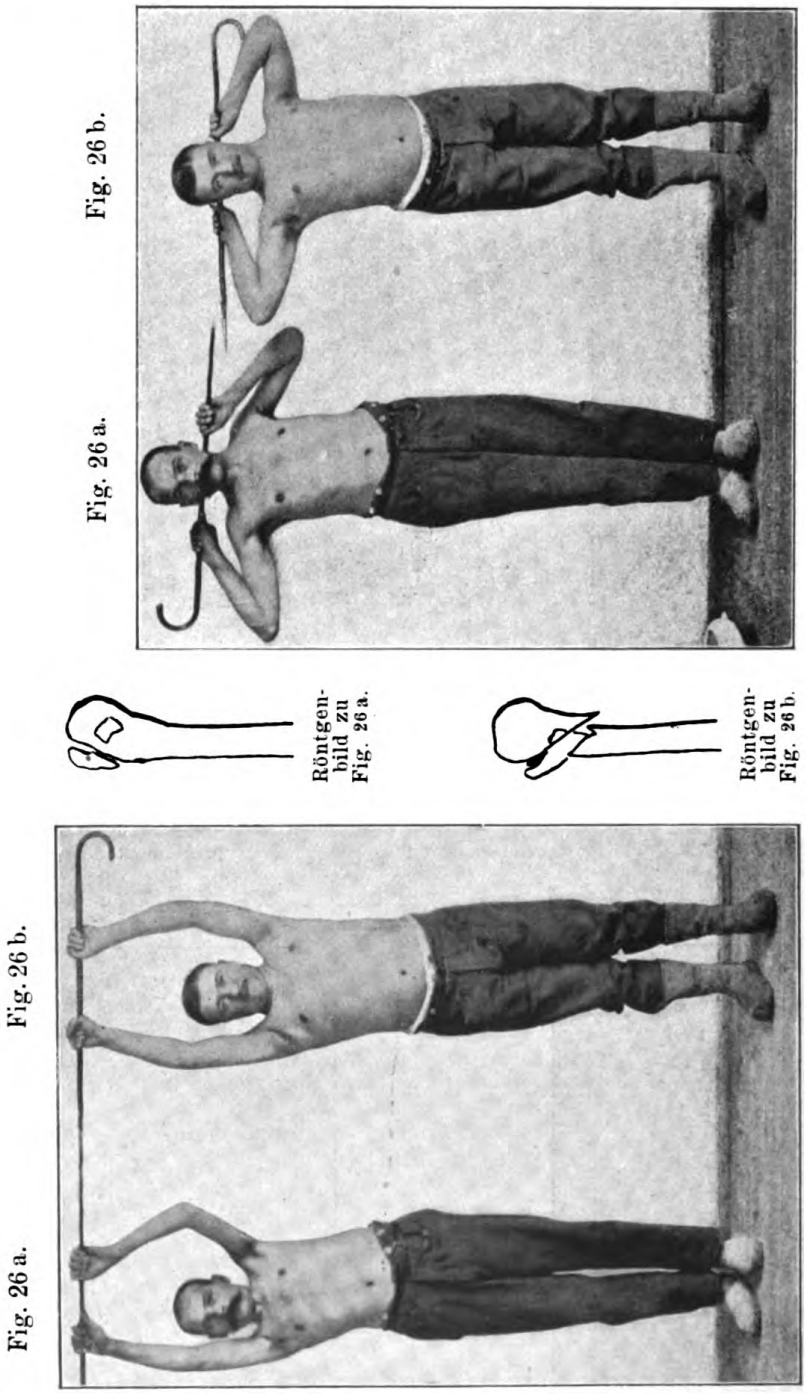


Oberarmschußbrüche mit Verletzung des Schultergelenkes.

Schultergeräte und das Akromion sind abgerissen, der Oberarmkopf ist gebrochen und das Schultergelenk von oben eröffnet. Infektion mit Gasbranderregern

Digitized by Google
Original from UNIVERSITY OF CALIFORNIA
Generated on 2019-10-16 13:18 GMT / http://hdl.handle.net/2027/uc1.b3774661
Public Domain in the United States, Google-digitized / http://www.hathitrust.org/access_use#pd-us-google

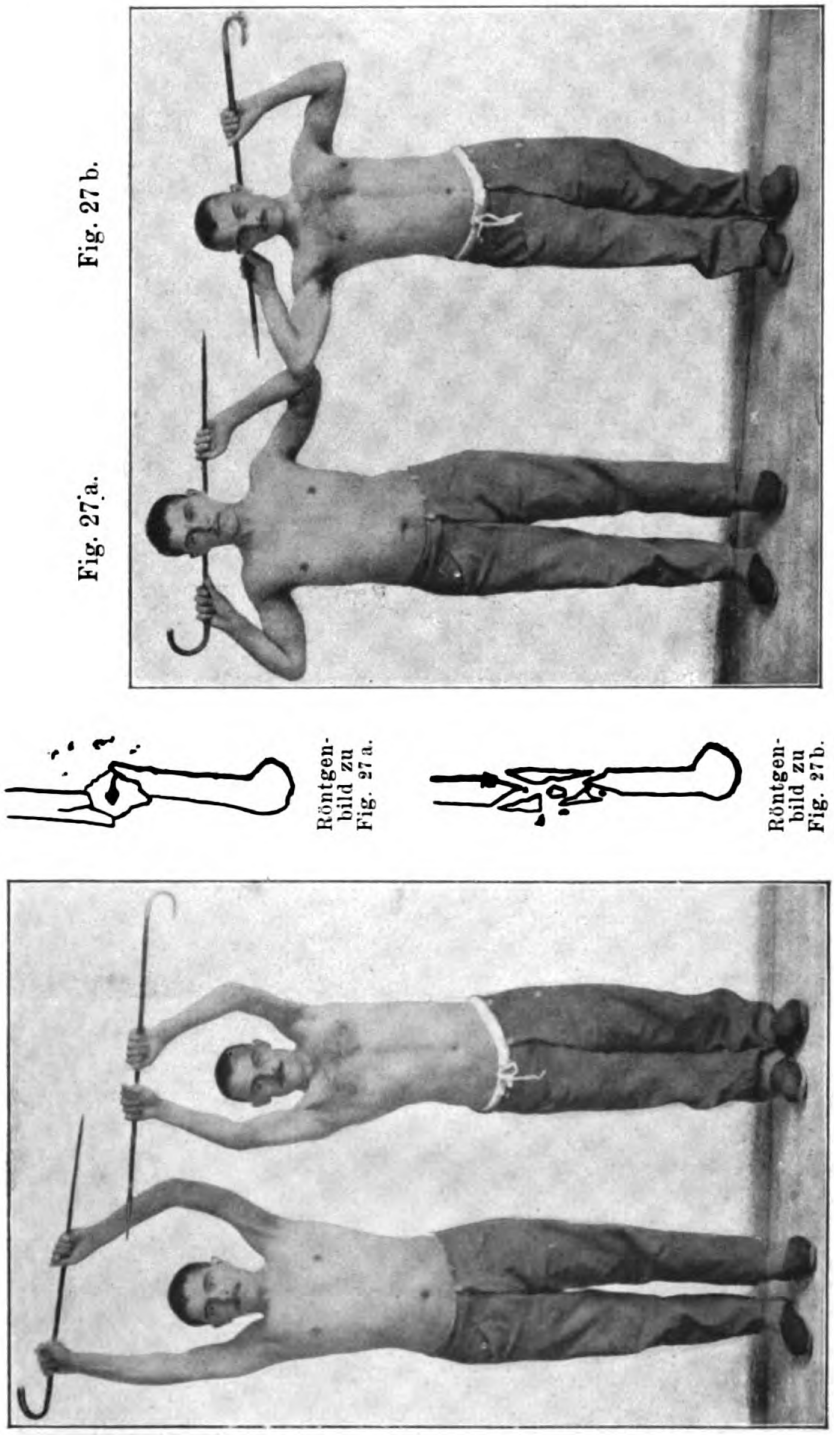


Oberarmschußbrüche mit Radialislähmung.

(bakteriologisch nachgewiesen). Drainage des Schultergelenkes ohne Entfernung des Oberarmkopfes und Lagern auf die Doppelrechtwinkelschiene nach Christen. Jetzt fieberfrei.

Digitized by Google
Original from UNIVERSITY OF CALIFORNIA
Generated on 2019-10-16 13:18 GMT / http://hdl.handle.net/2027/uc1.b3774661
Public Domain in the United States, Google-digitized / http://www.hathitrust.org/access_use#pd-us-google



Fig. 28 a. Fig. 28 b. Oberarmbrüche.

Röntgenbild zu Fig. 28 a.

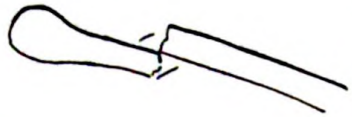

Röntgenbild zu Fig. 28 b.

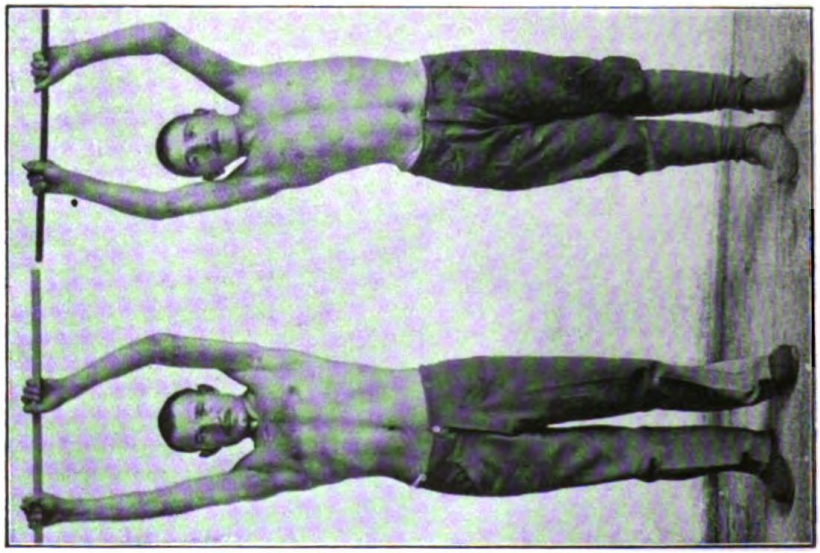

Fig. 28 a. Fig. 28 b. Oberarmbrüche.

Inf. P. (Fig. 25), 37 Jahre alt, verwundet am 16. April 1917 durch Gewehrkugel knapp über dem Ellbogengelenk. Starke Splitterung des Oberarmknochens auf 8 cm Länge. Behandelt auf der Doppelrechtwinkelschiene nach

Digitized by Google Original from UNIVERSITY OF CALIFORNIA
Generated on 2019-10-16 13:18 GMT / http://hdl.handle.net/2027/uc1.b3774661 Public Domain in the United States, Google-digitized / http://www.hathitrust.org/access_use#pd-us-google

Christen und mit Klammer nach Schmerz, die an der Ulna angelegt ist. Bewegungen vom ersten Tage an. Photographiert am 27. April 1917.

Inf. W. H. (Fig. 26a), 39 Jahre alt, verwundet am 6. Oktober 1916 durch Granatsplitter. Der Splitter steckt im Oberarmkopf, der große Oberarm-



Fig. 29a. Fig. 29b. Oberarmbrüche.



Röntgenbild zu Fig. 29a. Röntgenbild zu Fig. 29b.

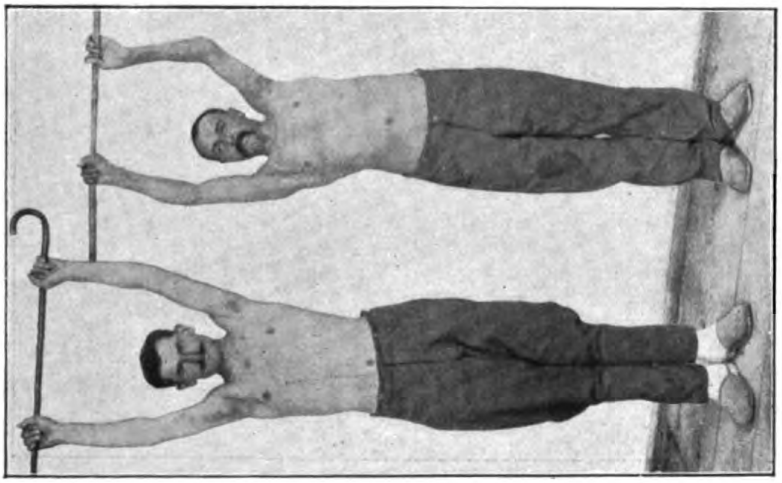

Fig. 29a. Fig. 29b. Oberarmbrüche.

höcker ist abgesprengt, das Schultergelenk ist eröffnet. Starke Infektion, Fieber bis 40,4°. Behandelt mit Doppelrechtwinkelschiene nach Christen. Der Granatsplitter wurde entfernt. Photographiert am 20. Dezember 1916. Schulter kann seitlich 130° gehoben werden. Alle anderen Gelenke sind frei.

Digitized by Google
Original from UNIVERSITY OF CALIFORNIA
Generated on 2019-10-16 13:18 GMT / http://hdl.handle.net/2027/uc1.b3774661
Public Domain in the United States, Google-digitized / http://www.hathitrust.org/access_use#pd-us-google

Inf. F. C. (Fig. 26 b), 23 Jahre alt, verwundet am 17. Oktober 1916 durch eine Gewehrkugel. Die Kugel ging durch die Schultergelenkpfanne und durch den Oberarmkopf; der Oberarm ist schräg durch den Kopf und Hals ge-

Fig. 30 a. Fig. 30 b.

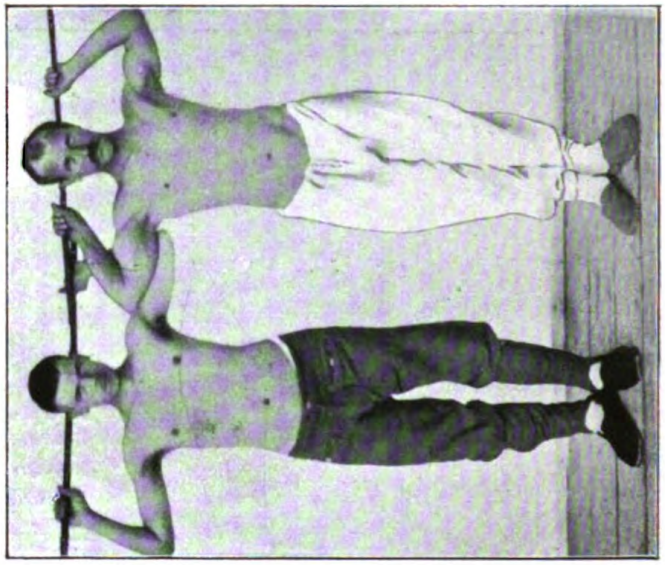

Oberarmbrüche.

Röntgenbild zu Fig. 30 a.

Fig. 30 a. Fig. 30 b.

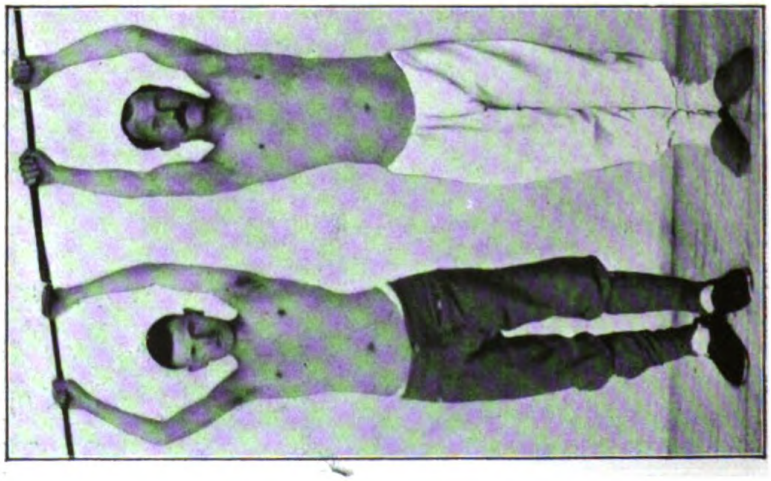

Oberarmbrüche.

brochen. Behandelt mit Doppelrechtwinkelschiene nach Christen und Bewegungen vom ersten Tage an. Photographiert am 20. Dezember 1916. Die Schulter und alle anderen Gelenke sind nach jeder Richtung frei beweglich. Muskeln sehr kräftig.

Digitized by Google
Original from UNIVERSITY OF CALIFORNIA
Generated on 2019-10-16 13:18 GMT / http://hdl.handle.net/2027/uc1.b3774661
Public Domain in the United States, Google-digitized / http://www.hathitrust.org/access_use#pd-us-google

Inf. F. M. (Fig. 27 a), 22 Jahre alt, verwundet am 25. September 1916 durch eine Gewehrgranate. Vom Oberarmknochen fehlen 3 cm, vom zwei-

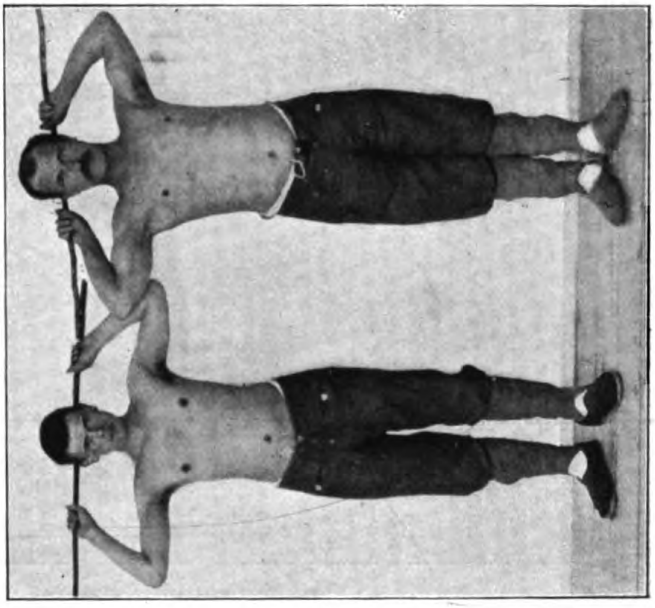

Fig. 31 a. Fig 31 b. Oberarmbrüche.

Röntgenbild zu Fig. 31 b.

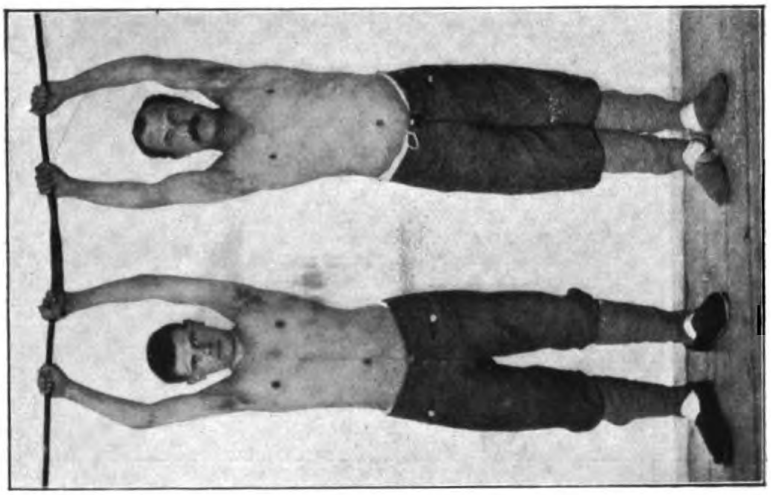

Fig. 31 a. Fig. 31 b. Oberarmbrüche.

köpfigen Oberarmmuskel 8 cm. Der Radialnerv liegt frei und ist stark gequetscht. Wunde stark infiziert, Fieber 39—40°. Die Knochenenden wurden aneinandergeschoben und der Muskel nach 4 Wochen genäht. Photographiert am 15. De-



Digitized by Google
Original from UNIVERSITY OF CALIFORNIA
Generated on 2019-10-16 13:18 GMT / http://hdl.handle.net/2027/uc1.b3774661
Public Domain in the United States, Google-digitized / http://www.hathitrust.org/access_use#pd-us-google

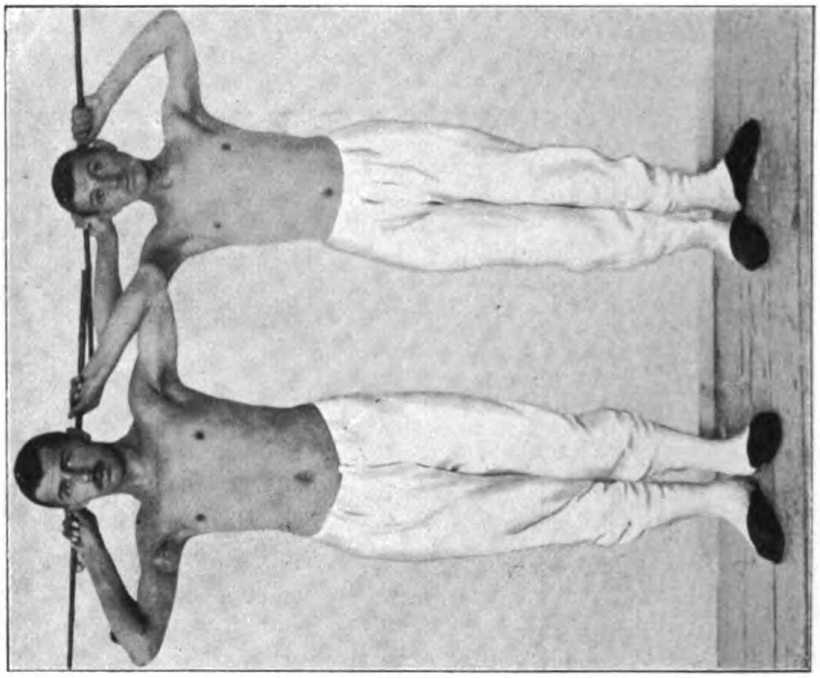

Fig. 32 a. Fig. 32 b. Oberarmschußbrüche.

Röntgenbild zu Fig. 32 a.

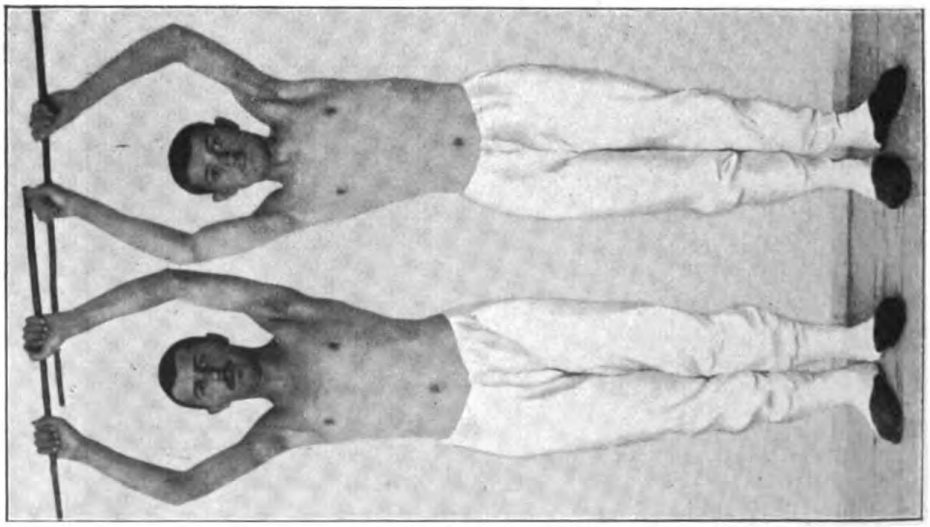

Fig. 32 a. Fig. 32 b. Oberarmschußbrüche.

zember 1916. Alle Gelenke sind frei trotz bestehender Radialislähmung, nur die Ellbogenstreckung ist 30° eingeschränkt.

Jäger J. P. (Fig. 27 b), 32 Jahre alt, verwundet am 21. Oktober 1916 durch Gewehrkugel. Vollständige Radialislähmung und Versplitterung des

Digitized by Google Original from UNIVERSITY OF CALIFORNIA
Generated on 2019-10-16 13:18 GMT / http://hdl.handle.net/2027/uc1.b3774661
Public Domain in the United States, Google-digitized / http://www.hathitrust.org/access_use#pd-us-google

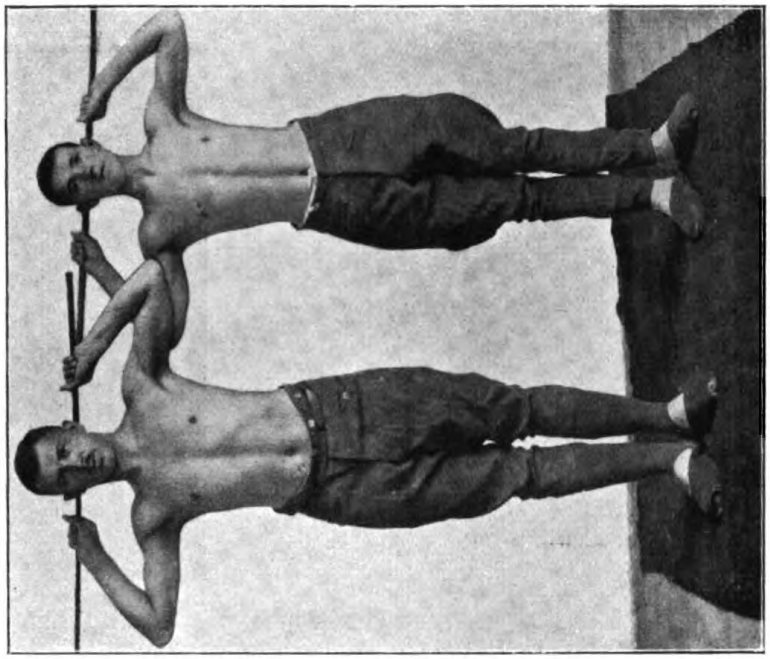

Fig. 33 a. Fig. 33 b. Oberarmschußbrüche.

Röntgenbild zu Fig. 33 b.



Fig. 33 a. Fig. 33 b. Oberarmschußbrüche.

Knochens in einer Länge von 11 cm. Fieber 38,5—39°. Behandelt mit Doppelrechtwinkelschiene nach Christen und Bewegungen vom ersten Tage an. Photographiert am 15. Dezember 1916. Trotz der Radialislähmung sind alle

Digitized by Google
Original from UNIVERSITY OF CALIFORNIA
Generated on 2019-10-16 13:18 GMT / http://hdl.handle.net/2027/uc1.b3774661
Public Domain in the United States, Google-digitized / http://www.hathitrust.org/access_use#pd-us-google

Fig. 34.

Fig. 34 a.

Fig. 34 b.

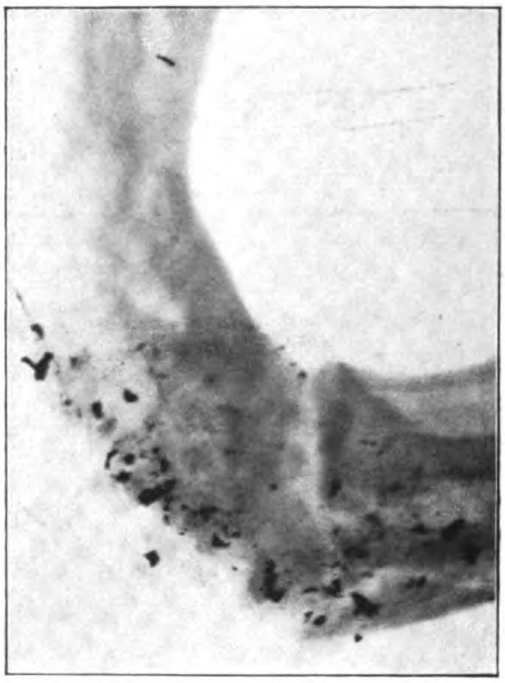

Zertrümmerung des Ellbogengelenkes.

Gelenke frei, nur die Ellbogenstreckung ist noch 35° eingeschränkt. Alle Muskeln sind kräftig.

Inf. Sch. (Fig. 28 a), 24 Jahre alt, verwundet am 26. Oktober 1916 durch Gewehrschuß knapp über dem Ellbogengelenk. Splitterbruch des Oberarmes im unteren Drittel. Behandelt bis 17. November mit Bügelschiene, dann

Digitized by Google
Original from UNIVERSITY OF CALIFORNIA
Generated on 2019-10-16 13:18 GMT / http://hdl.handle.net/2027/uc1.b3774661
Public Domain in the United States, Google-digitized / http://www.hathitrust.org/access_use#pd-us-google

Bewegungen. Photographiert am 27. November 1916, das ist 30 Tage nach der Verletzung. Ellbogenstreckung 20° eingeschränkt, Beugung vollkommen, Pro- und Supination frei, ebenso das Schultergelenk. Wunden granulierend. Im Schultergelenk Abduktion, Elevation und Außenrotation aktiv möglich.

Inf. L. (Fig. 28 b), 18 Jahre alt, verletzt durch einen Balken am 28. Oktober 1916. Querbruch des Oberarmes im oberen Drittel. Behandelt mit Doppelrechtwinkelschiene und Bewegungen vom ersten Tage an bis 23. November.

Fig. 35.

Fig. 35 a.

Vorderarmbruch in Behandlung.

Röntgenbild zu Fig. 35.

Photographiert am 27. November 1916, das ist 30 Tage nach der Verletzung. Abduktion im Schultergelenk um 25° eingeschränkt, Elevation und Außenrotation frei. Im Ellbogen Beugung und Streckung, Pro- und Supination aktiv in vollem Umfange frei.

Feldwebel D. N. (Fig. 29 a), verwundet am 9. Oktober 1916 durch Gewehrschuß durch den rechten Oberarm. Hoher Oberarmbruch mit Splitterung des Knochens. Behandelt 28 Tage lang auf der Doppelrechtwinkelschiene nach Christen und mit Bewegungen vom ersten Tage an. Photographiert am 11. November 1916, das ist 33 Tage nach der Verwundung. Alle Bewegungen, Streckung, Beugung, Adduktion, Abduktion, Innenrotation und Außenrotation, sind in vollem Umfange möglich.

Digitized by Google
Original from UNIVERSITY OF CALIFORNIA
Generated on 2019-10-16 13:18 GMT / http://hdl.handle.net/2027/uc1.b3774661
Public Domain in the United States, Google-digitized / http://www.hathitrust.org/access_use#pd-us-google

Fig. 36 a. Fig. 36 b. Fig. 36 c. Fig. 36 d.



Vorderarmschußbrüche.

Verpflegungssoldat J. H. (Fig. 29 b), 41 Jahre alt, verletzt durch Sturz am 6. Oktober 1916. Querbruch des linken Oberarmes im chirurgischen Halse. Behandelt mit Doppelrechtwinkelschiene und Bewegungen vom ersten Tage an. Photographiert am 11. November 1916, das ist 36 Tage nach der Verletzung. Alle Bewegungen sind in vollem Umfange möglich, nur die Abduktion im Schultergelenk ist etwas eingeschränkt.

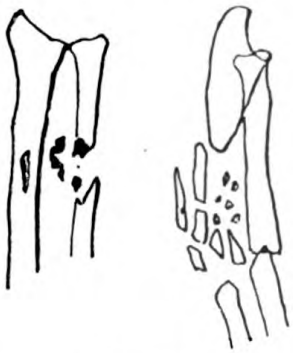

Röntgenbild zu
Fig. 36 a. Fig. 36 b.

Inf. K. (Fig. 30 a), 20 Jahre alt, Querbruch des Oberarmes in der Mitte, Rippenbrüche am 8. Februar 1917. Photographiert Fig. 30 a am 18. März 1917. Ellbogenbewegungen noch eingeschränkt. Fig. 31 a am 2. April 1917. Ellbogenstreckung 172°.

Landsturmmann K. (Fig. 30 b), 45 Jahre alt, Oberarmbruch knapp am Ellbogengelenk am 16. Februar 1917. Photographiert Fig. 30 b am 18. März 1917. Ellbogenstreckung noch etwas eingeschränkt. Fig. 31 b am 2. April 1917. Ellbogenstreckung

Digitized by Google
Original from UNIVERSITY OF CALIFORNIA
Generated on 2019-10-16 13:18 GMT / http://hdl.handle.net/2027/uc1.b3774661
Public Domain in the United States, Google-digitized / http://www.hathitrust.org/access_use#pd-us-google

Fig. 36 a. Fig. 36 b. Fig. 36 c. Fig. 36 d.

Vorderarmschußbrüche.

vollkommen, auch alle anderen Gelenke nach jeder Richtung frei. Muskeln sehr kräftig, zieht an der Rolle 14 kg.

Inf. H. (Fig. 32 a), 25 Jahre alt, verwundet durch Gewehrkugel am 20. Februar 1917. Splitterungszone des Knochens 14 cm. Behandelt mit Doppelrechtwinkelschiene und Bewegungen. Photographiert Fig. 32 a am 19. März, das ist 27 Tage nach der Verwundung. Bewegungen im Ellbogengelenk noch eingeschränkt. Fig. 33 a photographiert am 27. April 1917. Ellbogenstreckung 8° eingeschränkt. Muskeln kräftig.

Inf. B. (Fig. 32 b), 21 Jahre alt, verwundet durch Gewehrkugel am 21. Februar 1917. Splitterungszone des Knochens 8 cm. Behandelt mit Doppelrechtwinkelschiene nach Christen und Bewegung vom ersten Tage an. Photographiert Fig. 32 b am 19. März 1917, das ist 26 Tage nach der Verwundung. Ellbogenstreckung noch stark eingeschränkt. Fig. 33 b Ellbogenstreckung 154 Grad. Alle Muskeln kräftig.

Röntgenbild zu
Fig. 36 c. Fig. 36 d.

Inf. Z. (Fig. 34), verwundet am 28. Jänner 1917 durch Gewehrkugel. Zersplitterung des Oberarmknochens, der Ulna und des Radius. Ellbogengelenk breit eröffnet. Behandelt mit gefenstertem Schienenverband, welcher Hand- und Schultergelenk frei ließ. Finger, Hand und Schultergelenk wurden vom ersten Tage an bewegt, während das Ellbogengelenk absolut ruhiggestellt war.

Digitized by Google
Original from UNIVERSITY OF CALIFORNIA
Generated on 2019-10-16 13:18 GMT / http://hdl.handle.net/2027/uc1.b3774661
Public Domain in the United States, Google-digitized / http://www.hathitrust.org/access_use#pd-us-google

Photographiert am 30. April 1917. Streckung und Beugung im Ellbogen 40°. Pro- und Supination 30°. Hand und Finger, ebenso die Schulter sind aktiv nach jeder Richtung frei beweglich. Wunden noch nicht verheilt.

Fig. 35 u. 35 a: Splitterbruch beider Vorderarmknochen in der Mitte. Behandelt im Mastisolstreckverband. Ein Zug geht nach vorne, der zweite nach hinten. Beide werden durch eine Feder an der Unterseite der Schiene gestreckt. Vorne ist der Streifen durch ein Spreizbrettchen so weit auseinandergehalten, daß alle Bewegungen der Hand und der Finger gut möglich sind. Vorder- und Oberarmanteil der Schiene sind gelenkig miteinander verbunden und erlauben Streckung und Beugung im Ellbogengelenk, ohne daß die Bruchstücke sich verschieben. Das Gelenk ist durch eine Schraube feststellbar. Samt der Schiene hebt der Mann den Arm im Schultergelenk. Schulter, Ellbogen, Hand und Finger wurden vom ersten Tage an bewegt und sind frei beweglich. Alle Muskeln kräftig.

Fig. 37.

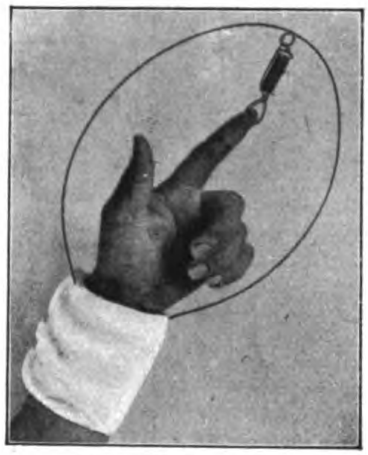

Fingerstreckverband.

Inf. R. (Fig. 36 a), 42 Jahre alt, verwundet am 23. August 1916 durch Granatsplitter am linken Vorderarm. Große Weichteilwunde, Geschoßsplitter steckt. Ulna zertrümmert. Wunde infiziert. Fieber 38,8°. Alle Bewegungen, auch Pro- und Supination, vollkommen frei. Volle Kraft erhalten.

Inf. T. (Fig. 36 b), 23 Jahre alt, verwundet am 18. August 1916 durch Minensplitter am rechten Vorderarm. Große Weichteilwunden, Radius quer gebrochen, Ulna auf 10 cm Länge gesplittert (über 20 Splitter), behandelt im Streckverband. Pro- und Supination 130°. Alle anderen Gelenke frei. Volle Kraft erhalten.

Inf. M. (Fig. 36 c), 25 Jahre alt, verwundet am 10. August 1916 durch Granatsplitter am rechten Vorderarm. Ausgedehnte Zerreißung der Muskeln und Zertrümmerung der Ulna auf 9 cm Länge. Wunde schwer infiziert. Fieber 14 Tage lang 39—40°. Alle Bewegungen, auch Pro- und Supination, möglich. Kraft vermindert, infolge der ausgedehnten Muskelzerreißung.

Inf. M. (Fig. 36 d), 25 Jahre alt, verwundet am 7. September 1916 durch Gewehrschuß am rechten Vorderarm. Zertrümmerung der Ulna. Gasphlegmone. Alle Bewegungen, auch Pro- und Supination, vollkommen frei. Volle Kraft erhalten. Photographiert am 13. November 1916.

Fig. 37: Bruch des Mittelhandknochens des Zeigefingers mit starker Verkürzung und Dislokation beider Bruchenden gegen den Handrücken zu. Ein spitz zugefeilter Draht ist durch die Fingerkuppe gezogen und zu einem Ring geschlossen. Ein Bügel aus Stahldraht wird mit einer Gipsbinde über dem Handgelenk befestigt, und mit einer Spiralfeder wird der Zug ausgeübt. Heilung in idealer Stellung nach 3 Wochen.

Bozen, April 1917.

Anmerkung bei der Korrektur: Die Zahl der behandelten Fälle ist inzwischen auf 830 gestiegen.

---

Digitized by Google

Original from UNIVERSITY OF CALIFORNIA

Generated on 2019-10-16 13:18 GMT / http://hdl.handle.net/2027/uc1.b3774661
Public Domain in the United States, Google-digitized / http://www.hathitrust.org/access_use#pd-us-google

# Kleinere Mitteilungen.

## XXII.

Aus dem Vereinsreservespital Nr. 1 in Wien.

## Ein einfacher Extensionstisch.

Von Dr. **L. Moszkowicz.**

Mit 4 Abbildungen.

Da jetzt viele Aerzte ohne geeignetes Hilfspersonal arbeiten müssen, ist die Anlegung eines fixierenden Verbandes bei Oberschenkelfrakturen mit großen Schwierigkeiten verbunden. Namentlich bei der Anlegung gefensterter Verbände bei eiternden Schußfrakturen ist eine gleichmäßig stetige Extension notwendig, die durch Menschenhand überhaupt kaum mit gleicher Verläßlichkeit durchgeführt werden kann wie durch eine Extensionsvorrichtung. Es dürfte daher viele Kollegen die Beschreibung eines Extensionstisches interessieren, der soviel leistet wie ein Schedescher oder Lorenzscher Extensionsapparat, aber zur Not vom Tischler und Schlosser überall billig improvisiert werden kann und dadurch auch kleineren Spitälern für die Friedenspraxis zugänglich wird.

Wie aus umstehender Abbildung (Fig. 1) ersichtlich ist, sind Beckenstütze und Extensionsschraube auf einem Holztisch angebracht, der eine eigentümliche Tischplatte trägt von der Form eines Kreisausschnittes, dessen genaue Maße in Fig. 2 angegeben sind. Die Beckenstütze ist die von Spitzy angegebene mit der einen Aenderung, daß die Gabel, auf der das Kreuz des Patienten aufruhen soll, viel breiter gearbeitet wurde. Der Patient empfindet daher den Druck der beiden Zinken der Gabel nicht schmerzhaft, da diese nicht unter das Kreuzbein, sondern seitlich unter die Glutäalmuskulatur zu liegen kommen. Da diese Zinken groß und ein wenig gegen die Mittellinie geneigt sind, geben sie dem Kranken auch mehr das Gefühl der Sicherheit als die bisherigen Modelle. Am entgegengesetzten Tischende ist auf Bandeisenstützen ein Bogen aus Winkeleisen befestigt, auf welchem zwei eiserne Kloben verschiebbar sind und an beliebiger Stelle durch eine Schraube festgestellt werden können (Fig. 3). Diese Kloben werden durch eine Schraubenspindel durchbohrt, welche die Extension bewerkstelligt. Durch Lederlaschen wird der Zug der Spindel auf den Unterschenkel übertragen. Die Abduktion kann einerseits durch Verstellen der Kloben, anderseits durch Verschieben der Beckenstütze mannig-

Digitized by Google
Original from UNIVERSITY OF CALIFORNIA
Generated on 2019-10-16 13:18 GMT / http://hdl.handle.net/2027/uc1.b3774661
Public Domain in the United States, Google-digitized / http://www.hathitrust.org/access_use#pd-us-google

Fig. 1.

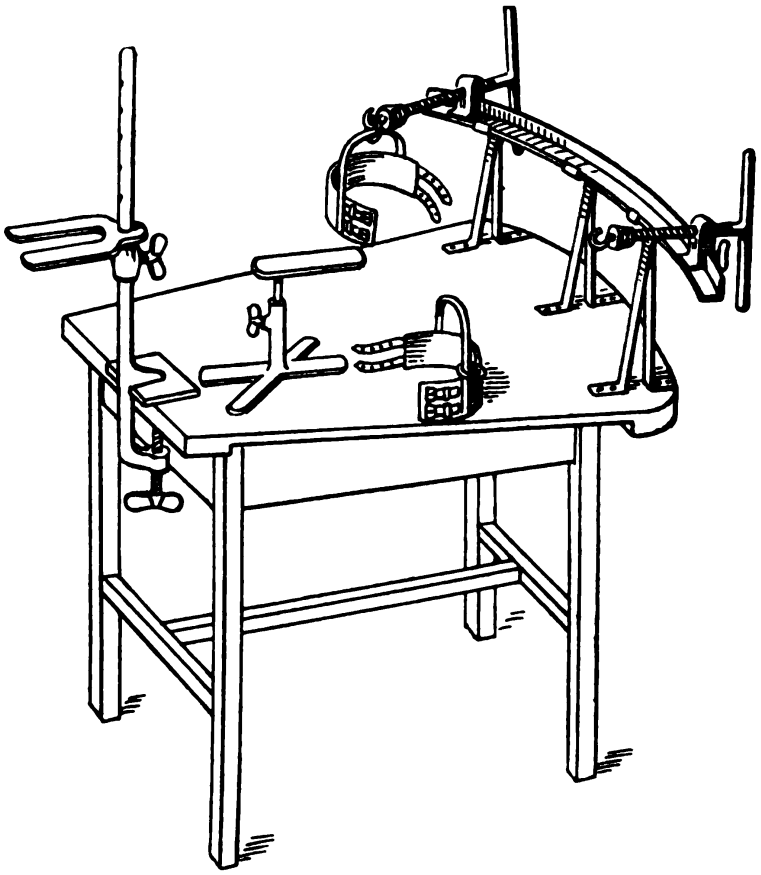

Fig. 2.

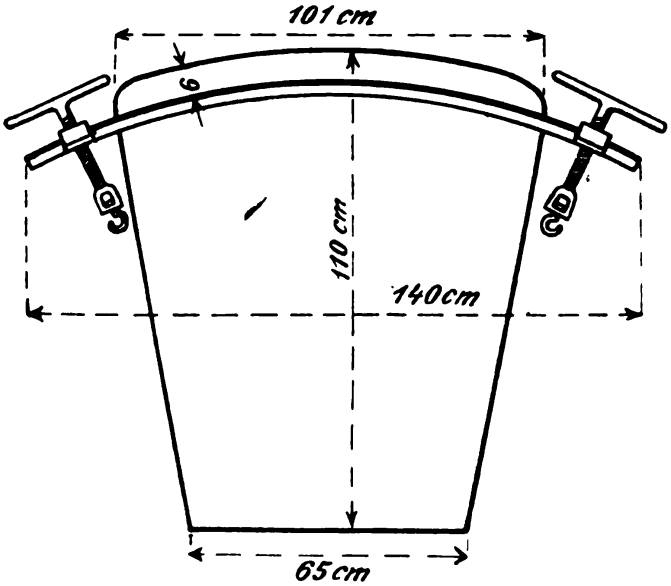


Digitized by Google
Original from UNIVERSITY OF CALIFORNIA
Generated on 2019-10-16 13:18 GMT / http://hdl.handle.net/2027/uc1.b3774661
Public Domain in the United States, Google-digitized / http://www.hathitrust.org/access_use#pd-us-google

fach variiert werden. Zweckmäßig erweist sich auch eine winklig abgebogene hoch und nieder stellbare Stütze, welche unter den Oberschenkel geschoben wird und die Dislocatio ad latus des Femur korrigiert, nach Fertigstellung des Verbandes leicht aus ihm herausgezogen werden kann.

Der Tisch steht wegen seiner Kleinheit im Gegensatz zu den anderen Extensionsvorrichtungen nirgends im Wege. Wenn er außer Gebrauch

Fig. 3.

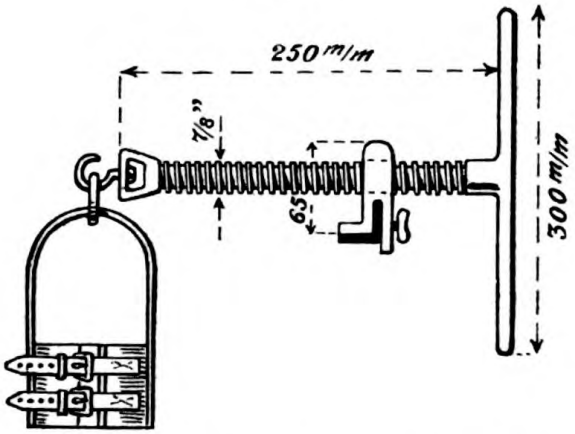


ist, wird er als einfacher Verbandtisch Verwendung finden können. Soll er gebraucht werden, so schiebt man ihn an den Operationstisch heran

Fig. 4.

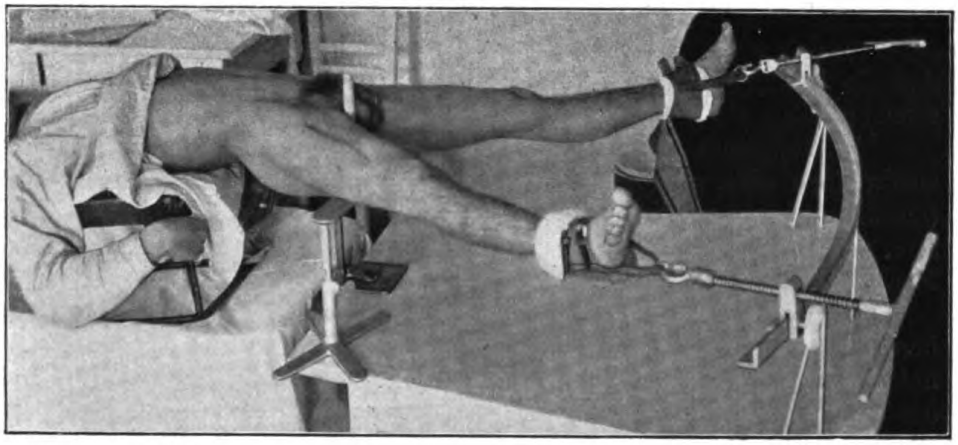

(Fig. 4), stellt auf diesen ein Volkmannsches Bänkchen und lagert auf dieses den Oberkörper des Patienten.

Meinen ersten derartigen Tisch ließ ich vom Tischler und Schlosser in der Spitalwerkstätte herstellen; wer eine sorgfältigere Ausführung wünscht, erhält sie bei Esterlus, Wien IX, Mariannengasse.

Digitized by Google
Original from UNIVERSITY OF CALIFORNIA
Generated on 2019-10-16 13:18 GMT / http://hdl.handle.net/2027/uc1.b3774661
Public Domain in the United States, Google-digitized / http://www.hathitrust.org/access_use#pd-us-google

XXIII.

# Neue Betrachtungen über Wesen und Ursache der Genua valga rachitica.

Von

**Th. Potma,** Utrecht (Holland).

Mit 1 Abbildung.

Die bis jetzt geltenden Theorien über die Entstehung und das Wesen der X-Beine haben mich nicht befriedigen können. Man gibt wohl die Wucherung des Condylus internus oder die Verlängerung der Innenseite (resp. Verkürzung der Außenseite) der Diaphyse an, aber das „Warum" fehlt.

„Bei der infantilen Form kommen unzweifelhaft häufig Spontanheilungen vor, doch wird man nur bei den leichtesten Formen auf eine mechanische Behandlung ganz verzichten können" (Lüning und Schultheß, S. 502).

Welches ist die Ursache, daß Spontanheilungen vorkommen und daß die Heilung zwischen dem 5. und dem 7. Altersjahre viel leichter geschehen kann als in früheren Jahren?

Es hat mich immer gewundert, daß bei rachitischen Kindern so wenig Coxa vara vorkommt, obgleich die ganze Schwere des Oberkörpers (inklusive der Arme und des Kopfes) beim Stehen und Gehen von den zwei Schenkelhälsen getragen wird und die Richtung der Hälse für diese Funktion sehr ungünstig ist.

Betrachten wir jetzt untenstehende Skizze von Mikulicz, dann bemerken wir, daß bei Valgusstand der Kniee die Richtung der Femurhälse für obengenannte Funktion um vieles günstiger ist. Hieraus ziehe ich den Schluß, daß X-Beine Coxa vara vorbeugen, oder mit anderen Worten: das Kind bringt seine Kniee einwärts, um dem deformierenden Druck auf die Femurhälse, welche zu schwach sind ihre Last zu tragen, zu entweichen.

Wenn mit dem 5., 6. oder 7. Lebensjahre die Hälse stark genug geworden sind für ihre Last, besteht die Ursache für das Einwärtsbringen der Kniee nicht mehr, und kann in diesem Alter Heilung (resp. Spontanheilung) stattfinden.

Digitized by Google

Original from UNIVERSITY OF CALIFORNIA

Generated on 2019-10-16 13:18 GMT / http://hdl.handle.net/2027/uc1.b3774661
Public Domain in the United States, Google-digitized / http://www.hathitrust.org/access_use#pd-us-google

Bei der obengenannten Adduktion des Femurs entsteht durch Spannung des Lig. lat. int. ein Zug an dem Epicondylus medialis des Oberschenkelbeines, wodurch dieser Epicondylus hypertrophiert (verlängert), und das X-Bein ist gebildet.

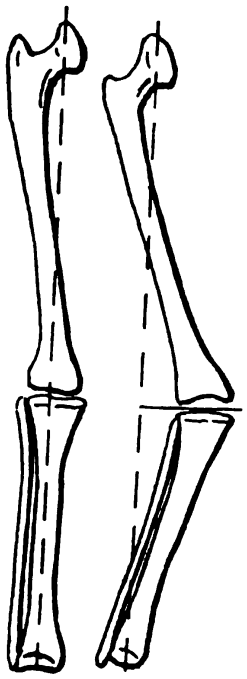

Den größeren Druck an der Außenseite wird auch der Meniscus lateralis empfinden; dieser wird zusammengedrückt, während der Meniscus medialis Gelegenheit hat, sich zu verdicken. Die Veränderung dieser Weichteile ist ein Vorteil für spätere Heilung, weil diese sich leichter umbilden werden als die Beinsubstanz.

„Bemerkenswert sind ferner noch einige Symptome, die zum Teil noch nicht befriedigend erklärt sind: Die Valgusstellung verliert sich bei der Flexion des Gelenkes" (Lüning und Schultheß, S. 498). Weil die Spannung des Lig. lat. int. nur besteht beim gestreckten Bein, wird auch die Verlängerung des Epicondylus nur in dieser Richtung stattfinden, und bekommen wir keine Veränderung des Gelenkes in Form und Stellung beim gebogenen Bein. Daher verschwindet das X-Bein bei Beugung des Kniees.

Die Wucherung des Epicondylus int. ist nicht zu betrachten als Ursache des Genu valgum, jedoch als Folge desselben.

Beim Genu valgum adolescentium haben wir wieder dieselbe Geschichte. Um den Druck auf die Schenkelhälse beim dauerhaften Stehen (Bäckerlehrlinge usw.) zu verringern, werden die Beine adduziert und oft einwärts gedreht, wodurch wiederum die X-Beine entstehen.

Was nun die Therapie der X-Beine betrifft, soll man neben den allgemeinen rachitischen Vorschriften die bekannte mechanische Behandlung auf das Hüftgelenk und seine Umgebung ausbreiten.

Utrecht (Holland), August 1917.

Digitized by Google
Original from UNIVERSITY OF CALIFORNIA
Generated on 2019-10-16 13:18 GMT / http://hdl.handle.net/2027/uc1.b3774661
Public Domain in the United States, Google-digitized / http://www.hathitrust.org/access_use#pd-us-google

# XXIV.

# Supinationsbehinderung des Vorderarms.

Von

**Dr. Georg Hohmann, München.**

Mit 7 Abbildungen.

Meist ist diese im allgemeinen nicht sehr häufige und schon von Geburt an vorhandene Bewegungsbeschränkung durch eine Synostose des Radius und der Ulna im oberen Drittel verursacht und als kongenitaler Bildungsfehler anzusehen.

Im Folgenden will ich einen Fall mitteilen, bei dem das Hindernis der Supination nicht in einer Synostose lag, sondern offenbar in einer Verbildung des zentralen Abschnittes des Radius von der Tuberositas radii an bis zum Köpfchen, so daß bei der Drehung das lateralwärts abstehende Köpfchen an der Elle anstieß und infolge dieser Hemmung die Drehung nicht ausführen konnte. In der Literatur habe ich einen ähnlichen Fall nicht finden können.

Fig. 1.

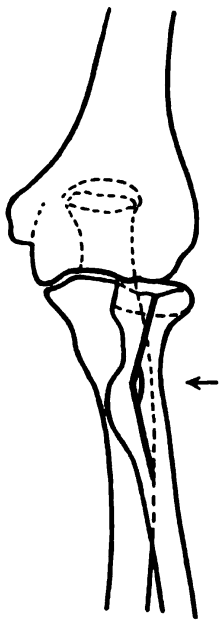

Es handelte sich um ein 15jähriges Mädchen, das den linken Vorderarm nicht genügend weit supinieren konnte. Dieser Mangel soll schon immer bestanden haben. Eine Verletzung oder frühere Rachitis wird nicht zugegeben. Auch sind am Körper keine Zeichen einer früheren Rachitis zu finden. Der linke Vorderarm läßt sich bei rechtwinklig gebeugtem Ellbogen nur bis zur Mittelstellung zwischen Pro- und Supination auswärts drehen. Eine weitere Supination ist weder aktiv noch passiv möglich. Die Pronation ist ganz frei. Durch Palpation läßt sich das Hindernis nicht feststellen. Der linke Vorderarm ist gegenüber dem rechten etwas dünner im oberen Drittel und zwar um $1^1/_2$ cm. Da sonst kein Befund vorlag, wurde das Röntgenbild zur Klärung zugezogen, zunächst am distalen Ellenspeichengelenk oberhalb des Handgelenks. Hier waren die Verhältnisse normal. Am proximalen Gelenk dagegen ergab sich ein deutlicher Unterschied zwischen

Generated on 2019-10-16 13:18 GMT / http://hdl.handle.net/2027/uc1.b3774661
Public Domain in the United States, Google-digitized / http://www.hathitrust.org/access_use#pd-us-google
Digitized by Google
Original from UNIVERSITY OF CALIFORNIA

beiden Seiten. Eine radio-ulnare Synostose, wie sie wiederholt beobachtet wurde, bestand nicht im geringsten. Das Gelenk zwischen Radius und Ulna war von normaler Bildung, dagegen zeigte sich ein anderer Unterschied. Auf der linken Seite zeigte das proximale Radiusende

Fig. 2.

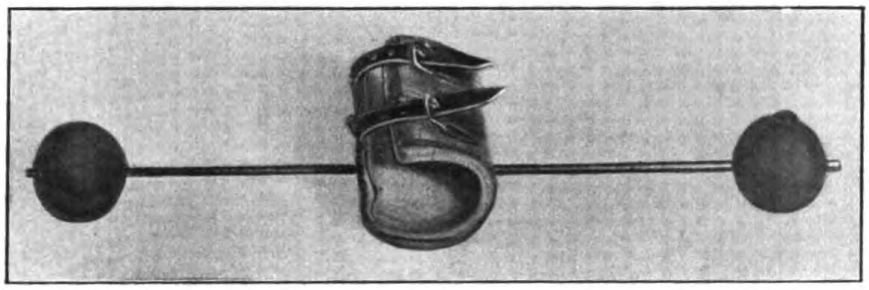

Fig. 3.



eine zweifellose Verbiegung nach der lateralen Seite, die an der Tuberositas radii begann und Hals und Köpfchen lateralwärts in einer Schweifung hinausführte (Fig. 1). Diese „Valgität" des oberen Radiusendes findet sich rechts nicht. Wesentliche Unterschiede

Digitized by Google
Original from UNIVERSITY OF CALIFORNIA
Generated on 2019-10-16 13:18 GMT / http://hdl.handle.net/2027/uc1.b3774661
Public Domain in the United States, Google-digitized / http://www.hathitrust.org/access_use#pd-us-google

in der Größe der beiden Köpfchen bestanden nicht, oder können durch Projektionserscheinungen erklärt werden.

Aus diesem Röntgenbefund ließ sich die Beschränkung der Supination ohne Zwang erklären. Infolge der abnormen Schweifung des oberen

Fig. 4.

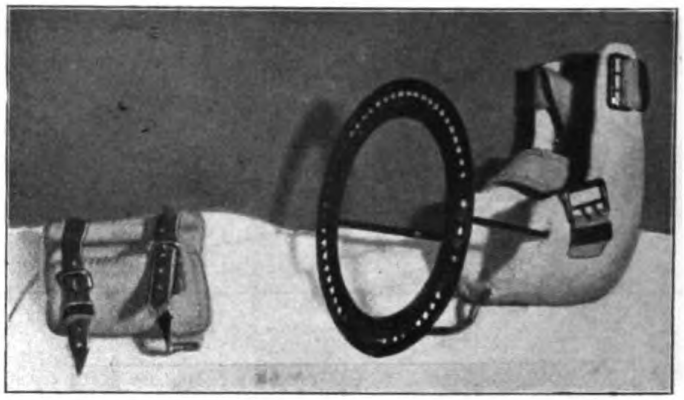

Fig. 5.

Radiusabschnittes muß das Köpfchen bei einem gewissen Grade der Supination mit dem am weitesten nach lateralwärts hinausragenden ausladenden Teile seiner Zirkumferenz notwendig an der Ulna anstoßen. Es könnte die Drehung

Digitized by Google
Original from UNIVERSITY OF CALIFORNIA
Generated on 2019-10-16 13:18 GMT / http://hdl.handle.net/2027/uc1.b3774661
Public Domain in the United States, Google-digitized / http://www.hathitrust.org/access_use#pd-us-google

fortsetzen, wenn die Bandverbindung, in der es sich befindet, sehr weit wäre und einen großen Spielraum gewährte. Dies ist aber bei dem Ringbande nicht der Fall, außer bei pathologischen Zuständen, in denen es infolgedessen auch zur Luxation oder Subluxation des Radiusköpfchens kommt.

Von dieser Feststellung ausgehend kamen zur Beseitigung des Zustandes zwei Wege in Frage. Entweder war die Bandverbindung, in der sich das Radiusköpfchen dreht, zu erweitern, oder das verbogene obere Radiusende war zu entfernen. Gegen den ersten Weg sprach die erwähnte Beobachtung, daß bei zu lockerem Band es zu immer wiederkehrenden störenden Luxationsstellungen des Radiusköpfchens kommt. Deshalb entschloß ich mich zum zweiten Weg.

Ich legte am 13. September 1917 von einem 5 cm langen Längsschnitt über dem Capitulum radii das Radio-Humeralgelenk frei. Beim Versuch der passiven Supination spannte sich das Gelenkband am Radiusköpfchen sehr stark an und wurde in der Längsrichtung eingeschnitten, worauf sich unter einem Geräusch die Supination zum Teil erzwingen ließ. Dabei subluxierte aber das Radiusköpfchen nach außen. Beim Versuch weiterer Supination stieß sein Rand an die Ulna an. Deshalb entfernte ich das Köpfchen mit einem Stück des Halses, im ganzen von $1^1/_2$ cm Länge, mit dem Meißel. Hierauf war eine vermehrte Supination möglich, die volle Außendrehung aber wurde noch verhindert durch einen kleinen Zacken, der am Radius stehen geblieben war, und der wiederum bei der Auswärtsdrehung an der Ulna anstieß. Erst nach seiner Beseitigung wurde die volle Supination frei. Muskulatur und Haut wurden genäht und ein Gipsverband in extremer Supination des Vorderarmes bei rechtwinklig gebeugtem Ellbogen angelegt. Das resezierte Radiusköpfchen war von normaler Form und Größe. Nach glatter Heilung wurde der Gipsverband nach $2^1/_2$ Wochen abgenommen und alsbald mit Heißluft, Massage und Medikomechanik unter Anwendung einer besonderen Mobilisationsschiene während der Nacht und einiger Stunden des Tages begonnen. Für die medikomechanischen Uebungen ließ ich einen kleinen Pendel machen. Von einer nach exakt anmodelliertem Gipsabguß angefertigten, 6 cm breiten, festen Zelluloidmanschette des Vorderarmes, etwa im unteren Drittel, ließ ich an der lateralen und medialen Seite je eine Stange im rechten Winkel zur Längsachse des Vorderarmes abgehen. An den Stangen waren verschiebbare eiserne Pendelkugeln befestigt. Um bei der Uebung ein Uebergewicht für die Supination zu schaffen, ließ ich an der radialen Stange zwei Kugeln befestigen unter Entfernung der Kugel an der ulnaren Stange, so daß durch das Uebergewicht bei der Drehübung der Arm in

Fig. 6.

Digitized by Google
Original from UNIVERSITY OF CALIFORNIA
Generated on 2019-10-16 13:18 GMT / http://hdl.handle.net/2027/uc1.b3774661
Public Domain in the United States, Google-digitized / http://www.hathitrust.org/access_use#pd-us-google

starke Supination kam. Aktive und passive Uebungen waren so miteinander verbunden. Fig. 2 zeigt den Pendel, Fig. 3 in Anwendung mit zwei Kugeln an der radialen Seite.

Als Mobilisationsschiene während der Nacht und einiger Stunden des Tages gab ich eine ebenfalls nach Gipsabguß gemachte kurze Hülse für den rechtwinklig gebeugten Ellbogen zur Fixierung des oberen Gliedabschnittes. Die Armhülse trug nach vorn an drei eisernen Stäben, die in der Längsrichtung des Vorderarms verliefen, einen mit vielen Löchern versehenen Kreisbogen aus Eisenblech von etwa 17 cm Durchmesser. Innerhalb dieses Kreisbogens mußte die Drehung des Vorderarmes vor sich gehen. Um sie zu erzwingen, d. h. um eine beliebige Rotationsstellung des Vorderarmes jeweils für eine gewisse Zeit zu fixieren, benutzte ich eine wieder am vorderen Drittel des Vorderarms eng anmodellierte feste Manschette. Dieselbe trug medial und lateral je einen seitlich gerichteten und dann im rechten Winkel umgebogenen und zwar proximalwärts sehenden Zapfen. Diese beiden Zapfen paßten in die Löcher auf dem Kreisbogen. Der Arm wurde in die Schiene so eingespannt, daß der Vorderarm an der fest ansitzenden Manschette maximal nach auswärts gedreht und mittels der Zapfen der Manschette in den Löchern auf dem Kreisbogen in der erreichten Rotationsstellung festgestellt wurde. Wenn der Arm eine Zeitlang so fixiert war, ließ er sich dann noch etwas weiter auswärts drehen. Fig. 4 zeigt die beiden Teile der Mobilisationsschiene, Fig. 5 in Anwendung bei der Patientin.

Fig. 7.

Das Resultat der Behandlung war recht zufriedenstellend. Der Wunsch der Patientin, eine Supination zu erreichen, die das Halten der Violine mit der linken Hand ermöglicht, wurde voll erfüllt. Zu dieser Haltung ist bekanntlich die volle Supination notwendig, und eine Drehung im Schultergelenk ist wegen der leichten Beugehaltung des Ellbogens nicht erlaubt, so daß die Drehung im Vorderarm selber erfolgen muß. Dies gelang auch. Der Arm läßt sich jetzt fast ebenso weit supinieren wie der rechte. Fig. 6 zeigt den Arm in der maximalen Supinationsstellung vor der Operation, Fig. 7 zeigt die jetzt mögliche Supination.

Das Ellbogengelenk selbst hat durch die Entfernung des Radiusköpfchens an Festigkeit nicht gelitten. Ich habe bei Kriegsverletzten

Digitized by Google
Original from UNIVERSITY OF CALIFORNIA
Generated on 2019-10-16 13:18 GMT / http://hdl.handle.net/2027/uc1.b3774661
Public Domain in the United States, Google-digitized / http://www.hathitrust.org/access_use#pd-us-google

mehrfach gesehen, daß der Verlust des Radiusköpfchens die Gebrauchsfähigkeit des Ellbogens nicht weiter beeinträchtigt. Deshalb habe ich bei der künstlichen blutigen Mobilisierung des versteiften Ellbogens darauf verzichtet, das versteifte Radio-Humeralgelenk durch Interposition zu mobilisieren, weil dies nicht selten ganz oder teilweise mißlingt, sondern ich habe das Radiusköpfchen mit Hals bis zur Tuberositas reseziert, wodurch die erwünschte Pro- und Supination frei wurde. Seitliche Schlottrigkeit des Ellbogens habe ich danach nie gesehen. Man darf bei der Operation höchstens bis an die Tuberositas gehen, weil hier die Bicepssehne ansetzt. Eine Luxation des Radiusendes nach oben, wie sie durch den Zug der Bicepssehne nach Verlust des Radiusköpfchens denkbar wäre, ist praktisch nie eingetreten, offenbar weil der Radius durch die umgebende Muskulatur und das Ligamentum interosseum genügend fixiert ist.

Was die Ursache der abnormen Bildung des oberen Radiusendes betrifft, so sind nur Vermutungen möglich. Wie schon oben bemerkt, spricht die Anamnese gegen Rachitis und ein Trauma. Vermutlich handelt es sich um einen kongenitalen Bildungsfehler.

---

Generated on 2019-10-16 13:18 GMT / http://hdl.handle.net/2027/uc1.b3774661
Public Domain in the United States, Google-digitized / http://www.hathitrust.org/access_use#pd-us-google
Digitized by Google
Original from
UNIVERSITY OF CALIFORNIA

## XXV.

# Mitteilung der Deutschen Orthopädischen Gesellschaft an ihre Mitglieder.

8. April 1918.

Da nach der glanzvollen außerordentlichen Tagung am 8. und 9. Februar 1916 im Reichstagsgebäude, die zusammen mit der Deutschen Vereinigung für Krüppelfürsorge stattfand, die Kriegsläufte es der Deutschen Orthopädischen Gesellschaft ebenso wie anderen Gesellschaften unmöglich gemacht haben, Tagungen abzuhalten, sind in der Woche vom 21. bis 26. Januar d. J., wo die Hauptversammlung der Prüfstelle für Ersatzglieder, und im Anschluß daran die Tagung der ärztlichen Abteilung der Waffenbrüderlichen Vereinigung in Berlin im Langenbeck-Virchow-Hause stattfand, eine große Zahl von Fachgenossen in Berlin zusammengekommen und haben hier in Besprechungen die Lage des Faches erörtert, worauf dann außerdem zwei Sitzungen des Ausschusses der Gesellschaft stattgefunden haben.

Der Ausschuß der Gesellschaft hat beschlossen, denjenigen Fachgenossen, welche an den Besprechungen nicht teilnehmen konnten, eine kurze Mitteilung über deren Inhalt zu geben.

Wie die sachlich sehr inhaltreichen Verhandlungen in der Hauptversammlung der Prüfstelle ergeben haben, und wie schon vorher, nicht zuletzt beispielsweise aus dem Prothesenkriegsband der Zeitschrift für orthopädische Chirurgie bekannt war, ist unter den orthopädischen Aerzten in den verflossenen zwei Jahren in hervorragender Weise auf dem Gebiete des Kunstgliederbaues gearbeitet worden, und zwar sind Höchstleistungen dort erzielt worden, wo der Arzt die Behandlung von Anfang an und bis zur Ablieferung der mit Hinzuziehung des Technikers angefertigten Kunstglieder in der Hand behält. Um die aussichtsreiche Entwicklung des Kunstgliederbaues unter solchen Voraussetzungen weiterhin zu fördern, hat der Ausschuß Veranlassung genommen, einem alten Plan nachzugehen und ähnlich, wie die Röntgengesellschaft es schon seit mehr als einem Jahrzehnt getan hat, Arbeitsausschüsse einzusetzen, denen die Bearbeitung besonderer Teilgebiete unseres Faches zufällt, wobei selbstverständlich die wissenschaftliche Arbeit des einzelnen oder der verschiedenen Kliniken unberührt bleibt. Es soll dafür ein Vorsitzender bestellt werden, der,

Digitized by Google
Original from UNIVERSITY OF CALIFORNIA
Generated on 2019-10-16 13:18 GMT / http://hdl.handle.net/2027/uc1.b3774661
Public Domain in the United States, Google-digitized / http://www.hathitrust.org/access_use#pd-us-google

um eine Unterbrechung der Entwicklung zu vermeiden, nicht jedesmal der Vorsitzende der Gesellschaft sein soll. Er soll auf Grund seines Rechtes der Zuwahl diejenigen Fachgenossen zur Mitarbeit heranziehen, welche sich auf dem betreffenden Gebiete besonders betätigt haben, namentlich jüngere Kräfte. Zu jeder Sitzung des Sonderausschusses, der etwa alle Vierteljahre tagen soll, soll der gesamte Ausschuß der Gesellschaft geladen werden. Als erster Sonderausschuß wurde ein solcher für Kunstgliederbau eingesetzt unter dem Vorsitz von Lange (München). Er wird Mitte April d. J. in München zusammentreten und soll durch gut vorbereitete Referate, namentlich aber durch Mitteilung der Erfahrungen das Gebiet des Kunstgliederbaues durcharbeiten. Die Ergebnisse dieser Arbeitsausschüsse sollen stets dem jeweiligen Vorsitzenden der Gesellschaft als Vorbereitung für den nächsten Kongreß zur Verfügung stehen.

In der dritten Septemberwoche d. J. findet der V. Deutsche Kongreß für Krüppelfürsorge in Wien unter dem Protektorat der österreichischen Kaiserin statt; zugleich wird voraussichtlich dort die k. k. Technik für die Kriegsinvaliden ihre Hauptversammlung abhalten, zu der, wie immer, auch die Prüfstelle in Charlottenburg geladen wird. Gleich danach tagt die ärztliche Abteilung der Waffenbrüderlichen Vereinigung in Budapest. Diese Gelegenheit will die Deutsche Orthopädische Gesellschaft benutzen, um im Anschluß an den Kongreß für Krüppelfürsorge einen eigenen Kongreß und Mitgliederversammlung abzuhalten, so zwar, daß ein Tag rein ärztlichen Verhandlungen eingeräumt wird, und ein Tag technischen Erörterungen. Die Aufstellung der Tagesordnung wird der Vorsitzende im Einvernehmen mit dem Präsidenten des Krüppelkongresses, Professor Spitzy, vornehmen, so daß Wiederholungen ausgeschlossen sind. Neben der ärztlichen und technischen Orthopädie sollen in der gleichen Woche auf dem Krüppelkongreß auch die zahlreichen dazugehörigen sozialen Themata zur Besprechung gestellt werden. Da es sich mit der Budapester Zusammenkunft um insgesamt vier verschiedene Tagungen handelt, ist anzunehmen, daß Reiseerlaubnis und Abkommandierungen zu erlangen sein werden.

Der Ausschuß der Gesellschaft hat, vorbehaltlich der Zustimmung durch die Mitgliederversammlung, aus dem Vermögen der Gesellschaft 20 000 Mark zur Verfügung gestellt. Davon sollen 10 000 Mark der Joachimsthalschen Stiftung zugeschlagen und Frau Professor Joachimsthal gebeten werden, die Stiftungssatzungen in dem Sinne abzuändern, daß die Zinsen nicht als Preis für bereits erschienene Arbeiten verteilt werden, sondern als Beihilfe für solche aussichtsvollen orthopädischen Forschungen, die ohne diese Geldunterstützung nicht würden zum Abschluß gebracht werden können. In das Kuratorium der Joachimsthalschen Stiftung, deren Vorsitzender satzungsgemäß der Nachfolger Joachimsthals ist, entsendet die Gesellschaft als ihre Vertreter ihren jeweiligen Vorsitzenden, und für die Dauer ihr Mitglied Schanz.

Die anderen 10 000 Mark sind ausgesetzt als Beihilfe für konstruktive Arbeiten auf dem Gebiet des Kunstgliederbaues und sollen an orthopädische

Digitized by Google
Original from UNIVERSITY OF CALIFORNIA
Generated on 2019-10-16 13:18 GMT / http://hdl.handle.net/2027/uc1.b3774661
Public Domain in the United States, Google-digitized / http://www.hathitrust.org/access_use#pd-us-google

Aerzte und Bandagisten gegeben werden, um wertvolle Konstruktionen zum Abschluß zu bringen, und zwar sollen nicht nur die Zinsen dafür aufgewendet werden dürfen, sondern das Kapital in angemessenen Beträgen, über welche eine dafür eingesetzte Kommission entscheidet, bestehend aus dem jeweiligen Vorsitzenden der Gesellschaft und den Herren Biesalski, Spitzy, Drehmann. Im Bedarfsfalle beabsichtigt der Ausschuß, dieses Kapital aufzufüllen.

Die Herren Gocht und Blencke werden beauftragt, die orthopädische Literatur zu sammeln und alle zwei Jahre nach dem Muster der von Gocht zusammengestellten Röntgenliteratur im Verlag Enke (Stuttgart) herauszugeben. Den dafür etwa notwendigen Zuschuß leistet die Gesellschaft.

Einen Antrag auf Gründung eines Zweckverbandes zwischen der Gesellschaft und der Vereinigung der Orthopädiemechaniker zur Beschaffung von Material (Leder, Metall usw.) hat der Ausschuß als einen wirtschaftlichen geglaubt ablehnen zu müssen, weil die Ziele der Gesellschaft rein wissenschaftliche sind. Sie stellt dagegen ihren Mitgliedern, welche eine orthopädische Werkstatt haben, anheim, der Vereinigung der Orthopädiemechaniker oder einer Innung oder einem sonstigen wirtschaftlichen Verband beizutreten bzw. ihre Meister dazu zu veranlassen.

Auf Grund einer Erörterung über die Mittel und Wege zur Beschaffung geeigneten Nachwuchses an den orthopädischen Kliniken der Universitäten und der großen Krüppelheime hat die Gesellschaft verschiedene Maßnahmen beschlossen, die sie zusammen mit der Deutschen Vereinigung für Krüppelfürsorge nach Erledigung der notwendigen Vorbereitungen ins Werk setzen wird, nachdem der Krieg erneut und im größten Stil die Bedeutung einer selbständigen Orthopädie und ausreichenden Krüppelfürsorge für die gesundheitliche, sittliche, soziale und wirtschaftliche Förderung des Volkes unwiderleglich nachgewiesen hat.

Um die Erörterungen der Kongresse möglichst fruchtbringend zu gestalten, wird beschlossen, daß von jetzt ab und zum erstenmal auf dem Kongreß im September d. J. die großen, von dem Vorsitzenden angeregten Referate nicht mündlich gehalten, sondern gedruckt und ausreichende Zeit vorher allen Mitgliedern der Gesellschaft zugestellt werden sollen, so daß nur noch Diskussionen stattfinden und die Diskussionsredner, weil sie den Inhalt der Referate kennen, sich ausreichend darauf vorbereiten und so die Erörterungen in ganz anderer Weise als bisher vertiefen können.

Der Ausschuß
der Deutschen Orthopädischen Gesellschaft.

Der derzeitige Vorsitzende:
(gez.) Ludloff.

Der Schriftführer:
(gez.) Biesalski.

Digitized by Google
Original from UNIVERSITY OF CALIFORNIA
Generated on 2019-10-16 13:18 GMT / http://hdl.handle.net/2027/uc1.b3774661
Public Domain in the United States, Google-digitized / http://www.hathitrust.org/access_use#pd-us-google

# Referate.

## 1. Allgemeines. Geschichte der Orthopädie.

**409. H. Bogen,** Das Kollargol bei hochfieberhaften, sepsisartigen Allgemeininfektionen der Kinder. Jahrb. f. Kinderheilk. 85, 3. Folge, Bd. 35, Heft 1.

Da das Mittel bisher hauptsächlich bei Erwachsenen verwandt wurde, veröffentlicht Verfasser 12 Fälle von sepsisartiger Allgemeininfektion bei Kindern, bei denen er in den letzten 3 Jahren Kollargol mit Erfolg gebraucht hat. Er verwandte 2%ige Lösung und injizierte intravenös bei Kindern von 2—4 Jahren 2—3 ccm, bei 5—7 Jahren 3—5 ccm und bei 8—10 Jahren 4—6 ccm Lösung. Größere Dosen zu geben, wie Kausch sie bei Erwachsenen angewandt hat, hält er nicht für erforderlich. Die Reaktion erfolgte in seinen Fällen in typischer Weise. Der therapeutische Erfolg dokumentiert sich erst am Tage nach der Einspritzung. Die Kinder sind dann vollkommen fieberfrei. Manchmal gibt es einen späteren Anstieg, der dann eine erneute Injektion erforderlich macht. Die Krankheitsgeschichten der 12 Fälle sind der Arbeit angeschlossen.

Mollenhauer - Berlin-Zehlendorf.

**410. Oberbaurat Artur Ritter von Boschan** (Wien), Konstruktive Durchbildung der Prothesen mit Rücksicht auf Oekonomie der Herstellung und Erhaltung. Mitteil. d. Vereins „Die Technik für die Kriegsinvaliden", Juni 1915, Heft 1.

In der Sitzung des genannten Vereins machte Verfasser bemerkenswerte Ausführungen zur (inzwischen auch in Deutschland zum Teil eingeführten) Normalisierung von Prothesenteilen. Die in der Technik gut bewährte Normalisierung läßt noch genügend Spielraum für Individualisierung. Vorzüge der Normalisierung wären besonders Steigerung der Leistungsfähigkeit des Produzenten, Billigkeit, vereinfachte Kalkulation, gleichbleibende Qualität, leichtere Reparierbarkeit.

Schasse - Berlin.

**411. Otto J. Bryk** (Wien), Die technische Erprobung der Prothesen. Mitteil. d. Vereins „Die Technik für die Kriegsinvaliden" 1917, Heft 9.

Der Bibliothekar des technischen Museums für Industrie und Gewerbe in Wien sieht als Historiker in der Prothesenbeschaffung und -prüfung mit der rein naturwissenschaftlichen Untersuchung der Prothese in kinetischer und konstruktiver Hinsicht eine neue Methode von der konstruktiven Technik Besitz ergreifen. Die Technik bediente sich bisher nur der exakten Naturwissenschaften, zu Beginn des 20. Jahrhunderts jedoch erscheinen auch die biologischen Naturwissenschaften in den Kreis der gestaltenden Technik eingezogen.

Digitized by Google
Original from UNIVERSITY OF CALIFORNIA
Generated on 2019-10-16 13:18 GMT / http://hdl.handle.net/2027/uc1.b3774661
Public Domain in the United States, Google-digitized / http://www.hathitrust.org/access_use#pd-us-google

Die mechanischen Prothesenprüfungen in der Prüfstelle zu Wien werden kurz geschildert. Wenn es gelingt, was nicht zu bezweifeln ist, ein einwandfrei erprobtes Schema von Qualitätsziffern für Prothesenmetall zu erhalten, so hat die Technik des Prothesenbaues damit einen geschichtlichen Fortschritt erreicht.

Schasse - Berlin.

**412. Eberstadt,** Die Kallargolbehandlung bei Erysipel und chronischem Gelenkrheumatismus. Münch. med. Wochenschr. 1917, Feldärztl. Beil. Nr. 35.

Eberstadt berichtet an der Hand von vier Krankengeschichten über günstigen Erfolg der Kollargolbehandlung (10 ccm einer 2%igen frischen Lösung intravenös) bei Erysipel. Ferner wurde mit Kollargol in einem Falle von chronischem Gelenkrheumatismus bei einem 13jährigen Mädchen guter Erfolg erzielt. Patientin bekam 13 Wochen lang jede Woche eine Spritze (5 ccm einer 2%igen Lösung) Kollargol intravenös. Scharff - Flensburg.

**413. Zivilingenieur Artur Ehrenfest-Egger** (Wien), Die Normalisierung im Bau von Ersatzgliedern. Mitteil. d. Vereins „Die Technik für die Kriegsinvaliden" 1916, Heft 3.

Die Vorzüge der Normalisierung im Prothesenmassenbau für Anfertigung und Reparatur werden nochmals dargelegt. Während in Deutschland besonders an der Normalisierung von Armprothesen gearbeitet wird, hat man sich in Oesterreich der Normalisierung der Beinprothesen zugewendet. Verfasser bespricht die auf dem Gebiete der Beinprothesennormalisierung geleistete Arbeit an gebräuchlichen Typen von Behelfsprothesen und Kunstbeinen, sowie an neuen Typen von Beinprothesen, welche in der Versuchs- und Lehrwerkstätte des Vereins bearbeitet werden. Schasse - Berlin.

**414. Ingenieur Artur Ehrenfest-Egger** (Wien), Grenzlehren für die Prüfung der vom k. k. Verein „Die Technik für die Kriegsinvaliden" normalisierten Beinschienen. Mitteil. d. Vereins „Die Technik für die Kriegsinvaliden" 1916, Heft 5.

Die Grenzlehren (Normalienblätter 6 u. 7) dienen zur Prüfung der in Heft 4 der Mitteilungen angegebenen Normalien für Knie- und Knöchelgelenke (Normalienblätter 1—5). Schasse - Berlin.

**415. Ingenieur Artur Ehrenfest-Egger.** Normalisierung der Bezeichnung und Bestellung von Bestandteilen der normalisierten Traggerüste für Kunstbeine. Mitteil. d. Vereins „Die Technik für die Kriegsinvaliden" 1917, Heft 7.

Die Veröffentlichung der „Normalienblätter" 8 und 9 bezweckt Vereinheitlichung und Vermeidung von Rückfragen bei Bestellungen auf Schienenteile der normalisierten Beinprothesen des österreichischen Vereins. Schasse - Berlin.

**416.** Fadenhalter zum Knotenbinden für Einarmige. Mitteilungen des Vereins „Die Technik für die Kriegsinvaliden" 1916, Heft 5.

Der Halter ist von Ferdinand Mayr aus Gumpoldskirchen bei Wien ersonnen, der selbst einarmig ist. Er besteht aus einer hakenartig geformten Stahlblechlamelle mit zwei parallel zueinander gestellten, entgegengesetzt gerichteten, ausgestanzten Zungen. Der Faden wird um die eine Zunge gelegt und dann in den Winkel des Hakens geklemmt. Die beiden Zungen dienen zum Binden von Fäden. Schasse - Berlin.

Digitized by Google
Original from UNIVERSITY OF CALIFORNIA
Generated on 2019-10-16 13:18 GMT / http://hdl.handle.net/2027/uc1.b3774661
Public Domain in the United States, Google-digitized / http://www.hathitrust.org/access_use#pd-us-google

**417. Ingenieur Ernst Feldscharek** (Wien), Die Prothesenjacke. Mitteil. d. Vereins „Die Technik für die Kriegsinvaliden" 1917, Heft 6.

Die für Doppelarmamputierte bestimmte Prothesenjacke trägt an den Aermelenden eine Einsteckvorrichtung für Arbeitsansatzstücke. Der Amputierte schlüpft in die an 2 Ringen aufgehängte Jacke hinein, hakt sie dann los und schnürt sie mit einem besonderen Instrument, das er sich in seiner Einsteckvorrichtung befestigt und das die Führung der Schnur unter Spannung gestattet, zu, indem er die Schnur über Klemmhaken leitet, die statt der Knöpfe an den Schließrändern angebracht sind. Dieser Verschluß soll gegenüber den einfachen Druckknöpfen für Doppelamputiere Vorteile bieten. Schasse - Berlin.

**418. O. Föderl** (Wien), Aus eigener Werkstätte des k. k. Vereins „Die Technik für die Kriegsinvaliden". Mitteil. d. Vereins „Die Technik für die Kriegsinvaliden" 1916, Heft 4.

Kurze Uebersicht über die Tätigkeit der Werkstatt des genannten Vereins im ersten Jahr mit einleitenden Bemerkungen über Amputationstechnik und Stumpfbehandlung. Erwähnt werden das Werkbein für Oberschenkelamputierte, das die Zwecke der Gips-, Hilfs- und Reserveprothese mit der Stelze als Arbeitsbehelf vereinigen soll, die Gehschule, in der vermieden wird, überhaupt Krücke und Stock zu benutzen, die Normalisierung von Prothesenteilen u. a. m.

Schasse - Berlin.

**419. O. Föderl** (Wien), Die Vervollkommnung der Prothesen in funktioneller Beziehung auf Grund wissenschaftlicher Untersuchungen. Mitteil. d. Vereins „Die Technik für die Kriegsinvaliden", Juni 1915, Heft 1.

Auf den neutralen Boden des auf Anregung von Exzellenz Exner in Wien begründeten Vereins „Technik für Kriegsinvalide" ist die Möglichkeit zur Befruchtung der Arbeit der Techniker im Prothesenbau durch steten Kontakt mit dem Arzt, dem Gewerbe und dem Patienten gegeben, besonders durch die Lehr- und Versuchswerkstätte. Da schmerzhafte Stümpfe oft ihrer Länge wegen beibehalten werden müssen, sind alle Momente zu studieren, welche die Tragfähigkeit auf anderen Angriffspunkten aufbauen. Beinprothesen sollen in verschiedenen Stadien der Belastung auch röntgenologisch untersucht werden, da bei gut sitzender Prothese auch ohne tragfähigen Stumpf nur ganz minimale Verschiebung eintreten darf. Formveränderungen des Stumpfes sind plastisch, photographisch, röntgenologisch zu studieren, um gewisse Typen aufzustellen im Vergleich mit späteren Stadien. Die Konstruktion der Prothese ist auf die einfachste, dem Können des Patienten angepaßte Form zurückzuführen, Typen für verschiedene Fälle sind zu schaffen, die Konstruktion muß um so einfacher sein, je mehr Gelenke künstlich zu ersetzen sind. Die Kinematographie ist als Untersuchungsmittel für Gangstudien sowohl als für Vergleiche der einzelnen Prothesenarten in weitem Maße heranzuziehen. Schasse - Berlin.

**420. Frensberg** und **Bumiller**, Zur Behandlung schwerinfizierter Wunden mit Carrel-Dakin-Lösung. Münch. med. Wochenschr. 1917, Feldärztl. Beil. Nr. 32.

Die Verfasser haben mit Dakinlösung bei Wunden mit schmierig-eitrigen Belägen gute Erfolge gehabt. Die Dakinverbände wurden bei ausgedehnten Weichteilverletzungen und, in Verbindung mit gefensterten Gipsverbänden, bei

Digitized by Google
Original from UNIVERSITY OF CALIFORNIA
Generated on 2019-10-16 13:18 GMT / http://hdl.handle.net/2027/uc1.b3774661
Public Domain in the United States, Google-digitized / http://www.hathitrust.org/access_use#pd-us-google

Schußbrüchen mit größeren Weichteildefekten angewendet. Von 4 Fällen werden Krankengeschichten mitgeteilt. Scharff - Flensburg.

**421. Gschladt,** Einarmigenbehelf zum Binden. Mitteil. d. Vereins „Die Technik für die Kriegsinvaliden" 1917, Heft 6.

Der Faden wird zwischen einer Platte und exzentrischen, geriffelten Rolle eingeklemmt, löst sich wieder bei Zug in der entgegengesetzten Richtung. Der Apparat wird mittels Federnklammer an der Kleidung befestigt.

Schasse - Berlin.

**422. P. Janssen** (Düsseldorf), Lehrbuch der chirurgischen Krankenpflege. Für Pflegerinnen und Operationsschwestern. Mit 300 Abbildungen. Leipzig 1916, Verlag von F. C. W. Vogel.

Das Buch ist als zweite Auflage des Laanschen Werkes „Die Krankenpflege in der Chirurgie" von dem Verfasser bearbeitet worden, wobei er sich in der Form und Einteilung des Lehrstoffes an die erste Auflage gehalten hat, während der Text naturgemäß entsprechend dem Fortschritte der Wissenschaft umgearbeitet ist. Da der Verfasser seit 8 Jahren den chirurgischen Pflegeunterricht an der mit der Akademie für praktische Medizin in Düsseldorf verbundenen Schwesternschule leitet, so ist alles, was er sagt, nicht Theorie, sondern aus eigenster Erfahrung und Praxis geschöpft. Der Ton und die Art der Darstellung, mit welchem er sich an das Pflegepersonal und die Operationsschwestern wendet, ist meines Erachtens ein überaus glücklicher. Und wenn man z. B. einen Satz liest, wie: „Nicht der Arzt heilt die Wunde, sondern die Lebenskraft der Körperzellen, welche bis zum Tode bestehen bleibt, ist es, welche den beständigen Trieb zur Heilung besitzt", so mag das als Stichprobe dafür dienen, wie sehr der Verfasser es verstanden hat, auf Gefühl und Anschauung des Laien einzugehen und doch immer mit beiden Füßen auf dem Boden der strengsten Wissenschaft zu bleiben. Aber auch wer selber lange Jahre operiert, wird als Arzt mit größtem Interesse eine Menge von Mitteilungen und namentlich auch von Abbildungen in dem Buch finden, die ihm zur eigenen Ueberraschung neu vorkommen oder in einem neuen Lichte dargestellt erscheinen werden, das ihm plötzlich die altbekannte Sache von einer bisher nicht beachteten wichtigen Seite zeigt. Es ist leider Gottes der Fluch kurzer Referate, daß man sich nur mit allgemeinen Wendungen begnügen muß, die naturgemäß der in einem großen Buch steckenden Arbeit nicht gerecht werden können. Es mag deshalb genügen, mitzuteilen, daß wohl alles, was überhaupt eine tüchtige Operationsschwester wissen muß, in dem Buche dargestellt und dem Verständnis des Pflegepersonals nahe gebracht ist. Biesalski - Berlin-Zehlendorf.

**423. Karl Kaiser** (Klagenfurt), Wirbelsäulenmetastase nach Nebennierenkrebs. Fragliche Beziehung zu Trauma. Glykosurie. Aerztl. Sachverst.-Ztg. 1917, Nr. 18.

Die 26jährige Patientin war von zwei Bauernburschen mit der Lendengegend gegen einen Bettpfosten geworfen worden. Heftige Schmerzen in Lende, Darmbein, Bauch nahmen unter einzelnen Remissionen zu; es traten Lähmungen der Beine, der Blase, des Mastdarmes ein, ferner Sensibilitätsstörungen, Urinverhaltung, Cystitis, Glykosurie. Nach über 4 Monaten Exitus. Die Sektion ergab zweifaustgroßen Tumor (Karzinom) der linken Nebenniere, breiige Er-

Digitized by Google Original from UNIVERSITY OF CALIFORNIA
Generated on 2019-10-16 13:18 GMT / http://hdl.handle.net/2027/uc1.b3774661
Public Domain in the United States, Google-digitized / http://www.hathitrust.org/access_use#pd-us-google

weichung des ersten Lendenwirbelkörpers, ringförmige Einschnürung des Rückenmarkes durch eine Karzinommetastase. Verfasser ist im Gegensatz zu den den Fall begutachtenden Gerichtsärzten der Ansicht, daß die Wirbelsäulenmetastase durch das Trauma hervorgerufen oder wenigstens ihr Wachstum beschleunigt wurde. Schasse - Berlin.

**424. Krüger,** Verhütung der Gelenkeiterungen bei Kriegsverletzungen durch Frühoperation und Karbolsäurebehandlung. Münch. med. Wochenschr. 1917, Feldärztl. Beil. Nr. 34.

Krüger berichtet über günstige Erfolge, die er bei Gelenkverletzungen mit Frühoperation und Karbolsäurebehandlung gemacht hat. Er empfiehlt deshalb, alle Gelenkverletzungen, die nicht innerhalb von 24 Stunden dem Feldlazarett zur Operation zugeführt werden können, auf dem Hauptverbandplatz mit 3%iger Karbolsäure zu injizieren. Die Artillerieverletzungen der Gelenke sollen möglichst im Laufe der ersten 24 Stunden operiert und dabei die Gelenke mit 3%iger Karbollösung gespült werden. Bei Fällen, die nicht operiert zu werden brauchen, soll durch prophylaktische Einspritzung von 3%iger Karbolsäure eine sekundäre Gelenkvereiterung verhindert werden. Scharff - Flensburg.

**425. Lossen,** Sterilkatgut. Münch. med. Wochenschr. 1917, Feldärztl. Beil. Nr. 27.

Im Anschluß an eine mit „Sterilkatgut" ausgeführte Nervennaht bekam der Operierte eine eitrige Peritonitis. Die bakteriologische Untersuchung des Sterilkatguts ergab Staphylokokken. Das Katgut, das bei der Operation verwendet wurde, war sehr brüchig. Lossen warnt deshalb davor, brüchiges Katgut zu verwenden, weil die Brüchigkeit auf einen bakteriellen Zerstörungsprozeß zurückgeführt werden kann. Man soll nur noch selbst und sicher sterilisiertes Material verwenden. Scharff - Flensburg.

**426. Mennenga,** Jod-Dauerkatgut. Münch. med. Wochenschr. 1917, Feldärztl. Beil. Nr. 35.

Mennenga empfiehlt als Naht- und Unterbindungsmaterial ein bereits vor dem Kriege von ihm verwendetes Universalkatgut, das zunächst mit einem Gerbemittel vorgehärtet und dann in Lugolsche Lösung eingelegt wird. Das Gerbemittel wird nach der Härtung wieder entfernt; die Gerbung des Fadens erfolgt in gespanntem Zustand. Auch der dünnste Faden büßt bei diesem Verfahren selbst nach mehrjähriger Aufbewahrung in Lugolscher Lösung nichts von seiner Zugfestigkeit ein. Das Katgut ist von Suves Apotheke, H. Pfaff in Lübeck zu beziehen. Scharff - Flensburg.

**427. Pregizer,** Ueber die Wirkungen des Sportes auf die Funktionen der Organe. Eine Literaturzusammenstellung. Diss. Freiburg 1917.

Vernünftig betriebener Sport ist ebenso wie das deutsche Turnen ein ausgezeichnetes Mittel, die körperlichen Kräfte zur harmonischen Entwicklung zu bringen und so den Menschen kräftig, gesund und leistungsfähig zu erhalten. Damit nun Schädigungen durch unzweckmäßig betriebenen Sport vermieden werden, muß den Sporttreibenden ärztlicher Rat zur Verfügung stehen, was bisher nur in sehr unvollkommener Weise der Fall war, da der Arzt, der solche Fragen zu beantworten hatte, im wesentlichen auf seine persönliche Meinung angewiesen war, weil ein allgemeingültiger, wissenschaftlich begründeter Maßstab für diese Dinge bisher fehlte.

Digitized by Google
Original from UNIVERSITY OF CALIFORNIA
Generated on 2019-10-16 13:18 GMT / http://hdl.handle.net/2027/uc1.b3774661
Public Domain in the United States, Google-digitized / http://www.hathitrust.org/access_use#pd-us-google

Verfasser will deshalb einen „Querschnitt durch die einschlägige Literatur" in dieser Arbeit geben und ist bei der Anordnung des Materials in der Weise verfahren, daß er eine Einteilung nach Organfunktionen vornahm und die diesbezüglichen Literaturstellen dementsprechend zusammenstellte, nicht wörtlich, sondern nur dem Sinne nach. Wörtlich wurden nur solche Stellen angeführt, bei denen die besondere Formulierung des Autors von Wichtigkeit erschien.

Da es sich nur um Literaturauszüge in der vorliegenden Arbeit handelt, eignet sich dieselbe nicht zu einem Referat, kann aber demjenigen, der sich für diese Frage interessiert, als wahre Fundgrube für alles Wissenswerte auf diesem Gebiet empfohlen werden. Blencke - Magdeburg.

**428. Oberingenieur Fritz Schaffernak,** Eine vereinfachte photogrammetrische Methode zur Festlegung der Gestalt räumlicher Gebilde. Mitteil. d. Vereins „Die Technik für die Kriegsinvaliden" 1916, Heft 3.

Die Methode dient zur raschen und präzisen Festlegung der Gestalt kleinerer, besondes auch wenig detailreicher Körper mittels des photogrammetrischen Schnittlinienverfahrens. Das Verfahren wurde zuerst in der Versuchsanstalt für Wasserbau in Wien zur Darstellung der veränderlichen Formen der Modellflüsse angewandt, auf Anregung von Exzellenz Exner wurden damit Profilierungen verstümmelter Gliedmaßen kriegsbeschädigter Soldaten ausgeführt, um dadurch Stumpfveränderungen festzustellen. Eine genaue Beschreibung findet sich im Heft 3 des Jahrganges 1916 der „Allgemeinen Bauzeitung".

Schasse - Berlin.

**429. W. Scheichenberger,** Eine Anregung zur Schonung des erhaltenen Beines bei einseitig Amputierten. Mitteil. d. Vereins „Die Technik für die Kriegsinvaliden" 1917, Heft 6.

Nach Anregung von A. Lorenz soll der Einbeinige das erhaltene Bein mit der Fußspitze in Mittelstellung aufsetzen (nicht in Außenrotation), um bessere Abrollung des Fußes zu erzielen. Ferner soll der Fuß beizeiten durch eine Plattfußeinlage gestützt werden. Schasse - Berlin.

**430. Schiele** (Naumburg), Karbolkampferbehandlung. Münch. med. Wochenschr. 1917, Feldärztl. Beil. Nr. 33.

Schiele empfiehlt Karbolkampfereinspritzungen bei allen Arten akuter Gelenkvereiterungen, bei Sehnenscheideneiterungen in Verbindung mit kleinen Schnitten zur Erhaltung der Sehnen. Er hat nie Vergiftungen damit gesehen, verwendet aber nur Mengen von 2—5 ccm auf einmal. Er gibt folgendes Rezept an:

| | |
|---|---|
| Acid. carbol. . . . | 30,0 |
| Camphor. trit. . . | 50,0 |
| Alcohol. absol. . . | 8,0 |

M. d. s. zur Injektion. Scharff - Flensburg.

**431. Schläpfer,** Perhydrit in der Wundbehandlung. Münch. med. Wochenschr. 1917, Feldärztl. Beil. Nr. 41.

Bericht über gute Erfolge mit Perhydrit in der Payerschen Klinik. Das Perhydrit wurde in Form von Streupulver bei eiternden Wunder, in Stäbchenform bei Fisteln verwandt. In refraktären Fällen wurde Perhydrit mit Jodoformgaze, bei Fistelgängen mit der Jodsonde kombiniert. Bei sehr reduziertem

Digitized by Google Original from UNIVERSITY OF CALIFORNIA
Generated on 2019-10-16 13:18 GMT / http://hdl.handle.net/2027/uc1.b3774661
Public Domain in the United States, Google-digitized / http://www.hathitrust.org/access_use#pd-us-google

Allgemeinbefinden ist Perhydrit kontraindiziert, ebenso da, wo eine die Eiterung unterhaltende besondere Quelle (Fremdkörper, Sequester, tuberkulöser Herd) vorhanden ist. Scharff - Flensburg.

**432. Ernst Schloß** (Berlin-Zehlendorf), Die Behandlung der Rachitis. Die Therapie der Gegenwart 1917, Heft 6—8.

Verfasser gibt eine Darstellung der Rachitistherapie auf Grund des heutigen Standes der Forschung. Seine vom Standpunkt des Kinderarztes aus gemachten Ausführungen haben aber auch für den Orthopäden Interesse, wenn er auch naturgemäß auf orthopädische Fragen nur ganz nebenbei eingeht. Zunächst werden die Grundlagen der Rachitistherapie besprochen, hierbei ist besonders hervorzuheben, daß, wie aus angestellten Versuchen hervorgeht, der Phosphor als solcher keinerlei Einfluß auf den Stoffwechsel der knochenbildenden Mineralien ausübt, vielmehr die Hebung der Kalk- und Phosphorsäurebilanz durch Phosphorlebertran nur dem Lebertran zukommt. Kalktherapie hat Aussicht nur da, wo relativ knappe Zufuhr in der Nahrung stattfindet, d. h. bei natürlicher Ernährung. Außer der spezifischen und Komplementärtherapie wird noch die diätetische Therapie, Konstitutionstherapie, physikalische Therapie besprochen. Für die praktische Durchführung der Behandlung gibt Schloß allgemeine Gesichtspunkte und spezielle Angaben. Der Beginn der Behandlung soll schon mit den Frühsymptomen einsetzen. Einzig konstantes Frühsymptom ist die Craniotabes mit ihrer supraokzipitalen Erweichungszone (in Rückenlage des Kindes, bei Seitenlage auf der der Unterlage aufliegenden Seite), das jedoch nicht zu finden ist, wenn die Rachitis erst in späteren Monaten auftritt. Lebertran soll nicht in Form von Emulsion gegeben werden, dagegen ist seine Kombination mit tertiärem phosphorsaurem Kalk außerordentlich wirksam. Einzelheiten sind im Original nachzulesen. Schasse - Berlin.

**433. Wederhake,** Ueber Ersatz der Jodtinktur in der Chirurgie. Münch. med. Wochenschr. 1917, Feldärztl. Beil. Nr. 27.

Wederhake empfiehlt auf Grund von klinischen Erfahrungen und bakteriologischen Untersuchungen als Ersatz für Jodtinktur Tanninlösung, und zwar wäßrige (5%ige) Tanninlösung als Wundmittel bei eitrigen, stinkenden Wunden, 10%ige alkoholische Tanninlösung besonders für Wunden des Krieges zum Pinseln der Wunden und Wundränder und alkoholische Methylenblau-Tannin-Lösung zur antiseptischen Vorbereitung des Operationsfeldes. Bei chirurgischer Tuberkulose sind die Tanninlösungen weniger brauchbar.

Scharff - Flensburg.

**434. Werner,** Ueber primäre Wundheilung. Münch. med. Wochenschr. 1917, Feldärztl. Beil. Nr. 31.

Werner befürwortet, die frischen Wunden durch Beseitigung des infizierten Materials keimfrei zu machen und unter Hautbedeckung zur Heilung zu bringen. Die Hautbedeckung wird erreicht: 1. durch Hautnaht mit Faden oder Klammern, 2. durch Zusammenziehen der Hauträndер mit Klebemitteln vom 3. Tag an, 3. durch Sekundärnaht in der 1. bis 2. Woche. Durch dieses Vorgehen wird die Heildauer erheblich abgekürzt und die Verwundeten eher wieder kriegsverwendungsfähig; auch bleiben weniger leicht Bewegungsstörungen zurück.

Scharff - Flensburg.

Digitized by Google
Original from UNIVERSITY OF CALIFORNIA
Generated on 2019-10-16 13:18 GMT / http://hdl.handle.net/2027/uc1.b3774661
Public Domain in the United States, Google-digitized / http://www.hathitrust.org/access_use#pd-us-google

**435. Werner,** Wundbehandlung in feuchter Kammer. Münch. med. Wochenschr. 1917, Feldärztl. Beil. Nr. 34.

Für Wunden, die operativ nicht oder nur unvollkommen gereinigt werden können, empfiehlt Werner die Wundbehandlung in feuchter Kammer. Die Wunden werden zunächst breit gespalten, alle Fremdkörper entfernt; Ausspülen mit $H_2O_2$, Ausgießen mit Perubalsam. Die Wunde samt ihrer Umgebung wird dann durch gefensterten Bügelgipsverband oder Schienenverbände mit Cramerschienen so überbrückt, daß sich eine Art Korb bildet, der sie vor Berührung mit Verbandstoffen schützt. Ueber das Brückengestell wird ein großes Stück Billrothbatist, in das an der tiefsten Stelle ein Bausch feuchter Zellstoffwatte gelegt ist, festgebunden, darüber ein Stück Flanell. Der verletzte Körperteil wird hochgehängt oder gelegt. Durch Verdunstung der Wundausscheidung und des nassen Zellstoffs entsteht eine feuchte Kammer, in der die Wunde frei, ohne Berührung mit Verbandstoffen, hängt. In der feuchten Kammer stoßen sich alle Nekrosen schnell ab; die Wunde reinigt sich; das Fieber fällt ab. Gewöhnlich wird die Behandlung in der feuchten Kammer nur 14 Tage lang fortgesetzt und dann durch andere Maßnahmen abgelöst. Der Verbandwechsel ist sehr einfach; der Verbrauch an Verbandstoffen sehr gering. Scharff-Flensburg.

**Ehrenfest-Egger,** Normalisierung von Kunstbeinen **464.**
**Lange,** Funktionelle Anpassung **447.**

---

## 2. Blutleere. Narkose. Lokalanästhesie.

**436. Braun,** Zur Blutleere bei Operationen an der unteren Extremität. Zentralbl. f. Chir. 1917, 27.

Wenn Braun eine hohe Abschnürung des Oberschenkels braucht, schlägt er einen mindestens 10 cm langen Stahlnagel in den Trochanter major schräg nach innen unten im stumpfen Winkel zur Längsachse des Femurschaftes ein, bis er die Spongiosa durchbohrt hat und die Spitze in der medialen Corticalis festsitzt. Der Oberschenkel wird gestreckt oder adduziert gehalten ohne Innen- oder Außenrotation. Der Schlauch wird nun so umgelegt, daß er hinter den Nagel zu liegen kommt, der mit einer Mullbinde umwickelt ist, damit etwaige scharfe Metallkanten nicht den Schlauch verletzen können. Blencke-Magdeburg.

---

## 3. Instrumente. Therapeutische Hilfsapparate.

**437. T. Cohn** (Berlin), Ueber die Zulässigkeit der Multo- und Pantostaten in der Praxis. Berl. klin. Wochenschr. 1917, 48.

Da der sinusoidale Wechselstrom in der Verwendung zur Irradiation, wie er im Multo- und Pantostaten erzeugt wird, während der Behandlung den Tod des Patienten zur Folge haben kann, so empfiehlt Cohn, auf diese Apparate ein Induktorium, dessen Strom dem Sinusstrom an Wirkung ebenbürtig, in der Mehrzahl der Fälle sogar überlegen ist, aufzumontieren und statt dessen in Gebrauch zu nehmen. Maier, derzeit Teplitz-Schönau.

Digitized by Google
Original from UNIVERSITY OF CALIFORNIA
Generated on 2019-10-16 13:19 GMT / http://hdl.handle.net/2027/uc1.b3774661
Public Domain in the United States, Google-digitized / http://www.hathitrust.org/access_use#pd-us-google

**438. Kehl,** Zwei feldärztliche Instrumente. Münch. med. Wochenschr. 1917, Feldärztl. Beil. Nr. 36.

Kehl hat durch kleine Aenderungen aus der Pionierdrahtschere zwei Instrumente anfertigen lassen, von denen das eine dazu dient, festsitzende Fingerringe von der Kante her zu durchschneiden, während das andere zum Durchtrennen von Knochen bestimmt ist. In handlicher Form sind die beiden Scheren bei Herrn Kaphingst aus der orthopädischen Werkstätte der chirurgischen Universitätsklinik in Marburg a. d. Lahn zu beziehen. Scharff - Flensburg.

**439. Leitz,** Ein Operationstisch mit einer Vorrichtung zum Ersatze des Beckenbänkchens. Münch. med. Wochenschr. 1917, Feldärztl. Beil. Nr. 43.

Beschreibung und Abbildung eines Operationstisches, der nach Art des Ausziehtisches gebaut ist. Das Ausziehen erfolgt nach der Längsseite durch zwei Schieber, die, getrennt durch eine Mittelleiste, nebeneinander in einem Rahmen verlaufen. Durch das Längsausziehen der Schieber wird es ermöglicht, Beckenverbände, auch Beckengipsverbände bequem und schonend für den Kranken anzulegen, auch Spülungen in der Gegend des Beckens vorzunehmen.

Scharff - Flensburg.

**440. Reh,** Zur Extensionsbehandlung der Schußbrüche der unteren Gliedmaßen. Münch. med. Wochenschr. 1917, Feldärztl. Beil. Nr. 28.

Beschreibung und Abbildung einer Zange, die die Extensionsbehandlung der Schußbrüche vereinfachen soll. An den Backen der Zange sind Dorne angebracht, die sich 2—3 mm weit in die Corticalis der Femurkondylen eindrücken lassen, die Griffe enden in Ringen, an denen die Bindfadenschlingen für die Extension befestigt werden. Eine größere Zange dient zur Behandlung der Oberschenkelbrüche, eine kleinere für Unterschenkelbrüche. Die Zange ist bei Stiefenhofer in München zu haben. Scharff - Flensburg.

**441. Warsow,** Die gewinkelte Volkmannschiene. Münch. med. Wochenschr. 1917, Feldärztl. Beil. Nr. 43.

Eine lange Volkmannschiene wird mit einer Blechschere bei der Kniestelle bis auf eine etwa 5 cm breite Brücke von beiden Seiten eingeschnitten und an ihrem proximalen Ende verjüngt. Dann wird an einer längeren Cramerschiene das eine Ende 3 cm weit rechtwinklig umgebogen. Die Volkmannschiene wird nun im Knieteil in dem gewünschten Winkel umgebogen, der Fußteil des T-Stückes gegen das abgebogene Ende der Cramerschiene gestemmt und das proximale Ende in die passende Sprosse der Cramerschiene eingesteckt.

Scharff - Flensburg.

**Loos,** Handstütze **479.**

---

## 4. Diagnostik. Diagnostische Hilfsapparate.

**442. Nußbaum,** Meßblech für Fingerbeweglichkeit und Bemerkungen zur Extension bei Phalanx- und Metakarpalfrakturen. Münch. med. Wochenschr. 1917, Feldärztl. Beil. Nr. 45.

Abbildung und Beschreibung eines Meßblechs, mit Hilfe dessen sich bequem die Fortschritte der Behandlung bei Fingerversteifungen feststellen lassen.

Digitized by Google
Original from UNIVERSITY OF CALIFORNIA
Generated on 2019-10-16 13:19 GMT / http://hdl.handle.net/2027/uc1.b3774661
Public Domain in the United States, Google-digitized / http://www.hathitrust.org/access_use#pd-us-google

Zum Streckverband bei Finger- und Mittelhandbrüchen zieht Nußbaum einen Faden durch den freien Rand des Fingernagels nach vorsichtiger Durchbohrung hindurch und befestigt an diesem eine Spiralfeder zur Extension. Ist kein freier Nagelrand vorhanden, so legt man einen Streckverband an oder extendiert nach Klapp. Scharff - Flensburg.

**443. K. Ochsenius,** Ueber Anaphylaxie bei artverschiedenem Serum. Jahrb. f. Kinderheilk. 85, 3. Folge, Bd. 35, Heft 4, 1917.

Verfasser sah in 2 Fällen trotz der Verwendung von Serum verschiedener Tiere die Serumkrankheit auftreten. Beide Male verlief sie aber leicht.

Mollenhauer - Berlin-Zehlendorf.

**E. Flad,** Proc. supracondyloideus humeri und dessen familiäres Vorkommen **577.**
**Hammes** (Straßburg), Seitliche Wirbelaufnahmen **512.**
**Rhonheimer,** Arthritis deformans juvenilis und Blutergelenke **549.**
**Rhonheimer,** Beiträge zur Kenntnis der Arthritis chronica deformans juvenilis **550.**

## 5. Orthopädische Anatomie, Physiologie, Biologie. Medizinische Physik.

**444. Becker,** Ueber die Sensibilität der gelähmten Muskeln, Periostabschnitte und Sehnen nach Verletzungen peripherer Nerven. Diss. Würzburg 1917.

Um die Schmerzempfindlichekit der Muskeln, des Periostes und der Sehnen bei Nervenverletzungen zu prüfen, hat Becker Versuche angestellt mit einem 500 g schweren, bleistiftdicken Metallstab, den er durch ein Rohr aus bestimmter Höhe auf die entsprechenden Teile der gelähmten und gesunden Seite herabfallen ließ. Bei einigen Untersuchungen bediente er sich auch einer kleinen, zusammendrückbaren Spiralfeder, die von Prof. v. Frey angegeben war. — Aus den Untersuchungen ergab sich, daß sowohl nach völliger Durchtrennung, als auch nach leichteren Verletzungen peripherer Nerven die Schmerzempfindung in den gelähmten Muskeln trotz der etwaigen Gefühlsstörung der Haut nicht erloschen, sondern sogar gewöhnlich erhöht ist. Die Empfindlichkeit des Periostes läßt sich schlechter beurteilen als die der Muskeln, weil man nicht genau weiß, welche Teile des Periostes von diesem oder jenem Nerven versorgt werden. Nach dem Ergebnis der Fallversuche scheint die Empfindlichkeit des Periostes bei Verletzungen eines einzelnen Nerven in den Partien, wo die Motilität der Muskeln und die Sensibilität der Haut gestört ist, erhöht zu sein. Waren alle umliegenden Nerven gelähmt, so wurde am Periost eine deutliche Abnahme, in den peripherstem Teilen sogar völliges Fehlen der Sensibilität nachgewiesen. — An den Sehnen war bei einfachen Nervenverletzungen die Schmerzempfindlichkeit auch gesteigert. Die Radialislähmungen bildeten eine Ausnahme; bei vier Fällen war nur einmal eine Steigerung der Empfindlichkeit nachzuweisen. Nach Lähmungen aller umgebenden Nervennähte war die Sensibilität herabgesetzt oder ganz aufgehoben. Bei funktionellen Lähmungen fehlte die Steigerung der Sensibilität an den gelähmten Muskeln, Periost und Sehnen in allen Fällen.

Nach Becker scheint es also, daß die Muskeln, das Periost und die Sehnen bzw. Sehnenscheiden sensible Nerven besitzen, die nicht in den zugehörigen,

Digitized by Google
Original from UNIVERSITY OF CALIFORNIA
Generated on 2019-10-16 13:19 GMT / http://hdl.handle.net/2027/uc1.b3774661
Public Domain in the United States, Google-digitized / http://www.hathitrust.org/access_use#pd-us-google

motorischen Nerven verlaufen und die eine erhöhte Erregbarkeit annehmen, wenn die motorischen Nerven gelähmt sind. Blencke - Magdeburg.

**445. Braus,** Ueber Formprobleme des menschlichen Körpers. a) Bewegungsapparat (Muskeln und Knochen). (Naturhist.-medizin. Verein zu Heidelberg, 20. Febr. 1917.) Münch. med. Wochenschr. 1917, 30.

Braus hat bei einer mit Formol gehärteten Leiche eines kräftigen Mannes die Form eines jeden einzelnen Muskels in der für das Skelett üblichen Normalstellung festgelegt und die in situ gehärteten Muskeln in einer besonderen Masse (aus Drahtgeflecht und Gipsleim) nachgeformt. Für die Kenntnis des Aufbaus des menschlichen Körpers, besonders für das Studium der Bewegungsmöglichkeiten der einzelnen Punkte des menschlichen Körpers ist es von Wichtigkeit, die so angefertigten Muskelmodelle in der natürlichen Lage auf dem Originalskelett befestigen zu können. Die Ergebnisse der Untersuchungen werden an einigen Beispielen erläutert. Scharff - Flensburg.

**446. Murk Jansen,** 1. Körperliche Minderwertigkeit. 2. Künstlicher Quadriceps. 3. Tisch zur Herstellung des Jansenschen Seitenlage-Gipsbettes. Zentralblatt f. chir. u. mech. Orthop. Bd. 11, Heft 3.

1. Körperliche Minderwertserscheinungen kommen bei von Armut und Schädlichkeiten getroffenen Familien bei jüngeren mehr als bei den älteren Kindern vor. Sie bestehen in rundem Rücken, Plattfüßen, blauen Händen und Füßen, Insuffizienz der Muskeln und vermehrter Skelettlänge. In schweren Fällen treten Verringerung der Länge, Schwellung der Wachstumsknorpel, Drüsenschwellungen usw. auf. Es handelt sich um quantitative Aenderungen der normalen Wachstumserscheinungen, die sich dadurch von den qualitativen unterscheiden, daß a) die Folgen der vielfachen Ursachen einförmig sind; b) die Erscheinungen in ärmeren Familien vom ältesten bis zum jüngsten Kinde regelmäßig zunehmen; c) die Lokalisation und Intensität der Erscheinungen im Skelett vom Gesetz der Verletzbarkeit schnellwachsender Zellen beherrscht werden. Dasselbe gilt wohl auch von den Nervenzellen. Die Rachitis ist der Ausdruck körperlicher Minderwertigkeit, und jede Schädigung, die ein wachsendes Individuum vor oder nach der Geburt lange oder intensiv genug trifft, führt zur Rachitis.

2. Sieben Fälle von Myodese des Quadriceps. Die Indikation bildeten rezidivierende Kontrakturen; relative Indikation das Genu recurvatum. Die gewählte Methode war die Verpflanzung der Beugemuskeln nach vorn.

3. Jansen krümmt die thorakale Krümmung in Seitenlage um, die Schwerkraft stellt die Enden der Krümmung (Schulter- und Beckengegend) in die gewünschte Stellung. Der dazu nötige einfache Tisch besteht aus einem horizontalen Rahmengestell, das vier leicht verstellbare Stützen für Kopf, Buckel, Becken und Beine trägt. Die Behandlung eignet sich besonders für kleine Kinder, die für Korsette noch zu jung sind. Die Hauptwirkung hat dabei die Umkrümmung der Wirbelsäule, nicht die Verbesserung der Torsion, die nur symptomatisch wirkt. Pfeiffer - Frankfurt a. M.

**447. Willi G. Lange** (Charlottenburg), Ueber funktionelle Anpassung, ihre Grenzen, ihre Gesetze in ihrer Bedeutung für die Heilkunde. Berlin 1917, Julius Springer. Preis 2,40 M.

Die vorliegende Abhandlung, welche von Wilhelm Roux nach dem



Digitized by Google
Original from UNIVERSITY OF CALIFORNIA
Generated on 2019-10-16 13:19 GMT / http://hdl.handle.net/2027/uc1.b3774661
Public Domain in the United States, Google-digitized / http://www.hathitrust.org/access_use#pd-us-google

Tode des in einem türkischen Lazarett an Fleckfieber verstorbenen Verfassers herausgegeben und mit ergänzenden Hinweisen auf seine Anschauungen, welche Lange besonders berücksichtigt, versehen wurde, behandelt die gestaltende funktionelle Anpassung der Gewebe, die Anpassung an bakterielle, inkretorische und anorganische Gifte, sowie die Anpassungsvorgänge der Heilung von Substanzverlusten und an Wärmeverluste. Lange, der erst im 32. Lebensjahr stand, hat bereits eine Anzahl wissenschaftlicher Arbeiten veröffentlicht, die ebenso wie diese Arbeit und mehrere in seinem Nachlaß unvollendet vorgefundenen das wissenschaftliche Andenken an ihn bewahren werden. Als Leitsatz für die funktionelle Anpassung stellt Lange auf, daß jeder Reiz, der eine solche auslösen soll, eine gewisse Intensität besitzen muß und nicht dauernd wirken darf, da sonst die Reaktion des Körpers ausbleibt. Für die Orthopädie haben besonderes Interesse die Ausführungen über Anpassung des Stützgewebes und der Muskulatur. Muskeln passen sich nur an diejenige Arbeit an, durch welche sie geübt werden. Daher müssen solche Muskeln, welche in einer bestimmten Zeiteinheit Mehrleistung gegen früher vollbringen sollen, auch tatsächlich bei der Uebung diese Mehrarbeit in der betreffenden Zeit leisten (Kraftmuskeln); während Muskeln, welche an Dauerleistung bei gleichbleibender Kraftentfaltung gewöhnt werden sollen, bei der Uebung länger hintereinander arbeiten müssen als früher (Dauermuskeln). Kraftmuskeln hypertrophieren, Dauermuskeln dagegen können, obwohl sie mehr Arbeit leisten als früher (allerdings in längerer Zeit), sogar an Volumen abnehmen, wogegen ihre Ermüdbarkeit herabgesetzt ist. Kraftmuskeln haben höheren Tonus, sind also in der Ruhe gegenüber passiven Dehnungen widerstandsfähiger, weshalb sie überall dort, wo der Muskel in der Ruhe stützende Funktion ausüben soll (wie z. B. bei Plattfüßen, Wirbelsäulenverbiegungen), den Dauermuskeln bedeutend überlegen sind.

Sehr interessant sind die Kapitel über Anpassung an passive Leistung des Stützgewebes, über Anwendung der Anpassungsgesetze in der Heilkunde, die Anpassung an Substanzverluste, die Uebung und Schonung vom Standpunkt der Anpassungslehre. Aus ihnen kann der Orthopäde eine Fülle von Anregungen erhalten.

Schasse - Berlin.

**448. Schmidtmann,** Ueber feinere Strukturveränderungen des Muskels bei Inaktivitätsatrophie. Diss. Marburg 1917.

Das Ergebnis der Untersuchung faßt Schmidtmann dahin zusammen, daß sich im Beginn der Muskelatrophie nach Nervendurchschneidung am Muskel schmale und breite Fasern ausbilden, von denen jene eine Vergrößerung der Myosomen zeigen, die allmählich zunimmt und zu scheinbarer Verschmelzung je zweier Myosomen einer Fibrille führt. In späteren Stadien läßt sich ein Zugrundegehen der Primitivfibrillen feststellen. Die hypervoluminösen Fasern verlieren allmählich ihre fibrilläre Struktur und sehen diffus gekörnt aus. Zahlreiche, unregelmäßig angeordnete strukturlose Partien bilden sich an ihnen aus, in die hinein sich die Kernproliferation ausdehnt. Später zeigen sich in den nicht degenerierten Partien der Faser wieder Myosomen, die zuerst nur fibrilläre, später auch eine quere Anordnung erkennen lassen. Die Myosomen haben nicht mehr ihre ursprüngliche Form, sondern verhalten sich wie die in den schmalen Fasern.

Blencke - Magdeburg.

Digitized by Google
Original from UNIVERSITY OF CALIFORNIA
Generated on 2019-10-16 13:19 GMT / http://hdl.handle.net/2027/uc1.b3774661
Public Domain in the United States, Google-digitized / http://www.hathitrust.org/access_use#pd-us-google

**449. Virchow,** Ueber eine nach Form aufgestellte Teckelwirbelsäule. (Verein. ärztl. Gesellsch. zu Berlin, 6. Juni 1917.) Münch. med. Wochenschr. 1917, 25.

Teckelskelett mit starker Kyphose und Lordose. Der I. bis VI. Brustwirbel zeigt leichte Konvexität, die sich bis zum X. Brustwirbel steigert, um dann in die umgekehrte Richtung überzugehen. Die Lendenwirbelsäule ist gerade. Eine Knochenerkrankung wie überhaupt jede andere Erkrankung ist als Ursache der Deformität auszuschließen. Virchow sieht als prädisponierendes Moment den sog. physiologischen Teckelbuckel an, der im vorliegenden Fall gewissermaßen fixiert ist. Scharff - Flensburg.

**450. Virchow,** Ueber ein skoliotisches Sternum beim Affen. (Verein. ärztl. Gesellsch. zu Berlin, 6. Juni 1917.) Münch. med. Wochenschr. 1917, 25.

Die Wirbelsäule ist nicht verbogen, das Sternum nur rein seitlich, nicht in sagittaler Richtung verbogen. Ursache wahrscheinlich Rachitis.

Scharff - Flensburg.

**Brun,** Knochentransplantat **600.**
**Mommsen,** Muskelzugfrakturen **556.**

## 6. Orthopädische Verbandtechnik.

**451. Degenhardt,** Heftpflasterfederzug bei Amputationsstümpfen. Münchn. med. Wochenschr. 1917, Feldärztl. Beil. Nr. 40.

Um die Hauträndер bei nicht genähten Amputationsstümpfen möglichst aneinander zu bringen, verwendet Degenhardt den Heftpflasterfederzug. Die an den Stumpf angeklebten Heftpflasterstreifen werden an halbkreisförmig gebogenen Stahlfedern befestigt (kreuzförmig) und dadurch die Hautlappen möglichst aneinander gezogen und zugleich gegen das Stumpfende gedrückt. Zwei Abbildungen erläutern das Verfahren. Scharff - Flensburg.

**452. Lehr,** Eine federnde Gipshülse als Vorbeugungsmittel gegen die Deformität der Peroneuslähmung. Münch. med. Wochenschr. 1917, Feldärztl. Beil. Nr. 43.

Um zu verhindern, daß Verwundete mit Peroneuslähmung Spitzfuß bekommen, verwendet Lehr eine abnehmbare federnde Gipshülse. Die Hülse besteht aus 2 Teilen, einer Hülse für den Fuß und einer für den Unterschenkel, die durch eine Feder miteinander verbunden sind. Die Feder wird aus weichem, 5 mm dickem Telegraphendraht zurechtgebogen und in die Hülse mit eingegipst. Die selbsttätige Fußsohlenbeugung ist leicht möglich, die Feder nimmt dann den Fuß sofort wieder in die rechtwinklige Mittelstellung zurück. Der Apparat kann auch als Nachtschiene verwendet werden. Scharff - Flensburg.

**Nußbaum,** Streckverband bei Fingerbrüchen **442.**

## 7. Apparatbau und Medikomechanik.

**453. v. Baeyer,** Der Sitzstock. Münch. med. Wochenschr. 1917, Feldärztl. Beil. Nr. 25.

Abbildung und Beschreibung eines einfachen Stützgerätes für Beinamputierte. Es besteht aus einem unten in einen Stock verjüngten Brett, von

Digitized by Google
Original from UNIVERSITY OF CALIFORNIA
Generated on 2019-10-16 13:19 GMT / http://hdl.handle.net/2027/uc1.b3774661
Public Domain in the United States, Google-digitized / http://www.hathitrust.org/access_use#pd-us-google

dessen oberem Ende ein Beckengurt und ein Schultergurt ausgehen und das mit einem oder zwei Riemen um den Amputationsstumpf oder das verstümmelte Bein geschnallt wird. Das Gesäß findet in dem breiten Beckengurt beim Gehen und Stehen einen sitzartigen Halt. Der Sitzstock macht die Krücken entbehrlich.

Scharff - Flensburg.

**454. v. Baeyer,** Trichterlose Prothesen. Münchn. med. Wochenschr. 1917. Feldärztliche Beil. Nr. 44.

Um die Nachteile der trichterförmigen Hülsen (Belästigung durch Hitze und Schweiß) zu vermeiden, hat Baeyer trichterlose Prothesen bauen lassen, bei denen anstatt des Trichters ein Gerippe oder Gerüst aus Flachstahl- oder Flacheisenschienen verwendet wird. Ein Gerüstarm und ein Gerüstbein werden abgebildet und genau beschrieben. Der Arm ist als Arbeitsarm gebaut, das Ellbogengelenk ist ein Kreuzgelenk mit dicht hintereinander angeordneten Achsen. Die Feststellung erfolgt durch Kopfschrauben mit Flügelmuttern. An Stelle der Arbeitsansätze läßt sich am Unterarmteil auch eine Kunsthand anbringen, so daß der Arm auch als Schmuckarm verwendet werden kann. Das Gerüstbein ist nach dem Prinzip des Sitzstockes (v. Baeyer, Der Sitzstock. Münchn. med. Wochenschr. 1917, Nr. 25) gebaut; das Gerüst wird durch drei der Stumpfform entsprechend gewundene Schienen gebildet. Diese vereinigen sich etwas oberhalb des Trochanters, wo an dem Gerüst ein verstellbarer Gurt aufgehängt ist, auf dem der Amputierte sitzt.

Scharff - Flensburg.

**455. Bauer,** Eine Arbeitsprothese für Handverstümmelungen. Münchn. med. med. Wochenschr. 1917, Feldärztl. Beil. Nr. 45.

Bauer hat Arbeitsprothesen konstruiert, die den Verwundeten mit schweren Handverstümmelungen (Kontrakturen der Finger, Fingerverlust, Lähmungen) ermöglichen sollen, unter Ausnutzung der erhaltenen Muskelkraft des Armes und des Gefühls auch die verstümmelte Hand zur Arbeit zu benutzen. Die Prothese besteht aus einer kräftigen volaren Schiene, die mit Hilfe einer dorsalen, bis zum Handgelenk reichenden Schiene, zweier Manschetten und mehrerer rund um den Vorderarm geführter Riemen an diesen befestigt wird. Die volare Schiene reicht bis zum Ende des Handrestes und kann sich hier zu einer, je nach der zu leistenden Arbeit verschieden geformten Stützfläche verbreitern. Die Werkzeuge werden mittels eines Riemens an der Stützfläche oder der volaren Schiene befestigt oder es werden an der volaren Schiene mittels eines kurzen Verschlußstückes Arbeitsklaue, Ring od. dgl. angebracht. Eine entsprechende Prothese läßt sich auch bei Armamputationen anbringen und bietet die Möglichkeit, einen fühlenden und nach Gefühl zugreifenden Handersatz aus Stumpfende zu schaffen.

Scharff - Flensburg.

**456. Felix Bauer** (Wien), Eine Arbeitsprothese für kurze Vorderarmstümpfe. Mitteil. d. Vereins „Die Technik für die Kriegsinvaliden" 1917, Heft 6.

Die Prothese soll bei kurzen Unterarmstümpfen, welche nicht genügend Ellbogenkraft haben, um die an sich normale Leistungsfähigkeit des Oberarmes voll auszunutzen, beliebige Feststellung des Ellbogengelenkes in verschiedener Beugung ermöglichen und für leichte Arbeit das Gelenk frei beweglich lassen, was durch eine einfache Sperrvorrichtung geschehen kann. Die Prothese selbst hat die Form eines einfachen Bandapparates, die Unterarmschienen sind nach

Digitized by Google
Original from UNIVERSITY OF CALIFORNIA
Generated on 2019-10-16 13:19 GMT / http://hdl.handle.net/2027/uc1.b3774661
Public Domain in the United States, Google-digitized / http://www.hathitrust.org/access_use#pd-us-google

Erlacher im Sinne der Beugung leicht zurückgebogen, zur besseren Befestigung dient noch der Spitzysche Schnürfurchenriemen unterhalb des Deltoideusansatzes. Schasse - Berlin.

**457. Felix Bauer** (Wien). Vorschlag zur Normalisierung der Armprothese. Mitteilungen d. Vereins „Die Technik für die Kriegsinvaliden" 1917, Heft 7.

Die Prothese wäre in drei Teile zu zerlegen, die Stumpfhülse mit Aufhängevorrichtung, den Arbeitsansatz, das Zwischenstück. An der Hülse sind selbstverständlich die unstarren Teile nicht zu normalisieren, die Ansatzstücke müßten nach Berufen normalisiert werden. Das Zwischenstück ist entweder gelenkig (für Oberarmamputierte) oder starr (für Oberarm- und Unterarmamputierte). Vorteil der Zerlegung wäre besonders die Möglichkeit beliebiger Zusammenstellung, wie sie die jeweilige Art der Arbeit und die besondere Fähigkeit des Stumpfes erfordert. Eine solche Prothese ist eine Vereinigung von Arbeitsarm für Landwirtschaft und Handwerk, eventuell auch für kosmetische Zwecke mit Kunsthand zu versehen. Schasse - Berlin.

**458. Bethe,** Beiträge zum Problem der willkürlich beweglichen Prothesen. II. Uebungs- und Untersuchungsapparat für Armamputierte nach Kanalisierung der Muskelstümpfe (Operation nach Sauerbruch).

Bethe hat einen Apparat konstruiert, der dazu dienen soll, bei den nach Sauerbruch Amputierten in der Zeit zwischen dem Ausheilen der Kanäle und der Fertigstellung der Prothese die Muskelkraft zu üben, die Muskeln selbständig zu machen und das Muskelgefühl zu heben. Gleichzeitig ist der Apparat zur Untersuchung bestimmt, um die größte Hubhöhe, den günstigsten Hebelarm und dessen günstigsten Anfangswinkel festzustellen, sowie die Kraft der Muskulatur zu bestimmen. Scharff - Flensburg.

**459. Bethe,** Die Konstruktionsprinzipien willkürlich beweglicher Armprothesen. (Aerztl. Verein in Frankfurt a. M., 21. Mai 1917.) Münch. med. Wochenschr. 1917, 37.

Bethe bespricht die verschiedenen Verfahren, um Armprothesen willkürlich zu betätigen, besonders die kinetischen Operationen nach Vanghetti oder Sauerbruch, und stellt zwei von Sauerbruch operierte, bereits mit Prothesen ausgerüstete Einarmige vor, deren Leistungen schon recht beträchtliche sind. Scharff - Flensburg.

**460. Biel,** Die Befestigung künstlicher Arme. Archiv f. Orthop. Bd. 15, Heft 1.

Eine geschickte und übersichtliche Darstellung der wichtigsten Befestigungsarten künstlicher Arme, in der zunächst die Aufgaben der Befestigung am Stumpf im allgemeinen (Längsstützung, Geradstützung, Drehstützung) besprochen werden. Sodann folgt eine genaue, durch Abbildungen unterstützte Besprechung der einzelnen Befestigungsarten am Vorder- und Oberarmstumpf und bei Absetzung im Schultergelenk resp. sehr kurzem Oberarmstumpf. Auf Einzelheiten kann hier natürlich nicht eingegangen werden; es genügt der Hinweis, daß die Arbeit alles Wissenswerte enthält, rasche Orientierung ermöglicht und äußerst klar und verständlich ist. Pfeiffer - Frankfurt a. M.

**461. Blencke,** Beinamputierte. (Mediz. Gesellsch. zu Magdeburg, 29. März 1917.) Münch. med. Wochenschr. 1917, 35.

Digitized by Google
Original from UNIVERSITY OF CALIFORNIA
Generated on 2019-10-16 13:19 GMT / http://hdl.handle.net/2027/uc1.b3774661
Public Domain in the United States, Google-digitized / http://www.hathitrust.org/access_use#pd-us-google

Vorstellung von drei beidseitig Amputierten, die mit einfachen Lazarettbeinen tadellos gehen. Scharff - Flensburg.

**462. Blencke,** Falsches und Richtiges in der medikomechanischen Nachbehandlung unserer Kriegsverletzten. Münch. med. Wochenschr. 1917, Feldärztl. Beil. Nr. 29.

„Medikomechanik und Medikomechanik ist ein großer Unterschied", sagt Blencke ganz mit Recht und zeigt an einer Reihe von Beispielen, wie es kommt, daß in einem Fall trotz monatelanger Behandlung kein Erfolg erreicht wird, während dann bei demselben Falle an anderer Stelle in kurzer Zeit eine erhebliche Besserung erreicht wird. Es genügt nicht, medikomechanische Apparate aufzustellen und die Verwundeten „pendeln" zu lassen, die Ueberwachung und Aufsicht ist die erste Hauptsache. Das Personal muß gut geschult sein und Lust und Liebe und Ausdauer haben. Manche Fälle eignen sich nicht für medikomechanische Behandlung (Ankylosen!), in anderen Fällen sind erst Operationen nötig. Schädlich sind oft die „Surrogatapparate". Neben Apparatbehandlung ist fleißige manuelle Gymnastik nötig; vor allem müssen Bewegungsübungen möglichst frühzeitig einsetzen und die Gelenke nicht unnötig lange ruhiggestellt werden, um Versteifungen zu verhindern. Schädlich sind oft Universalapparate, weil zu kurze Zeit daran geübt wird. Außer der medikomechanischen Behandlung soll auch regelmäßiger Gebrauch der Gliedmaßen die Gelenke üben. Mit Recht weist Blencke darauf hin, wie schädlich es ist, wenn Verwundete wegen ganz unbedeutender Verletzungen immer die Hand in der Tasche behalten, wie es für die versteiften Gelenke des Armes viel nützlicher ist, wenn der Mann recht oft seinen Arm beim Grüßen an die Mütze bringen muß. Neben den Pendelapparaten sollen auch Heißluftapparate, Massage und Elektrizität und portative Redressionsapparate (Schedesche Schienen) benutzt werden. Blencke betont dann noch die Wichtigkeit der Lazarettwerkstätten und der ärztlichen Kontrolle. Die Arbeit ist für alle Aerzte, die sich mit Medikomechanik beschäftigen, und für ihr Hilfspersonal von großem Interesse.

Scharff - Flensburg.

**463. Castendyck,** Ein Vorschlag zur Verbesserung der künstlichen Hand. Zentralblatt f. chir. u. mech. Orthopäd., Bd. 10, Heft 6.

Castendyck regt an, zur Möglichkeit des selbständigen Greifens, Festhaltens und Loslassens die Kaumuskeln heranzuziehen. Es müßte von einer Mundklammer aus nach dem Greiforgan in einem dünnen biegsamen Rohr ein Stahldraht laufen, wie man ihn ähnlich zur Auslösung des Mechanismus von photographischen Apparaten findet. Durch seitliches Verschieben des unteren Teiles der Mundklammer gegen den oberen vermittelst einer Verzahnung müßte sich das Greiforgan in jeder Lage feststellen lassen. Die Klammer selbst müßte man an der Schulter in einem leicht mit dem Munde erreichbaren, herunterklappbaren Aufhängebügel anbringen. Pfeiffer - Frankfurt a. M.

**464. Ingenieur Artur Ehrenfest-Egger** (Wien), Normalisierte Kniegelenke und Knöchelachsen für Kunstbeine. Mitteil. d. Vereins „Die Technik für die Kriegsinvaliden" 1916, Heft 4.

Kurze Beschreibung der Normalien unter Beigabe von Zeichnungen.

Schasse - Berlin.

Digitized by Google
Original from UNIVERSITY OF CALIFORNIA
Generated on 2019-10-16 13:19 GMT / http://hdl.handle.net/2027/uc1.b3774661
Public Domain in the United States, Google-digitized / http://www.hathitrust.org/access_use#pd-us-google

**465. Zivilingenieur Art. Ehrenfest-Egger** und **Ingenieur Siegfr. Neutra.** Die Carnesarmprothese. Mitteil. d. Vereins „Die Technik für die Kriegsinvaliden" 1915, Heft 2.

Verfasser geben eine eingehende Beschreibung des Carnesarmes (Oberarm) an der Hand klarer Zeichnungen in natürlicher Größe. Bezüglich der Verwendbarkeit derselben für unsere Kriegsinvaliden kommen sie zu dem Schluß, daß sie für eine allgemeine Verwendung wegen der hohen Beanspruchungen praktischer Arbeit für die Dauer nicht geeignet ist, daß sie vielmehr nur ein wertvolles Ersatzglied für die sogenannten Intelligenzinvaliden darstellt, insbesondere aber nur für jene der wohlhabenden Stände. Schasse - Berlin.

**466. Ingenieur Ernst Feldscharek.** Dreharme. Mitteil. d. Vereins „Die Technik für die Kriegsinvaliden" 1916, Heft 5.

In den Versuchswerkstätten des Reservespitals 11 Wien wurden mehrere Verbesserungen schon bestehender Systeme und Neuerungen, um die Pro- und Supination des Unterarmes zur Betätigung des Daumens der Prothese auszunutzen, gemacht. So wurde z. B. die Unmöglichkeit, den festgehaltenen Gegenstand zu wenden, da die Drehbewegung des Armes für das Halten verbraucht war, ausgeschaltet durch ein mittels Druckknopf, Hebel oder dergleichen betätigtes gemeinsames Schaltorgan, welches die Antriebseinrichtung für die Fingerbewegung in der jeweiligen Lage sperrt und gleichzeitig die feststehende Verbindung zwischen Hand und Armschiene löst, so daß wohl die ganze Hand bewegt werden kann, aber nicht die einzelnen Finger. Diese Einrichtung wird an der Hand von Abbildungen beschrieben. Schasse - Berlin.

**467. Fischer,** Bewegungszugschienen für Oberschenkel- und Oberarmfrakturen. Münch. med. Wochenschr. 1917, Feldärztl. Beil. Nr. 28.

Abbildung und Beschreibung von drei einfachen Schienen, die es ermöglichen, die Streckbehandlung bei halber Beugung der Gelenke durchzuführen, Elektrisieren, Massieren und Verbandwechsel bei wirkendem Zug vorzunehmen und von Anfang an aktive und passive Bewegungen auszuführen. Eine Schiene dient zur Behandlung der Oberschenkelbrüche, die zweite ist für Oberarmbrüche im oberen und mittleren und die dritte für solche im unteren Drittel bestimmt. Mastisol und Heftpflaster werden bei diesen Schienen nicht gebraucht.

Scharff - Flensburg.

**468. Fischer,** Neuartige Prothese für Oberschenkelamputierte. (K. k. Gesellsch. d. Aerzte in Wien, 22. Juni 1917.) Münch. med. Wochenschr. 1917, 30.

Fischer hat in der Kniegelenksachse des künstlichen Beines eine halbkreisförmige Scheibe angebracht, deren Rand von den Backen eines kippenden Hebels sofort fest gepackt wird, wenn das Knie- und Fußgelenk gebeugt und belastet wird. Daher kann der Amputierte mit beweglichem Kniegelenk gehen, ohne in Gefahr zu kommen, dabei einzuknicken; er kann sich bei jeder Beugestellung des Kunstbeines auf dieses stützen. Der Mechanismus kann fabrikmäßig hergestellt und auch in fertigen Kunstbeinen angebracht werden.

Scharff - Flensburg.

**469. Frick,** Nochmals der Hackenbruchverband bei Knochenbrüchen. Münch. med. Wochenschr. 1917, Feldärztl. Beil. Nr. 36.

Digitized by Google
Original from UNIVERSITY OF CALIFORNIA
Generated on 2019-10-16 13:19 GMT / http://hdl.handle.net/2027/uc1.b3774661
Public Domain in the United States, Google-digitized / http://www.hathitrust.org/access_use#pd-us-google

Frick wendet sich besonders gegen Peters, der in Nr. 13 der Münch. med. Wochenschr. vom 27. März 1917 eine neue Streckschiene empfohlen hat und dabei angebliche Nachteile der Hackenbruchklammern hervorhebt. Demgegenüber betont Frick, daß er die Hackenbruchklammern gerade beim komplizierten Oberarmbruch mit bestem Erfolg angewendet hat. Er vertritt die Ansicht, daß die verschiedenen, im letzten Jahre veröffentlichten neuen Methoden der Bruchbehandlung dem Hackenbruchschen Verfahren nicht überlegen sind. Scharff - Flensburg.

**470. Gocht,** Ueber künstliche Beine. (Verein. ärztl. Gesellsch. zu Berlin, 25. Juli 1917.) Münch. med. Wochenschr. 1917, 33.

Gocht zeigt zehn Ersatzbeine, die bei einem Preisausschreiben der Berliner Gesellschaft für Chirurgiemechanik prämiiert wurden, dazu das Dr. Schäfersche Kunstbein und das in seinem Institut entstandene Bein. Den Anforderungen des Krieges entsprechend sind alle diese Beine so konstruiert, daß ihre einzelnen Teile in verschiedenen Größen auf Vorrat gearbeitet werden können. Dazu war es nötig, Normalmaße des Fußes, der Unter- und Oberschenkellängen, Waden- und Knieumfang zu bekommen. Gocht hat an 1300 Soldaten diese Messungen vorgenommen und danach sein Kunstbein in 5—6 Durchschnittsgrößen auf Vorrat arbeiten lassen. Scharff - Flensburg.

**471. Goetze,** Ein neuer Schienenextensionsapparat. Münch. med. Wochenschr. 1917, Feldärztl. Beil. Nr. 35.

Beschreibung und Abbildung einer Streckschiene, die besonders für Behandlung schwerer Oberschenkelbrüche bestimmt ist. Die Schiene wird von der Firma Baumgartel in Halle a. d. S. hergestellt. Scharff - Flensburg.

**472. Grund,** Ulnarislähmung. (Verein d. Aerzte in Halle a. d. S., 7. Februar 1917.) Münch. med. Wochenschr. 1917, 34.

Grund zeigt eine Stützschiene, bei der an eine die Mittelhand umspannende Spange Federn ansetzen, die bis zu dem Endglied des 2. bis 5. Fingers laufen. Dadurch können die Finger nahezu völlig gestreckt werden.

Scharff - Flensburg.

**473. Jaks,** Kunstglieder. (Mediz. Gesellsch. zu Leipzig, 15. Mai 1917.) Münch. med. Wochenschr. 1917, Nr. 34.

Jaks führt das von ihm erfundene Kunstbein und seinen künstlichen Arm vor. Der Träger des Kunstbeins hat nur einen kurzen Oberschenkelstumpf von 13 cm Länge, kann aber ohne Stock auf dem Jaksschen Bein sehr fest stehen und gehen und eine Last eine schiefe Ebene hinauf und hinunter tragen. Der Arm beruht auf dem Prinzip der Nürnberger Schere und zeichnet sich besonders durch den beweglichen, sehr kräftigen Finger aus. Scharff - Flensburg.

**474. Jaroschy,** Lähmungsapparat. (Verein Deutscher Aerzte in Prag, 26. Januar 1917.) Münch. med. Wochenschr. 1917, 35.

Der Apparat ist bestimmt für Plexuslähmung nach Schußverletzung. Die Ellbogenbeuger werden durch dem Ellbogengelenk des Apparates vorgelagerte Zugfedern ersetzt. Die seitlichen Schienen des Vorderarmteils werden entsprechend dem Handteller zusammengeführt und mit einer Einsteckvorrichtung für Arbeitsansätze versehen. Mit dem Apparat können leichtere Arbeiten verrichtet werden.

Scharff - Flensburg.

Digitized by Google Original from UNIVERSITY OF CALIFORNIA
Generated on 2019-10-16 13:19 GMT / http://hdl.handle.net/2027/uc1.b3774661
Public Domain in the United States, Google-digitized / http://www.hathitrust.org/access_use#pd-us-google

**475. Käßner,** Ein nach physiologischen Grundsätzen gebauter Kunstfuß. Zentralblatt f. chir. u. mech. Orthop. Bd. 11, Heft 1.

Der Käßnersche Kunstfuß soll sich sofort jeder Beschaffenheit des Bodens anpassen und dabei einen leichten elastischen und doch sicheren Gang gewährleisten. Er erreicht dies durch ein System von parallel verlaufenden, 2—3 mm starken Stahldrahtfedern, die nach der Form des Fußes gebogen sind und im Inneren des Fußes liegen. Fersenteil und Fußspitze sind mit ihnen gelenkig verbunden. Beim Gehen wird zuerst der Fersenteil belastet, dann beim Weiterschreiten das Fußgewölbe, das dadurch elastisch leicht abgeflacht wird. Dabei ist es gleichgültig, ob der Fuß bei unebenem Boden schief aufgesetzt wird, da infolge der Parallelität der Federn lediglich eine stärkere Belastung derjenigen Federn eintritt, die im Augenblick über der Unebenheit des Bodens liegen. Der Gang ist dadurch zugleich stets elastisch. — Hoffentlich ist dieser Fuß auch haltbar. Pfeiffer - Frankfurt a. M.

**476. Kaufmann,** Leichter Arbeitsarm für Oberarmamputierte. Zentralbl. f. chir. u. mech. Orthop. Bd. 10, Heft 7.

An dem Kaufmannschen Arm ist das Ellbogengelenk so konstruiert, daß der Sonntagsunterarm direkt abgenommen und durch verschieden lange Holzansätze ersetzt werden kann, an derem vorderen Ende das eigentliche Werkzeug angebracht ist. Das Ellbogengelenk ist um 3 Achsen drehbar resp. feststellbar. Die Feststellung und das Befestigen der Ansätze erfolgt gleichzeitig durch Anziehen der Flügelmutter. Der Arm ist leicht, einfach und billig, sowie leicht reparierbar. — Empfehlenswert erscheint auch die Schulterbefestigung, die aus vier rundgewalkten, wie Rollen wirkenden Lederschlaufen besteht, durch welche eine Darmsaite oder Lederschnur so geführt wird, daß sie bei allen Bewegungen beliebig gleiten kann. Bezugsquelle: Stortz und Raisig, München, Rosenheimer Straße 4 a. Pfeiffer - Frankfurt a. M.

**477. Krukenberg,** Notschiene für den ersten Verband bei Schußfrakturen. Münch. med. Wochenschr. 1917, Feldärztl. Beil. Nr. 25.

Beschreibung und Abbildung einer Notschiene, die aus einer doppelten Lage von waschbarem Drellstoff besteht, die in der Längsrichtung derart miteinander vernäht sind, daß eine Anzahl längsgestellter Taschen entstehen. In diese Taschen sind auswechselbare Korsettstangen eingelassen. Die Schiene wird ohne Polsterung über den Wundverband (Notverbandpäckchen) gelegt und mittels zweier an den Längsseiten angebrachter Bänder, die durch Schlitze des Drellbezugs verlaufen, zusammengeschnürt. Die Schiene ist sowohl für Verletzungen der oberen wie der unteren Gliedmaßen zu verwenden.

Scharff - Flensburg.

**478. Linnartz,** Falsches und Richtiges in der medikomechanischen Behandlung unserer Kriegsverletzten. (Bemerkung zu der Arbeit von Herrn Dr. Blencke in Nr. 29, 1917 der Münch. med. Wochenschr.) Münch. med. Wochenschr. 1917, 34.

Um die Verletzten zu zwingen, Hand, Finger und Ellbogen des verletzten Armes frühzeitig zu bewegen, empfiehlt Linnartz, den gesunden Arm durch einen starren Verband eine Zeitlang für den Gebrauch auszuschalten. Die beste Behandlung ist aber frühzeitige Berufsarbeit. Scharff - Flensburg.

Digitized by Google
Original from UNIVERSITY OF CALIFORNIA
Generated on 2019-10-16 13:19 GMT / http://hdl.handle.net/2027/uc1.b3774661
Public Domain in the United States, Google-digitized / http://www.hathitrust.org/access_use#pd-us-google

**479. Oberinspektor Ludwig Loos** (Reichenberg), Stützvorrichtung für Hänge-hände. Mitteil. d. Vereins „Die Technik für die Kriegsinvaliden" 1916, Heft 4.

Diese Radialisschiene besteht aus einer um den Unterarm zu legenden Ledermanschette und in sie eingesteckter Stahlschiene in Form eines unregelmäßigen T, deren Querbalken in die Hohlhand zu liegen kommt.

Schasse - Berlin.

**480. Ingenieur Artur Mestitz** (Wien), Ueber Normalisierung von Behelfsprothesen. Mitteil. d. Vereins „Die Technik für die Kriegsinvaliden" 1917, Heft 6.

Des großen Bedarfs an Behelfsbeinprothesen wegen hat man in Wien diese auch für fabrikmäßige Herstellung normalisiert, wobei die Mehrzahl der Teile als Preßteile erzeugt werden können, die sich durch große Einfachheit auszeichnen, und dann von Hand in jedem Falle angepaßt werden unter Regelung der Länge. Die beschriebene Oberschenkelprothese ist die bekannte von Spitzy mit $3^1/_2$ cm nach hinten verlagertem Knie und fester Sohlenplatte ohne Fußgelenk, jedoch wird ein auswechselbarer Holzfuß extra dazu gegeben.

Schasse - Berlin.

**481. Meyburg,** Ein neuer Fuß für Lernbeine. Münch. med. Wochenschr. 1917, Feldärztl. Beil. Nr. 36.

Um die Lernbeine den Endbeinen möglichst ähnlich zu machen, hat Meyburg einen Holzfuß anfertigen lassen, der aus drei Teilen besteht, einem Knöchelteil, in dem die Seitenschienen eingelassen sind, einem Sohlenteil und einem Zehenteil. Fuß- und Knöchelteil werden durch die Seitenschienen und den kräftigen durchgehenden Gelenkbolzen so gehalten, daß sie sich nicht berühren. Zwei kräftige Zugfedern halten den Fuß in leichter Spitzfußstellung. Das Zehengelenk ist mit hölzerner Führung geschnitzt, Verbindung und Bewegung werden durch zwei in die Sohle eingelassene Stahlbänder bewirkt. Der Fuß hat also bewegliches Knöchel- und Zehengelenk, ermöglicht gutes Abwickeln des Fußes und Auftreten mit ganzer Sohle auch beim Bergabgehen. Der Fuß wird von der orthopädischen Nebenabteilung Trier zur Ansicht geschickt.

Scharff - Flensburg.

**482. Möhring,** Eine Stützschiene bei Radialis- und anderen Fingerlähmungen mit einigen neuen Eigenschaften. Münch. med. Wochenschr. 1917, Feldärztliche Beil. Nr. 41.

Die Schiene besteht aus der Vorderarmmanschette und der herzförmigen Eisenplatte auf dem Handrücken, die durch eine kräftige, aufwärtsgebogene Heußnersche Spirale miteinander verbunden sind. An der Eisenplatte sind Fingerfedern aus 1 mm starkem, federhartem Stahldraht befestigt, die entsprechend den Gelenken zu einer einfachen oder doppelten Schlinge gerollt sind. Diese Schlingen kommen neben die Gelenke zu liegen; die Fingerauflage wird aus demselben fortlaufenden Draht geschaffen, indem man ihn einmal, halbrinnenförmig gebogen, unter dem Finger quer hin- und zurückführt.

Scharff - Flensburg.

**483. Müller,** Die Uebungsbahn für Beinamputierte und Beinverletzte im Reservelazarett Landwehroffizierskasino Charlottenburg. Münch. med. Wochenschr. 1917, Feldärztl. Beil. Nr. 36.

Digitized by Google
Original from UNIVERSITY OF CALIFORNIA
Generated on 2019-10-16 13:19 GMT / http://hdl.handle.net/2027/uc1.b3774661
Public Domain in the United States, Google-digitized / http://www.hathitrust.org/access_use#pd-us-google

Beschreibung und Abbildung der Uebungsbahn mit Angabe der Bedingungen, die die Verwundeten erfüllt haben müssen, ehe sie aus dem Lazarett entlassen werden. Scharff - Flensburg.

**484. Georg Müller,** Zur Behandlung ausgedehnter Oberarmresektionen. Die Therapie der Gegenwart 1917, Heft 6.

Ein Soldat, dem wegen Granatverletzung der Oberarmknochen einschließlich Kopf in Ausdehnung von etwa 11 cm entfernt worden war, wurde mit einem orthopädischen Apparat behandelt, der aus einer Oberarmhülse besteht, die durch ein Doppelscharnier mit einem die kranke Schulter umgreifenden Kummet und, um ein Durchschlüpfen des Armes durch die Oberarmhülse zu verhüten, mit einer kurzen Unterarmhülse verbunden ist. Diese Verbindung ist, um Pro- und Supination zu ermöglichen, nicht starr, sondern durch zwei fest angespannte Riemen bewerkstelligt. Eine das Schulterscharnier übergreifende Feder stellt den Arm, da der Deltamuskel fehlt, in Abduktion von etwa 45°, welche der Patient aktiv mit seinem gut erhaltenen Pectoralis überwinden kann, das proximale Humerusende wird durch den Apparat fest in die Pfanne gedrückt.

Schasse - Berlin.

**485. Ingenieur Siegfried Neutra** (Wien), Arbeitsarme für Oberarmamputierte. Mitteilungen d. Vereins „Die Technik für die Kriegsinvaliden" 1917, Heft 7.

Es wäre verfehlt, heute schon ein endgültiges Urteil über die wirkliche Brauchbarkeit von Arbeitsarmsystemen fällen zu wollen, zumal die Praxis sehr wohl etwas rechtfertigen kann, was die Theorie ablehnen würde. Nach allgemeinen Bemerkungen werden als Typen für Arme mit Gelenken mit Reibungsgesperre der Jagenbergarm, Rota-Arm, Wienerarm, für Arme mit Klemmgesperre der Arbeitsarm „Ortoproban" (System Soukup), als Typus für Zahngesperre der Arbeitsarm der Versuchs- und Lehrwerkstatt des Vereins „Technik für Kriegsinvalide", der Arbeitsarm von Koloman Rath, der Siemens-Schuckert-Arm eingehend beschrieben an der Hand von Konstruktionszeichnungen.

Schasse - Berlin.

**486. Nieny,** Sauerbruchprothesen. (Aerztl. Verein in Hamburg, 19. Juni 1917.) Münch. med. Wochenschr. 1917, 27.

Vorstellung von 6 Soldaten mit Sauerbruchprothesen am Ober- und Unterarm und ausgezeichnetem Erfolg bei einem Oberschenkelamputierten.

Scharff - Flensburg.

**487. Payr,** Peroneusschuh. (Mediz. Gesellsch. zu Leipzig, 26. Juni 1917.) Münch. med. Wochenschr. 1917, 39.

Der Schnürstiefel ist mit einer kräftigen, etwa 2 mm dicken, $2^1/_2$ cm breiten Feder aus bestem Uhrfederstahl von annähernd rechtwinkliger Biegung versehen. Der eine Schenkel der Feder liegt an der Hinterseite des Stiefels, der andere zieht um die Ferse nach vorn umbiegend zwischen Brand und eigentlicher Sohle nach vorn gegen das Köpfchen des IV. und V. Mittelfußknochens. Durch den Stiefel werden die Folgen der Peroneuslähmung völlig behoben.

Scharff - Flensburg.

**488. Perthes** und **Jüngling,** Ueber Ergänzungsprothesen bei Versteifung sämtlicher Finger. Münch. med. Wochenschr. 1917, Feldärztl. Beil. Nr. 37.

Digitized by Google
Original from UNIVERSITY OF CALIFORNIA
Generated on 2019-10-16 13:19 GMT / http://hdl.handle.net/2027/uc1.b3774661
Public Domain in the United States, Google-digitized / http://www.hathitrust.org/access_use#pd-us-google

Walcher hat den von ihm aus dem peripheren Teil eines langen Vorderarmstumpfes gebildeten „künstlichen Daumen" durch eine Prothese zu einer Art willkürlich beweglicher künstlicher Arbeitshand ergänzt. Verfasser haben nun diese Prothese Walchers so umgestaltet, daß sie zur Verbesserung der Arbeitsfähigkeit bei Versteifung aller Finger verwendet werden kann. Die Prothese besteht aus einer, der Hohlhand gegenüberliegenden, etwa 2 cm breiten Eisenplatte, die eine zur Aufnahme eines Spatens, einer Hacke oder Sense dienende Auskehlung erhält. Ein etwas breiterer Fortsatz reicht bis zu den Fingern und ermöglicht ihnen das Festhalten von leichten Gegenständen. Die Handplatte ist an einer oberhalb des Handgelenks angelegten Manschette angebracht, die wieder an einer Oberarmhülse Halt findet. Vorderarm- und Oberarmteil sind nach Walcher durch Stahlstäbe verbunden, die im Kugelgelenk bewegliche Drehbewegungen des Vorderarms gestatten. Die Beugung und Streckung im Handgelenk wird nun zum Greifen und Halten und Wiederloslassen ausgenutzt.

Scharff - Flensburg.

**489. Dipl.-Ing. Koloman Ráth** (Budapest), Neuartiges Kunstbein. Mitteil. d. Vereins „Die Technik für die Kriegsinvaliden" 1916, Heft 3.

Bei der Konstruktion dieses Kunstbeines, welches durch ein in der Mitte befindliches, stützendes Rohr das Traggerüst des natürlichen Beines nachahmt, ist besonderer Wert auf Einfachheit der Herstellung und Reparatur (fabrikmäßige Normalisierung), Standfestigkeit und Dauerhaftigkeit bei hinreichender Leichtigkeit gelegt. Es wird an der Hand von Zeichnungen beschrieben; seine Vorstellung erfolgte bereits auf dem Orthopädenkongreß 1916 in Berlin.

**490. Riedinger,** Ueber Arbeitsarme. Archiv f. Orthop. Bd. 14, Heft 4.

Beschreibung nützlicher und erprobter Arbeitsarme und Winke über praktische Konstruktionen zur Auswechslung der Ansätze und zur Befestigung am Stumpf. Man sieht auch hier wieder bestätigt, daß für verschiedenartige Arbeiter verschiedene Arme nötig resp. zweckmäßig sind. Aus der Fülle der Anregungen, welche die Riedingersche Arbeit bietet, sei hier eine Forderung erwähnt, die vielfach nicht beachtet wird, daß nämlich die Achse der Scharniergelenke für den Ellenbogen exzentrisch vorn liegen muß. Riedinger empfiehlt ferner, Arbeitsarme nicht in Schmuckarme umzuwandeln, sondern lieber einen Schmuckarm außer dem Arbeitsarm zu geben. Als zweckmäßig hat es sich erwiesen, den Amputierten eine zu ihrem Arbeitsarm gehörige, einfach und billig herzustellende, unzerbrechliche Hand zu verschaffen. Sie kann aus einem mit Hanf umwickelten Drahtgerippe bestehen; der Hanf wird mit Bindfäden umschnürt, über das Ganze kommt ein Handschuh. Wiederum wird mit Recht empfohlen, die Amputierten einige Wochen bis zur Entlassung in dem Lazarett angegliederten Uebungswerkstätten, womöglich auch mit landwirtschaftlichen Arbeiten zu beschäftigen.

Pfeiffer - Frankfurt a. M.

**491. v. Salis,** Ein neuer Apparat zur Mobilisierung versteifter Fuß- und Handgelenke mit gesonderter Vorrichtung zu Pro- und Supinationsbewegungen. Zentralbl. f. chir. u. mech. Orthop. Bd. 11, Heft 6.

Der Zweck des Apparates ist in der Ueberschrift angegeben. Er ist für Hand- und Motorantrieb eingerichtet; der Fuß wird durch ihn in oszillierende oder kreisende Bewegung versetzt, je nachdem eine Arretiervorrichtung in An-

Digitized by Google Original from UNIVERSITY OF CALIFORNIA
Generated on 2019-10-16 13:19 GMT / http://hdl.handle.net/2027/uc1.b3774661
Public Domain in the United States, Google-digitized / http://www.hathitrust.org/access_use#pd-us-google

wendung kommt oder nicht. Lieferant: Klingelfuß & Komp., Basel. Preis: 250—280 Franken. Pfeiffer - Frankfurt a. M.

**492. v. Salis,** Neuer Universalapparat zur Mobilisierung sämtlicher Gelenke. Münch. med. Wochenschr. 1917, Feldärztl. Beil. Nr. 40.

Beschreibung und Abbildung eines einfachen Universalapparates, dessen sämtliche Mechanismen und Zubehörteile (Stütz- und Sitzbretter) an ein und demselben kräftigen Tragbrett montiert werden. Die einzelnen Mechanismen sind altbekannten Modellen nachgebildet. Scharff - Flensburg.

**493. Schanz,** Vorstellung eines Patienten mit doppelseitiger, hoher Oberschenkelamputation mit Prothesen. (Gesellsch. f. Natur- u. Heilkunde zu Dresden, 15. Dez. 1916.) Münch. med. Wochenschr. 1917, 25.

Der Patient hat zuerst niedrige Gehgestelle erhalten, die allmählich erhöht wurden. Jetzt ist die regelrechte Beinlänge erreicht und Patient geht an zwei Stöcken flott und sicher. Ein ergiebiger Schritt wird durch eine neue Fußkonstruktion, den Schanzschen Rollschuh, erreicht.

Scharff - Flensburg.

**494. Schede,** Ausnützung des eigenen Gewichtes zur Mobilisation versteifter Gelenke. Münch. med. Wochenschr. 1917, Feldärztl. Beil. Nr. 30.

Um die bei Gelenkversteifungen verkürzten Sehnen und Bänder zu dehnen und zugleich den Widerstand der Muskulatur auszuschalten, hat Schede einige Apparate konstruiert, bei denen er die Schwerkraft der Gliedmaßen ausnützt, um eine allmähliche Dehnung der verkürzten Sehnen und Bänder zu erreichen und dadurch die versteiften Gelenke wieder beweglich zu machen. Es werden beschrieben und abgebildet: 1. Apparat zur Behandlung der Streckkontraktur des Kniegelenks, 2. Apparat zur Behandlung der Beugekontraktur des Kniegelenks, 3. Apparat für das Redressement des Spitzfußes. Bei allen Apparaten wirkt neben der Schwerkraft zugleich noch Extension.

Scharff - Flensburg.

**495. Hans Spitzy,** Eine Schiene für Quadricepslähmung. Mitteil. d. Vereins „Die Technik für die Kriegsinvaliden" 1917, Heft 9.

Die in einer Unterschenkeldoppelschiene mit vorderem Anschlag im Knöchelgelenk bestehende Vorrichtung, an welcher zwecks größerer Stabilität das Fußstück am inneren und äußeren Fußende bis zur Fußspitze verläuft und die obere Verbindung beider Schienen durch einen vor der Tuberositas tibiae liegenden Halbbügel gebildet wird, zwingt den Patienten, infolge leichter Spitzfußstellung das Knie stark durchzudrücken, was durch Vorlegen des Körpers geschieht. Am zweckmäßigsten hat sich eine Winkelstellung von 100—110° für den Spitzfuß erwiesen. Schasse - Berlin.

**496. Wildt,** Zusammenstellung von Gelenkübungsapparaten in strahlenförmig von einer Mittelachse ausgehenden Segmenten. Münch. med. Wochenschr. 1917, Feldärztl. Beil. Nr. 46.

Abbildung und Beschreibung einer Einrichtung, bei der die verschiedenen Apparate in strahlenförmig von einer Mittelachse ausgehende Segmente eingebaut sind. Die Breite eines so zusammengestellten Apparates mit 8 Uebungsfächern beträgt 90 cm, die Höhe 120 cm. Der Apparat nimmt also nicht viel Raum in

Digitized by Google
Original from UNIVERSITY OF CALIFORNIA
Generated on 2019-10-16 13:19 GMT / http://hdl.handle.net/2027/uc1.b3774661
Public Domain in the United States, Google-digitized / http://www.hathitrust.org/access_use#pd-us-google

Anspruch. Eine Befestigung unten am Boden ist nicht nötig; der Apparat kann leicht transportiert werden. Scharff - Flensburg.

**497. Wolff,** Schuhe mit Korrekturvorrichtungen bei Fußlähmungen. Münch. med. Wochenschr. 1917, Feldärztl. Beil. Nr. 30.

Beschreibung und Abbildung eines neuen „Peroneusschuhs". An dem Schnürstiefel ist in üblicher Weise ein Unterschenkelschienapparat angebracht. An dem Bügel unter der Gelenkmutter ist ein nach vorn etwa 20 mm abstehendes Aermchen angebracht, das am freien Ende mit einer kleinen Schraube versehen ist. Auf der Schiene, 60 mm über der Gelenkmitte, ist ebenfalls eine kleine Schraube angebracht. Zwischen beiden Schrauben wird eine Spiralfeder aus $1^1/_4$ mm starkem gehärtetem Gußstahldraht angespannt, die ständig einen Zug im Sinne der Dorsalflexion des Fußes ausübt. Je nach dem Grade der Lähmung kann diese Feder an der Außenschiene allein oder beiderseits angebracht werden. Die Befestigung der Feder mit Schrauben ermöglicht ein leichtes Auswechseln der Feder durch den Besitzer des Schuhes selbst. Scharff - Flensburg.

**Adam,** Diathermie und Medikomechanik **503.**
**Bauer,** Arbeitsprothesen für Oberarmstümpfe **572.**
**Bryk,** Prothesenprüfung **411.**
**Feldscharek,** Kombinierte Unterarmprothese **576.**
**Fränkel,** Kontrakturenbehandlung **531.**
**Glaessner,** Exartikulationsarm **578.**

## 8. Massage. Gymnastik.

**498. R. Friedländer,** Zur Uebungsbehandlung der tabischen Ataxie. Zeitschr. f. physik. u. diätet. Ther. 1917, Heft 2.

Zur Uebungsbehandlung tabischer Ataxie bedarf man keiner besonderen Apparate, welche namentlich für Uebung der unteren Extremitäten eher schädlich als nützlich sind. Die Uebung an Apparaten erfordert im Verhältnis zu dem, was an Besserung der Koordination erreicht wird, viel zu großen Kraftaufwand, was, da dem Tabiker das Ermüdungsgefühl zum großen Teil fehlt, gar zu leicht zu Ueberanstrengungen führt. Der Tabiker soll keine Kraftübungen, sondern Geschicklichkeitsübungen machen, er soll vor allem wieder gehen lernen, wozu unbedingt der Einzelunterricht unter Aufsicht des Arztes nötig ist. Der ataktische Gang setzt sich zusammen aus durch Ausfall bewußter sensibler Merkmale bedingter Koordinationsstörung der Einzelbewegungen und aus den Symptomen der Hypotonie der Muskeln und der Gleichgewichtsstörung, welche mit dem Ausfall unbewußter sensibler Merkmale zusammenhängt. Von diesen ist die Hypotonie am wenigsten der Uebungsbehandlung zugängig. Bei den Uebungen dürfen Stöcke nicht benutzt werden, der Gehstuhl ist unzweckmäßig. Die Uebungen, welche am besten langsam nach Zählen vorzunehmen sind und etwa 2mal täglich 20 Minuten mit Ruhepausen dauern, müssen systematisch vom Leichten zum Schwereren fortschreiten, außerhalb der Uebungen soll der Patient möglichst wenig gehen, dagegen viel liegen, am besten im Freien. Die Behandlung muß wenigstens ein Vierteljahr dauern. „Der Schwerpunkt der Uebungsbehand-

Digitized by Google
Original from UNIVERSITY OF CALIFORNIA
Generated on 2019-10-16 13:19 GMT / http://hdl.handle.net/2027/uc1.b3774661
Public Domain in the United States, Google-digitized / http://www.hathitrust.org/access_use#pd-us-google

lungen beim Tabiker liegt in den Schwerpunktsübungen." Friedländer gibt eine kurze Beschreibung seiner Methode der Steh- und Gehübungen. Uebungen im Liegen und Sitzen sind nur als Vorübungen zweckmäßig, denn die Hauptsache ist, daß der Tabiker wieder gehen lernt, nicht aber, daß er im Liegen mit den Beinen Kreise beschreiben kann. Mit gleichzeitigen anderen Behandlungsmethoden muß man vorsichtig sein. Schasse - Berlin.

**499. Leu** und **Mallwitz,** Leibesübungen als Heilverfahren für Kriegsbeschädigte. (Kriegsärztl. Abend zu Berlin, 30. Oktober 1917.) Münch. med. Wochenschrift 1917, Nr. 46.

Leu vertritt die Ansicht, daß die Erfahrungen mit der mediko-mechanischen Behandlung schon vor dem Kriege ungünstige gewesen sind und daß die mediko-mechanische Behandlung nur ein Notbehelf, kein Ersatz der aktiven Behandlung ist. Besonders bei Kriegsverletzten übertreffen die Leibesübungen alle übrigen Behandlungsmethoden an Bedeutung. Mallwitz zeigt in Bildern die Einrichtungen des Lazaretts Görden. Die Uebungen bestehen in Handgranaten- und Speerwerfen, Springen, Baden und Rudern. Scharff - Flensburg.

**500. J. H. Lubinus** (Kiel), Lehrbuch der medizinischen Gymnastik. Mit 177 Abbildungen im Text. Wiesbaden 1917, Verlag von J. F. Bergmann.

Der Verfasser ist bekannt als der Leiter der staatlich genehmigten Lehranstalt für Heilgymnastik in Kiel, die es sich zur Aufgabe gestellt hat, deutsche Heilgymnastinnen auszubilden, nachdem die Schweden und Schwedinnen lange Jahre hindurch nahezu ausschließlich die heilgymnastische Praxis in Deutschland beherrscht haben. Man kann dem, was der Verfasser über die Notwendigkeit und Existenzberechtigung des Standes der deutschen Heilgymnastinnen sagt, zustimmen, denn es ist in der Tat ausgeschlossen, daß der Arzt diese zeit- und kraftraubende Behandlungsweise selbst bei allen seinen Patienten durchführt. In dem vorliegenden Buche hat Lubinus nunmehr in erster Reihe den hohen physiologischen Wert der Bewegungstherapie dargestellt und die besten und gebräuchlichsten Uebungen, nicht aber alle möglichen, dafür ausgesucht. Wer als Arzt das Buch studiert, wird nicht nur Gelegenheit haben, seine eigenen Anschauungen und Kenntnisse zu erweitern, ja manchmal von Grund aus umzuändern, sondern wird auch ein Bild darüber bekommen, was er einer ordnungsgemäß durchgebildeten Heilgymnastin, d. h. einem gebildeten Mädchen, das in zweijährigem Studium seinen Beruf von Grund aus erlernt hat und in keiner Weise mit einer sog. Masseuse zu verwechseln ist, zumuten darf und was eine solche Hilfskraft ihm bei der Behandlung im Interesse seiner Kranken nützen kann. Nach den notwendigen allgemeinen Einleitungen werden dann sämtliche Krankheitsbilder im einzelnen erörtert und zwar sowohl orthopädische wie chirurgische und innere Krankheiten, und bei den wichtigsten Erkrankungen wertvolle Behandlungsrezepte mitgeteilt.

Biesalski-Berlin-Zehlendorf.

**501. J. v. Mikulicz** und **Valeska Tomasczewski,** Orthopädische Gymnastik gegen Rückgratsverkrümmungen und schlechte Körperhaltung. 4. Aufl. Jena 1917, Verlag Gustav Fischer. Preis brosch. M. 3.—, geb. M. 4.50.

Frau Tomasczewski, Leiterin einer orthopädischen Turnanstalt in Breslau, hat die 4. Auflage dieser „Anleitung für Aerzte und Erzieher" unver-

Digitized by Google
Original from UNIVERSITY OF CALIFORNIA
Generated on 2019-10-16 13:19 GMT / http://hdl.handle.net/2027/uc1.b3774661
Public Domain in the United States, Google-digitized / http://www.hathitrust.org/access_use#pd-us-google

ändert herausgegeben. Die Einleitung über Ursache und Wesen der Skoliosen, sowie Prophylaxe und Therapie stammt noch aus der Feder v. Mikulicz'. Bekannt ist die eingehende Beschreibung der einzelnen Uebungen, die nach genau festgelegten Kommandos erfolgen. In den Abbildungen sind die Patienten mit unbekleidetem Oberkörper bei den Uebungen dargestellt, aber leider weist die Verfasserin darauf hin, daß sie beim Turnen vollständig bekleidet sein sollen!

Schasse - Berlin.

**502. Willem Smitt,** Bericht über die Einrichtungen für manuelle Medikomechanik (manuelle Krankengymnastik) im Königreich Sachsen. Zeitschr. f. physik. u. diätet. Ther. 1917, Heft 3.

Im September 1914 richtete Smitt in Dresden als Fachbeirat eine Abteilung für Massage und manuelle Krankengymnastik ein, die sich aus kleinsten Anfängen sehr schnell entwickelte. Bald wurden auf seine Anregung durch die Medizinalabteilung in allen sächsischen Garnisonen ähnliche Abteilungen eingerichtet, deren Aerzte und Personal bei ihm in Dresden dafür besonders ausgebildet waren. Auch der Landesausschuß der Vereine vom Roten Kreuz in Sachsen wandte sich an ihn, um auch in Vereinslazaretten eine große Zahl solcher Abteilungen zu gründen, in denen weibliche Hilfskräfte wirken, die für diese Art der Behandlung besonders ausgebildet sind. Die manuelle Gymnastik hat manche Vorteile vor der maschinellen, so z. B. kann dabei besser individualisiert werden, sie ist billiger und kann mit ausgebildetem Personal überall ausgeübt werden, so besonders auch an bettlägerigen Kranken. Personal ist jetzt durch die vielen freiwilligen Hilfskräfte reichlich vorhanden.

Schasse - Berlin.

---

## 9. Physikalische Heilmethoden. Wasser, Wärme, Licht.

**503. H. Adam** (Berlin). Diathermie im Pendelapparat zur Mobilisation versteifter Gelenke und Weichteile, Diathermie und Ueberdruckatmung in der pneumatischen Kammer zur Mobilisation pleuritischer Verklebungen und Verwachsungen. Zeitschr. f. physik. u. diätet. Ther. 1917, Heft 8.

Gleichzeitige Anwendung von Diathermie und Pendelapparat hat sich ausgezeichnet bewährt. Da gleich nach der Abkühlung die Beweglichkeit wieder schlechter wird, ergibt sich der gute Erfolg des Pendelns bei gleichzeitiger Wärmeanwendung. Für die Methode eignen sich besonders die Diathermieapparate von Siemens und Halske mit den neuen Verteilerwiderständen, welche der Patient selbst regulieren kann, nach Kowarschik fixierte Bleielektroden und die Caroschen Minimopendelapparate. Besonders bemerkenswert ist die Kürze der Zeit, in der die kombinierte Behandlung wirksam ist, wo andere Methoden versagten.

Bei der Behandlung schrumpfender Pleuritiden lindert vorausgeschickte Diathermie den infolge der Uebung auftretenden Dehnungsschmerz ganz außerordentlich; vorzüglich wirkt auch Diathermie im Verein mit Einatmung von komprimierter Luft in der pneumatischen Kammer, womit man jedoch nicht früher als 14 Tage nach dem Aufstehen beginnen soll. Beim Verdacht auf Tuberkulose ist Diathermie nicht anzuwenden.

Schasse - Berlin.

Digitized by Google
Original from UNIVERSITY OF CALIFORNIA
Generated on 2019-10-16 13:19 GMT / http://hdl.handle.net/2027/uc1.b3774661
Public Domain in the United States, Google-digitized / http://www.hathitrust.org/access_use#pd-us-google

**504. O. Bernhard** (St. Moritz), Sonnenlichtbehandlung in der Chirurgie. Mit 118 teils farbigen Textabbildungen. Stuttgart 1917, Verlag Ferdinand Enke.

Das Buch ist eine Erweiterung und Fortsetzung des im gleichen Verlag 1912 erschienenen Buches „Heliotherapie im Hochgebirge, mit besonderer Berücksichtigung der Behandlung der chirurgischen Tuberkulose" vom gleichen Verfasser. Nach einer geschichtlichen Einleitung und einer Darlegung der Lichtbiologie sowie der Sonnenlichtpathologie werden die verschiedenen Arten der Sonnenlichttherapie besprochen, und ebenso auch kurz die Therapie mit künstlichen Lichtquellen einschließlich des Röntgenlichtes erwähnt. Ein weiterer Abschnitt geht auf das Klimatologische ein und erörtert die Unterschiede zwischen Ebenen-, Seen- und Höhenklima, sowie ihre Einflüsse auf die Sonnenbehandlung. Insbesondere stellt der Verfasser eingehend die Einwirkung des Hochgebirges auf den Menschen dar. Ein sehr großer Abschnitt behandelt die Indikationen für die Sonnenlichtbehandlung, ein sehr wichtiges und vielerörtertes Thema. Nach einer Erörterung der Erfolge und einer Erklärung der Behandlung, sowie einer Darstellung der Technik und der dabei anzuwendenden Nebenhilfsmittel (orthopädische, operative, medizinische Maßnahmen) werden dann die einzelnen Organe im besonderen genau durchgenommen. Zahlreiche gute Bilder erläutern und vervollständigen den Text. Den Schluß bildet ein ausgiebiges Literaturverzeichnis.

Große Erfahrung des Verfassers auf dem abgehandelten Gebiet gibt dem Buche eine stark persönliche, aber für den Leser erfreuliche Note. Es enthält wohl alles, was zurzeit über dieses wichtige Gebiet gesagt werden kann, und wer es durcharbeitet, nimmt vor allen Dingen den Eindruck mit, daß eben nicht nur die chirurgische Tuberkulose, sondern auch zahlreiche andere chirurgische Erkrankungen, wie jede Art der Hautverletzung und des Knochenbruchs, durch das Sonnenlicht bei zweckmäßiger Behandlung günstig beeinflußt wird.

Biesalski - Berlin-Zehlendorf.

**505. Ingenieur Hans Richard Hohlweg** (Wien), Technische Erfahrungen über Anwendung der Diathermie bei Kriegserkrankungen. Zeitschr. f. physik. u. diätet Therapie 1917, Heft 9.

Verfasser schildert das in einem Lazarett einer Etappeninspektion geübte Diathermieverfahren, wobei nach dem Vorgang von Bucky und Kowarschik Metallelektroden, die vor dem Gebrauch mit Seifenspiritus abgerieben werden, benutzt wurden und der Diathermieapparat von Siemens und Halske sich als allen modernen Anforderungen gewachsen erwies. Neben einer kurzen Schilderung der Anwendung bei einzelnen Krankheiten wird noch eine Tabelle der benutzten mittleren Stromstärken und ein als zweckmäßig erprobtes Behandlungsschema für größere Betriebe gebracht. Schasse - Berlin.

**506. Fritz Schanz,** Licht als Heilmittel. Zeitschr. f. physik. u. diätet. Ther. 1917, Heft 5.

Obwohl die Lichtbehandlung schon bis in das graue Altertum zurückreicht, fehlt uns doch auch heute noch genaue Kenntnis über die Wirkungsweise desselben und die einschlägigen Heilfaktoren. Der verschiedene Gehalt des Lichtes an kurzwelligen Strahlen in der (natürlichen) Höhensonne und der Sonne in der Ebene bedingt die Verschiedenheit der Heilerfolge. Wenn im Hochgebirge das



Digitized by Google
Original from UNIVERSITY OF CALIFORNIA
Generated on 2019-10-16 13:19 GMT / http://hdl.handle.net/2027/uc1.b3774661
Public Domain in the United States, Google-digitized / http://www.hathitrust.org/access_use#pd-us-google

Tageslicht so viel an ultravioletten Strahlen verloren hat, daß es nicht mehr entzündungserregend auf die Haut wirkt, d. h. im Winter, hat man dort das beste Licht für die Allgemeinbehandlung. Aus dieser Erkenntnis heraus müssen wir Versuche anstellen, ob wir nicht ähnliche Wirkungen mit künstlichen Lichtquellen erreichen können. Die Quarzlampe mit ihrem Glühlampenring weicht am meisten von allen für die Beleuchtung gebrauchten Lichtquellen von dem Sonnenlicht ab. Dem diskontinuierlichen Bandenspektrum der Quarzlampe fehlt auf der langwelligen Seite das ganze rote Licht, während es auf der kurzwelligen Seite einen großen Ueberschuß an Strahlen hat, die im Sonnenspektrum gar nicht enthalten sind. Dieser Strahlenüberschuß ist der Hauptfehler der künstlichen „Höhensonne" und erregt vor allem die Entzündungserscheinungen auf der Haut. Man könnte das Quarzlicht durch Gläser, die ihm einen großen Teil der ultravioletten Strahlen entziehen, dem Sonnenlicht im Hochgebirge ähnlicher und für die Therapie geeigneter machen. Besser noch eignet sich das Licht der offenen Bogenlampe, welches, wenn man es durch ein Glas filtriert, das bei einer Wellenlänge von 300 $\mu\mu$ das Spektrum abschneidet, die im Sonnenlicht wirksamen Strahlen reichlich enthält. Bei Lichtbädern müßte man die Helligkeit des Tageslichtes neben dem künstlichen Licht verwenden in gegen die Atmosphäre leicht abschließbaren, gut heizbaren Räumen, in die wie beim photographischen Atelier das Tageslicht durch für Ultraviolett gut durchlässige Gläser ausgiebig eintreten kann. Dabei müßte das Tageslicht durch künstliche Lichtquellen bis 300 $\mu\mu$ Wellenlänge angereichert werden. In Mittelgebirgen, der Ebene, an der See sind noch Faktoren vorhanden, die dem Hochgebirge fehlen und die höchstwahrscheinlich die Lichtwirkung auf den Organismus steigern. So werden z. B. durch Mineralwassertrinkkuren, Seebäder dem Organismus Stoffe zugeführt, die ihn nach Art von Katalysatoren für die Lichtwirkung empfänglicher machen.

Schasse - Berlin.

**507. Thedering** (Oldenburg), Quarzsonne als Antipyretikum. Zeitschr. f. physik. u. diätet. Ther. 1917, Heft 7.

Aus den Untersuchungen über die Beeinflussung normaler und fieberhafter Temperatur durch Quarzlichtbäder geht hervor, daß, während ein einfaches Luftbad bei warmer Zimmertemperatur (20—23° C.) einen merklich abkühlenden Einfluß auf die Körperwärme nicht ausübt, die normale Körpertemperatur durch $^1/_2$stündiges Quarzlichtbad um 0,3° C. im Mittel herabgesetzt wird, bei Fiebertemperatur die Herabsetzung im Verhältnis zur Höhe der Temperatur vor dem Lichtbade steigt. Als Ursache ist wohl Kapillargefäßerweiterung der Haut mit entsprechendem Wärmeverlust anzusprechen. Schädigungen durch Quarzsonne wurden dabei nicht beobachtet. Schasse - Berlin.

**Kabisch,** Ultraviolette Strahlentherapie **514.**

---

## 10. Elektrisation. Röntgenologie. Strahlentherapie.

**508. Dreyer,** Zur Entfernung schwer auffindbarer Geschosse. Münch. med. Wochenschrift 1917, Feldärztl. Beil. Nr. 33.

Dreyer empfiehlt folgendes Verfahren, das er an der Hand eines von ihm operierten Falles kurz schildert: Es wird zuerst an der Stelle eingeschnitten,

Digitized by Google Original from UNIVERSITY OF CALIFORNIA
Generated on 2019-10-16 13:19 GMT / http://hdl.handle.net/2027/uc1.b3774661
Public Domain in the United States, Google-digitized / http://www.hathitrust.org/access_use#pd-us-google

wo nach der Röntgenuntersuchung (Aufnahme in zwei aufeinander senkrechten Ebenen) der Sitz des Geschosses vermutet wird. Findet man dieses nun nicht, so legt man drei nicht zu kurze Drähte um den mutmaßlichen Sitz des Geschosses in die Tiefe der Wunde ein, verschließt die Wunde vorübergehend und macht nochmals zwei Röntgenaufnahmen in zwei Ebenen. Dann geht man in einer zweiten Sitzung an die Entfernung des Geschosses heran, das sich nun leichter auffinden läßt. Scharff - Flensburg.

**509. Fritz Eisler** (Wien), Ueber Projektilwanderung. Fortschr. d. Röntgenstr. 1917, Bd. 25, Heft 1, S. 28.

Eisler hat auf Grund von ungefähr 200 Kontrolluntersuchungen von Projektilen, die in Muskeln saßen, im Laufe eines Jahres die Erfahrung gemacht, daß relativ wenige Projektile ihre Lage verändern. Geringere Verschiebungen, die noch innerhalb der Fehlergrenze der Lokalisierungsmethode liegen konnten, wurden nicht registriert — größere nur in 2 Fällen beobachtet. In dem ersten war ein Gewehrgeschoß im Latissimus dorsi in 5 Monaten 6 cm fußwärts gewandert, gleichzeitig war an dieser Stelle eine kleine fluktuierende Resistenz (Abszeß) zu tasten. Im zweiten Falle war ein Gewehrgeschoß von der Wade dicht unterhalb des Knies in 14 Monaten 18 cm nach unten gewandert; die untere Hälfte des Unterschenkels ist entzündlich geschwollen (Abszeß). Während der ganzen Zeit bis 8 Tage vor der zweiten Untersuchung hatte der Mann von dem Geschoß keine Beschwerden.

Die Ursachen der Projektilwanderung können sein: 1. Sitz des Projektils. Jede Muskelkontraktion ruft eine „geradezu luftsprungartige Bewegung des Projektils hervor" (Beobachtung am Leuchtschirm). Die senkrechte Verlaufsrichtung des Muskels fördert eine etwaige Wanderung des Geschosses. 2. Die Form des Projektils (glatte Gewehrkugel). 3. Abszeßbildung in der Umgebung des Geschosses. Die Wanderung findet in ähnlicher Weise wie bei Senkungsabszessen statt. F. Wohlauer - Charlottenburg, zurzeit Hannover.

**510. Rudolf Grashey** (München), Atlas typischer Röntgenbilder vom normalen Menschen, ausgewählt und erklärt nach chirurgisch-praktischen Gesichtspunkten, mit Berücksichtigung der Varietäten und Fehlerquellen, sowie der Aufnahmetechnik. Dritte verbesserte Auflage. Mit 209 Tafelbildern in Originalgröße und 334 Textabbildungen. München 1917, J. F. Lehmanns Verlag.

Es dürfte wohl kaum einen Chirurgen oder Orthopäden geben, der nicht im Besitze des bekannten Buches sich befindet, das nunmehr in dritter Auflage erscheint. Es ist vom Verfasser verbessert worden und namentlich durch neue Textabbildungen und Skizzen erweitert. Wer das für die Diagnostik und Behandlung unentbehrliche Buch noch nicht besitzt, dem mag diese Anzeige Veranlassung geben, es seiner Bibliothek einzuverleiben oder es für seine Schüler und sein Hilfspersonal anzuschaffen. Dem Referenten hat es in zahllosen Fällen noch niemals die gewünschte Auskunft versagt. Biesalski - Berlin-Zehlendorf.

**511. Grüneberg,** Heliotherapie. (Altonaer ärztl. Verein, 28. Febr. 1917.) Münch. med. Wochenschr. 1917, 31.

Grüneberg stellt eine Reihe von Kindern mit Knochen-, Gelenk- und Bauchfelltuberkulose vor, die im Altonaer Kinderhospital mit Sonnenbestrahlung

Digitized by Google
Original from UNIVERSITY OF CALIFORNIA
Generated on 2019-10-16 13:19 GMT / http://hdl.handle.net/2027/uc1.b3774661
Public Domain in the United States, Google-digitized / http://www.hathitrust.org/access_use#pd-us-google

behandelt worden sind. In den letzten 2 Jahren wurden 41 Fälle mit bestem Erfolg behandelt. Größere Operationen wurden nicht vorgenommen; nur Abszesse wurden punktiert. Behandlung nur durch Sonnenliegekur; im Winter auch künstliche Höhensonne.

In der Aussprache bestätigt Lichtwitz die günstigen Erfolge der Heliotherapie und betont die Wichtigkeit der Pigmentierung als Lichtsensibilisators. Jenckel weist auf die günstige Wirkung der Freiluftbehandlung hin und empfiehlt ebenfalls Heliotherapie neben Röntgenlicht und Quarzlampe anzuwenden. Scharff-Flensburg.

**512. J. Hammes** (Straßburg), Ueber die Technik und den Wert seitlicher Wirbelaufnahmen. Fortschr. d. Röntgenstr. 1917, Bd. 25, Heft 1, S. 1.

Der Wert seitlicher Röntgenaufnahmen der Brust- und Lendenwirbelsäule ist von vielen Autoren anerkannt worden, nur wurde an der Möglichkeit gezweifelt, einwandfreie Bilder am Lebenden zu erzielen. Dietlen hat jedoch schon seit mehreren Jahren mit ausgezeichnetem diagnostischen Erfolg derartige Aufnahmen bei allen Arten von Wirbelerkrankungen angewendet. Die große Entfernung von der Platte, die Notwendigkeit, mit relativ harten primären Strahlen zu arbeiten, und die Ueberstrahlung der Platten durch Sekundärstrahlen sind Schwierigkeiten, die den Aufnahmen im Wege stehen; trotzdem genügen die Bilder für die Diagnose vollauf — der IV. bis X. Brustwirbel kommen wegen der Umlagerung durch die Lungen sogar hervorragend klar zur Darstellung. Der Einwand, daß an Apparat und Röhren übermäßig große Anforderungen gestellt werden, ist nach Hammes nicht berechtigt. Hammes benutzt Röhren mit Siemens-Wolframantikathode in der Härte von 8—9 Wh. für Lendenwirbel, 6—7 Wh. für den IV. bis X. Brustwirbel. Die Belichtungszeit ist für die letzten beiden Brust- und für die Lendenwirbel ungefähr 3mal, für die anderen Brustwirbel $1^1/_4$—$1^1/_2$mal so lang wie bei der entsprechenden sagittalen Aufnahme. Die Aufnahmen werden mit dem Verstärkungsschirm vorgenommen; die Exposition wird zur Röhrenschonung durch eine Pause von einer Minute Dauer unterbrochen — die Fixierung des Patienten muß gut sein. Die unteren Brustwirbel werden in tiefster Inspiration bei Atemstillstand aufgenommen; bei den oberen Brustwirbeln (IV bis X) ist diese Maßnahme nicht erforderlich, da bei Seitenlage und Kompression des Thorax die Atmung hauptsächlich durch das Zwerchfell geschieht. Lagerung in möglichst starker Kyphose, wie zur Spinalpunktion. Der Fokus steht über dem Wirbel, der besonders wichtig erscheint, jedoch ist bei Aufnahme der untersten Brustwirbel nach Alban Köhler auf den Processus spinosus X zu zentrieren.

Für die unteren Brust- und die Lendenwirbelaufnahme kann $CO_2$-Aufblähung des Magens und linke Seitenlage nützlich sein. Der V. Lendenwirbel kann bei nicht zu dicken Individuen durch die Beckenschaufeln, sonst aber mit Hilfe des in die Weichen eingedrückten Tubus aufgenommen werden — bei der zweiten Methode wird so die obere Beckenschaufel erspart. Die obersten drei Brustwirbel lassen sich wegen der Ueberlagerung durch die Schultern nicht darstellen. Der Wert der Seitenaufnahme ist vielseitig. An erster Stelle steht die Darstellung des Wirbelkanals und etwaiger Kompressionsgefahren für das Rückenmark. Die Wirbelkörper und Zwischenwirbelscheiben stellen sich viel günstiger

Digitized by Google Original from UNIVERSITY OF CALIFORNIA
Generated on 2019-10-16 13:19 GMT / http://hdl.handle.net/2027/uc1.b3774661
Public Domain in the United States, Google-digitized / http://www.hathitrust.org/access_use#pd-us-google

dar. Auch die Wirbelbögen und Dornfortsätze mit Ausnahme der Dornen der oberen Brustwirbel (Ueberlagerung durch die Rippen) treten oft sehr instruktiv in die Erscheinung. Zur Geschoßlokalisation — Aufnahme in zwei Ebenen — ist die Seitenaufnahme äußerst wichtig.

Hammes berichtet über 13 Fälle — zum Teil Kriegsverletzungen — mit Röntgenbildern und Pausen, die den Wert des Verfahrens aufs beste illustrieren. Lagebestimmung von Geschossen, Spondylitis, wo auch in beginnenden Fällen wichtige Befunde erhoben werden. Die Kompressionsfraktur läßt sich gegen tuberkulöse Spondylitis sehr gut abgrenzen. Bei Spondylitis deformans lassen sich Frühdiagnosen stellen. Die umfassende Hauptindikation zur Anwendung der Seitenaufnahme ist eine negative sagittale Aufnahme bei verdächtigem klinischen Befund. F. Wohlauer - Charlottenburg, zurzeit Hannover.

**513. Johansson,** Eine einfache Universalelektrode für unipolare Nervenreizung. Zentralbl. f. Chir. 1917, 46.

Durch einen feinen Spiralfederring, der über den mit Gummihandschuh bekleideten rechten Zeigefinger gestreift wird und der durch ein sterilisierbares Kabel mit der Elektrizitätsquelle in Verbindung steht, wird jedes elektrisch leitende Instrument in demselben Augenblick zu einer Elektrode gemacht, wo es durch eine geringe Bewegung des Fingers mit dem Ring in Berührung gebracht wird. Um der Sterilität absolut sicher zu sein, hat Johansson eine besondere, schwere Kontaktplatte konstruiert, die auf den Operationstisch unter die sterilen Tücher gelegt wird. Diese Platte steht teils mit der Elektrizitätsquelle, teils mit der Ringelektrode in Verbindung, indem das sterilisierbare Kabel mit einer feinen Spitze endigt, die durch das Operationslaken in die Platte hineingesteckt wird. Blencke - Magdeburg.

**514. C. Kabisch** (Frankfurt a. M.), Ueber den derzeitigen Stand der ultravioletten Strahlentherapie. Zeitschr. f. physik. u. diätet. Terapie 1917, Heft 10.

Die nach Einführung des Uviolfilms weit besser anzuwendende Quarzlampe hat sich sowohl in der inneren Medizin, der Chirurgie und Gynäkologie als auch besonders in der Behandlung der Haut- und Geschlechtskrankheiten bewährt. Bei tuberkulösen Patienten, die vorher ergebnislos behandelt waren, wurden in wenigen Monaten Gewichtszunahmen bis 20 Pfd. beobachtet. Verfasser gibt eine Statistik der von ihm in $2^1/_2$ Jahren mit Quarzlampe bedandelten Krankheiten. Schasse - Berlin,

**515. L. Katz** (Berlin-Wilmersdorf), Röntgenologie und Krieg. Zeitschr. f. physik. u. diätet. Ther. 1917, Heft 8.

Nach Art eines Uebersichtsreferates wird die Bedeutung der Röntgenstrahlen bezüglich Therapie und Diagnose für die kriegsärztliche Tätigkeit dargelegt, Gasphlegmone, Dum-Dum-Verletzungen, Kontrollmethode, Fremdkörperlokalisation, Brustschüsse, Herz und Aorta werden kurz besprochen.

Schasse - Berlin.

**516. Katzenstein,** Ueber einen Röntgen-Stereo-Orthodiagraphen nach Beyerlen. Münchn. med. Wochenschr. 1917, Feldärztl. Beil. Nr. 41.

Beschreibung und Abbildung des Apparates und seiner Anwendung zur Ermittlung der Lage von Fremdkörpern bei Steckschüssen usw.

Scharff - Flensburg.

Digitized by Google
Original from UNIVERSITY OF CALIFORNIA
Generated on 2019-10-16 13:19 GMT / http://hdl.handle.net/2027/uc1.b3774661
Public Domain in the United States, Google-digitized / http://www.hathitrust.org/access_use#pd-us-google

**517. Lobenhoffer,** Die Heliotherapie in der Ebene. Münch. med. Wochenschr. 1917, Feldärztl. Beil. Nr. 46.

Lobenhoffer berichtet über günstige Erfolge, die in der Würzburger chirurgischen Poliklinik mit der Sonnenbestrahlung bei chirurgischer Tuberkulose erzielt worden sind. Er hält es für notwendig, daß wissenschaftlich geleitete Spezialanstalten, am besten in Höhenlagen, eingerichtet werden, wo die Sonnenkur das ganze Jahr über angewendet werden kann und zugleich das Höhenklima nützlich einwirken kann. Scharff - Flensburg.

**518. Mayer,** Eine automatische Milliamperemeterbeleuchtung. Ihre Bedeutung für die Technik der Durchleuchtung. Münch. med. Wochenschr. 1917, Nr. 40.

Vor das Milliamperemeter ist ein Träger gasgefüllter Röhren, die beim Durchfließen des hochgespannten Stroms aufleuchten, so angebracht, daß das in den kleinen Röhren entstehende (rote) Licht auf das Zifferblatt des Milliamperemeters fällt. Es wird nur das Milliamperemeter beleuchtet, die Beleuchtung hört beim Ausschalten des Röntgenapparates von selber auf. Man kann also während der Durchleuchtung die Röhrenbelastung am Instrument ablesen, bekommt daher keine durch Ueberlastung überweichten Röntgenröhren und kann auch während der Durchleuchtung die Röntgenröhre regenerieren. Die Vorrichtung „Milliamperemeterbeleuchtung" wird von der Firma „Watt, Röntgenröhrenfabrik A.-G., Wien-Berlin" erzeugt und vertrieben.

Scharff - Flensburg.

**519. Moritz,** Ueber orthodiagraphische Lage- und Tiefenbestimmung von Fremdkörpern zum Zweck ihrer operativen Entfernung. Münch. med. Wochenschrift 1917, Feldärztl. Beil. Nr. 44.

Moritz beschreibt die Umbildungen und Verbesserungen des von ihm bereits im Jahre 1902 veröffentlichten Verfahrens, die Lage von Fremdkörpern mittels des Orthodiagraphen festzustellen. Einige Skizzen und Berichte über operierte Fälle werden beigefügt. Scharff - Flensburg.

**520. Regener,** Ein einfacher Apparat zur stereoskopischen Röntgendurchleuchtung. Münch. med. Wochenschr. 1917, Feldärztl. Beil. Nr. 36.

Regener hat einen Apparat konstruiert, der eine stereoskopische Röntgendurchleuchtung ermöglicht. Die Vorrichtung läßt sich an jedem Induktorapparat anbringen, der mit Turbinen-, Gas- oder einem anderen mechanischen Unterbrecher arbeitet (nicht bei Wehnelt-, Tesla- und Rotaxunterbrecher), auch Gleichrichterapparate lassen sich für stereoskopische Durchleuchtungen einrichten. Näheres über die Konstruktion ist in der Arbeit selbst zu ersehen.

Scharff - Flensburg.

**521. Seitz,** Ueber ein Verfahren, „angestochene" Röntgenröhren wieder gebrauchsfähig zu machen bzw. bei neuen Röhren das „Anstechen" zu verhüten. Münch. med. Wochenschr. 1917, Feldärztl. Beil. Nr. 45.

Durch einen Magneten läßt sich das Kathodenstrahlenbündel nach jeder beliebigen Richtung ablenken und so auf unverletzte Stellen der Antikathode leiten. Seitz benutzt einen kleinen Stabmagneten von 20 cm Länge und 1,3 cm Dicke, dessen Mitte in einem Abstand von 6 cm seitlich von der Kathode befestigt ist. Dadurch läßt sich die Lebensdauer der Röhre beträchtlich verlängern. Scharff - Flensburg.

Digitized by Google
Original from UNIVERSITY OF CALIFORNIA
Generated on 2019-10-16 13:19 GMT / http://hdl.handle.net/2027/uc1.b3774661
Public Domain in the United States, Google-digitized / http://www.hathitrust.org/access_use#pd-us-google

**522. O. Stacker** (Wien), Eine Doppelelektrode. Mitteil. d. Vereins „Die Technik für die Kriegsinvaliden" 1916, Heft 5.

Die beschriebene Doppelelektrode hat sich in Untersuchung und Therapie gut bewährt, Stromschleifen werden vermieden, die Muskeln reagieren mit geringeren Stromstärken als bei polarer Reizung. Der Anodenpol muß stets zentral vom Kathodenpol aufgesetzt werden. Schasse - Berlin.

**523. Trendelenburg, W.,** Die Adaptionsbrille, ein Hilfsmittel für Röntgendurchleuchtungen. Fortschr. d. Röntgenstr. 1917, B. 25, Heft 1, S. 30.

Um den langen Dunkelaufenthalt vor Durchleuchtungen zu ersparen, hat Trendelenburg eine rote Brille angegeben, Adaptionsbrille, die bei Zeiß-Jena hergestellt wird. Je nach der Helligkeit des Raumes kann man ein helleres oder dunkleres Glas wählen; die Gläser sind in dem Gestell, das nach Art einer Automobillbrille gebaut ist, auswechselbar. Die Brille kann über einer gewöhnlichen Brille oder einem Kneifer getragen werden. Man kann mit ihr lesen, Patienten untersuchen und sich gleichzeitig für die Durchleuchtung adaptieren. Schwarzbrillen von gleicher Helligkeitsherabsetzung sind den roten hinsichtlich der Adaptionswirkung bedeutend unterlegen. Blickt man mit der dunkleren Adaptionsbrille 15 Minuten gegen hellen Himmel, so gewinnt man dieselbe Empfindlichkeit wie bei 9 Minuten langem völligen Dunkelaufenthalt (Piper); bei hellerer Brille 10 Minuten gegen 5 Minuten Dunkelaufenthalt. Danach aber nahm die Empfindlichkeit nicht mehr zu — jedoch kann man, wenn man die Brille 5—10 Minuten getragen hat, das Schirmbild sofort gut beobachten.

F. Wohlauer - Charlottenburg, zurzeit Hannover.

**524. Prof. Walter** (Hamburg) und stud. med. **Walter** (Schleswig), Ein neues Hilfsgerät für die röntgenographische Fremdkörperlokalisation. Münch. med. Wochenschr. 1917, Feldärztl. Beil. Nr. 42.

An Stelle des Fürstenauschen Zirkels empfehlen die Verfasser einen von ihnen konstruierten Tiefenmaßstab und Rechenschieber, die in der Arbeit abgebildet werden und deren Anwendung beschrieben wird. Die Maßstäbe sind zu beziehen von der Firma Rich. Seifert & Co., Hamburg, Behnstr. 7/11.

Scharff - Flensburg.

**525. Weski,** Die Vertikalpunktion von Steckschüssen. Erwiderung auf die Arbeit von Holzknecht „Röntgenoperation oder Harpunierung? Durchleuchtung oder Aufnahme?" in Nr. 4 der Münch. med. Wochenschrift. Münch. med. Wochenschr. 1917, 34.

Weski weist darauf hin, daß sich die Vertikalpunktion auf völlig anderen Voraussetzungen aufbaut wie die Durchleuchtungsharpunierung, also ein völlig neues Prinzip der operativen Geschoßsuche darstellt, und daß die vorzüglichen Erfolge, die mit der Weskischen Vertikalpunktion erzielt worden sind, diese nicht als Notbehelf, sondern als vollwertiges Verfahren erwiesen haben.

Scharff - Flensburg.

**Gaugele,** Muskelrheumatismus und Neuralgie **545.**
**Hohlweg,** Diathermie **505.**
**Hotz,** Behandlung chirurgischer Tuberkulose **536.**
**Thedering,** Quarzsonne als Antipyretikum **507.**

Digitized by Google
Original from UNIVERSITY OF CALIFORNIA
Generated on 2019-10-16 13:19 GMT / http://hdl.handle.net/2027/uc1.b3774661
Public Domain in the United States, Google-digitized / http://www.hathitrust.org/access_use#pd-us-google

## 11. Angeborene Deformitäten im allgemeinen.

**526. Duschl,** Eine seltene Form von Polydaktilie. Münch. med. Wochenschr. 1917, Feldärztl. Beil. Nr. 25.

Ein 24jähriger Infanterist hatte an jeder Hand sechs Finger, und zwar anstatt des Daumens zwei Finger mit je drei Phalangen und je einem dazugehörigen Metacarpus. An den Füßen hatte Patient je sechs Zehen in der Form, daß auf einer gegabelten Grundphalanx zwei durch eine Schwimmhaut verbundene Nagelglieder aufsaßen. Die Polydaktylie hatte sich in gerader Linie durch vier Generationen in gleicher Weise vererbt: vom Urgroßvater auf die Großmutter, von dieser auf den Vater und zuletzt auf den Patienten. Scharff - Flensburg.

**527. Michalczyk,** Beiträge zur Statistik und Behandlung von Hasenscharten Diss. Breslau 1917.

Michalczyk gibt einen kurzen allgemeinen Ueberblick über den augenblicklichen Stand der Frage der Hasenscharten und berichtet dann über die in der Breslauer Poliklinik gemachten Erfahrungen. Er verlangt passende Auswahl der Kinder für die Operation, keine Narkose, weite Ablösung, wenig Nähte, keinen Verband und ambulante Behandlung mit Pflege bei der Mutter. Von 50 poliklinischen Fällen sind nur 2 gestorben, und zwar ein Kind an Bronchopneumonie, das andere infolge Körperschwäche. Ungeheilt wurden nur 2 Fälle entlassen, mithin in 92 % der Fälle Heilung erzielt. Blencke - Magdeburg.

**528. Rößle,** Zur Kenntnis des echten Zwergwuchses. (Naturwissenschaftl.-medizin. Gesellsch. zu Jena, 15. März 1917.) Münch. med. Wochenschr. 1917, 32.

Rößle hat 8 Mitglieder einer Liliputanertruppe untersucht, die die Zeichen der Nanosomia infantilis hatten, während ein 19jähriger fettsüchtiger Zwerg von 107 cm mit Polyurie als ein Fall von Nanosomia pituitaria aufgefaßt wurde. Die Messungen ergaben, daß bei scheinbarer Proportioniertheit der Formen tatsächlich Gestalten vorlagen, die in keinem Alter wirklich vorkommen, sich also tatsächlich disproportioniert erwiesen. Nur 2 Fälle zeigten für das ihrer Körperhöhe entsprechende Alter gehörige Proportionen.

Scharff - Flensburg.

**529. Troemner,** Halsrippe. (Aerztl. Verein in Hamburg, 19. Juni 1917.) Münch. med. Wochenschr. 1917, 27.

Vorstellung eines 16jährigen Mädchens mit ausgedehnter Muskelatrophie der einen Hand, verursacht durch eine die VIII. Cervikalwurzel komprimierende Halsrippe, die dann von Oehlecker entfernt wurde.

Scharff - Flensburg.

**Borchmann,** Angeborener Handdefekt **574.**
**E. Flad,** Proc. supracondyloideus humeri und dessen familiäres Vorkommen **577.**
**Küttner,** Knochentransplantation bei angeborenem Defekt **623.**
**Voorhoeve,** Blaue Sklerae **553.**

---

Digitized by Google
Original from UNIVERSITY OF CALIFORNIA
Generated on 2019-10-16 13:19 GMT / http://hdl.handle.net/2027/uc1.b3774661
Public Domain in the United States, Google-digitized / http://www.hathitrust.org/access_use#pd-us-google

## 12. Erworbene Deformitäten im allgemeinen.

**530. Baumann,** Der schnellende Finger. Münch. md. Wochenschr. 1917, Feldärztl. Beil. Nr. 36.

Baumann berichtet an der Hand der Krankengeschichten über 2 Fälle von schnellendem Finger, die er durch Operation geheilt hat. Es handelte sich beide Male um den Daumen, und es fand sich in beiden Fällen bei der Operation eine Stenose und Verdickung der Sehnenscheide der Beugesehne und proximal der Verengerung der Sehnenscheide eine Verdickung der Sehne. Ein Stück der verengten Stelle der Sehnenscheide wurde herausgeschnitten, dann die Hautwunde vernäht. Die Sehnenscheide selbst wurde nicht vernäht.

Scharff - Flensburg.

**531. Fränkel,** Zur Behandlung der Kontrakturen. Zentralbl. f. Chir. 1917, 31.

1. Bedingungen der Cholinbehandlung. Fränkel stellt noch einmal die für den Erfolg dieser Behandlung ausschlaggebenden Regeln in gedrängter Kürze zusammen und hebt noch einmal ausdrücklich hervor, daß das Mittel mit Fibrolysin in physiologischer Hinsicht nicht das geringste zu tun hat.

2. Schulterzugverband mit Heißluftbad.

3. Schiene zur Streckung des Kniegelenks. Kurze Beschreibung der betreffenden Apparate. Die Schiene hat am Knie ein Scharniergelenk. Das Kniegelenk ist aber kein Scharniergelenk. Ihre Wirkung ist noch eine weit bessere, wenn ein Braatzscher Sektor angebracht wird an Stelle des Scharniergelenks. In dieser besseren Ausführung wird sie sicherlich schon jeder Orthopäde häufig genug angewendet haben, so daß sie keineswegs etwas Neues ist.

Blencke - Magdeburg.

**532. Michelitsch,** Zur Behandlung der Extremitätenschußbrüche. Zentralbl. f. Chir. 1917, 31.

Michelitsch rühmt die Vorzüge des Gipsverbandes, der gelegentlich durch Beifügen einer Cramerschiene zweckentsprechend unterstützt wird. Er stellt die diesbezüglichen Grundsätze auf und bringt eine Reihe von Abbildungen, die die Versorgung der Schußfrakturen verschiedener Gliedabschnitte veranschaulichen. Zur Herstellung der Bügel wurden mit Gipsbinden umwickelte Schusterspäne genommen. Großen Wert mißt er der Dakin-Carellschen Lösung zur Hintanhaltung und Bekämpfung der Wundinfektion bei.

Blencke - Magdeburg.

**Collin,** Wert der Ernährung bei chirurg. Leiden **575.**

---

## 13. Orthopädische Tuberkulose.

**533. Joh. Cronquist,** Tuberkulinstudien bei Kindern. Jahrb. f. Kinderheilk. 85, 3. Folge, Bd. 35, Heft 1.

Verfasser legt in dieser Arbeit seine reichen Erfahrungen, die er während 9 Jahren an dem Kinderkrankenhaus in Malmö gemacht hat, nieder. Mit einer statistischen Methode entscheidet er, ob die behandelten Fälle als verbessert

Digitized by Google
Original from UNIVERSITY OF CALIFORNIA
Generated on 2019-10-16 13:19 GMT / http://hdl.handle.net/2027/uc1.b3774661
Public Domain in the United States, Google-digitized / http://www.hathitrust.org/access_use#pd-us-google

oder geheilt anzusehen sind. Mit verbessert bezeichnet er solche Kinder, die nach Abschluß der Behandlung keine klinischen Krankheitserscheinungen darbieten, und als geheilt diejenigen Kinder, die außerdem mindestens ein Jahr nach Beendigung der Behandlung klinisch geheilt sind und negative Pirquetreaktion aufweisen. Er konnte die meisten Kinder noch mehrere Jahre beobachten. Im ganzen pflegte er 395 tuberkulöse Kinder, von welchen 267 mit Tuberkulinpräparaten behandelt wurden. 15 % davon starben sicher an Tuberkulose. Von den tuberkulinisierten Kindern starben 10,8 %, von den nicht tuberkulinisierten 40,6 %. Gleichzeitig wurden Luft- und Sonnenkuren mit der Behandlung verbunden, die eine wesentliche Unterstützung der Tuberkulinbehandlung bieten. Je nach dem Eintritt ins Krankenhaus unterscheidet er Sommer- und Winterkinder. So verfügt er über 198 tuberkulinisierte Winterkinder und 69 Sommerkinder. Von ersteren starben 11,6 %, von letzteren 8,7 %. Da sich aber unter den Gestorbenen die schlimmsten Fälle, besonders auch alle miliaren Tuberkulosen und Meningitiden befinden, bieten die Sterbeziffern keinen verwendbaren Grund für die Beurteilung der Heilkraft der Tuberkulinpräparate. Er gibt dann eine Aufstellung seiner Heilerfolge mit der Tuberkulinbehandlung mit Ausnahme der Verstorbenen. Resultate sind sehr günstig. Schlechte Resultate sah er bei Knochen-, Gelenk- und Lymphdrüsentuberkulosen. Tuberkulöse Meningitiden und allgemeine Tuberkulose wurden nicht behandelt. Merkwürdig war das periodische Schwanken des günstigen Einflusses der Tuberkulinisierung auf die Kinder. Diese Perioden fallen gewöhnlich mit der Verwendung neuer Tuberkulinsendungen zusammen, woraus Verfasser den Schluß zieht, daß wir die Zubereitung des Tuberkulins noch nicht völlig beherrschen. Ihm ist es seit vielen Jahren völlig klar, daß Tuberkulin ungeheuren Schaden verursachen kann, wenn es in ungeeigneten Fällen oder ungeeigneter Weise verwendet wird. Verschlimmerungen können selbst bei niedrigsten Dosen eintreten. Bei dem Pirquetverfahren kann nicht genügend die aufgenommene Tuberkulinmenge kontrolliert werden. Diese schwankt bei demselben Kind zu verschiedenen Zeiten. Ebenso unregelmäßig ist die Aufsaugungsgeschwindigkeit. Um diesen Unvollkommenheiten entgegenzuwirken, benutzte Verfasser immer als Impffeld dieselbe Körperregion und ließ das Alttuberkulin genau 1 Minute einwirken. Eine positive Reaktion sieht er in einer tastbaren Papel von mindestens 3 mm Durchmesser. Die Flächengröße hat gewöhnlich bei Kindern mit ruhender Tuberkulose 10 mm Durchmesser, bei aktiver sah er sogar 30 mm Durchmesser. Die Papeln sind bei letzteren auch im Durchschnitt höher. Zwischen humanem und bovinem Alttuberkulin sah er keinen wesentlichen Unterschied. Ferner wurden Versuche mit unverdünnter Bazillenemulsion, Tuberkuloseserovaccin und Beraneckschem Tuberkulin gemacht. Letzteres verstärkt die Wirkung des Alttuberkulins bei der Pirquetreaktion. Bei sehr ausgedehnten Tuberkulosefällen und tuberkulöser Meningitis pflegt der Pirquet mit Alttuberkulin negativ auszufallen, kann aber mit Zusatz von unverdünntem Beraneckschem Tuberkulin wieder hervorgerufen werden. Letzteres ist für Schimmelpilze sehr empfindlich und verliert dadurch seine verstärkende Wirkung. Die Verstärkung trat auch in Fällen von Masern und Pneumonien ein, wo der Pirquet sonst auch wegfällt. Letzteres beobachtete Verfasser auch bei längerer Behandlung und Verwendung größerer Dosen von Tuberkulinpräparaten. Nach Abbruch einer Tuberkulinbehandlung

Digitized by Google
Original from UNIVERSITY OF CALIFORNIA
Generated on 2019-10-16 13:19 GMT / http://hdl.handle.net/2027/uc1.b3774661
Public Domain in the United States, Google-digitized / http://www.hathitrust.org/access_use#pd-us-google

pflegt die Pirquetreaktion nach einiger Zeit wieder positiv zu werden; nur wenn wirkliche und nicht nur klinische Heilung eingetreten ist, bleibt die Pirquetreaktion dauernd negativ.

Durch Zusatz von Blutserum tuberkulöser Kinder zum Alttuberkulin wird die Intensität der Pirquetreaktion herabgesetzt. Verfasser hat darüber eine Reihe von Versuchen angestellt, die mitgeteilt werden. Die hemmende Einwirkung des Blutserums tritt erst nach Verabfolgung von 0,01—0,1 g Alttuberkulin oder bei noch höheren Dosen ein. Das dauernde Wegbleiben der Pirquetreaktion hält Verfasser für das einzige Zeichen, daß das Kind dauernd geheilt ist. Diese Entscheidung kann ein Jahr nach der letzten Tuberkulindosis getroffen werden. Da praktisch fast alle Menschen die Tuberkulose als Kinder erwerben, sollten alle Kinder, bei denen der Pirquet positiv ist, mit Tuberkulin behandelt werden, was auch ambulant durchführbar ist. Als Kontraindikation stellt er Epilepsie, sehr ausgedehnte Tuberkulose, Fieber und Nierenkrankheiten hin. Kinder mit ausgedehnter Tuberkulose sind seiner Meinung nach so voll Tuberkelgift, daß kleinste Mengen Tuberkulin hinreichen, um „den bis an den Rand gefüllten Becher überschwemmen zu lassen". Die Krankheit soll in relative Ruhe übergeführt und das Kind fieberfrei bei Beginn der Tuberkulinkur sein.

Initialdosis 0,00001—0,00002 g Alttuberkulin. Steigerung der Dosen in folgendem Verhältnis: 2—3—4—6—8—10—12—15—20 usw. Die Einspritzungen werden 2mal wöchentlich vorgenommen. Verfasser schildert dann die Einwirkung des Tuberkulins auf den tuberkulösen Organismus und kommt zu dem Schluß, daß nur so viel Tuberkulin injiziert werden darf, daß seine heilende Wirkung, aber nicht seine zerstörende Giftwirkung sich geltend macht.

Er hält es für unzulässig, das Tuberkulin als diagnostisches Mittel an Menschen zu gebrauchen. „Durch diese Reaktion setzen wir Kräfte in Bewegung, die, einmal losgelassen, tödlichen Schaden anrichten können, die wir nicht mehr zu beherrschen vermögen." Bei seiner Behandlung steigert er die Tuberkulindosis nur, bis die Pirquetreaktion negativ wird, und wiederholt diese Enddosis ein bis mehrere Monate.

Die ausgezeichnete Arbeit schließt mit einer kurzen theoretischen Beleuchtung des Verfahrens. Mollenhauer - Berlin-Zehlendorf.

**534. Enderlen,** Spondylitis tuberculosa. (Würzburger Aerzteabend, 15. Mai 1917.) Münch. med. Wochenschr. 1917, 25.

Vorstellung von 2 Fällen, die mit gutem Erfolg nach Albee operiert waren. 1. 18jähriger Patient mit Tuberkulose des VI. Halswirbels. Einpflanzung eines Tibiaspanes in die Dornfortsätze vom III. Hals- bis zum II. Brustwirbel. 2. 4jähriger Patient mit Gibbus der Lendenwirbelsäule. Einpflanzung der Spina scapulae in die gespaltene Dornfortsatzreihe. Scharff - Flensburg.

**535. Feldt** (Frankfurt a. Msl.), Kryogan, ein neues Goldpräparat gegen Tuberkulose. Berl. klin. Wochenschr. 1917, 46.

Feldt kommt am Schluß seiner Arbeit zu folgender Zusammenfassung:

Zur spezifischen Behandlung der Tuberkulose wurde das neutral reagierende Alkalisalz einer komplexen aromatischen Goldsäure mit einwertigem Gold dargestellt.

Goldpräparate wirken bei Tuberkulose in biologischer Hinsicht entwick-

Digitized by Google
Original from UNIVERSITY OF CALIFORNIA
Generated on 2019-10-16 13:19 GMT / http://hdl.handle.net/2027/uc1.b3774661
Public Domain in the United States, Google-digitized / http://www.hathitrust.org/access_use#pd-us-google

lungshemmend auf den Erreger, anregend und beschleunigend auf die Bildung der spezifischen und normalen Schutzkörper.

In chemisch-physikalischer Hinsicht wirken Gold und strahlende Energie beschleunigend, katalytisch auf die Oxydationsvorgänge, die im tuberkulösen Kranken darniederliegen, d. h. durch Stoffwechselgifte des Erregers gehemmt sind.

Maier, derzeit Teplitz-Schönau.

**536. Hotz,** Die Behandlung chirurgischer Tuberkulosen bei Kriegsteilnehmern. Münch. med. Wochenschr. 1917, Feldärztl. Beil. Nr. 37.

In Baden sind als Sonderlazarette für chirurgische Tuberkulosen die Lazarette in den Solbädern Rappenau und Dürrheim eingerichtet worden. Die Behandlung ist, soweit irgend möglich, konservativ. Die Hauptrolle spielt die Strahlenbehandlung, besonders die Besonnung. Bei ungünstigem Wetter wird künstliche Bestrahlung (Quarzlampe, Spektrosollichtbad) verwendet. Neben der Besonnung werden Luftkuren, auch im Winter und bei bedecktem Himmel, angewendet. Röntgenbestrahlung wird bei allen Formen von Drüsentuberkulose und bei allen Gelenken nach den Angaben von Iselin und Wilms benutzt. Außerdem werden Solbäder, Einreibungen (Jothionsalbe, 10 %), Jodjodoformglyzerineinspritzungen und Jodeisen innerlich, bei Knochenerkrankungen auch Aq. calcis und Calzan gebraucht. Die eigentliche chirurgische Behandlung ist zurückhaltend, vor primären Operationen (Drüsenexstirpation, Gelenkresektion) wird gewarnt, dagegen sind oft orthopädisch-chirurgische Maßnahmen zur Beseitigung von Kontrakturstellungen, Zug-, Schutz- und Fixationsverbände nötig. Die Immobilisierung wird nicht allzulange ausgedehnt. Die Erfolge des Verfahrens sind gute. Todesfälle waren selten (nicht ganz 2 %), die meisten Leute konnten allgemein gekräftigt, mit gesunder oder höchstens versteifter Extremität arbeitsfähig entlassen werden.

Scharff-Flensburg.

**537. Rothschild,** Ueber tuberkulösen Rheumatismus. (Aerztl. Verein in Frankfurt a. M., 19. März 1917.) Münch. med. Wochenschr. 1917, 32.

Der echte tuberkulöse Rheumatismus, wohl abzugrenzen von den Schmerzen bei Pleuritis und den auf dem Reflexwege entstehenden Empfindlichkeitsstörungen bei Lungenerkrankungen, wird durch Bazillengifte oder auch durch abgeschwächte Bazillenleiber hervorgerufen, führt aber nicht zu spezifisch tuberkulösen Veränderungen, sondern nur zu entzündlicher Röte, Schwellung und Exsudatbildung. Der tuberkulöse Rheumatismus ist heilbar, wenn er rechtzeitig erkannt wird. Die Diagnose wird durch Nachweis tuberkulöser Veränderungen in anderen Organen unterstützt; besonders bei Lungentuberkulose ist er häufig zu beobachten. Zur Behandlung empfiehlt sich Biersche Stauung, Moor und Tuberkulineinspritzung.

Scharff-Flensburg.

**538. E. Schloß,** Zur Epidemiologie und Klinik der Säuglingstuberkulose. Jahrb. f. Kinderheilk. 85, 3. Folge, Bd. 35, Heft 2.

Verfasser beschreibt eine Hausinfektion, die von einer tuberkulösen Pflegerin ausging und im ganzen 14 Kinder betraf, von denen 4 starben. Es handelt sich um reine Inhalationstuberkulose, nur bei zwei von den gestorbenen Kindern fand sich eine Beteiligung anderer Organe. Alle Kinder, die von der betreffenden Pflegerin während ihrer eigentlichen Hustenperiode gepflegt waren, wurden auch nachweislich infiziert. Ein Initialfieber konnte nicht mit Sicher-

Digitized by Google
Original from UNIVERSITY OF CALIFORNIA
Generated on 2019-10-16 13:19 GMT / http://hdl.handle.net/2027/uc1.b3774661
Public Domain in the United States, Google-digitized / http://www.hathitrust.org/access_use#pd-us-google

heit festgestellt werden. Bei einigen Kindern fehlte überhaupt jede Temperatursteigerung in der Infektionszeit. Die sonstige Entwicklung der Kinder war bis zum Ausbruch der Krankheit nicht gestört. Auch im weiteren Verlauf fand sich nur eine geringe Symptomatologie. Nur die schon vorher sehr elenden Kinder zeigten einen wirklichen Fortschritt der Erkrankung. Die körperliche Entwicklung der Kinder wies keinen Habitus tuberculosus auf. Die vier gestorbenen Kinder waren durch ihre Konstitution für den schweren Verlauf der Krankheit prädestiniert. Nach den Erfahrungen hält Verfasser die Prognose einer nicht zu massiven Infektion bei einem sonst gut entwickelten Säugling für günstig. Das Alter der Kinder spielte bei der Ausbreitung der Erkrankung keine Rolle, dagegen war ein recht großer Einfluß von angeborenen Konstitutionsanomalien festzustellen. Eine direkte Therapie wurde nicht angewandt. Die Kinder erhielten gemischte Kost mit reichlich Fett in Form von Sahne bzw. Lebertran. Eiweiß und Salzzufuhr gering. Es wurde darauf gesehen, daß die Kinder nicht zu viel Flüssigkeit bekamen. Man hatte den Eindruck, daß nur grobe Ernährungseinflüsse den Verlauf der Säuglingstuberkulose bestimmen können. Der Arbeit sind die Krankheitsgeschichten der infizierten Fälle beigegeben.

Mollenhauer - Berlin-Zehlendorf.

**539. Zondek,** Zur primären Muskeltuberkulose. Münch. med. Wochenschr. 1917, Feldärztl. Beil. Nr. 27.

Bei einem 35jährigen, sonst gesunden Mann entwickelte sich allmählich eine Anschwellung in der linken Wade. Bei der Operation entleerte sich ein großer Abszeß mit dünnflüssigem, graugelblichem, teils käsigem Eiter aus der Muskulatur (M. gastrocnemius). Die histologische Untersuchung ergab: Tuberkulose in Form einzelner Epitheloidtuberkel mit Langhansschen Riesenzellen und Verkäsung. Knochen und Gelenke gesund. Scharff - Flensburg.

**Bernhard,** Sonnenlichtbehandlung **504.**
**Franzen,** Coxitis, Osteotomie **607.**
**Grüneberg,** Heliotherapie **511.**
**Lobenhoffer,** Heliotherapie bei chirurgischer Tuberkulose **517.**

---

## 14. Rachitische Deformitäten.

**540. A. Niemann,** Fett und Kohlehydrat in der Säuglingsernährung. Ihre Wirkung auf die Ammoniakausscheidung gesunder und rachitischer Kinder. Jahrb. f. Kinderheilk. 85, 3. Folge, Bd. 35, Heft 3.

Die Untersuchungen ergaben, daß Entziehung von Kohlehydrat aus der Nahrung und gleichzeitige Belassung sehr reichlicher Fettzufuhr auf die rachitischen Kinder einen sehr starken Einfluß hatte. Die Ammoniakausscheidung im Harn stieg mehrere Tage danach bis auf 560 mg pro Tag. Es handelt sich also um eine wirkliche Acidose, d. h. das Auftreten von Säuren und intermediärem Stoffwechsel, zu deren Neutralisation der Organismus Ammoniak vorschieben mußte. Verfasser zieht aus seinen Untersuchungen den Schluß, „daß Fett und Kohlehydrat trotz ihrer dynamischen Aequivalenz für die Praxis sich nicht in

Digitized by Google
Original from UNIVERSITY OF CALIFORNIA
Generated on 2019-10-16 13:19 GMT / http://hdl.handle.net/2027/uc1.b3774661
Public Domain in the United States, Google-digitized / http://www.hathitrust.org/access_use#pd-us-google

beliebigem Ausmaße miteinander vertauschen lassen". In der Frauenmilch findet sich ein günstiges Verhältnis von Fett und Kohlehydrat. Die Kuhmilch weist einen zu geringen Zuckergehalt auf. Für die Anreicherung hat sich die Maltose in Gestalt von Malzsuppenextrakt bewährt. Die starke Reaktion der Rachitiker bei den Versuchen des Verfassers läßt sich auf zweierlei Art erklären. Entweder handelt es sich um ein primäres Darniederliegen des gesamten Stoffwechsels und dadurch bedingter Anhäufung von unverbrauchten Säuren, oder der Bestand an Alkalien, die zur Neutralisation solcher Säuren zur Verfügung stehen, ist beim Rachitiker geringer.

Eine Ueberfütterung ist wahrscheinlich bei richtig gemischter Nahrung nicht möglich. Jedenfalls kann dabei kein Nährschaden, sondern nur eine akute Darmstörung ausgelöst werden. Verfasser verwirft die Einheitsnahrung und wünscht, daß die künstliche Ernährung ein möglichst bewegliches Instrument in der Hand des Arztes sei. Mollenhauer - Berlin-Zehlnedorf.

**541. C. A. J. Quant,** Ueber Tribounocephalie als Erscheinung von Rachitis und anderen Wachstumsstörungen. Nederlandsch Tijdschrift voor Geneeskunde. 4. Aug. 1917.

An Kinderschädeln findet man ab und zu eine quere Einsenkung zur Höhe der Protuberantia occipitalis externa; von der Mitte dieser Furche verläuft eine zweite nach unten nach dem Hinterhauptsloch. Hierdurch entstehen scheinbar drei Hügel, zwei untere und ein oberer, daher der Name Tribounocephalie (ὁ βουνός = Hügel). Quant hat nun diese Erscheinung bei 60 % der von ihm untersuchten rachitischen Skelettschädel und Patienten gefunden (auch am Lebenden kann man die Furchen bei nach hinten gebogenem Kopf und entspannter Nackenmuskulatur fühlen). Sie entsteht eher bei langköpfigen als bei kurzköpfigen Kindern. Liegen die Kinder in den ersten Lebensjahren auf der Seite, so wird die Abweichung eher entstehen. Dieselbe kommt in leichten und schweren Fällen von Rachitis vor, in leichten Fällen am wenigsten bei kurzköpfigen. Sie entwickelt sich am ehesten, wenn ein langköpfiges Kind mit schwerer Rachitis immer auf der Seite liegt. Sie kann die erste und auch die zuletzt bleibende Erscheinung der Rachitis sein; hierin liegt die Bedeutung der Tribounocephalie für den praktischen Arzt. Die Furchen entstehen nach Quant dadurch, daß das Tentorium und die Falx cerebelli die Teile des Schädels, wo sie angeheftet sind, zurückhalten, die schnelle Volumvergrößerung des weichen Schädels unter Einfluß des Wachstumes des Gehirns mitzumachen.

van Assen - Rotterdam.

**Schloß,** Rachitistherapie **432.**

---

## 15. Sonstige chronische Erkrankungen der Knochen, Gelenke und Weichteile.

**542. Becker,** Zur Frage der Myositis ossificans traumatica. Diss. Breslau 1917.

Becker konnte einen Fall von Myositis ossificans traumatica beobachten, über den er deshalb berichten möchte, da eine traumatische Muskelverknöcherung in dieser Ausdehnung und dabei fast ohne Funktionsstörung zu den Seltenheiten

Digitized by Google Original from UNIVERSITY OF CALIFORNIA
Generated on 2019-10-16 13:19 GMT / http://hdl.handle.net/2027/uc1.b3774661
Public Domain in the United States, Google-digitized / http://www.hathitrust.org/access_use#pd-us-google

gehören dürfte. Das Röntgenbild zeigte an der Innenseite des Femur eine unregelmäßige Durchsetzung der Muskulatur mit spongiösem Knochen, aus mehreren Stücken bestehend, die durch breite Brücken verbunden waren; sie reichte bis hinauf an die Innenseite des Collum femoris und zog sich nach unten zu hinab bis an das unterste Femurdrittel, wo sie in ein leistenartiges Gebilde auslief. Ein knöcherner Zusammenhang mit dem Femur war an keiner Stelle zu beobachten.

Blencke - Magdeburg.

**543. Finck,** Ueber Knochenneubildungen nach Traumen. Diss. Freiburg 1917.

Finck berichtet über 3 Fälle von Myositis ossificans circumscripta, die für Verknöcherungsherde sprechen, die ohne Periostbeteiligung entstanden sind. Es war Verknöcherung eingetreten, wo „junges, gefäßreiches Bindegewebe und abgelagerter Kalk zusammentraf". Im Anschluß daran teilt er noch einen Fall mit, bei dem er eine periostale Genese, wenigstens einen einmal bestandenen Zusammenhang der Geschwulst mit dem Periost nicht ganz in Abrede stellen möchte. Merkwürdig war bei diesem Fall das verhältnismäßig späte Auftreten der Verhärtung und vor allem das sehr langsame Wachstum derselben. Schließlich führt er noch 2 Fälle an von Knochenwucherungen, die sicher vom Periost ausgingen und ihm wegen der Eigenart ihrer Entstehung, ihrer Form und ihres Sitzes erwähnenswert erschienen. In beiden Fällen war ein abgesprengtes Periststückchen im Schußkanal, dem locus minoris resistentiae zu einem neuen Knochen in Spangenform ausgewachsen. Finck hebt am Schluß seiner Arbeit hervor, daß es äußerst schwierig und unsicher ist, in vielen Fällen zu bestimmen, inwieweit Muskel oder Periost und welcher dieser beiden Faktoren am meisten bei der Bildung der Verknöcherung beteiligt ist, oder welcher von beiden allein diese verursacht hat.

Blencke - Magdeburg.

**544. Fleck,** Ueber Febris quintana und Schienbeinkrankheit ohne Fieber. Münch. med. Wochenschr. 1917, Feldärztl. Beil. Nr. 33.

Fleck beobachtete bei seinem Bataillon zeitlich zusammentreffend und von einem gewissen Zeitpunkt gehäuft auftretende Fälle von Febris quintana und Schienbeinkrankheit ohne Fieber. Art und Verlauf der Schienbeinschmerzen waren sich bei beiden Erkrankungen außerordentlich ähnlich. Fleck vermutet, daß beide Erkrankungen durch denselben Erreger verursacht werden.

Scharff - Flensburg.

**545. Gaugele,** Ueber Muskelrheumatismus und Neuralgie. Münch. med. Wochenschr. 1917, Feldärztl. Beil. Nr. 37.

Gaugele kommt auf Grund von Beobachtungen an seinen Patienten und vor allem seiner eigenen Krankengeschichte zu dem Schluß, daß zwischen Muskelrheumatismus und echter Neuralgie kein grundsätzlicher Unterschied besteht. Der Muskelrheumatismus ist die Neuralgie des Muskelnerven. Die Muskeln sind nicht primär erkrankt, sondern erleiden erst in den schweren chronischen Fällen sekundäre Veränderungen. Die Diagnose macht in akuten Fällen keine Schwierigkeiten, bei chronischen Fällen sind möglichst zahlreiche Untersuchungen nötig, um die Knotenbildungen und Muskelkontraktionen aufzufinden. Gaugele schlägt folgende Maßnahmen vor:

1. Prophylaxis: Frühzeitige Abhärtung. Vermeiden von Zug, vom Sitzen

Digitized by Google
Original from UNIVERSITY OF CALIFORNIA
Generated on 2019-10-16 13:19 GMT / http://hdl.handle.net/2027/uc1.b3774661
Public Domain in the United States, Google-digitized / http://www.hathitrust.org/access_use#pd-us-google

in kaltem Zimmer. Leichte Kleidung im Sommer. Nicht bücken bei Neigung zur Myalgie.

2. Im frischen, räumlich begrenzten Anfall: Kräftige Massage; vorher lokale Diathermie und Bogenlichtbestrahlung. Beides mindestens 3—5mal täglich.

3. Im frischen, größere Körperpartien betreffenden Anfall: Absolute Ruhe. Lichtbestrahlung, Diathermie in häufigen Anwendungen; Massage meist ohne Erfolg, oft die Schmerzen noch erhöhend.

4. In chronischen Fällen: Massage, Bogenlichtbestrahlungen, Licht- und Dampfbäder, Heißluft, Badekuren. (Höhensonne in allen Fällen ganz erfolglos.)

Scharff-Flensburg.

**546. Gerhard Hammer** (München), Myositis ossificans circumscripta traumatica und kartilaginäre Exostosen (ein Beitrag zur Kasuistik und Differentialdiagnostik). Fortschr. d. Röntgenstr. 1917, Bd. 25, Heft 1, S. 14.

Hammer konnte 20 Fälle des Leidens in der Garnison beobachten; er stellt sich auf den Standpunkt Küttners und G. B. Grubers, wonach die Erkrankung myogen-entzündlicher Natur ist, ohne daß jedoch jede Beteiligung des Periosts beim Zustandekommen der Knochenwucherung geleugnet werden kann. Als auslösende Ursache kam in Frage: Hufschlag (7 Fälle), Prellung (3 Fälle), Schußverletzung (2 Fälle), Luxation (2 Fälle) und je 1mal Quetschung, Sturz vom Pferde und Stichverletzung — 2mal war kein bestimmtes Trauma vorhergegangen, jedoch war in einem dieser Fälle Aufschlagen des Schanzzeuges bei häufigen Felddienstübungen nachweisbar, in 1 Falle konnte keine Anamnese mehr erhoben werden. 15mal war der Oberschenkel, 4mal der Oberarm, nur 1mal der Unterschenkel Sitz der Erkrankung.

Klinisch bestand meist im Anschluß an die Verletzung ein Hämatom mit Schwellung des ganzen Extremitätenteiles und starker Schmerzhaftigkeit, besonders bei Bewegungen. Nach Rückbildung des Ergusses und Abnahme der Schwellung blieb dann eine allmählich zunehmende Verdickung im Gebiet der durch das Trauma getroffenen Gegend zurück. Gewöhnlich bestand längere Zeit hindurch nur geringe Schmerzhaftigkeit bzw. Druckempfindlichkeit. Nur bei Bewegungen klagten die Patienten über größere Schmerzen, die mit der Stärke der Bewegungen zunahmen, besonders wenn dabei diejenigen Muskelgruppen in Aktion treten mußten, in denen die Verknöcherung bestand. Fast in allen Fällen war in den Weichteilen, die von dem Trauma betroffen waren, zur Zeit der Röntgenuntersuchung eine Verdickung von derber, zum Teil knochenharter Konsistenz bis zu 20 cm Länge zu fühlen. Sie war gewöhnlich nicht oder nur wenig verschieblich; die Haut war unverändert und über der knochenharten Geschwulst verschieblich. In allen Fällen war klinisch keine sichere Diagnose gestellt worden, meist bestand Verdacht auf Neubildung (Exostose, Osteom oder Sarkom).

Im Röntgenbild lassen sich nun zwei verschiedene Formen unterscheiden. Erstens in den Weichteilen mehr oder weniger ausgedehnte Schattenbildungen wolkiger Art mit unscharfen Begrenzungen und fleckiger oder breitstreifiger Anordnung. Nirgends war eine deutliche Struktur zu erkennen, die Schatten verloren sich teilweise allmählich in den Weichteilschatten. Die betreffenden Röhrenknochen waren immer unverletzt, Corticalis und Markraum ohne Ver-

Digitized by Google
Original from UNIVERSITY OF CALIFORNIA
Generated on 2019-10-16 13:19 GMT / http://hdl.handle.net/2027/uc1.b3774661
Public Domain in the United States, Google-digitized / http://www.hathitrust.org/access_use#pd-us-google

änderungen; jedoch schienen die Schattenbildungen teilweise der Knochenoberfläche aufzusitzen und anzuliegen (13 Fälle).

Bei der zweiten Form (7 Fälle) war auch der betreffende Röhrenknochen unverletzt, die Kompakta deutlich begrenzt, die Knochenstruktur nicht verändert. Die Schattenbildung saß auch meist der äußeren Kontur auf und erstreckte sich von dort in die Weichteile. Im Gegensatz zu den ersten Fällen war hier aber die Schattenbildung gegen die Weichteile scharf begrenzt, zum Teil durch einen dichteren Schatten-(Kompakta)Streifen. Auch fand sich ein großer Unterschied im Bau der Schatten — man konnte teilweise deutlich spongiösen Knochen erkennen.

Ueber 2 operierte Fälle — je einen von jeder Form — berichtet Hammer ausführlich mit histologischen Befunden. Dem wolkigen, unscharfen, unregelmäßigen Bau des Schattens der ersten Gruppe entspricht anatomisch ein entzündlicher Prozeß mit jungem und in der Bildung begriffenen Knochen. Bei der zweiten Gruppe fand sich anatomisch fertiger Knochen, Entzündungserscheinungen fehlten — dies sind die Fälle, in denen das Trauma schon weiter (3 bis 4 Monate) zurücklag.

Hammer berichtet dann noch über 9 Fälle von kartilaginären Exotosen, 6 am Ober-, 2 am Unterschenkel, 1 an der Beckenschaufel. Nur 1mal wurde anamnestisch ein Messerstich als mögliches Trauma angegeben, immer bestand die Verdickung „jahrelang", mitunter „von Jugend auf". Bei stärkerer Inanspruchnahme des Beins bestanden bei allen Schmerzen. Im Röntgenbild zeigt sich, daß die Corticalis des Röhrenknochens direkt in die Exostose übergeht — im Gegensatz zur Myositis ossificans. Wichtig ist die Unterscheidung beider Erkrankungen für die Frage der Dienstbeschädigung, da ja die Exostosen vom Patienten häufig erst im Anschluß an ein Trauma bemerkt werden, damit aber nichts zu tun haben. Nur durch das Röntgenbild kann die Beziehung des Tumors zum Knochen festgestellt und damit die Entscheidung über eine fragliche Dienstbeschädigung getroffen werden. F. Wohlauer - Charlottenburg, zurzeit Hannover.

**547. Laubmeister,** Ein Beitrag zur Kasuistik der Osteomalacie. Diss. Würzburg 1917.

Laubmeister beschreibt das Skelett einer beim Tode 70 Jahre alten Irrenpfründerin, das sich in der Skelettsammlung der psychiatrischen Klinik zu Würzburg befindet und große Merkwürdigkeiten und Abnormitäten zeigt.

Blencke - Magdeburg.

**548. Lexer,** Ostitis deformans. (Naturwiss.-mediz. Gesellsch. zu Jena, 14. Juni 1917.) Münch. med. Wochenschr. 1917, 35.

Vorstellung eines Falles von Ostitis deformans (Paget) beider Oberschenkel. Der Fall wurde aufgenommen wegen Spontanfraktur rechts, die durch eine Cyste im Bereich des Trochanters verursacht wurde. Die Verbiegung beider Trochantergegenden hat sich im Anschluß an eine schwere Lymphangitis des rechten Beines vor 12 Jahren allmählich entwickelt. Scharff - Flensburg.

**549. Rhonheimer,** Arthritis deformans juvenilis und Blutergelenke. Mit besonderer Berücksichtigung der Differentialdiagnose gegenüber tuberkulösen Gelenkerkrankungen im Kindesalter. Münch. med. Wochenschr. 1917, Nr. 43.



Digitized by Google
Original from UNIVERSITY OF CALIFORNIA
Generated on 2019-10-16 13:19 GMT / http://hdl.handle.net/2027/uc1.b3774661
Public Domain in the United States, Google-digitized / http://www.hathitrust.org/access_use#pd-us-google

Rhonheimer führt an der Hand zweier Krankengeschichten aus, daß die Arthritis deformans juvenilis öfter als tuberkulöse Gelenkerkrankung angesehen wird. Deshalb sollen bei chronischen Gelenkerkrankungen im Kindesalter stets Tuberkulinreaktionen angestellt werden. Ihr negativer Ausfall läßt Tuberkulose ausschließen. Auch die Lues ist mit Hilfe der Wassermannschen Reaktion auszuschließen. Die Differentialdiagnose gegenüber Blutergelenken wird durch die Anamnese und durch Blutungen an anderen Körperstellen ermöglicht. Auch der Röntgenbefund und die Therapie der Arthritis deformans juvenilis und der Blutergelenke wird besprochen. Scharff - Flensburg.

**550. E. Rhonheimer,** Beiträge zur Kenntnis der Arthritis chronica deformans juvenilis. Jahrb. f. Kinderheilk. 85, 3. Folge, Bd. 35, Heft 3, 1917.

Verfasser wendet sich dagegen, daß diese Erkrankung häufig mit chronischem Gelenkrheumatismus verwechselt wird. Auch die Bezeichnung Arthritis deformans ist nicht präzise, weil mit dieser Bezeichnung schwere Veränderungen von Knochen und Knorpel in Verbindung gebracht werden. Wahrscheinlich ist das beschriebene Krankheitsbild ein Vorstadium zu diesen Formen schwerer Veränderungen. Der Beginn der Erkrankung liegt häufig schon vor dem 5. Lebensjahr. Er setzt entweder mit ähnlichen Erscheinungen wie der Gelenkrheumatismus ganz akut ein, oder, was häufiger ist, zeigt sich ein schleichender Beginn. Zunächst werden gewöhnlich die Hand- und Fußgelenke von der Krankheit befallen, die dann fortschreitend zu den übrigen Gelenken aufsteigt. Die resultierenden Deformitäten sind verhältnismäßig typisch. Es werden die Veränderungen an den einzelnen Gelenkabschnitten beschrieben und mit Fällen belegt. Frühzeitig tritt Muskelatrophie ein, die so erheblich sein kann, daß sie sich allein aus der Inaktivität nicht erklärt. Diese Muskelatrophie ist die Hauptstütze der Hypothese vom trophoneurotischen Ursprung der Erkrankung. Röntgenologisch finden sich nur in 2 von den 14 Fällen Knorpel- oder Knochenveränderungen. Die inneren Organe, namentlich Herz und Milz, sind frei von Krankheitserscheinungen.

Verfasser hatte keine Gelegenheit, die Gelenkveränderung in autopsia zu beobachten. Er schließt sich den Ausführungen Wielands an, nach welchem es nach einem leichten Gelenkerguß zu Verdickungen und Wucherungen der Kapsel mit sekundären Schrumpfungsvorgängen kommt. Erst nach mehreren Jahren greift der Krankheitsprozeß auf die Gelenkknorpel über, und es tritt schließlich bindegewebige und knöcherne Ankylosierung in der falschen Gelenkstellung ein. Für die Aetiologie werden drei Möglichkeiten aufgestellt: 1. eine Infektion, 2. eine Konstitutions- oder Stoffwechselanomalie, 3. ein neurogener Ursprung. Für alle drei Ansichten werden Belege aus der Literatur erbracht. Verfasser schließt sich der neurogenen Theorie an, deren Begründer Charcot ist. Er setzt mit Curschmann die Arthritis deformans in Parallele mit der Dystrophia musculorum progressiva.

Die Prognose ist in bezug auf die Heilung schlecht. Eine kausale Therapie gibt es bisher nicht. Salizylpräparate, Atophan, Radiumtrinkkuren haben keine Einwirkung. Dagegen sah er nach forcierter Uebung der Gelenke und Muskeln, Massage, Bädern, Elektrizität günstige Einwirkungen. Zur Erweichung des geschrumpften Kapselgewebes werden Wärmeapplikationen in verschiedener Form verwendet und Cholineinspritzungen gemacht. Differentialdiagnostisch kommen

Digitized by Google
Original from UNIVERSITY OF CALIFORNIA
Generated on 2019-10-16 13:19 GMT / http://hdl.handle.net/2027/uc1.b3774661
Public Domain in the United States, Google-digitized / http://www.hathitrust.org/access_use#pd-us-google

vor allen Dingen tuberkulöse Gelenkerkrankungen in Betracht. Diese befallen aber gewöhnlich nur ein Gelenk und zeigen im Röntgenbilde Knochenherde. Auch die Pirquetsche Reaktion kann zur Entscheidung herangezogen werden. Schwierig ist die Unterscheidung von der Poncetschen Erkrankung. Allerdings finden sich bei dieser Erkrankung gewöhnlich andere tuberkulöse Herde im Körper. Des weiteren wird auf die ähnlichen Krankheitsbilder eingegangen, welche Lues, Gicht, Rheumatoide nach spezifischen Infektionskrankheiten, wohl auch die Stillsche Krankheit bieten. Die Perthessche Erkrankung gehört mit zu dem Bilde der Arthritis chronica deformans juvenilis.

Mollenhauer - Berlin-Zehlendorf.

**551. E. C. van Ryssel,** Ueber Sarkom der Gelenkkapsel. Nederl. Tijdschr. voor Geneesk., 29. September 1917.

Mitteilung eines Falles. Der Patient war ein 34jähriger internierter Belgier, hatte den Tumor auf der lateralen Seite der Kapsel des linken Fußgelenkes. Er bestand aus rostbraun bis weiß gefärbten Zotten, die nach innen ins Gelenk und in die Sehnenscheiden der Peronei vorragten. Mikroskopisch fand man Fibrosarkom mit Riesenzellen und vielen dünnwandigen Blutgefäßen. Gruppen der Zellen, meist alle am Rande der Zotten, enthielten ein amorphes braunes Pigment; dasselbe gab Eisenreaktion. Die Tumore der Gelenke sind selten; die malignen noch seltener als die benignen. Das Sarkom der Gelenkkapsel kommt als gestielte Geschwulst oder als diffuse Wucherung vor. Erstere wird immer als Gelenkmaus diagnostiziert. Für die Diagnose der diffusen Form ist darauf zu achten, daß gewöhnlich das weit verästelte Venennetz, das beim Tumor albus gefunden wird, fehlt. Schmerzen sind gering. Die Schwellung kann sehr stark sein, jedoch bleiben aktive und passive Bewegungen beinahe ungestört. Auf dem Röntgenbild sieht man, daß die Gelenkenden unversehrt sind. Bei der Punktion des Gelenkes findet man gewöhnlich blutige Flüssigkeit, was gegen Tuberkulose spricht. Die Prognose ist relativ gut; von Metastasenbildung ist nur ein Fall in der Literatur bekannt; lokale Rezidive kommen öfters vor, fehlen aber in der Hälfte der Fälle nach ein- bis neunjähriger Beobachtung. Es ist also nicht zu schnell zur Amputation zu schreiten. In Verfassers Fall wurde der Tumor exstirpiert.

van Assen - Rotterdam.

**552. Siebmann** (München), Periostitis sämtlicher Röhrenknochen bei Empyem nach Schußverletzung. Fortschr. d. Röntgenstr. 1917, Bd. 25, Heft 1, S. 21.

Bei Empyemen, Bronchiektasien und chronischen Lungenkrankheiten können sich Periostitiden an den Extremitätenknochen entwickeln; eine häufige Begleiterscheinung sind Trommelschlägelfinger. Jedoch sind beide Erscheinungen nicht immer vereinigt. Röntgenbilder von Periostitiden bei chronischen Lungenkrankheiten sind äußerst selten. Unter mehr als 12 000 Röntgenaufnahmen, die seit Kriegsbeginn auf der Station des Verfassers gemacht worden sind, konnte nur ein einziges Mal eine Periostitis sämtlicher Röhrenknochen bei gleichzeitigem Bestehen ausgesprochener Trommelschlägelfinger konstatiert werden, obgleich sich unter den Aufnahmen viele Hunderte von chronischen Lungen- und Herzkrankheiten befinden. Es handelte sich um ein Empyem nach Schußverletzung, befallen waren Metacarpi und Grundphalangen der Finger, Radius, Ulna, Humerus, Tibia, Tibula, Femur (die Füße waren amputiert). An den Endphalangen waren

Digitized by Google
Original from UNIVERSITY OF CALIFORNIA
Generated on 2019-10-16 13:19 GMT / http://hdl.handle.net/2027/uc1.b3774661
Public Domain in the United States, Google-digitized / http://www.hathitrust.org/access_use#pd-us-google

trotz der Trommelschlägelform keine periostitischen Erscheinungen festzustellen. Bei Nachlassen der Sekretion und Besserung des Allgemeinbefindens bildeten sich die Knochenauflagerungen nicht zurück, das Gegenteil trat ein, ein Vorgang, der gegen die Theorie von Bamberger spricht, daß ein chemisches Agens aus den putriden Stoffen die Periostitis veranlaßt. In dem vorliegenden Fall spielt vielleicht die Erfrierung eine Rolle, da außer den amputierten Füßen auch die Hände befallen waren und eine Einwirkung auf die Gefäße stattgefunden haben kann (Trommelschlägelfinger). So viel ist nach Sielmann sicher, daß außer der Eiterung noch andere Momente hinzukommen müssen, um derartig verbreitete Periostitiden hervorzurufen.

F. Wohlauer - Charlottenburg, zurzeit Hannover.

**553. N. Voorhoeve,** Das Krankheitsbild der blauen Sklerae in Verbindung mit anderen erblichen resp. angeborenen Abweichungen. Nederlandsch Tijdschrift voor Geneeskunde, 9. Juni 1917.

Verfasser konnte einen Vater und zwei Töchter untersuchen mit abnormer Knochenbrüchigkeit; die Mädchen hatten blaue Sklerae, der Vater einen starken Arcus senilis und Hämophilie. Verfasser konnte über 244 Familienmitglieder Nachrichten bekommen; 40 konnte er selber näher untersuchen. Es fanden sich in dieser Familie auffallend oft Abweichungen der von dem Mesenchym abstammenden Organe: blaue Sklerae, Knochenbrüchigkeit, Hämophilie, angeborener Herzfehler, Palatum fissum, Rachischisis.

Bei vier Patienten, die otologisch untersucht wurden, wurde Labyrinthtaubheit gefunden. Nun gibt es Labyrinthabweichungen bei Tanzmäusen, bei denen nach Quix und v. Lennep die Atrophie des Cortischen Organs auf Abweichungen in der Stria vascularis beruht.

Auf Grund seiner Untersuchungen kommt Verfasser zu der Hypothese, daß in dieser Familie eine erbliche Minderwertigkeit des Mesenchyms besteht.

van Assen - Rotterdam.

---

## 16. Deformitäten nach akut entzündlichen Prozessen und Verletzungen.

**554. Bergel,** Weitere Erfahrungen über die Behandlung der verzögerten Callusbildung und von Pseudarthrosen mit subperiostalen Fibrininjektionen. Münch. med. Wochenschr. 1917, Feldärztl. Beil. Nr. 39.

Bergel berichtet über 19 Fälle, bei denen er durch Fibrineinspritzungen günstige Erfolge bei verzögerter Callusbildung und Pseudarthrosen erzielte. Von den 17 Fällen betraf einer das Schienbein, in einem Fall handelte es sich um einen Defekt in der Elle, bei dem auch durch Fibrininjektionen keine Besserung erreicht wurde, in allen übrigen Fällen handelte es sich um Kieferbrüche. Die Technik des Verfahrens wird genau beschrieben. Bergel empfiehlt das Verfahren, da es durchaus harmlos und unschädlich sei und sicher einen günstigen Einfluß auf die Knochenneubildung habe, überall dort anzuwenden, wo ein Knochenbruch keine Neigung zur Verknöcherung zeigt.

Scharff - Flensburg.

Digitized by Google
Original from UNIVERSITY OF CALIFORNIA
Generated on 2019-10-16 13:19 GMT / http://hdl.handle.net/2027/uc1.b3774661
Public Domain in the United States, Google-digitized / http://www.hathitrust.org/access_use#pd-us-google

**555. H. Kleinschmidt,** Weitere Untersuchungen zwischen Diphtherielähmung und Diphtherieantitoxin. Jahrb. f. Kinderheilk. 85, 3. Folge, Bd. 35, Heft 4.

Verfasser wendet sich zunächst gegen Beanstandungen, welche Heubner gegen eine frühere Arbeit über dasselbe Gebiet gerichtet hat. Er berichtet jetzt über 20 weitere Lähmungsfälle, die nach verschiedenen Methoden und vielfach wiederholt immunobiologisch untersucht sind. Es ist wieder die Römersche Methode verwandt worden. Zur vergleichenden Prüfung wurde für die grob quantitative Feststellung, ob Antitoxin vorhanden ist oder nicht, die Schicksche Methode verwandt. Die Untersuchungen bestätigen von neuem, daß ein Zusammenhang zwischen Antitoxingehalt des Blutserums und der Diphtherielähmung nicht besteht. Auch die Ausdehnung der Polyneuritis ist nicht maßgebend für den Antitoxingehalt des Blutserums. Dagegen erscheint von größter Bedeutung die Art der primären Erkrankung und ihre spezifische Behandlung.

Je geringer die Heilserumdosis bei schwerer Diphtherie, um so häufiger tritt eine Lähmung und um so eher eine tödliche Lähmung auf. Bereits eingetretene Lähmungen mit hohen Serumdosen zu behandeln, hält Verfasser für wirkungsvoll, trotz der widersprechenden Erfahrungen der Autoren.

Mollenhauer - Berlin-Zehlendorf.

**556. Mommsen,** Muskelzugfrakturen des Oberschenkelknochens bei Schußverletzungen desselben. Münch. med. Wochenschr. 1917, Feldärztl. Beil. Nr. 35.

Mommsen berichtet an der Hand der Krankengeschichten und Röntgenbilder über 3 Fälle, bei denen der Oberschenkelknochen durch einen Schuß im unteren Drittel verletzt wurde, während sich im mittleren Drittel des Oberschenkels ein Torsionsbruch fand. Von den Verletzten befanden sich im Augenblick der Verletzung zwei in gebückter, einer in stehender Stellung. Die Ursache der indirekten Oberschenkelfraktur im mittleren Drittel sieht Mommsen in einer augenblicklichen Verstärkung der Disposition des Oberschenkelknochens für jede Art von Fraktur durch die starke Erschütterung infolge der Schrapnellverletzung und in der Wirkung des Muskelzuges, der durch die Erschütterung des Knochens reflektorisch verstärkt wird. Die gebückte Körperhaltung mit ihrer stärkeren Muskelspannung scheint die Entstehung dieser Knochenbrüche zu begünstigen.

Scharff - Flensburg.

**557. H. C. Slomann,** Ueber die Natur, Prognose und Behandlung der Geburtslähmung. Hospitaltidende 1917, Nr. 30. (Ein in der medizinischen Gesellschaft zu Kopenhagen gehaltener Vortrag.)

Er behandelte die obstetrizischen Läsionen des Plexus axillaris des Kindes und die nachfolgenden Zustände derselben. Zuerst wurde die Häufigkeit und die Statistik über die Verhältnisse behandelt, unter denen sie vorkommen, indem die relativ am geringsten hervortretende Häufigkeit der Unterkörperstellungen vorgebracht wird, alsdann wurden die experimentellen Untersuchungen über die Einwirkung von Druck und Zug auf Plexus axillaris bei dem Säugling geschildert, die in der ganz überwiegenden Bedeutung des Zuges für das Entstehen dieser Läsionen resultierten, und auf Grund dessen wurde die Schlußfolgerung vorgebracht, daß, wenn sich bei der Geburtshilfe ein Zug an dem Kinderkörper durch exprimierenden Druck ersetzen lasse, obiges Verhältnis immer zugunsten hierfür spreche. — Alsdann werden die klinischen Verhältnisse der Geburtslähmung

Digitized by Google
Original from UNIVERSITY OF CALIFORNIA
Generated on 2019-10-16 13:19 GMT / http://hdl.handle.net/2027/uc1.b3774661
Public Domain in the United States, Google-digitized / http://www.hathitrust.org/access_use#pd-us-google

erörtert, zuerst durch „kleinere Paralysen" der Plexus axillaris, die nach einer Läsion der VII. bis VIII. Nn. cervical. und des I. N. dorsal. entstehen mit den hierbei erzeugten Paralysen, vorzugsweise des Unterarms und der Hand, und den in gewissen Fällen bei der Läsion der Sympathikusfasern im Ramus communicans des I. N. dors. auftretenden Augensymptomen (Myosis, Verengung der Augenspalte).

Ferner wurden die weit häufiger und typischeren gleichartigen „oberen" Paralysen nach Läsion des oberen Abschnittes des Plexus brachialis, des V. N. cervical. mit der Anastomose des IV. und VI. N. cervical. behandelt — also die typische Erb-Duchenne-Paralyse, die die Mm. suprainfraspinatus, deltoideus, biceps, brachiaeus internus, supinator brev. und brachioradialis trifft. Es wurde nachgewiesen, daß sich die Paralyse dieser Muskeln in sämtlichen älteren Fällen dieser Art, die der Redner untersucht hatte, in Wirklichkeit vollständig verloren hatte, und die oft sehr bedeutenden Funktionsstörungen, die übrig waren, hatten in der Hauptsache oder allein ihren Grund in einer fixierten Einwärtsdrehung des Oberarms mit Pronation des Unterarms infolge einer im paralytischen Stadium entstandenen Kontraktur der Antagonisten, besonders des starken Einwärtsrotators M. subscapular. als Antagonist des von der Paralyse immer besonders stark getroffenen und spät restituierten M. infraspinat.

Nach einer Diskussion und der Verwerfung des Standpunktes der Verfasser, die in diesem Terminalzustand nach dem Ablauf der Paralysen (in den Fällen der Geburtslähmung des oberen Typus) das Resultat einer traumatischen Läsion in der Schultergelenkregion an sich während der Geburt entweder eine Distorsion (Lange), eine Epiphysenlösung (Küstner, Gaugele, Peltesohn) oder eine Luxation (Finck, Thomas) erblicken, und nach dem Nachweis, daß jedenfalls die übermächtige Majorität der Fälle angeblich kongeniter Luxation im Schultergelenk, die sich in der Literatur angegeben finden, typische Fälle der hier behandelten Art sind, ging der Vortrag zur Schilderung der Behandlung über.

Hierunter wurde zuerst von der Behandlung der frischen Paralysen gesprochen, für die die Hauptaufgabe sein müsse, die Resorptionen der Extravasats zu fördern (warme Umschläge, leichte Massage), die Reparation der Nervenläsionen zu begünstigen (Entspannung des Plexus) und endlich vor allem der Entwicklung der Antagonistkontraktion vorzubeugen. Die zahlreichen frühen Operationen am Plexus wurden erörtert, 4—6 Wochen nach der Geburt besonders in Amerika vorgenommen, und mit sehr weitgehenden Indikationen werden sie vom Verfasser verworfen. Zum Schluß wurde die Behandlung der terminalen Kontraktur in Einwärtsdrehung behandelt, zuerst die Osteotomie am Humerus, deren Resultat nicht befriedigend zu sein scheint, die vom Verfasser erdachte Tenotomie des M. subscapularis, die er in 2 Fällen mit gutem Resultat ausgeführt hat. Die Operation ist auch von Sever in Amerika ausgeführt und von Fairbanks in England 1913 veröffentlicht.

Diskussion: Hauch hatte in seiner Geburtsabteilung (am Reichshospital) 9 Fälle unter 8000 Geburten. In 3 Fällen lagen die Kinder in Kopfstellung, in 2 Fällen war die vordere und in 1 Fall die hintere Nervengruppe gelähmt, in den anderen 6 Fällen Unterkörperstellungen. Meint, die Clavicula-fraktur entstehe dadurch, daß die Schultern gegen den Arcus infra pubem ge-

Digitized by Google
Original from UNIVERSITY OF CALIFORNIA
Generated on 2019-10-16 13:19 GMT / http://hdl.handle.net/2027/uc1.b3774661
Public Domain in the United States, Google-digitized / http://www.hathitrust.org/access_use#pd-us-google

drückt werden, nicht durch Zug. Hauch hat Experimente über den Druck der Clavicula auf den Plexus ausgeführt und versucht, ob sich die Clavicula so weit zurückführen ließe, daß es zu einem Druck auf den Plexus kommen könne, hat 20 Kinderleichen disseziert und nie gefunden, daß die Clavicula den Plexus treffen könnte, selbst wenn er gespannt war. Hat ferner Experimente mit Zerreißen angestellt und gefunden, daß, wenn man den Kopf in starker Seitenbeugung fixierte und die Schulter stark herabdrückte, es ganz außerordentlich schwierig sei die Nerven zu zerreißen, wenn der Arm im Ellbogen gebeugt und abduziert war, wenn man aber den Arm strecke und ihn namentlich stark supiniere, gehe es leicht. Dann erst breche die Anastomose bis zur IV. und V. Nervenwurzel, besonders beim Foramen intervertebrale.

Hauch hat ferner 2 Fälle von Kindern mit obstetrizischer Paralyse kurze Zeit nach der Geburt disseziert und Ueberreißung der Nervenenden mit leichten Hämatomen darüber gefunden. Die Prognose ergab, daß von den 9 Fällen 4 bei der Entlassung im Laufe von 10 Tagen verschwunden waren. 1 Fall verschwand 3 Wochen später.

H. Scheuermann - Kopenhagen.

**558. J. C. van Vlietan,** Ueber Behandlung von Kniegelenkseiterungen. Nederl. Tijdschr. voor Geneesk., 22. September 1917.

Verfasser empfiehlt auf Grund seiner Erfahrungen in deutschen Lazaretten, bei schweren Eiterungen die Resektion, Drainage nach hinten (Payr) und offene Wundbehandlung.

van Assen - Rotterdam.

**559. Weill,** Ueber akute Knochenatrophie nach Schußverletzungen der Extremitäten, ihre klinischen Erscheinungen, ihre Ursachen und funktionelle Bedeutung. Münch. med. Wochenschr. 1917, Feldärztl. Beil. Nr. 26.

Weill zeigt an einer Reihe von Krankengeschichten, daß die Atrophie der Knochen an Stellen auftreten kann, die mit der Lokalisation der Verwundung nicht in Zusammenhang stehen, also sekundärer Natur ist. Röntgenologisch fand sich fleckige Aufhellung des Knochengewebes, besonders der Spongiosa, klinisch besonders Schmerzhaftigkeit der betroffenen Stellen, mehr oder weniger starke Versteifung der Gelenke, trophische und vasomotorische Störungen. Nach dem ganzen Symptomenkomplex handelt es sich um trophoneurotische Störungen, in 2 Fällen fanden sich auch neuropathische Erscheinungen. Manche auffallend langsame Wiederherstellung der Funktion bei sonst normalem Wundheilungsverlauf läßt sich durch die akute entzündliche Knochenatrophie erklären. Zur Behandlung empfiehlt Weill sorgsame Massage, Elektrisieren und Bewegungsübungen.

Scharff - Flensburg.

**Böhler,** Mittelfußknochenverrenkung **592.**
**Franke,** Pseudarthrosenoperation **606.**
**Hörhammer,** Gelenkmobilisierung **616.**
**Kaiser,** Wirbelsäulenmetastase nach Nebennierenkarzinom **423.**
**Krukenberg,** Amputationsstümpfe **621.**
**Georg Müller,** Oberarmresektion, Apparatbehandlung **484.**
**Payr,** Gelenkmobilisierung **629.**
**Perthes,** Gelenkmobilisierung **635.**

Digitized by Google
Original from UNIVERSITY OF CALIFORNIA
Generated on 2019-10-16 13:19 GMT / http://hdl.handle.net/2027/uc1.b3774661
Public Domain in the United States, Google-digitized / http://www.hathitrust.org/access_use#pd-us-google

**Perthes,** Künstliche Spalthand **633.**
**E. Rhonheimer,** Beiträge zur Kenntnis der Arthritis chronica deformans juvenilis **550.**

---

## 17. Orthopädische Nervenkrankheiten.

**560. Behm,** Beitrag zur Symptomatologie spinaler Muskelatrophien. Diss. Rostock 1917.

Behm bringt die Krankengeschichten von 3 Fällen, die gleichzeitig in der medizinischen Poliklinik zu Rostock zur Beobachtung und Behandlung kamen und die alle drei als einziges zunächst in die Augen fallendes Symptom umschriebene Muskelatrophien an einer Hand zeigten. In dem einen Fall handelte es sich um eine Muskelatrophie spinaler Natur, um ein Krankheitsbild der progressiven spinalen Muskelatrophie, das sich vielleicht später zu einer amyotrophischen Lateralsklerose vervollständigt. Es ist eine langsame Progredienz des Leidens zu erkennen und demgemäß die Prognose als relativ ungünstig zu stellen. Im zweiten Falle konnte noch nicht mit Bestimmtheit entschieden werden, ob es sich um eine traumatische Syringomyelie oder Hämatomyelie des Halsmarkes handelte und im dritten Falle sichern die hochgradige Atrophie der linken Handmuskeln, die dissoziierte Empfindungslähmung an beiden Händen, die Herabsetzung der Sehnenreflexe, die Skoliose und endlich die langsame Progredienz der Krankheitserscheinungen die Diagnose der Syringomyelie, wenn auch ein atypischer Verlauf vorlag. — Nach des Verfassers Ansicht muß die in der ärztlichen Praxis, auch in der Unfallsliteratur nicht selten einfache Diagnose „Muskelschwund" verschwinden. Es ist dies von großer praktischer, weil prognostischer Bedeutung. Eine genaue Untersuchung, namentlich der Sensibilität, wird nicht wenige Fälle, die bisher als spinale Muskelatrophie galten, als Syringomyelie entpuppen. Blencke-Magdeburg.

**561. K. Biesalski** und **Leo Mayer,** Die physiologische Sehnenverpflanzung. Mit 270 zum großen Teil farbigen Abbildungen. Berlin 1916, Verlag Julius Springer. Gebunden 36 M.

Die Operationsmethode der Sehnenverpflanzung, die längst zum Gemeingut der chirurgischen Orthopädie geworden ist, die tausendfach geübt wurde und in diesen Tagen manchem Kriegsbeschädigten den Gebrauch seiner gelähmten Hand oder seines Fußes verbessern hilft, hat auch aus den Reihen der Orthopäden heraus ihre Gegner gefunden. Lorenz und v. Aberle glaubten im Jahre 1909 in der Wiener klinischen Wochenschrift Nr. 17 die Grenzen für diese Methode sehr wesentlich enger als die meisten Orthopäden ziehen zu müssen. Ich habe ihnen damals an der gleichen Stelle an der Hand des Materials der Langeschen Klinik geantwortet und unseren Standpunkt in den Worten zusammengefaßt: „Daß wir in der Frage der Sehnenverpflanzung noch dazu lernen müssen, haben wir stets gerne zugegeben, aber ein Anlaß, die Operation so wesentlich einzuschränken, wie Aberle vorschlägt, liegt unseres Erachtens nicht vor." Wenn also wohl gewisse von jedem zuzugebende Mängel des Verfahrens den teilweise ablehnenden Standpunkt der Lorenzschen Schule erklären, so sehen wir doch

Digitized by Google
Original from UNIVERSITY OF CALIFORNIA
Generated on 2019-10-16 13:19 GMT / http://hdl.handle.net/2027/uc1.b3774661
Public Domain in the United States, Google-digitized / http://www.hathitrust.org/access_use#pd-us-google

in der Folge keine Abkehr der Orthopäden von dieser Methode eintreten, sondern im Gegenteil, einen fortgesetzten Unterbau und Ausbau des Gedankens, der einst als ein genialer Wurf aus der Hand Nikoladonis gekommen war. Auf diesem Wege ist das vorliegende Buch von Biesalski und Mayer als ein weithin sichtbarer Markstein zu werten. Es hat sich die Durchbildung und Begründung dieser Methode an der Hand wissenschaftlicher Forschung als Ziel gesetzt und hat dieses Ziel voll erreicht. Leo Mayer hatte schon als Schüler Langes als eine Art Grundlage zu diesem Buche seine „Experimentelle Untersuchungen über Sehnenverpflanzungen und seidene Sehnen mit besonderer Berücksichtigung der Verhinderung von Verwachsungen" (Zeitschr. f. orthop. Chir. Bd. 35) gearbeitet. Aus dieser Vorarbeit erwuchs auf Anregung und unter führender Mitarbeit Biesalskis vorliegendes Buch.

An diesem Buch wird niemand vorübergehen können, der sich mit der Sehnenverpflanzung beschäftigt. Es werden in ihm die physiologischen Grundlagen nachgeprüft und, soweit sie nicht vorhanden sind, herausgearbeitet, so daß auf der Grundlage der Physiologie und Anatomie es künftig möglich sein wird, bestimmte Typen von Operationen zu schaffen, während heute eine Anzahl verschiedener Methoden je nach der Anschauung ihres Autors nebeneinander bestehen. Es fehlten uns bisher die genaueren Kenntnisse über die wesentlichen anatomischen und physiologischen Eigentümlichkeiten der Sehnen. Diese Arbeit wird vor allem in dem ersten Teil des Buches der Anatomie und Physiologie der Sehnen von Mayer geleistet. Die ersten 50 Seiten enthalten das Wesentlichste über die Eigenschaften der Sehnen, den histologischen Aufbau, den Gleitapparat der Sehnen (Epitenon, Paratenon, Mesotenon), die für die Operation so wichtige Blutgefäßversorgung der Sehnen. Sie enthalten das Grundsätzliche der Physiologie der Sehnen, den Vorgang des Gleitens innerhalb und außerhalb der Sehnenscheide, sowie den ganzen Mechanismus der Sehnenscheiden an der Hand vieler Abbildungen, ferner die aus Versuchen über die Spannung der Sehnen abgeleitete Forderung, nicht unter besonderer Spannung zu vernähen, sondern nur die physiologische zu geben. Es folgt sodann in den nächsten 87 Seiten die Anatomie und Physiologie der einzelnen Sehnen, die an der frischen Leiche auf sinnreiche Weise studiert und in ausgezeichneter Beschreibung aller Verhältnisse dargestellt werden. Ein Studium dieses Teiles ist unbedingt erforderlich. Die Beweglichkeit der einzelnen Sehnen, die Sehnenlänge, der Bau der Sehnenansätze wird hier abgehandelt.

Im 2. Kapitel teilt Biesalski seine Untersuchungen über die Dynamik und den Synergismus der Fußmuskeln mit, die er an der Hand eines dem Fickschen Modell ähnlichen studiert hat und die wertvolle Aufschlüsse über die Wirkung der Muskeln im einzelnen und in der Zusammenarbeit auf die Bewegungen des Fußes geben. Das ist klinisch sehr wichtig, weil nur so die Wirkung der verpflanzten Muskeln auf die Fußbewegung studiert werden kann, sowohl wenn sie innerhalb der physiologischen Bahn des Kraftnehmers verlaufen, als auch wenn sie außerhalb derselben liegen. Eine Summe von Erkenntnissen und Beobachtungen ist das Ergebnis dieser mühevollen Untersuchungen, die zum Teil eine neue Wertung der einzelnen Muskeln verlangen und zu therapeutischen Indikationen führen: Biesalski rät, das Redressement aller Deformitäten der Gelenke vor der Verpflanzung vorzunehmen, um die Muskeln erst einmal unter normalen

Digitized by Google
Original from UNIVERSITY OF CALIFORNIA
Generated on 2019-10-16 13:19 GMT / http://hdl.handle.net/2027/uc1.b3774661
Public Domain in the United States, Google-digitized / http://www.hathitrust.org/access_use#pd-us-google

Gelenkverhältnissen eine Zeitlang arbeiten zu lassen, und erst später die Verpflanzung anzuschließen. Er rät auch, die Untersuchung der Muskeln aus den verschiedenen Fußhaltungen heraus vorzunehmen, um die einzelnen Komponenten der Muskeln zu erkennen.

Das 3. Kapitel, die Operationslehre, wird von beiden Autoren gemeinsam bearbeitet. Hier werden die Ergebnisse der Untersuchungen in die Praxis umgesetzt. Die allgemeine Operationslehre behandelt die Technik, die äußerst subtil sein muß, das Nahtmaterial, wobei dem Katgut vor dem Fremdkörper Seide der Vorzug gegeben wird, das Instrumentarium, die Nahtmethode, einen neuen verschnürenden Befestigungsfaden und schließlich die physiologische Sehnenbefestigung; die letztere ist neben der Lagerung der Sehne in die gegebene Sehnenscheide der springende Punkt. Die Sehnen werden in den Ansatz der gelähmten Sehne hinein versenkt, und zwar entweder in den abgeschnittenen distalen Sehnenstumpf oder in die stehengelassene und gespaltene Sehne hinein, so daß diese röhrenförmig die unverletzte Sehne des Kraftspenders umschließt. Es folgt die genaue Darstellung der Sehnenoperationen im einzelnen, der Sehnenverlängerung am Tibialis anticus und der Achillessehne, und dann der Sehnenverpflanzungen zunächst am Fuß, und zwar zuerst durch die Scheide. Zum Ersatz der verschiedenen gelähmten Muskeln wird in eingehender Beschreibung das Operationsverfahren bei den verschiedenen Deformitäten des Fußes dargestellt und somit eine Anzahl typischer Operationspläne aufgestellt. Bei der 7. Operation: Ersatz des Tibialis anticus durch Peroneus longus führt Biesalski eine Fascienplastik aus, um Verwachsungen zu vermeiden, indem er aus den Muskelfascien der vorderen und lateralen Muskelgruppen des Unterschenkels eine Art Brücke bildet, über die der Peroneus longus wie über ein Gleitgewebe hinwegschlüpfen kann. Es wird auch kritisch auf Verpflanzungsvorschläge hingewiesen, die den physiologischen Anforderungen nicht entsprechen, wie Ersatz des Tibialis posticus durch den Flexor hallucis longus, oder des Peroneus brevis bzw. Tibialis anticus durch den Flexor digitorum. Weiter folgen dann eine Anzahl Operationen mit Verpflanzung des Gleitapparates. Am Knie wird die Quadricepsplastik dargestellt, an der Hand besonders der Ersatz der Strecker durch die einzelnen Beuger und schließlich am Ellenbogen der Ersatz des Biceps durch die nicht ganz physiologische Abspaltung eines Tricepslappens.

Im letzten Kapitel bespricht schließlich Biesalski seine klinischen und experimentellen Erfahrungen. Das Wichtigste, ja Entscheidende ist die Verhütung der postoperativen Verwachsung. Die Verwachsung entsteht bei Durchführung des Muskels durch die Membrana interossea, oder wenn Sehne auf verletztes Periost zu liegen kommt, oder durch Fremdkörper in der Gleitbahn von Muskel oder Sehne, oder durch Umwege der Sehne außerhalb des Gleitgewebes, oder infolge ihrer Durchführung durch einen Fascienschlitz, weiter bei Verletzung des Gleitgewebes. Sehr lehrreich sind die Beobachtungen bei Nachoperationen, die die Vorgänge in der Sehne nach der Operation zeigen, wie Folgen kleiner Verletzungen mit Einbuße an Haltbarkeit usw. Auch die Vorgänge in der Scheide und im umgebenden Gewebe werden an der Hand von Versuchen besprochen. Auch hier ist das Wesentliche die gute Technik der Operation, die Verletzungen vermeidet. Die Ergebnisse der Fascienplastik, sowie die Frage der seidenen Sehnen findet eine Besprechung. Gegen seidene Sehnen wendet

Digitized by Google
Original from UNIVERSITY OF CALIFORNIA
Generated on 2019-10-16 13:19 GMT / http://hdl.handle.net/2027/uc1.b3774661
Public Domain in the United States, Google-digitized / http://www.hathitrust.org/access_use#pd-us-google

Biesalski die Möglichkeit des Nachgebens der eingeflochtenen Fäden beim Zug ein.

Den Schluß des Buches bildet ein Kapitel über die Erfahrungen auf dem Gebiete der Muskeldynamik, in dem die Leistung der einzelnen Muskeln bei Erhaltensein und Ausfall anderer Muskeln an Hand der klinischen Erfahrungen behandelt wird. Dies ist für die Aufstellung der Operationspläne von großer Bedeutung.

Das Buch will wie gesagt die physiologischen und anatomischen Grundlagen der Sehnenverpflanzung nachprüfen und, soweit sie noch nicht vorhanden sind, schaffen. Endgültige Typen aufzustellen vermeidet es. Es will nur den Weg zeigen, auf dem einheitlich gearbeitet werden muß. In unserer orthopädischen Literatur wird es einen hervorragenden Platz einnehmen. Es ist ein Muster deutscher gründlicher Arbeit, mit dem die deutsche orthopädische Chirurgie sich ihre Berechtigung von neuem sichert. G. Hohmann-München.

**562. Koenen,** Ueber spastische Kontrakturen nach Schußverletzungen. Archiv f. Orthop. Bd. 15, Heft 1.

Acht genau beschriebene Fälle von myogenen Kontrakturen nach Kriegsverletzungen, die auf neurotischer Grundlage infolge direkter Reizung der motorischen Nervenfasern oder durch Reflexvorgänge eintraten. Meist war eine ganze synergisch wirkende Muskelgruppe betroffen. Die Kontraktur trat entweder unmittelbar nach der Verletzung in ihrer maximalen Stellung auf oder entwickelte sich allmählich. Aktive Behebung dieser Stellung war stets unmöglich, jeder passive Versuch wurde unter heftiger Schmerzäußerung durch starke Anspannung der kontrahierten Muskulatur verhindert. Bei forcierten Versuchen traten Krämpfe der übrigen Synergisten, dann der Antagonisten auf, die sich schließlich auf sämtliche Muskeln der Extremität erstreckten und sich zu klonischen Zuckungen steigerten. — Die Aetiologie sucht Koenen in der Mehrzahl seiner Fälle in reflektorischen Vorgängen, einer Entlastung eines Schmerzgebietes. Daß diese Entspannungsstellung später innegehalten wird, erklärt er aus der neurotischen Konstitution der Verletzten mit der Ueberwertung sensibler Reize und der gesteigerten Muskelerregbarkeit. Sekundär treten dann Schrumpfungen der Weichteile ein. Die Prognose ist ungünstig. Gegen jede Therapie, auch die psychische, verhielten sich die Patienten sehr resistent. Besserung ist nur auf operativem Wege zu erwarten. In Frage kommen Lösungen der verletzten Nerven, Sehnenverlängerungen, Keilosteotomien resp. Exstirpationen von Knochen.

Pfeiffer-Frankfurt a. M.

**563. Müller** und **Berblinger,** Das Endergebnis einer nach der Edingerschen Methode (Agarröhrchen) vorgenommenen Ueberbrückung des Nervus ulnaris mit anatomischer Untersuchung. Berl. klin. Wochenschr. 1917, 46.

Mißerfolg bei Resektion des Nervus ulnaris und Ueberbrückung des Defektes nach Edinger. Beschreibung des histologischen Befundes.

Maier, derzeit Teplitz-Schönau.

**564. Perthes,** Ischiadicusresektion wegen Schußneuritis. (Medizin.-naturwissenschaftl. Verein Tübingen, 15. Jan. 1917.) Münch. med. Wochenschr. 1917, 28.

In 2 Fällen schwerster anhaltender Schmerzen nach Schußverletzung hat Perthes den Ischiadicus weit im Gesunden reseziert mit dem Erfolg, daß die

Digitized by Google Original from UNIVERSITY OF CALIFORNIA
Generated on 2019-10-16 13:19 GMT / http://hdl.handle.net/2027/uc1.b3774661
Public Domain in the United States, Google-digitized / http://www.hathitrust.org/access_use#pd-us-google

Schmerzen gänzlich und dauernd verschwanden. Die Ischiadicuslähmung wurde durch Tenodese der Peronei und des Tibialis anticus an der Tibia zum großen Teil ausgeglichen. Scharff-Flensburg.

**565. Rost,** Littlesche Krankheit. (Naturhist.-medizin. Verein zu Heidelberg, 6. Febr. 1917.) Münch. med. Wochenschr. 1917, 29.

Vorstellung eines nach Stoffel operierten Falles. Das Bein ist sehr gut geworden; am Arm ist wegen Athetose kein Erfolg zu erwarten.

Scharff-Flensburg.

**566. Teller,** Die Druckempfindlichkeit des Nervenstammes unterhalb der Verletzungsstelle und ihre prognostische und diagnostische Bedeutung. Zentralblatt f. chir. u. mech. Orthop., Bd. 10, Heft 8.

Nach Teller ist das Vorhandensein der ausstrahlenden Druckempfindlichkeit eines peripheren Nerven unterhalb seiner Verletzungsstelle ein sicheres Zeichen, daß die Kontinuität nicht aufgehoben ist. Dies gilt mit Sicherheit für sensible Bahnen, mit Wahrscheinlichkeit für die motorischen. Bei operativer Vereinigung der Nervenenden ist es das früheste Zeichen der wiederhergestellten Leitung, sicher für die sensible Leitung gültig, wahrscheinlich für die motorische. Dieses Frühsymptom eilt der elektrischen Erregbarkeit von Nerv und Muskel um Wochen und Monate voraus, ebenso den ersten Anzeichen wiederkehrender Funktion durch den Willensimpuls. Je früher es auftritt und je vollständiger der Reiz in die Endverzweigungen des betreffenden Nerven ausstrahlt, desto günstiger ist es prognostisch zu bewerten. Pfeiffer-Frankfurt a. M.

**567. Wohlgemuth,** Zur Frühoperation der Nervenverletzungen. Münch. med. Wochenschr. 1917, Feldärztl. Beil. Nr. 44.

Wohlgemuth berichtet über einen Fall, bei dem $1^1/_2$ Stunden nach der Verwundung (Oberarmdurchschuß mit Verletzung der Arteria brachialis und des Nervus medianus) der quer durchtrennte Nervus medianus genäht wurde mit dem Erfolg, daß 2 Tage später alle Finger und das Handgelenk gut bewegt werden konnten. Scharff-Flensburg.

**Bette,** Nervenoperationen **596.**
**Bolten,** Lähmung des N. suprascapularis **656.**
**Bolten,** Traumatische Plexuslähmung **655.**
**Cahen,** Ueberbrückung von Nervendefekten **602.**
**Deus,** Nervenoperationen **603.**
**Friedländer,** Alaxiebehandlung **498.**
**Gebele,** Nervenoperationen **608.**
**Geßner** und **Riedel,** Sehnenoperation bei Radialislähmung **609.**
**Grund,** Ulnarislähmung **472.**
**Jaroschy,** Lähmungsapparat **474.**
**Kauert,** Operative Behandlung von Schußverletzungen peripherer Nerven **618.**
**Krüger,** Nervenoperationen **620.**
**Lehr,** Federnde Gipshülse bei Peroneuslähmung **452.**
**Möhring,** Stützschiene bei Radialislähmung **482.**
**Perthes,** Nervenoperationen **636.**
**Perthes,** Sehnenoperation bei Radialislähmung **632.**

Digitized by Google
Original from UNIVERSITY OF CALIFORNIA
Generated on 2019-10-16 13:19 GMT / http://hdl.handle.net/2027/uc1.b3774661
Public Domain in the United States, Google-digitized / http://www.hathitrust.org/access_use#pd-us-google

**Perthes,** Sehnentransplantation bei Radialislähmung **581.**
**Samter,** Hüftmuskelersatz **639.**
**Schmidt,** Nervenoperationen **644.**
**Schulze-Berge,** Pfropfung des Nervus axillaris in den Ulnaris und Ersatz der Heber des Oberarmes **645.**
**Spitzy,** Quadricepsschiene **495.**
**Steinthal,** Ueberdeckung von Nervendefekten mittels Tubularnaht **649.**
**Weill,** Knochenatrophie **559.**
**Wilms,** Bicepslähmung **652.**

## 18. Deformitäten des Rumpfes und der Wirbelsäule einschl. Schiefhals.

**568. Max Fischer,** Ueber einen Fall von doppelseitiger Halsrippe. Fortschr. d. Röntgenstr. 1917, Bd. 25, Heft 2, S. 161.

Doppelseitige Halsrippe bei einer 28jährigen Patientin. Bei einer Lungenspitzenuntersuchung zeigte sich in der linken Supraclaviculargrube eine bucklige Vorwölbung, die sicht- und fühlbar pulsierte. Die Pulsation rührte offenbar von der Subclavia her und die Vorwölbung wurde durch eine knochenharte Geschwulst hervorgerufen. Auch in der rechten, eingesunkenen Supraclaviculargrube ließ sich neben der Wirbelsäule ein kleiner Knochenvorsprung nachweisen. Das Röntgenbild bestätigte die Annahme einer Halsrippe in anschaulicher Weise.

Beschwerden bestanden nicht, auch ließen sich keine der sonst bei Halsrippen beobachteten Symptome nachweisen. Es bestand lediglich eine etwas heisere Stimme, die vielleicht als Folge der Kompression des Nervus recurrens aufzufassen ist. F. Wohlauer - Charlottenburg, zurzeit Hannover.

**569. Krukenberg,** Beiträge zur Pathologie und Therapie der Skoliose. Archiv f. Orthop Bd. 15, Heft 2.

Krukenberg bespricht nach kurzem Ueberblick über die Entstehung der normalen Biegung der Wirbelsäule und ihre statische Inanspruchnahme die Aetiologie der Skoliose, die er nach Art ihrer Entstehung einteilt, um dann die Prognose und Therapie der verschiedenen Formen zu erläutern. Bezüglich seiner Heilbestrebungen sei hier erwähnt, daß Krukenberg bei paralytischen Skoliosen mit Erfolg eine galvanische Behandlung besonders des M. psoas verwendet. Auch auf die gymnastische Behandlung dieses Muskels legt er bei allen Lendenskoliosen großen Wert. Er verwendet hierfür einen Hüftpendel eigener Konstruktion. Um die Lendenlordose zu verstärken, läßt Krukenberg hohe Absätze tragen oder seine Bügelstiefel, welche die Schwerlinie nach vorn werfen. Schlechte Kopfhaltung bekämpft er durch Tragenlassen von Lasten, Schrotsäckchen von 1—2 Pfund auf dem Scheitel. Turnkurse und redressierende Bewegungen dienen zum Ausgleich seitlicher Verkrümmungen; auch passive Manipulationen in den Redressionsapparaten sind dazu besonders nützlich. Eingehend wird auch die schwierige Korsettfrage besprochen. Krukenberg verwendet zur Stütze und zur Korrektion die Heusnersche Spiral-

Digitized by Google
Original from UNIVERSITY OF CALIFORNIA
Generated on 2019-10-16 13:19 GMT / http://hdl.handle.net/2027/uc1.b3774661
Public Domain in the United States, Google-digitized / http://www.hathitrust.org/access_use#pd-us-google

feder; seine Technik ist im Original nachzulesen. — Zur speziellen Korrektur der Lendenwirbelsäule in schweren Fällen schaltet Krukenberg den Psoaszug aus, indem er den M. psoas major in offener Wunde durchschneidet und einen Gipsverband um den abduzierten andersseitigen Oberschenkel und das Becken bis zur Höhe der seitlichen Rumpfabweichung anlegt; für leichtere Fälle genügt eine Becken und Oberschenkel umfassende Lederhülse mit beweglichem Scharnier. Pfeiffer-Frankfurt a. M.

**570. O. Lanz,** Schnellender Nacken. Nederlandsch Tijdschrift voor Geneeskunde, 16. Juni 1917.

Ein 32jähriger Mann hat seit 4 Jahren bemerkt, daß er bei nach vorn gebeugtem Nacken den Kopf frei drehen konnte. Bei emporgehobenem Kopfe konnte er diesen nicht drehen; wenn er es durchsetzte, gelang die Drehung; man hörte ein Knacken, und es war eine plötzliche Bewegung zu fühlen und zu sehen. Bei der Operation stellte sich heraus, daß der weniger entwickelte, nicht zweigeteilte Proc. spinosus des V. Halswirbels schief nach unten verlief und bei Drehung des Kopfes mit gestrecktem Halse gegen den Processus des VI. Wirbels stieß. Die Resektion des Proc. spinosus des V. Halswirbels brachte Heilung. Auf der Röntgenaufnahme war bei näherer Betrachtung die Sache gut zu sehen. van Assen-Rotterdam.

**571. Schanz,** Eine eigenartige Verschüttungskrankheit. Zentralbl. f. Chir. 1917, 35.

Schanz hält die von Georg Müller in der Zeitschrift für Krüppelfürsorge, Bd. 10, 5, beschriebenen Fälle von einer eigenartigen Verschüttungskrankheit für reine Fälle des von ihm beschriebenen Krankheitsbildes der Insufficientia vertebrae. Er hat viele derartige Fälle gesehen und stets, ebenso wie Müller, mit Gipsverbänden bzw. Korsetts „geradezu überraschende Erfolge" erzielt. Er sieht bei den in Frage stehenden Fällen das ausschlaggebende Moment in einer Störung des Belastungsgleichgewichtes an der Wirbelsäule, in einer Unfähigkeit der Wirbelsäule, der von ihr geforderten Tragarbeit zu genügen. Er nimmt an, daß dabei nicht die Muskeln und die übrigen Weichteilverbindungen der Wirbel untereinander, sondern daß der Wirbelknochen selbst in der Mehrzahl der Fälle den entcheidenden Faktor bildet. Blencke-Magdeburg.

**v. Mikulicz** und **Tomasczewski,** Orthopädische Gymnastik **501.**

**E. Rhonheimer,** Beiträge zur Kenntnis der Arthritis chronica deformans juvenilis **550.**

---

## 19. Deformitäten der Arme.

**572. Felix Bauer** (Wien), Arbeitsprothesen für kürzeste Oberarmstümpfe. Mitteilungen d. Vereins „Die Technik für die Kriegsinvaliden" 1917, Heft 7.

Beschreibung der inzwischen auch schon in Band 37 der Zeitschrift für orthopädische Chirurgie veröffentlichten Kurzstumpfprothese, mit der Stümpfe von lateral 6 cm, medial 0 cm Länge noch gefaßt werden können. Das Wesentliche dieser Prothese liegt in ihrer Konstruktion mit einschnürendem Riemen, welche an kurzen Stümpfen genügenden Sitz bietet, und in dem Prinzip einer Einschrän-

Digitized by Google
Original from UNIVERSITY OF CALIFORNIA
Generated on 2019-10-16 13:19 GMT / http://hdl.handle.net/2027/uc1.b3774661
Public Domain in the United States, Google-digitized / http://www.hathitrust.org/access_use#pd-us-google

kung der möglichen Stumpfbewegung. Diese Einschränkung erfüllt zwei Forderungen, an kurzen Stümpfen genügenden Halt zu geben und die Führung von Stumpf und Prothese dem zentralwärts nächstgelegenen Körperabschnitt ohne Notwendigkeit aktiver Gelenkfixation zu übertragen. Schasse - Berlin.

**573. Böhler,** Zur Verhütung des Brückencallus. Zentralbl. f. Chir. 1917, 29.

Böhler hat bei 73 Fällen von Vorderarmbrüchen niemals einen Brückencallus gesehen. Die Behandlung darf nicht immer eine gleiche sein, sie muß sich nach der Stelle der Fraktur richten. Vorderarmbrüche im oberen Drittel oberhalb des Ansatzes des Pronator müssen immer in maximaler Supinationsstellung verbunden werden, jene in den unteren zwei Dritteln sind in Mittelstellung zu verbinden, Pronation ist immer ungünstig. Sind beide Knochen gebrochen, so ist die beste Behandlung der Streckverband. Das wichtigste dabei ist aber, daß täglich Finger und Hand fleißig bewegt werden müssen, wodurch alle Muskeln frei und kräftig bleiben, so daß es zur Bildung eines Brückencallus nicht kommen kann.

Böhler steht übrigens auch auf dem Standpunkt, daß sich Pseudarthrosen in den meisten Fällen vermeiden lassen, wenn Splitter grundsätzlich nicht entfernt werden. Blencke - Magdeburg.

**574. Hans Borchmann,** Der angeborene Handdefekt. Fortschr. d. Röntgenstr. 1917, Bd. 25, Heft 2, S. 149.

Bericht über 8 Fälle von angeborenem Handdefekt, unter denen zwei doppelseitig sind. 1. Fehlen der linken Hand bis zum Handgelenk; rudimentäre Entwicklung des Daumens und bürzelförmiger Auswuchs an der Haut des Handgelenks. 2. Fehlen des linken Vorderarms bis auf 12 cm. 3. Fehlen der rechten oberen Extremität bis zur Hälfte des Vorderarms. 4. Fehlen der linken oberen Extremität bis 10 cm unter dem Ellbogengelenk. 5. Fehlen beider Hände am Handgelenk. 6. Fehlen der oberen Extremitäten bis fast zur Schulter. 7. Defekt des linken Vorderarms bis zur Mitte. 8. Fehlen der rechten Hand bis zum Handgelenk.

Die Ansichten über die Entstehung dieser Deformitäten sind noch strittig. Am häufigsten wird als ursächliches Moment die fötale Gliedabtrennung durch amniotische Verwachsung aufgeführt. Verfasser ist jedoch der Ansicht, daß häufig fehlerhafte Keimanlage die Ursache dieser Defekte ist. Die Röntgenuntersuchung im besonderen bringt in die Beurteilung vieler Fälle eine größere Klarheit; da, wo man nur ein unwirksames Anhängsel noch als Rest des Arms ansprechen kann, deckt die Röntgenuntersuchung knöcherne Teile des Skeletts auf, welche überraschenderweise die Anlage der Handextremitäten klar enthüllen (Fall 6). Beim symmetrischen Fehlen beider Hände sieht man, daß auch die Endigungen des Skeletts absolute Symmetrie und zugleich Abweichungen in der Anordnung zeigen.

Von den 8 Patienten tragen nur 2 eine Prothese, jedoch würde es lediglich darauf ankommen, allen eine brauchbare Prothese zu schaffen. Eine Ausnahmestellung nehmen die doppelseitigen Fälle ein. Der eine ist Fußkünstler geworden, in dem anderen Fall, 12jähriges Mädchen, fehlen beide Hände im Handgelenk, die Stümpfe sind bis zum Extrem für die Ausnutzung ausgebildet.

Die Prothesenfrage ist in den Fällen angeborenen Defektes bedeutend anders zu beurteilen als bei den Kriegsbeschädigten; dort ist von frühester Jugend

Digitized by Google
Original from UNIVERSITY OF CALIFORNIA
Generated on 2019-10-16 13:19 GMT / http://hdl.handle.net/2027/uc1.b3774661
Public Domain in the United States, Google-digitized / http://www.hathitrust.org/access_use#pd-us-google

an der Stumpf geübt — es ist das Gefühl bis aufs feinste entwickelt, eine Prothese würde dies nur schädigen, bei den Kriegsamputierten wird der Defekt psychisch und körperlich schwer empfunden, für sie ist eine vollwertige Prothese dringend erforderlich. F. Wohlauer - Charlottenburg, zurzeit Hannover.

**575. J. Collin,** Der therapeutische Wert der Ernährung bei chirurgischen Leiden. Hospitalstidende 1918, Nr. 1. (Vortrag in der dänischen chirurgischen Gesellschaft.)

Der Referent sprach in Kürze über einige Erfahrungen aus dem Lazarettlager bei Horseröd. Die Patienten (russische Kriegsgefangene aus deutscher und österreichischer Gefangenschaft) waren bei der Ankunft sehr abgemagert, und gleichzeitig mit der Besserung des Ernährungszustandes trat ohne jegliche besondere lokale Behandlung eine auffällige Besserung oder Heilung verschiedener chirurgischer Leiden ein. Von den fistulösen Ostiten nach Schußfrakturen heilten weit mehr als $^1/_3$ in 1—2 Monaten, obgleich sich die Fisteln unverändert 1 bis $2^1/_2$ Jahre gehalten hatten. Von den nicht geheilten zeigte es sich, daß über die Hälfte von Sequestern herrührte. Ebenfalls heilte eine Speichelfistel, die $1^1/_2$ Jahre bestanden hatte.

Paresen nach Plexusläsionen zeigten überraschende Besserungen; Patienten, die bei der Ankunft den Arm gar nicht abduzieren und die Finger sozusagen nicht bewegen konnten, erzielten nach 2 Monaten bis zu 90° Abduktion und eine Flexion bis zur Schöpfstellung der Hand. Eine scheinbar komplette Radialisparalyse wurde völlig gehoben. Ein Patient, der sich nach einem Schuß in die Lendensäule nur mit dem Bett u. dgl. als Stütze fortschleppen konnte, ging nach 3 Monaten natürlich. Es war also in diesen Fällen lebensfähiges Nerven- und Muskelgewebe übrig; bei der Inanition aber hat es nicht der Sitz einer Regeneration und Hyperplasie werden können und hat sich deswegen lange Zeit hindurch unverändert gehalten, und zwar ebenso wie die Ostiten 1—$2^1/_2$ Jahre. Die Besserung zeigte sich schon nach wenigen Wochen und schritt 6—8 Wochen fort, wonach man erzielt zu haben schien, was sich ohne Spezialbehandlung erzielen ließe. — Von den Patienten mit tuberkulösen Glandelschwellungen besserten sich $^2/_3$ sehr bedeutend; so z. B. waren von einem apfelsinengroßen, unverschiebbaren, sarkomartigen Glandelkonglomerat nach 3 Monaten nur einige kirschengroße, bewegliche Glandeln übrig. Im Gegensatz zu den Ostiten und Paresen besserten sich die Glandelschwellungen erst, nachdem die Patienten in einen guten Ernährungszustand gekommen waren, d. h. nach 1—2 Monaten. — Ein Prolapsus recti, der sehr belästigend und immer heraus war, kam nach 3—4 Wochen nur bei starkem Pressen zum Vorschein und war nicht mehr belästigend. — Die Gewichtszunahme bei diesen Patienten war gewöhnlich 4—5 kg monatlich, 10—15 in 2—3 Monaten; es fand sich jedoch eine Reihe mit stärkerer Zunahme, bis zu 15 kg in 1 Monat. Es kamen keinerlei besondere Hilfsmittel zur Anwendung, keine Extraverpflegung noch Liegekur, nur gewöhnliche gemischte Kost und Freiheit, sich in frischer Luft zu bewegen.

Die angeführten Resultate würden, wenn man Lokalbehandlung (Massage, Mechanotherapie, Lichtbehandlung, Operation usw.) angewandt hätte, als vorzüglich aufgefaßt worden sein; nun wurden sie ohne jegliches Derartiges erzielt. Dies fordert dazu auf Zurückhaltung bei stark unterernährten Pa-

Digitized by Google Original from UNIVERSITY OF CALIFORNIA
Generated on 2019-10-16 13:23 GMT / http://hdl.handle.net/2027/uc1.b3774661
Public Domain in the United States, Google-digitized / http://www.hathitrust.org/access_use#pd-us-google

tienten, eine Skepsis den Resultaten der aktiven Therapie gegenüber zu zeigen; und das gibt Vertrauen zur eigenen heilenden Wirksamkeit des Organismus, wenn sie sich nur unter guten Verhältnissen entfalten darf.

H. Scheuermann - Kopenhagen.

**576. Ingenieur Ernst Feldscharek** (Wien), Kombinierte Kurzstumpfprothese für Unterarme. Mitteil. d. Vereins „Die Technik für die Kriegsinvaliden" 1917 Heft 9.

Diese Prothese ist so gebaut, daß der kurze Unterarmstumpf den Ellbogen beugt, jedoch, wenn das Ellbogengelenk durch einen mittels Druckes gegen den Körper betätigten Hebel in beliebiger Lage festgestellt ist, wobei sogleich eine Umschaltvorrichtung betätigt wird, den Daumen gegen die übrigen Finger schließt. Bei Streckung des Stumpfes wird die Hand wieder geöffnet. Durch Drehung des Schalthebels läßt sich nun wieder der Handmechanismus verriegeln, wodurch das Ellbogengelenk für Beugung und Streckung durch den Stumpf frei wird. Bei Beugung und Streckung des Ellbogens erfolgt außerdem zwangsläufige Supi- und Pronation.

Schasse - Berlin.

**577. E. Flad,** Klinische Beobachtungen über den Proc. supracondyloideus humeri und dessen familiäres Vorkommen. Jahrb. f. Kinderheilk. 85, 3. Folge, Bd. 35, Heft 4.

Diesen schon von mehreren anderen Autoren beschriebenen Processus fand der Autor bei Gelegenheit von Kubitaldrüsenuntersuchungen. In 3 Jahren beobachtete er ihn bei sieben Kindern und einem Erwachsenen. Der Sitz war einige Zentimeter oberhalb des Epicondylus medialis. Die Form entsprach einem scharfkantigen, dreieckigen Dorn mit nach unten gerichteter Spitze. In einem Fall konnte die Erblichkeit nachgewiesen werden, indem die Mutter die doppelseitig vorhandene Varietät auf ihre Tochter vererbt hatte. Bei drei älteren Geschwistern fand sich der Sporn nicht. Die Differentialdiagnose gegenüber ähnlichen Knochenbildungen ist mit Hilfe des Röntgenbildes leicht. Nur bei Säuglingen können Schwierigkeiten entstehen. Das Wachstum des Processus konnte in einem Fall 3 Jahre hindurch verfolgt werden. Die auf verschiedenen Ursachen beruhenden Exostosen des Humerus lassen sich ätiologisch und morphologisch von dem Proc. supracondyloideus trennen. Röntgenologisch zeigen beide einen knöchernen Aufbau. In keinem der Fälle waren klinische Erscheinungen durch den Sporn verursacht.

Mollenhauer - Berlin-Zehlendorf.

**578. Paul Glaessner** (Berlin, zurzeit Teplitz), Kunstarm für den im Schultergelenk exartikulierten Arm. Mitteil. d. Vereins „Die Technik für die Kriegsinvaliden" 1917, Heft 9.

Das von Glaessner mit Hilfe zweier Kriegsbeschädigten konstruierte Kunstglied hat sich in mehr als viermonatlicher Benutzung bewährt, wenn es auch noch nicht frei von Mängeln ist. Für Bewegungen der Prothese wurde die Kraft der Schulternackenmuskeln benutzt, derart daß die Erhebung des ganzen Armes bis zur Horizontalebene durch Anspannen zweier vom hinteren oberen Rand des Oberarmteiles zu einem Oberschenkelring und einem Fußring verlaufenden Gurte bewirkt wird (durch Hochziehen der Schulter). Aktiv kann der Arm in jeder Stellung von der Ausgangsstellung bis zur Horizontalen gehalten werden und ist auch passiv in jeder Lage durch Sperrvorrichtung feststellbar.



Digitized by Google
Original from UNIVERSITY OF CALIFORNIA
Generated on 2019-10-16 13:23 GMT / http://hdl.handle.net/2027/uc1.b3774661
Public Domain in the United States, Google-digitized / http://www.hathitrust.org/access_use#pd-us-google

Beugung im Ellbogen und Streckung sind ebenfalls aktiv ausführbar, erstere bei gleichzeitiger Elevation im Schultergelenk, letztere beim Senken des Armes, dagegen nicht ohne gleichzeitige Bewegung im Schultergelenk; das Ellbogengelenk kann auch passiv in bestimmter Beuge- oder Streckstellung fixiert werden, während der Oberarm im Schultergelenk aktiv gehoben oder gesenkt wird. Pro- und Supination erfolgt passiv im unteren Teil des künstlichen Oberarms, Abduktion, Adduktion und Rotation im künstlichen Schultergelenk sind nicht ausführbar. Schasse - Berlin.

**579. Hirsch,** Beitrag zur Kenntnis der ankylosierenden traumatischen Arthritis des Handgelenkes. Archiv f. Orthop. Bd. 15, Heft 2.

Hirsch veröffentlicht einen weiteren einschlägigen Fall, bei dem eine Chauffeurverletzung einen ankylosierenden Prozeß auslöste, der zu einer totalen Verödung sämtlicher Handwurzelgelenke führte. Eine Radiusverletzung hatte nicht stattgefunden, vielleicht eine Fraktur des Os multangulum majus. Knochenatrophien waren nicht eingetreten, dagegen hypertrophierende Prozesse. Es bestand gleichzeitig eine spastische Kontraktur sämtlicher Unterarm- und Handmuskeln. Keine Behandlungsmethode hatte Erfolg, weshalb die Prognose ungünstig zu stellen ist. Pfeiffer - Frankfurt a. M.

**580. Paetsch,** Beitrag zur Beschäftigungslähmung des Schultergürtels. Monatsschrift f. Unfallheilk. 1917, 7.

In dem vorliegenden Fall handelt es sich um eine hochgradige Funktionsstörung der linken Schultermuskulatur, die lediglich die Muskeln befallen hatte, welche die Funktion des Armhebens haben. Eine Plexuslähmung lag nicht vor. Organisch lädiert war nur in ganz geringem Grade der linke Serratus. Das vorliegende Krankheitsbild setzte sich aus einer objektiv nachweisbaren leichtesten Serratusaffektion zusammen, die als organischer Kern des Leidens anzusehen war, und einer dazugetretenen funktionellen Lähmung der übrigen Schultermuskeln. Bei letzterer scheint der Schmerz eine große Rolle gespielt zu haben, der bei dem neuropathischen Manne im Laufe der Zeit das jetzt bestehende Krankheitsbild hervorrief, das in seiner Hauptsache funktioneller Art war und als Beschäftigungsneurose angesehen werden muß. Blencke - Magdeburg.

**581. Perthes,** Supravaginale Sehnentransplantation bei irreparabler Radialislähmung. Zentralbl. f. Chir. 1917, 32.

Bei irreparablen Radialislähmungen empfiehlt Perthes auf Grund der gmachten Erfahrungen die „supravaginale Sehnentransplantation", indem er so wie Lorenz (paravaginale Sehnentransplantation) die Vereinigung von Kraftspender und kraftempfangender Sehne prinzipiell ohne Eröffnung der Sehnenscheide der Kraffempfänger, also oberhalb dieser Sehnenscheide ausführt, und die kraftempfangende Sehne bis hoch hinauf in ihren Ursprung im Muskelbauch verfolgt, hier ablöst und nun die ganze Länge der Sehne ausnutzt, um eine besonders innige Vereinigung mit den kraftspendenden Sehnen und deren Muskelbauch in ganzer Ausdehnung zu erzielen. Diese Methode bietet folgende Vorteile:

1. Der Gleitapparat der kraftnehmenden Sehne bleibt völlig unversehrt.

2. Die Unterbrechung der Kontinuität des Empfängers ermöglicht, Kraftspender und Kraftnehmer zu einem neuen einheitlichen Gebilde zu verschmelzen,

Digitized by Google Original from UNIVERSITY OF CALIFORNIA
Generated on 2019-10-16 13:23 GMT / http://hdl.handle.net/2027/uc1.b3774661
Public Domain in the United States, Google-digitized / http://www.hathitrust.org/access_use#pd-us-google

bei dem sich die Kraft des Muskels in direkter Fortsetzung auf die kraftnehmende Sehne überträgt.

3. Die innige Verschmelzung von kraftnehmender Sehne mit kraftspendendem Muskel gibt die Möglichkeit, frühzeitig aktive Bewegungen ausführen zu lassen.

4. Die supravaginale Ausführung der Sehnentransplantation gibt am besten die Möglichkeit, mit einem Kraftspender mehrere Empfänger zu versorgen.

In 18 Fällen, in denen nach den Vorschlägen von Vulpius und Fischer verfahren wurde, waren die Resultate befriedigend, wenn auch die Dorsalflexion wieder in einem Teil der Fälle etwas nachgab. Trotz dieser günstigen Ergebnisse hat Perthes in den letzten 8 Fällen die Kombination der Sehnenverpflanzung mit der Tenodese zugunsten der reinen Sehnenverpflanzung ohne Tenodese verlassen, weil einmal die Tenodese der Handstrecker die Beugung im Handgelenk dauernd aufhebt und weil er ferner die Beobachtung machen konnte, daß trotz Nachlassen der Streckstellung der Hand der auf die Fingerstrecker verpflanzte Flexor carpi ulnaris eine kräftige Handstreckung zuwege brachte, daß also die Hand im Handgelenk erheblich über die Stellung, die ihr durch die Tenodese angewiesen war, aktiv dorsalwärts gehoben werden konnte. Das beste, in einem Fall nahezu ideale Resultat wurde mit dem möglichst einfachen Operationsplan erzielt, der supravaginalen Verpflanzung des um die Ulna herumgeleiteten Flexor carpi ulnaris auf die vereinigten Sehnenzöpfe des Extensor digitorum communis und der Verpflanzung des Flexor carpi radialis auf die zu einer Gabel vereinigten Sehnen des Extensor und Abductor pollicis longus.

Perthes konnte also in Uebereinstimmung mit Lorenz an 26 Fällen feststellen, daß die supravaginale Sehnenverpflanzung mit flächenhafter Sehnenvereinigung für die Funktion der verpflanzten Muskeln die günstigsten Aussichten bietet.

Blencke-Magdeburg.

**Bauer,** Kurzstumpfprothese **455.**
**Bauer,** Kurzstumpfarbeitsarm **456.**
**Bauer,** Normalisierung von Armprothesen **457.**
**Burk,** Bewegbare künstliche Hand nach Sauerbruch **601.**
**Ehrenfest-Egger** und **Neutra,** Carnesarm **465.**
**Feldscharek,** Dreharme **466.**
**Feldscharek,** Prothesenjacke **417.**
**Krukenberg,** Amputationsstümpfe **621.**
**Loos,** Handstütze **479.**
**Georg Müller,** Oberarmresektion, Apparatbehandlung **484.**
**Neutra,** Arbeitsarme **485.**
**E. Rhonheimer,** Beiträge zur Kenntnis der Arthritis chronica deformans juvenilis **550.**
**Schulze-Berge,** Pfropfung des Nervus axillaris in den Ulnaris und Ersatz der Heber des Oberarmes **645.**

Digitized by Google
Original from UNIVERSITY OF CALIFORNIA
Generated on 2019-10-16 13:23 GMT / http://hdl.handle.net/2027/uc1.b3774661
Public Domain in the United States, Google-digitized / http://www.hathitrust.org/access_use#pd-us-google

## 20. Deformitäten des Beckens und der Beine.

**582. Baehr,** Zur schnappenden Hüfte. Zentralbl. f. chir. u. mech. Orthop. Bd. 10. Heft 6.

Nach Baehr sind zurzeit drei Bezeichnungen üblich: schnappende, knurpsende und schnellende Hüfte. Die beiden ersten sollten für das Symptom am Hüftgelenk selbst, die letztere für das am Trochanter major gelten. Um Verwechslungen zu vermeiden, schlägt Baehr vor, von einem schnellenden, schnappenden Trochanter und einem schnellenden, schnappenden Hüftgelenk zu reden. Letztere Fälle sind ziemlich selten; erstere sah Baehr in einem Jahre 4mal: 3 mit traumatischer, 1 mit unbekannter Grundlage. Sein früher beschriebener Fall von teilweiser Abschälung des Femur zeigt heute die ausgesprochenen Symptome eines schnellenden Trochanters. Dieser kann also auch sekundär bei Veränderungen am Hüftgelenk auftreten. Pfeiffer - Frankfurt a. M.

**583. Bähr,** Ausfall des Tibialis anticus. Zentralbl. f. chir. u. mech. Orthop. Bd. 11. Heft 1.

Kurze Beschreibung zweier einschlägiger Fälle nach Verwundung resp. Eiterung an der Vorderseite des Unterschenkels. Der Fuß konnte nicht dorsal flektiert werden, passiv waren die Bewegungen bis auf leichte Plantarflexionsstellung frei. Da der Tibialis anticus nicht zur Reaktion gebracht werden konnte, mußte er größtenteils zerstört oder durch Verwachsungen behindert sein. Von der Peroneuslähmung unterschieden sich diese Fälle durch das Fehlen der Abweichung der Fußspitze nach innen. — Um die drohende Plantarflexionskontraktur zu vermeiden, empfiehlt Bähr für solche Fälle Schienenstiefel mit Hebezügen. Pfeiffer - Frankfurt a. M.

**584. Böhler,** Ueber Schlottergelenke im Knie nach Oberschenkelschußbrüchen. Zentralbl. f. Chir. 1917, 39.

Böhler konnte bei unzähligen Fällen von Oberschenkelschußbrüchen, die er zu sehen Gelegenheit hatte, fast ausnahmslos einen Erguß im Kniegelenk feststellen, den er für die Hauptursache der Schlottergelenke ansieht. Die Verkürzung des Beines spielt erst eine sekundäre Rolle insofern, als durch die Verkürzung des Knochens die Muskeln relativ zu lang werden und deshalb nach dem Verschwinden des Ergusses den gedehnten Bandapparat nicht mehr zusammenhalten können. Bei den mit Zug am Unterschenkel behandelten Fällen verschwindet der Erguß gewöhnlich innerhalb der ersten 8 Tage und es kommt bei ihnen nur deshalb zur Ausbildung von Kniegelenkslockerungen, auch wenn keine Verkürzung vorhanden ist, weil der Zug nicht an einem normalen Gelenk angreift, sondern an einem schon gedehnten und an den aufgelockerten Bändern. Böhler läßt daher jetzt, wenn es die Wundverhältnisse erlauben, den Nagel nach Steinmann oder die Klammer nach Schmerz am Oberschenkel und nicht mehr am Schienbeinkopf angreifen, obwohl dort die bequemste Nagelstelle ist. Sitzt der Bruch nahe am Kniegelenk, so bleibt für den Nagel nur die Tibia frei. Wenn der ausschließlich am Unterschenkel wirkende Zug nicht länger als 2—3 Wochen liegen bleibt und die Belastung 5—7 kg nicht übersteigt, so ist damit keine nennenswerte Gefahr für das Kniegelenk verbunden. Blencke - Magdeburg.

Digitized by Google
Original from UNIVERSITY OF CALIFORNIA
Generated on 2019-10-16 13:23 GMT / http://hdl.handle.net/2027/uc1.b3774661
Public Domain in the United States, Google-digitized / http://www.hathitrust.org/access_use#pd-us-google

**585. Böhler,** Zur Behandlung der Oberschenkelschußbrüche. Zentralbl. f. Chir. 1917, 34.

Böhler vermehrt die bereits große Anzahl der angegebenen Extensionsverbände noch um einen weiteren, weil die dafür angegebenen teuren Apparate von Zuppinger, Ansinn, Weißgerber, u. a. im Kriege nicht zu beschaffen oder nicht in genügender Anzahl vorhanden seien.

Blencke - Magdeburg.

**586. Harttung,** Zur Behandlung schwerster Formen von Kniegelenksempyemen. Zentralbl. f. Chir. 1917, 28.

Harttung empfiehlt bei Vereiterung des Kniegelenkes und Beteiligung des hinteren Recessus das Gelenk von medial mit nachfolgender Resektion des Condylus femoris freizulegen, will es aber nur für die schweren Fälle von Empyemen des Gelenkes angewendet wissen, bei denen sonst die breite Aufklappung in Frage käme. Das Verfahren ähnelt dem von Baum (Nr. 19) angegebenen Verfahren, der nur die Resektion des inneren Condylus unterläßt.

Blencke - Magdeburg.

**587. Loeffler,** Hyperextensionsbehinderung — ein Frühsymptom der tuberkulösen Coxitis. Zentralbl. f. Chir. 1917, 38.

Loeffler macht auf ein Symptom aufmerksam, das er bei allen Fällen, die er als beginnende tuberkulöse Hüftgelenksentzündung diagnostizierte und behandelte, fand ohne jeglichen anderen objektiven Befund. Dieses ist die Unmöglichkeit der Hyperextension der erkrankten Hüfte, die man am besten in Bauchlage prüft.

Blencke - Magdeburg.

**588. Oljenick,** Die Behandlung des Genu valgum. Nederlandsch Tijdschrift voor Geneeskunde, 16. Juni 1917.

Verfasser hat die v. Mikuliczsche Methode modifiziert. Der Gipsverband besteht aus zwei Teilen, die durch zwei Scharniere, eines an der Vorder-, eines an der Hinterseite des Knies, verbunden sind. Eine Bewegung der Teile des Gipsverbandes um eine sagittale Achse ist also möglich. An der Außenseite wird eine Hackenbruchsche Extensionsklammer mit eingegipst. Mittels derselben wird das Genu valgum sukzessive redressiert. Nach einigen Tagen wird der Verband durch einen Gipsverband ersetzt.

van Assen - Rotterdam.

**589. Thiem,** Hüftnervenweh, Zuckerharnruhr- oder Unfallfolge? Monatsschr. f. Unfallheilk. 1917, 7.

Es handelt sich um die Wiedergabe eines Gutachtens darüber, ob mit Sicherheit oder doch einer an Gewißheit grenzenden Wahrscheinlichkeit anzunehmen ist, daß das bestehende Hüftnervenweh durch einen Unfall veranlaßt oder doch wenigstens in seiner Entwicklung ungünstig beeinflußt worden ist oder ob es mit der Zuckerharnruhr, an der Patient litt, in ursächlichem Zusammenhang steht. Thiem kommt zu der Ansicht, daß ersteres der Fall ist.

Blencke - Magdeburg.

**590. Unger,** Welcher Eingriff empfiehlt sich bei infizierten Schußverletzungen des Kniegelenks im Kriege? Diss. Leipzig 1917.

Digitized by Google
Original from UNIVERSITY OF CALIFORNIA
Generated on 2019-10-16 13:23 GMT / http://hdl.handle.net/2027/uc1.b3774661
Public Domain in the United States, Google-digitized / http://www.hathitrust.org/access_use#pd-us-google

Unger gibt einen Ueberblick über die verschiedenen Operationsmethoden am Kniegelenk, ohne etwas Neues zu bringen. Er möchte dem lateralen Hakenschnitt nach Kocher den Vorzug geben. Blencke-Magdeburg.

**591. Wollenberg,** Spontanheilung der angeborenen Hüftgelenksluxation. Zentralblatt f. chir. u. mech. Orthop. Bd. 10, Heft 9.

Wollenberg glaubt in 2 Fällen, bei denen die Röntgenbilder den Befund reponierter Luxationen des Hüftgelenkes zeigten (Abschrägung der Pfannendächer, Gleitfurchen), eine Spontanheilung annehmen zu dürfen. Die Gleitfurchen beweisen allerdings, daß früher einmal eine Subluxation oder gar Luxation bestanden hat, die aber, da niemals ein ärztlicher Eingriff erfolgt ist, entweder intrauterin oder bald nach der Geburt von selbst reponiert wurde, vielleicht durch zufälliges Einnehmen einer Beinstellung, wie sie beim Repositionsmanöver erfolgt. Die Fälle beweisen jedenfalls, daß man noch sehr lange nach der Reposition die anatomischen Kennzeichen der Luxationshüfte nachweisen kann.

Pfeiffer-Frankfurt a. M.

**Braun,** Zur Blutleere bei Operationen **436.**
**Ehrenfest-Egger,** Normalisierung von Kunstbeinen **464.**
**Erlacher,** Resektion des Fibulaköpfchens bei Unterschenkelamputation **605.**
**Franzen,** Coxitis, Osteotomie **607.**
**Hörhammer,** Patellarnaht **617.**
**Lorenz,** Sehnenverpflanzung **626.**
**Mestitz,** Behelfsbein **480.**
**Payr,** Eröffnung und Drainage der hinteren Kapseltasche **630.**
**Payr,** Knieankylose **631.**
**Ráth,** Kunstbein **489.**
**E. Rhonheimer,** Beiträge zur Kenntnis der Arthritis chronica deformans juvenilis **550.**
**Samter,** Hüftmuskelersatz **639.**
**Spitzy,** Quadricepsschiene **495.**

---

## 21. Deformitäten des Fußes.

**592. Böhler,** Ueber einen Fall von divergierender Verrenkung der Mittelfußknochen. Zentralbl. f. Chir. 1917, 51.

Böhler berichtet über einen Fall von divergierender Verrenkung der Mittelfußknochen. Der erste Mittelfußknochen war sohlenwärts und nach innen verschoben, die übrigen vier fußrückenwärts und nach außen. Vor dem II. Keilbein waren im Röntgenbilde Knochensplitter zu sehen, die wahrscheinlich von der Basis des II. Mittelfußknochens abgesprengt waren. Das anatomische und funktionelle Resultat waren im vorliegenden Falle gleich gut, obwohl die Einrichtung erst nach 8 Tagen gemacht wurde. Böhler berichtet über die Behandlung und die Schwierigkeiten der Einrichtung deshalb ausführlich, weil nach Grunert die unblutige Reposition nur 40mal gelang. Blencke-Magdeburg.

**593. Loeffler,** Die Entstehung eines hochgradigen Spitzhohlfußes durch Bänderzerreißung (operative Heilung). Archiv f. Orthop. Bd. 15, Heft 2.

Digitized by Google Original from UNIVERSITY OF CALIFORNIA
Generated on 2019-10-16 13:23 GMT / http://hdl.handle.net/2027/uc1.b3774661
Public Domain in the United States, Google-digitized / http://www.hathitrust.org/access_use#pd-us-google

Durch Zerreißung der Ligg. talo-tibiale und talo-naviculare hatte sich bei einem 54jährigen Manne eine schwere Spitzhohlfußstellung herausgebildet. Durch subkutane Verlängerung der Achillessehne, Tenotomie der Plantarfascie, Vernähung der Gelenkbänder, Einpflanzung eines Fascienstreifens zur Verstärkung der Gelenkbänder, Raffung des Extensor digit. communis und tibialis ant., Gipsverband und spätere Behandlung mit Massage, Heißluft und Bewegungsübungen wurde völlige Beseitigung der Deformität und Wiederherstellung normaler Funktion erzielt. Pfeiffer-Frankfurt a. M.

**594. Ramser,** Der statische Plattfuß. Archiv f. Orthop. Bd. 14, Heft 4.

Ramser bespricht eingehend die Aetiologie, die Messung, den Mechanismus und die Therapie des statischen Plattfußes. Auf Grund zahlreicher eigener Untersuchungen und Messungen, sowie sorgfältig aufgestellter Tabellen kann er verschiedene bisher als Leitsätze geltende Irrtümer berichtigen und für bloße Behauptungen Beweise erbringen. Seine therapeutischen Ausführungen bringen zwar nichts Neues, zeigen aber die inneren Gründe und die Berechtigung unserer bisherigen Heilbestrebungen. Pfeiffer-Frankfurt a. M.

**E. Rhonheimer,** Beiträge zur Kenntnis der Arthritis chronica deformans juvenilis **550.**

---

## 22. Unblutige Operationen.

**Böhler,** Mittelfußknochenverrenkung **592.**
**Fränkel,** Kontrakturenbehandlung **531.**

---

## 23. Blutige Operationen.

**595. v. Baeyer,** Intratendinöse Sehnenverpflanzung. Münch. med. Wochenschr. 1917, Feldärztl. Beil. Nr. 28.

Um Unebenheiten an den Transplantationsstellen zu vermeiden, Verwachsungen der Sehnen mit der Umgebung zu verhindern und frühzeitig mit Bewegungen beginnen zu können, hat v. Baeyer bei Ueberpflanzungen von Sehne auf Sehne die Sehne des gelähmten Muskels auf etwa 2 cm so gespalten, daß eine Tasche entstand. Das Ende der kraftspendenden Sehne wurde abgeschrägt, in die Tasche verlegt und hier vernäht, ohne mit der Seide an die Oberfläche der kraftaufnehmenden Sehne zu kommen. Die Ränder der Tasche werden dann mit versenkten Nähten mit dünnem Katgut vereinigt.

Scharff-Flensburg.

**596. Bette,** Die neueren Methoden zur Ueberbrückung größerer Nervendefekte. (XVII. Wanderversammlung d. südwestdeutschen Neurologen und Psychiater in Baden-Baden, 2. u. 3. Juni 1917.) Münch. med. Wochenschr. 1917, 31.

Zur Ueberbrückung werden entweder die beiden Stümpfe zwangsweise vereinigt, so daß sich die Schwannschen Zellen des peripheren und des zentralen Stumpfes direkt berühren, oder es sind zur Annäherung der Stümpfe erforderlich:

Digitized by Google
Original from UNIVERSITY OF CALIFORNIA
Generated on 2019-10-16 13:23 GMT / http://hdl.handle.net/2027/uc1.b3774661
Public Domain in the United States, Google-digitized / http://www.hathitrust.org/access_use#pd-us-google

Knochenresektion langer Röhrenknochen, Naht in Zwangslage, Dehnung oder Pfropfung oder Transplantation oder Tubulisation oder doppelte Pfropfung.

Scharff - Flensburg.

**597. Borchers,** Zur Mobilisierung der Muskelenden bei Bildung Sauerbruchscher Amputationsstümpfe. Zentralbl. f. Chir. 1917, 52.

Um bei Mobilisierung der Muskelenden vom Knochen ein Wiederverwachsen zu verhüten, interponierte Borchers einen frei transplantierten Fettlappen zwischen Muskelstumpf und Humerus, den er der Bauchdecke entnahm und mit dem er das Humerusende kapuzenförmig überzog. Der Erfolg war ein sehr guter; die Hubhöhe betrug 7 cm und die Belastungsfähigkeit 10 kg. Die Interponierung eines Fettlappens erscheint Borchers überall da angebracht, wo wegen Versagens anderer Mittel zur offenen Mobilisierung der Muskelstümpfe geschritten werden muß. Sie bedeutet keine wesentliche Komplikation der Technik, und eine Kürzung des Knochens zur Bildung von Kraftwülsten kann durch sie vermieden werden. Blencke - Magdeburg.

**598. Borgstede,** Die Technik der Muskeleinlagerung in Knochenhöhlen. Münch. med. Wochenschr. 1917, Feldärztl. Beil. Nr. 25.

Borgstede hat in 16 Fällen von Knochenfisteln mit gutem Erfolg Muskellappen in die Knochenhöhlen eingelagert. Die Knochenhöhle darf nicht zu groß sein, und es muß gut genährte Muskulatur und Haut vorhanden sein. Am Tage vor der Operation Bepinselung der Umgebung der Fistel und Austupfen dieser selbst mit Jodtinktur. Umschneidung der Fistelöffnung, Exzision von Narben, Freilegung des Knochens, gründliche Säuberung der Knochenhöhle mit scharfem Löffel. Die Knochenränder werden so weit abgetragen, daß der Muskellappen sich ohne Spannung einlagern läßt, der Lappen, dessen freies Ende den Grund der Knochenhöhle erreichen muß und der Fascie und Bindegewebe mit enthalten soll, wird durch Katgutnähte fixiert. Scharff - Flensburg.

**599. H. Bratke,** Ergebnisse der Chirurgie des Kindesalters in den Jahren 1915 bis 1916. Jahrb. f. Kinderheilk. 85, 3. Folge, Bd. 35, Heft 4, 1917.

Sammelreferat. Mollenhauer - Berlin-Zehlendorf.

**600. Brun,** Die chirurgische Behandlung der Pseudarthrosen. Zentralbl. f. Chir. 1917, 44.

Zwischen Transplantat und seinem Knochenlager in den Bruchenden muß ein Verhältnis geschaffen werden und zwar von Anfang an und dauernd, das eine funktionelle Belastung der Berührungsstellen in irgendeiner Form bedeutet. Ein glatt eingeheiltes Transplantat verfällt dem Abbau, wenn es funktionell nicht belastet wird. Aus dem Vorkommen dieser biologischen Tatsache resultieren die meisten Mißerfolge der Autoplastik bei der Pseudarthrosenbehandlung nach Ansicht des Verfassers, der deshalb die beiden Forderungen stellt: Schaffung eines osteogenetisch gesunden Lagers in den Bruchenden und Möglichkeit frühester funktioneller Belastung des Transplantates. Er hält deshalb bei den eigentlichen Pseudarthrosen ohne Knochendefekt die Einsetzung des Transplantates mit Falzbildung unter starker Klemmung für nötig, da sie von Anfang an funktionelle Belastung ergibt. Bei Pseudarthrosen mit Knochendefekt muß der Span möglichst stark sein. Das Wichtigste ist hier starker Span und lange,

Digitized by Google Original from UNIVERSITY OF CALIFORNIA
Generated on 2019-10-16 13:23 GMT / http://hdl.handle.net/2027/uc1.b3774661
Public Domain in the United States, Google-digitized / http://www.hathitrust.org/access_use#pd-us-google

innige flächenhafte Berührung mit gesundem Lager. Der Span muß so eingesetzt werden, daß er von Anfang an unter Belastung steht, er muß in seinem Lager klemmen, wenn gebolzt, absolut festsitzen, er muß aber auch unter Längsdruck stehen, was dadurch erreicht wird, daß er unter maximaler Distraktion, selbst maschineller, eingesetzt wird. Schädlich sind lange Gipsverbände; schon nach wenigen Wochen sollen offene Lagerungsapparate für den Arm, abnehmbare Gehverbände für das Bein zur Anwendung kommen neben Massage und aktiver Muskelbetätigung. Bei unsicherer Asepsis empfiehlt Brun zweizeitig vorzugehen. Die Bedeutung des Transplantates mit gesunden Weichteilen ist Bedingung für dessen Einheilung und Umbau. Blencke-Magdeburg.

**601. Burk,** Die willkürlich bewegbare künstliche Hand nach Sauerbruch. Eine Modifikation des Verfahrens. Zentralbl. f. Chir. 1917, 29.

Um eine Vermehrung der Hubhöhe zu erzielen, war Burk bestrebt, Kraftwülste herzustellen, welche den Knochenstumpf um mindestens 4 cm überragten, und für die Bekleidung derselben mit normal verschieblicher Haut und Fascie Sorge zu tragen. Da ohne die beigegebenen Abbildungen das Verfahren sich mit kurzen Worten nicht beschreiben läßt, muß auf das Original verwiesen werden, das nur eine vorläufige Mitteilung ist. Eine ausführliche Arbeit wird demnächst erscheinen. Blencke-Magdeburg.

**602. Cahen,** Zur Ueberbrückung von Nervendefekten. Zentralbl. f. Chir. 1917, 35.

Cahen empfiehlt eine schon in Friedenszeiten mit gutem Erfolge ausgeführte, sehr einfache und bequeme Methode der Ueberbrückung, die in der Zwischenschaltung eines sensiblen Nerven zwischen die beiden Stumpfenden des Defektes als Leitungskabel besteht. Er berichtet über 2 Fälle, bei denen er beide Male den Nervus cutaneus antibrachii medialis zur Ueberbrückung bei einem Ulnaris- und bei einem Radialisdefekt verwandte und zwar beide Male mit einem recht guten Erfolg. Die Frage, wie die Wiederherstellung der Leitung in dem durchschnittenen Nerv zustandekommt, ob der sensible Nerv lediglich als Leitungskabel für das Auswachsen der Fasern vom zentralen in den peripheren Stumpf dient, muß durch Tierversuche weiterhin geklärt werden. Auch die Technik der Methode bedarf noch weiteren Ausbaues; sie war in den beiden mitgeteilten Fällen verschieden. Der Erfolg derartiger Ueberbrückungen hängt sicher von einer Reihe von Faktoren ab, von dem Zeitraum zwischen Verletzung und Operation, von der Ausdehnung der Degeneration in dem Nervenstamm, von der Größe des Zwischenraumes zwischen den Stümpfen und endlich von der Einbettung der Ueberbrückungsstelle ab. Blencke-Magdeburg.

**603. Deus,** Zur Frühoperation der Nervenverletzungen. Münch. med. Wochenschr. 1917, Feldärztl. Beil. Nr. 38.

Deus schildert zunächst die Schwierigkeiten, die sich einer Wiedervereinigung durchtrennter Nerven schon wenige Monate nach der Verletzung in den Weg stellen, und tritt darum dafür ein, die Nervennaht bereits kurze Zeit nach der Verwundung in der vorderen Linie, Feldlazarett und Div.-San.-Kolonnen auszuführen. Er teilt die Krankengeschichte eines Soldaten mit, der durch eine Schußverletzung des Oberarms eine Radialislähmung bekommen hatte und 14 Tage nach der Verwundung operiert wurde. Nach 2 Tagen nach der Operation konnten die Finger gestreckt, nach 4 Tagen die Hand bis zu einem Winkel von 150° ge-

Digitized by Google
Original from UNIVERSITY OF CALIFORNIA
Generated on 2019-10-16 13:23 GMT / http://hdl.handle.net/2027/uc1.b3774661
Public Domain in the United States, Google-digitized / http://www.hathitrust.org/access_use#pd-us-google

hoben werden. Für die frühzeitige Nervennaht kommen 1. die Fälle in Betracht, die wegen Blutung ohnehin eine Freilegung der Gefäß- und Nervenstämme erfordern, und 2. Verletzungen durch kleinkalibrige Geschosse, die ohne stärkere Entzündung in der Zeit von 14—20 Tagen geheilt sind. In den übrigen Fällen empfiehlt Deus, die zu Gesicht kommenden Nervenenden durch einige Nähte zu situieren. Scharff-Flensburg.

**604. Enderlen,** Sehnenüberpflanzung bei Fingerlähmung. (Würzburger Aerzteabend, 15. Mai 1917.) Münch. med. Wochenschr. 1917, 25.

Infolge von Granatsplitterverletzung des rechten Vorderarms waren Fingerstrecker und Extensor carpi ulnaris gelähmt. Durch Verpflanzung des Flexor carpi radialis (durch das Spatium interosseum hindurch) auf die Sehnen des gemeinsamen Fingerstreckers wurde erreicht, daß die Finger wieder gestreckt werden konnten. Scharff-Flensburg.

**605. Philipp Erlacher** (Wien), Operative Entfernung des Fibulaköpfchens und Resektion des N. pron. bei hohen Unterschenkelamputationen. Mitteil. d. Vereins „Die Technik für die Kriegsinvaliden" 1916, Heft 5.

Die in 8 Fällen ausgeführte Operation hat sehr gute Resultate ergeben. Vorteile waren: Bessere Stumpfform, bessere Tragfähigkeit, Beseitigen der Beschwerden, welche durch Neurom und Druck der Prothese am Fibulaköpfchen entstanden, Möglichkeit den Stumpf fest zu fassen und Ausnutzung für ein aktiv bewegliches Knie. Die Entfernung des Fibulaköpfchens gleich bei der Amputation primär mit vorzunehmen, ist nach Hofstätter nicht ratsam bei infizierten Wunden. Schasse-Berlin.

**606. Franke,** Ueber Pseudarthrosenbehandlung auf Grund von 18 operativ geheilten Fällen. (Naturhistorisch-med. Verein zu Heidelberg, 15. Mai 1917.) Münchn. med. Wochenschr. 1917, Nr. 40.

Franke hat die Knochenenden in der Weise umgeformt, daß das eine Ende einen Falz, das andere eine Nute bildet, sie dann ineinander geschoben und die Stellung durch eine Drahtnaht gesichert. Sofort nach der Operation gefensterter Gipsverband, der die beiden benachbarten Gelenke nutfixierte. 18 Fälle wurden auf diese Weise in durchschnittlich 3 Monaten geheilt.

In der Aussprache erkennt Voelker das Frankesche Verfahren als durchaus rationell an. Voelker selber hat ein technisch einfacheres Verfahren in 8 Fällen mit gutem Erfolg angewendet. Er hat mit dem Meißel von jedem Knochenende eine etwa 1 cm dicke Knochenscheibe abgeschlagen, diese mit der Listonschen Knochenschere in möglichst kleine Splitter zerteilt und die Splitter in die zwischen den Knochenenden entstandene Lücke versenkt, die sich inzwischen mit Blut angefüllt hatte. Darüber Muskulatur und Haut wieder vernäht, fixierender Verband. Scharff-Flensburg.

**607. Franzen,** Beiträge zur Osteotomia subtrochanterica. Diss. Gießen 1917.

Franzen bringt die Krankengeschichten der Fälle von Osteotomia subtrochanterica, die an der chirurgischen Universitätsklinik zu Gießen in den Jahren 1901—1913 operiert wurden. Es sind 18 Fälle, bei denen das Ergebnis ein durchweg gutes war. Bei meist nur ganz geringer Beinverkürzung war die Gebrauchsfähigkeit des Beines immer eine gute. Daß in einem Fall, bei dem ein Rezidiv

Digitized by Google
Original from UNIVERSITY OF CALIFORNIA
Generated on 2019-10-16 13:23 GMT / http://hdl.handle.net/2027/uc1.b3774661
Public Domain in the United States, Google-digitized / http://www.hathitrust.org/access_use#pd-us-google

der tuberkulösen Eiterung, die zur Fistelbildung führte, das funktionelle Resultat beeinträchtigt werden mußte, liegt wohl auf der Hand. In keinem einzigen Falle sind Nachteile für das Kniegelenk zurückgeblieben. Auch über Beschwerden beim Sitzen infolge der Hüftgelenksversteifung kam von keiner Seite eine ernstliche Klage. Die mitgeteilten Fälle sind demnach ein weiterer Beweis für die große Leistungsfähigkeit dieser einfachen und nahezu ungefährlichen Operation, die entschieden der Resektion vorzuziehen ist. Blencke - Magdeburg.

**608. Gebele,** Zur Chirurgie der peripheren Nervenverletzungen. Münch. med. Wochenschr. 1917, Feldärztl. Beil. Nr. 29.

Nach Erörterung der anatomisch-neurologischen Fragen bespricht Gebele die verschiedenen Operationsmethoden und berichtet sodann über seine eigenen Erfahrungen. Er hat im Heimatlazarett (Reservelazarett A München) 35 Fälle operiert, davon waren 23 Nervennähte und 12 Nervenlösungen. 85 % der Fälle betrafen die obere Extremität. 8mal war der operative Erfolg negativ, 7mal bei Nähten, 1mal bei einer Nervenlösung. In 23 Fällen wurde ein Erfolg erreicht. Zwei frühgenähte Fälle (am 3. Tag operiert) sind k.v. bei der Truppe. Gebele hat dann im Felde Frühoperationen ausgeführt und berichtet über 4 Nervennähte und 8 Nervenlösungen, von denen bei 2 Nähten und bei 6 Lösungen schon nach kurzer Zeit eine Besserung festzustellen war. Die Frühoperation bietet günstigere Aussichten, weil die anatomischen Verhältnisse klarer sind, die Auslösung einfacher und die Dehnung der Nervenenden leichter möglich ist. Nerven, Muskeln und Gelenke sind auch weniger geschädigt wie bei der Spätoperation. Scharff - Flensburg.

**609. Geßner** und **Riedel,** Die Sehnenplastik bei Radialislähmung. Münch. med. Wochenschr. 1917, Feldärztl. Beil. Nr. 25.

Verfasser empfehlen, in allen Fällen von Radialislähmung, bei denen eine Nervenoperation erfolglos geblieben oder wegen langwieriger Fistelbildung am Knochen nicht ausführbar ist, oder von dem Verletzten verweigert wird, die Gebrauchsfähigkeit der Hand durch eine Sehnenplastik wieder herzustellen. Nach Besprechung der verschiedenen Operationsmethoden wird an der Hand von 12 Krankengeschichten beschrieben, wie in dem Festungshilfslazarett VI und III in Königsberg verfahren wird. Es wurde meistens der Flexor carpi radialis von seiner Ansatzstelle abgelöst und an seiner Stelle der Palmaris longus aufgenäht. Ersterer wurde durch das Spatium interosseum durchgezogen und unter mäßiger Dorsalflexion der Hand periostal auf die Mitte des Handgelenks aufgenäht. Darauf Raffung der Fingerstrecksehnen. Fixation der Hand mittels Schiene in leichter Dorsalflexion. Nach 14 Tagen wird mit Bewegungsübungen, Massage und Elektrisieren begonnen, nach 3—4 Wochen bleibt die Schiene fort. In allen 12 Fällen wurde gute Gebrauchsfähigkeit der Hand erreicht. Scharff - Flensburg.

**610. Glas,** Entfernung von Projektilen aus dem Kniegelenke durch Arthrotomie von der Beugeseite. Münch. med. Wochenschr. 1917, Feldärztl. Beil. Nr. 32.

Glas teilt 2 Fälle mit, bei denen Geschosse aus dem Kniegelenk durch Arthrotomie von der Beugeseite entfernt wurden. Die von Payr zur Eröffnung des Kniegelenks zwecks Drainage von der Beugeseite her angegebene Operations-

Digitized by Google
Original from UNIVERSITY OF CALIFORNIA
Generated on 2019-10-16 13:23 GMT / http://hdl.handle.net/2027/uc1.b3774661
Public Domain in the United States, Google-digitized / http://www.hathitrust.org/access_use#pd-us-google

methode wurde nur dahin abgeändert, daß, mit Rücksicht auf den Sitz des Geschosses, an der lateralen Seite eingeschnitten wurde. Scharff-Flensburg.

**611. Gluck,** Die Bedeutung innerer Prothesen für die plastische Chirurgie. (Kriegsärztl. Abend zu Berlin, 19. Juni 1917.) Münch. med. Wochenschr. 1917, 27.

Gluck bespricht die Transplantation lebender Gewebe und Implantation von Fremdkörpern, unter besonderer Berücksichtigung seiner vier Jahrzehnte zurückliegenden Versuche der Nervennaht unter Verwendung von überlebenden menschlichen Nerven und Einpflanzung von Elfenbein in Knochen. Es werden Dauererfolge an einer Reihe vor längerer Zeit operierter Patienten gezeigt.

Scharff-Flensburg.

**612. Hagemann,** Demonstrationen zu den Gelenkschußverletzungen. (Aerztl. Verein zu Marburg, 28. Juli 1917.) Münch. med. Wochenschr. 1917, Nr. 39.

Der Verlauf einer Gelenkschußverletzung hängt neben der Infektion in erster Linie von dem Grad der Mitverletzung der knöchernen Gelenkteile ab. Bei infizierten reinen Gelenkverletzungen ohne Knochenverletzung kommt man oft mit Punktion, Spülung, Inzision und Drainage aus, dagegen erfordert eine Knochenverletzung in der Regel die primäre Resektion, und wenn die Splitterung des Knochens bis in die Diaphyse reicht, meist die Amputation. Steckschüsse bedürfen in allen Fällen der sofortigen Revision und Entfernung des Geschosses aus dem Gelenk.

In der Aussprache bestätigt König die Beobachtungen Hagemanns und warnt besonders vor der Naht der Gelenkschüsse. Scharff-Flensburg.

**613. Hölzel,** Fall von Zerreißung beider Kreuzbänder des linken Kniegelenks, geheilt durch Ersatz aus dem luxierten äußeren Meniscus. Münch. med. Wochenschr. 1917, Feldärztl. Beil. Nr. 28.

Ein Maschinistenmaat hatte im Juni 1914 beim Springen über einen Kasten eine Verletzung des linken Kniegelenks erlitten, die später immer wieder bei Anstrengungen Schmerzen und Erguß verursachte. Bei unvorsichtigen Bewegungen und beim Treppensteigen, auch bei Beugebewegungen trat zeitweise eine Subluxation des Unterschenkels nach vorn ein. Bei der im Dezember deshalb vorgenommenen Operation zeigte sich der vordere Teil des äußeren Meniscus nach hinten umgebogen, das vordere Kreuzband abgerissen, das hintere nicht deutlich sichtbar und fühlbar. Es wurden nun aus dem luxierten Meniscus neue Kreuzbänder gebildet. Die Operation führte zunächst zu einem guten Erfolg, aber 6 Wochen nach der Entlassung aus dem Lazarett verspürte Patient bei einer plötzlichen unvorsichtigen Bewegung ein lautes Knacken im linken Kniegelenk, und nun traten die alten Beschwerden wieder auf.

Scharff-Flensburg.

**614. W. P. J. Hoogveld,** Ueber Behandlung von Krampfadern mittels des Spiralschnittes nach Rindfleisch-Friedel. Nederl. Tijdschr. voor Geneesk., 10. November 1917.

Verfasser ist mit der Methode bei stark ausgebildeten Fällen sehr zufrieden. Man soll aber die Vena saphena magna am Oberschenkel auch unterbinden. Die Anzahl der Windungen des Spiralschnittes sei abhängig von der Ausbreitung des Prozesses; im allgemeinen sollen mehr Windungen gemacht werden, als ge-

Digitized by Google
Original from UNIVERSITY OF CALIFORNIA
Generated on 2019-10-16 13:23 GMT / http://hdl.handle.net/2027/uc1.b3774661
Public Domain in the United States, Google-digitized / http://www.hathitrust.org/access_use#pd-us-google

wöhnlich geschieht. Man soll die Wunde nicht primär vernähen, sondern durch die Nachbehandlung nach Genesung „per secundam" streben, wobei die Bildung einer festen, tief einschneidenden Narbe, wenigstens zeitweise, das Durchgängigwerden der Gefäßunterbrechungen verhindert. Nach längerer Zeit wird die Narbe doch wieder flach-atrophisch und verschieblich.

van Assen - Rotterdam.

**615. Hörhammer,** Daumenplastik durch Zehenersatz. (Med. Gesellsch. zu Leipzig 15. Mai 1917.) Münch. med. Wochenschr. 1917, 34.

Ein junger Mann hatte durch Zahnradverletzung alle Finger der rechten Hand bis auf einen Stummel des kleinen Fingers, vom Daumen auch den Metacarpus verloren. Payr brachte zuerst den Metacarpus II in Gelenkverbindung mit dem Os multangulum majus und nachdem dieser eingeheilt war, verpflanzte er die zweite Zehe des rechten Fußes auf diesen Metacarpus. Es soll nun noch eine kleine Sehnenplastik gemacht werden, um eine gut brauchbare Zangenhand zu bilden.

Scharff - Flensburg.

**616. Hörhammer,** Mobilisierung des Kniegelenkes bei einem jugendlichen Patienten (Med. Gesellsch. zu Leipzig, 26. Juni 1917.) Münchn. med. Wochenschr. 1917, Nr. 41.

Ein Kind hatte im Alter von 5 Jahren im Anschluß an einen Fall auf das linke Knie eine Schwellung und Schmerzen bekommen, die allmählich zu einer Versteifung des Kniegelenks in Beugestellung von 135° führten. Diese Stellung bestand 7 Jahre; die Röntgenaufnahme ergab fast völlige knöcherne Ankylose. Nach dem Röntgenbild und dem ganzen Verlauf war eine (ausgeheilte) tuberkulöse Erkrankung nicht ausgeschlossen. Hörhammer mobilisierte das Kniegelenk blutig im Mai 1916. Zuerst 8 Tage lang Ruhigstellung des gestreckten Knies auf einer Schiene. Dann am Tage Bewegungsübungen, nachts Streckstellung. Nach einigen weiteren Tagen Gehübungen an 2 Stöcken. Nach 2 Monaten wurde das Kind entlassen, konnte völlig strecken und fremdtätig bis zum rechten Winkel beugen; keine seitliche Beweglichkeit. Jetzt selbsttätige Beugung über den rechten Winkel hinaus. Das Gelenk hat sich, wie die Röntgenbilder zeigen, sehr schön neugebildet. Von einem Schienenhülsenapparat wurde abgesehen, weil beim Gehen keine Schmerzen auftraten und der seitliche Bandapparat völlig erhalten war.

Scharff - Flensburg.

**617. Hörhammer,** Zur Technik der Patellarnaht. Zentralbl. f. Chir. 1917, 49.

Nach des Verfassers Erfahrungen ist die beste Methode der Patellarnaht die Methode nach Payr; sie entspricht allen Anforderungen so vollkommen, daß man bei richtiger Ausführung der Naht nicht das Bedürfnis hat, sich irgendeiner anderen Methode zu bedienen. Die Resultate sind hervorragende, sowohl in bezug auf knöcherne Heilung, als auch auf Funktion. Um für diese Methode noch mehr Freunde zu gewinnen, geht Hörhammer nochmals auf die Technik näher ein. Diese Naht, die am besten als Payrsche Longitudinalnaht zu bezeichnen ist, ist die einzige, welche dem Prinzip, das sonst für alle Knochennähte anerkannt ist, entspricht, daß Bohrlöcher und Durchführung senkrecht auf den zu vereinigenden Bruchflächen stehen sollen. Selbstverständlich muß auch der seitliche Bandapparat noch besonders vereinigt werden. Um nun eine genaue

Digitized by Google
Original from UNIVERSITY OF CALIFORNIA
Generated on 2019-10-16 13:23 GMT / http://hdl.handle.net/2027/uc1.b3774661
Public Domain in the United States, Google-digitized / http://www.hathitrust.org/access_use#pd-us-google

Adaption der Bruchstücke und Bohrlöcher zu ermöglichen, rät Hörhammer mittels Langenbeck'scher einzinkiger Knochenhaken die beiden Bruchstücke exakt aufeinander zu pressen und nun so die Bohrlöcher anzulegen und zwar auf einmal an beiden Fragmenten. Erst nach völliger Ausführung der Naht werden die Haken losgelassen. Nach der Ausführung der Naht kann man sich auf dem Operationstisch sofort überzeugen, daß man ohne jede Gefahr das Kniegelenk bis zum rechten Winkel beugen darf. Schon nach 8 Tagen fangen die Patienten an, das Knie selbst zu beugen und nach ein paar weiteren Tagen stehen sie bereits auf und gehen umher. Eine Fascienimplantation, wie sie neuerdings von Schaefer und Deubert empfohlen wurde, ist nach des Verfassers Ansicht vielleicht für einige Ausnahmefälle gerechtfertigt, für die Mehrzahl der Fälle aber sicherlich überflüssig. Blencke - Magdeburg.

**618. Kauert,** Zur operativen Behandlung von Schußverletzungen peripherer Nerven. Diss. Freiburg 1917.

Verfasserin gibt zunächst eine allgemeine Uebersicht über den augenblicklichen Stand der Frage aus der Literatur, ohne etwas Neues zu bringen, um dann über 51 in der chirurgischen Klinik zu Freiburg operierte Fälle zu berichten. Die gemachten Beobachtungen stimmen im allgemeinen mit denen überein, die bis jetzt auch anderwärts im Kriege gemacht worden sind. Von Einscheidungsmaterial haben sich auch dort freitransplantierte Fascie und gehärtete Kalbsarterien besonders in bezug auf ihre reaktionslose Einheilung am besten bewährt.

Eine tabellarische Uebersicht ist der Arbeit noch am Schlusse beigefügt.

Blencke - Magdeburg.

**619. Kirchmayr,** Zur Technik der Sehnennaht. Zentralbl. f. Chir. 1917, 40.

Verfasser sticht etwa eine bis anderthalb Sehnenbreiten entfernt vom Stumpfende die Nadel so durch die Sehne, daß sie zwischen mittlerem und äußerem Drittel am Querschnitt austritt. An der entsprechenden Stelle des anderen Stumpfes wird wieder eingestochen und die Nadel so durchgeführt, daß sie symmetrisch zum Einstich im ersten Stumpf am Sehnenrande austritt. Etwa 2 mm nach vorn vom Ausstich wird so wieder eingestochen, daß ein Sehnenbündel umfaßt wird, und nun wird der Faden quer durchgeführt. In der gleichen Weise sticht man die Nadel auf der anderen Seite beider Sehnenstümpfe durch, um an der Einstichstelle zu knüpfen. Die Vorteile der Methode sollen darin bestehen, daß sie ohne Assistenz leicht ausführbar ist, daß die Sehnenenden gut aneinander gelegt werden, ohne die Sehne zu raffen, und darin, daß ein Abgleiten oder Durchschneiden der Naht so gut wie unmöglich ist. Ein weiterer Vorteil soll auch noch der sein, daß nur sehr wenig von der Seide an der Oberfläche der Sehne zu liegen kommt, und schließlich der Umstand, daß nur an einer Seite ein Knopf liegt.

Blencke - Magdeburg.

**620. Krüger,** Beobachtungen und Erfahrungen bei Untersuchungen und Operationen von Schußverletzungen der peripheren Nerven mit besonderer Berücksichtigung der veralteten Fälle. (Gesellsch. f. Natur- u. Heilkunde zu Dresden, 12. Jan. 1917.) Münch. med. Wochenschr. 1917, 28.

Bericht über 123 Nervenoperationen, die an 104 Verletzten ausgeführt worden waren. Die Operationen wurden ohne Blutleere, 100 in allgemeiner Be-

Digitized by Google Original from UNIVERSITY OF CALIFORNIA
Generated on 2019-10-16 13:23 GMT / http://hdl.handle.net/2027/uc1.b3774661
Public Domain in the United States, Google-digitized / http://www.hathitrust.org/access_use#pd-us-google

täubung, 4 in Plexusanästhesie ausgeführt. Bei völligen Abschüssen ist am besten die Nervennaht, die unter den 38 Fällen 33mal vorgenommen wurde. Die besten Erfolge gaben die Nervenlösungen, während die Ergebnisse der Nervennähte weniger gut waren. Edingerröhrchen sind 2mal ohne Erfolg angewendet worden. Auch in Fällen, deren Lähmung zwischen 1 Jahr und 2 Jahren und 2 Monaten zurücklagen, ließ sich durch Operation noch eine Besserung erreichen. In der Besprechung wird von Haenel darauf hingewiesen, daß eine möglichst baldige operative Freilegung der verletzten Nerven nötig ist; Haenel benutzt zur Umscheidung gehärtete Kalbsarterien, er hat von Edingerröhrchen in sechs operierten Fällen keinen Erfolg gesehen. Auch Weber hat sich das Edingerverfahren nicht bewährt, während Schanz in einem Fall von großem Defekt im Tibialis und Peroneus nach Einpflanzung eines Edingerröhrchens das Gefühl im Fuß zurückkehren sah. Scharff-Flensburg.

**621. H. Krukenberg** (Elberfeld), Ueber plastische Umwertung von Armamputationsstümpfen. Verlag Ferd. Enke, Stuttgart 1917.

Ausgehend von dem Gedanken, daß auch der vollkommenste künstliche Ersatz amputierter Hände, wie er z. B. durch den Carnesarm angestrebt wird, wegen des mangelnden Muskelgefühls und der Nichtausnutzung der Stumpfsensibilität doch eben nur eine mangelhafte Gebrauchsfähigkeit zuläßt, zumal er namentlich im Dunkeln aus diesen Gründen versagen muß, hat Krukenberg eine plastische Operation ersonnen, die es dem Unterarmamputierten ermöglicht, ohne Prothese auszukommen. Hierin liegt auch ein großer Fortschritt gegenüber der Sauerbruchschen Methode kinetischer Prothesen, welche eben stets doch auf eine (übrigens bisher noch nicht erfundene) Prothese, der auch der Mangel fehlender Sensibilität anhaftet, angewiesen ist. Gegenüber dem Carnesarm und anderen durch Schulterzüge betätigten Prothesen macht Krukenberg noch geltend, daß sie für die Handbewegung Muskelgruppen ausnutzen, welche von der Natur zu ganz anderen Funktionen bestimmt sind. Bei seiner Methode erfolgt die Bewegung der „Hand" durch diejenigen Unterarmmuskeln, welche auch normalerweise Hand- und Fingerbewegungen auszuführen haben. Wie Krukenberg sagt, wünschen seine Patienten jedoch auch aus kosmetischen Gründen eine Kunsthand, weshalb er sich bemüht hat, eine solche im Entwurf zu konstruieren. Diese ist zunächst noch lange nicht benutzbar, jedoch hat die Prothesentechnik ja schon andere Schwierigkeiten überwunden, so daß man auch hier eine Lösung finden wird. Nach Ansicht des Referenten wäre wohl die Krukenbergmethode geeignet, auch ohne jede Prothese sehr Nützliches zu leisten, ein Ersatzglied würde ihr sogar einen großen Vorteil, die Ausnutzung des Stumpfgefühls nehmen, wenn auch das Muskelgefühl bei Anwendung der Prothese wirksam bliebe.

Die Operation bezweckt durch Aufspaltung des Unterarmes zwischen Radius und Ulna mit geeigneter Verteilung und Versorgung der Muskulatur ein Greiforgan zu schaffen, das bei genügender Beweglichkeit und ausreichender Kraft die Bewegungen des Daumens gegen die anderen Finger nachahmt. Der als „Daumen" dienende Radius kann im oberen Radioulnargelenk nicht nur gebeugt und gestreckt, adduziert und abduziert werden, sondern ist auch gut zu opponieren, wodurch nach einiger Zeit die radiale Muskulatur sogar die ungefähre Form eines

Digitized by Google
Original from UNIVERSITY OF CALIFORNIA
Generated on 2019-10-16 13:23 GMT / http://hdl.handle.net/2027/uc1.b3774661
Public Domain in the United States, Google-digitized / http://www.hathitrust.org/access_use#pd-us-google

Daumenballens annimmt. Wichtig ist die Vorbehandlung der Muskulatur mit unterbrochenen galvanischen Strömen (Le Ducscher Unterbrecher am Pantostaten), Einrichtung des Operationsplanes je nach dem besonderen Falle und sorgfältige Nachbehandlung. Die Technik, die Krukenberg an Hand von 6 Fällen beschreibt, ist im Original nachzulesen. Schon 10 Tage nach der Operation ließen sich aktive Bewegungen ausführen, nach 3 Wochen konnte der Patient ein Weinglas halten und austrinken, eine Zigarre halten usw. Andere Verrichtungen, wie essen, schreiben, gingen bald mit genügender Sicherheit. Das Bestreben, auch noch bewegliche Endglieder der Stümpfe auf plastischem Wege zu schaffen, um dadurch Fingerbewegungen nachzuahmen, hat noch kein befriedigendes Ergebnis gezeitigt, doch ist auch hierbei durch Ausbau der Technik wohl noch gutes zu erwarten. Gleich unvollkommen sind noch die Versuche der Verlängerung zu kurzer Unterarmstümpfe durch Ansetzen von Rippenknorpeln und plastische Bildung eines Greiforgans bei Oberarmstümpfen.

Schasse - Berlin.

**622. Krukenberg,** Zur Technik der sekundären Naht. Zentralbl. f. Chir. 1917, 27.

Krukenberg empfiehlt die Vulpiussche Methode des Herabgleitenlassens der Sehne an ihrem Muskelansatz mittels Schrägschnittes, die eine sehr ausgiebige Verlängerung gestattet und vorzügliche Resultate gibt. Er übt sie so aus, daß er zunächst die beiden Sehnenquerschnitte sorgfältig vernäht und dann das herabgeglittene Sehnenstück durch seitliche Nähte an dem Mutterstück befestigt. Man hat es so genau in der Hand, unter welcher Spannung man die Naht anlegen will. Schon am 12. Tage nach der Naht läßt er aktive Bewegungen vornehmen.

Blencke - Magdeburg.

**623. Küttner,** Die Transplantation aus dem Affen und ihre Dauererfolge. Münch. med. Wochenschr. 1917, Nr. 45.

Küttner hat in einem Fall von angeborenem Fibuladefekt und in einem Fall von angeborenem Radiusdefekt die entsprechenden Knochen aus dem Affen verpflanzt. Die Operation liegt im ersten Falle $5^3/_4$ Jahre, im zweiten $4^1/_4$ Jahre zurück und in beiden Fällen sind die überpflanzten Knochen, wie die Röntgenbilder zeigen, unverändert geblieben. Nach diesen Erfahrungen empfiehlt Küttner, Knochen und Gelenke des Affen zur Ueberpflanzung auf den Menschen zu benutzen; auch Sehnen und Gefäße werden sich mit gutem Erfolg überpflanzen lassen. Die Ueberpflanzung aus dem Affen hat den Vorteil, daß man jederzeit lebendes Verpflanzungsmaterial in vollkommen einwandfreier Form und unbegrenzter Menge zur Verfügung hat.

Scharff - Flensburg.

**624. Lexer,** Operation der Schenkelhalsfraktur. (Naturwiss.-mediz. Gesellsch. z. Jena, 14. Juni 1917.) Münch. med. Wochenschr. 1917, 35.

Lexer empfiehlt bei den für eine Operation in Betracht kommenden medialen Frakturen Entfernung des Kopfes, Abrunden des Femurendes, Annageln eines aus dem herausgenommenen Kopf gebildeten Knochenfirstes über dem oberen und hinteren Pfannenrand nach Abhebeln des Periostes. Eine knöcherne Verwachsung wird durch Umkleidung des Femurendes mit einem freien Fettgewebslappen verhindert.

Scharff - Flensburg.

Digitized by Google
Original from UNIVERSITY OF CALIFORNIA
Generated on 2019-10-16 13:24 GMT / http://hdl.handle.net/2027/uc1.b3774661
Public Domain in the United States, Google-digitized / http://www.hathitrust.org/access_use#pd-us-google

**625. Lexer,** Operation des Hallux valgus. (Naturwiss.-mediz. Gesellsch. zu Jena, 14. Juni 1917.) Münch. med. Wochenschr. 1917, 35.

Die Exostose wird entfernt und das Köpfchen des 1. Mittelfußknochens soweit gekürzt, daß die große Zehe in gerade Stellung zu bringen ist. Der Ansatz der nach außen verlagerten Sehne des Extensor hall. longus wird abgetrennt und an der Innenseite der Grundphalanx befestigt, die Streckschne der 5. Zehe um den Metatarsus I und II als Schlinge herumgeführt und unter Beseitigung der Adduktionsstellung des 1. Mittelfußknochens festgenäht. Erfolg sehr gut.

Scharff - Flensburg.

**626. Lorenz,** Zur Technik der Sehnenverpflanzung: a) paravaginale Transplantation, b) Verlagerung der Achillessehne. Zentralbl. f. Chir. 1917, 32.

a) Lorenz hält es für einen Nachteil, wenn die Sehnenverpflanzung durch weitere Vorschläge zur Verhütung der Verwachsung in der von Scheel in Nr. 20 dieses Zentralblattes verfolgten Richtung kompliziert würde. Er glaubt vielmehr bei dieser Gelegenheit mit allem Nachdruck darauf hinweisen zu sollen, daß die vollständige Intakterhaltung des Gleitapparates der Sehne und ihrer Fächer in der alten Nicoladoni - Vulpiusschen Methode der technischen Fixation tatsächlich schon längst gelöst erscheint, sobald man ihre variable Technik ausschließlich auf die paravaginale Ausführung festlegt.

b) Bei bestehendem paralytischen Klump- oder Plattfuß läßt sich nach Lorenz die im Sinne der Deformität wirkende Kraft der Wadenmuskeln leicht zu einer deformitätskonträr wirkenden Kraft umwandeln durch eine Verlagerung der Achillessehne in ihrer ganzen Breite nach außen oder innen, so daß dieselbe auf den entsprechend abgerundeten äußeren oder inneren Höcker des Proc. post. calc. zu liegen kommt und auf die äußere oder innere Seitenfläche desselben übergreift. Es handelt sich dabei um eine einfache Operation, die nicht nur bei der Behandlung paralytischer Deformitäten, sondern auch bei hochgradigem statischem Plattfuß noch immer gute Erfolge verspricht. Unter allen Umständen wird man auch bei einer einfachen subkutanen Tenotomie der Achillessehne stets bestrebt sein müssen, ein vorhandenes Uebergewicht von Pro- und Supination korrektiv zu beeinflussen, was am besten und einfachsten durch schiefe supinatorische oder pronatorische Tenotomien geschieht, deren Schnittrichtungen im supponierten Falle eines beiderseitigen Plattfußes ein gestürztes V, eines beiderseitigen Klumpfußes ein aufrechtes V bilden, wodurch der wirksame Ansatz der Achillessehne auf seine halbe Breite beschränkt bzw. gewissermaßen nach außen oder innen verschoben wird. Kommt der innere distale Sehnenzipfel mit dem äußeren proximalen nach Hochschiebung des letzteren behufs Korrektur des Spitzfußes zur Vereinigung wie beim Plattfuß, so wird dadurch die pronierende Wirkung der Sehne abgeschwächt; das umgekehrte gilt für den Klumpfuß.

Blencke - Magdeburg.

**627. L. M. Metz,** Die Behandlung der Schußbrüche des Femurs. Nederlandsch Tijdschrift voor Geneeskunde, 28. Juli 1917.

Verfasser, der einige Zeit als Chirurg der Holländischen Ambulanz in Gleiwitz tätig war, behandelt die Schußbrüche des Oberschenkels mit dem Steinmannschen Nagelverband. Er läßt den Nagel lange liegen, bis zu 3 Monaten, im allgemeinen so lange, als die Fraktur es verlangt. Wenn die Nagel-



Digitized by Google
Original from UNIVERSITY OF CALIFORNIA
Generated on 2019-10-16 13:24 GMT / http://hdl.handle.net/2027/uc1.b3774661
Public Domain in the United States, Google-digitized / http://www.hathitrust.org/access_use#pd-us-google

wunden Eiter absondern, wird ein Prießnitzverband angelegt. Bleiben auch hierbei Schmerzen bestehen, dann wird der Nagel entfernt, und wenn nötig, an anderer Stelle ein Nagel neu eingeschlagen. So gibt es Fälle, wo erst über den Femurkondylen, dann im oberen Ende der Tibia, dann wieder über den Femurkondylen am Nagel extendiert wurde. Verfasser sah 4mal Fisteln, meint aber, daß diese nicht von dem Langeliegenbleiben der Nägel abhängig sind.

Bei schlecht (mit Verkürzung) geheilten Brüchen soll man nicht den Callus fortmeißeln. Man versucht, die Bruchstücke eventuell nach Einmeißeln des Callus stumpf in dem alten Bruchspalt auseinander zu hebeln. Danach wird Nagelextension angewandt. Dieselbe soll hier sehr lange liegen bleiben, da eine große Neigung zur Rückkehr der Verkürzung besteht. Im allgemeinen wurden bei diesen Patienten nach Entfernung der Nagelextension noch Pflasterextensionsverbände oder Gehgipsverbände gemacht. Im Nagelextensionsverband wird das Knie wenigstens einmal täglich gebogen und gestreckt.

Knochensplitter dürfen nur im Notfall entfernt werden, ehe 3 Monate nach der Verwundung verlaufen sind; denn sie können beim Aufbau des Callus mithelfen. Bei Knochenfisteln macht Verfasser die Sequestrotomie. Er will nicht bei der ersten Sequestrotomie gleich die Frakturstelle flachmeißeln, sondern nur, wenn wiederholte Operationen sich nötig erweisen.

van Assen - Rotterdam.

**628. Payr,** Einfaches und schonendes Verfahren zur beliebig breiten Eröffnung des Kniegelenks. Zentralbl. f. Chir. 1917, 41.

Payr bespricht zunächst die Nachteile der bisher geübten und empfohlenen Verfahren zur Eröffnung des Kniegelenks, um dann über ein neues zu berichten, dessen Kernpunkt in einer nach Bedarf mehr oder weniger ausgedehnten asymmetrischen Längsteilung des gesamten muskulären und kapsulären Reckapparates liegt. Die einzelnen Phasen dieser Gelenkeröffnung von einem medialen Schnitt aus müssen schon im Original nachgelesen werden, da eine bloße Beschreibung ohne die der Arbeit beigegebenen sieben vorzüglichen Bilder in einem kurzen Referat nicht leicht verständlich sein dürfte. Als besondere Vorzüge des beschriebenen Weges erscheinen dem Verfasser die technische Einfachheit und Abkürzung der Operationsdauer, die sehr gute Uebersicht, die umfassende Verwendbarkeit, keine Quertrennung von Muskelfasern, völlige Schonung der Nervenversorgung. Weitere Vorzüge liegen in der Dosierbarkeit und Erweiterungsmöglichkeit des Eingriffes, da die Uebersicht um so freier wird über das Gelenkinnere, je länger die Ablösungsstrecke des Vast. med. ist. Der Längsschnitt ist viel unblutiger als der Querschnitt, es wird keine Knochenwundfläche geschaffen und die Funktion kehrt aufs rascheste wieder, da er keine Insuffizienz des Streckapparates schafft. Alle diese Vorteile wiegen wohl den Nachteil der größeren Weichteilwunde auf.

Blencke - Magdeburg.

**629. Payr,** Gelenkmobilisierung. (Mediz. Gesellsch. zu Leipzig, 26. Juni 1917.) Münch. med. Wochenschr. 1917, 39.

Vorstellung eines 45jährigen Hauptmanns, bei dem Payr das durch Eiterung knöchern versteifte rechte Ellbogengelenk operativ mobilisiert hat. 20 Tage nach der Operation besteht eine selbsttätige Beugung und Streckung im Ausmaß von 70°, eine fremdtätige von 85°.

Scharff - Flensburg.

Digitized by Google
Original from UNIVERSITY OF CALIFORNIA
Generated on 2019-10-16 13:24 GMT / http://hdl.handle.net/2027/uc1.b3774661
Public Domain in the United States, Google-digitized / http://www.hathitrust.org/access_use#pd-us-google

**630. Payr,** Zur Eröffnung und Drainage der hinteren Kapseltasche bei Kniegelenkseiterungen. Zentralbl. f. Chir. 1917, 28.

Payr polemisiert gegen die Ausführungen Baums in Nr. 19 dieser Zeitschrift, der unter Kritik der bisherigen Methoden der Freilegung des hinteren Kapselanteils des Kniegelenks einen Weg beschrieben hat, der die Unzuträglichkeiten der bisher verfolgten vermeiden soll. Baum kämpft seiner Meinung nach gegen von niemand empfohlene Methoden, da er keinen Autor kennt, der das Eingehen „in der Mitte der Kniekehle" empfiehlt. Er hält ein solches Eingehen für einen einigermaßen ausgebildeten Chirurgen von topographisch-anatomischer Schulung für eine Unmöglichkeit. Es hieße das, technische Schwierigkeiten und gefahrdrohende Komplikationen mutwillig an den Haaren herbeiziehen.

Baums Vorschlag deckt sich im Prinzip mit der vom Verfasser empfohlenen Art der Eröffnung der hinteren medialen Gelenktasche und unterscheidet sich nur durch die Zufügung der Durchtrennung der medialen Beugersehnen, die auch Payr bei schweren Fällen wiederholt gemacht hat der besseren Uebersicht über die ganze mediale Kapseltasche wegen; es stellt also nur eine etwas radikalere Form der von Payr empfohlenen einfachen hinteren Drainage der medialen Kapseltasche dar, eine Art „hintere Aufklappung", die in geeigneten Fällen sicher wirksam ist. Blencke - Magdeburg.

**631. Payr,** Zur operativen Behandlung der Kniegelenkssteife nach langdauernder Ruhigstellung. Zentralbl. f. Chir. 1917, 36.

Wiederum ein neuer ausgezeichneter Beitrag Payrs, dem wir gerade auf diesem Gebiete schon so vieles zu verdanken haben, zur Gelenkchirurgie. Die Arbeit eignet sich nicht zu einem kurzen Referat, sie kann nur jedem Chirurgen und Orthopäden aufs angelegentlichste zum Studium empfohlen werden, zumal da ihr auch noch eine Reihe sehr klarer und ausgezeichneter Abbildungen beigegeben sind, die in geeigneter und scharfer Weise die von Payr angegebenen Methoden zur Anschauung bringen. Blencke - Magdeburg.

**632. Perthes,** Ausgleich von Nervenlähmungen durch verschiedene Operationen an den Sehnen. (Medizin.-naturwissenschaftl. Verein Tübingen, 15. Jan. 1917.) Münch. med. Wochenschr. 1917, 28.

Vorstellung von Fällen von Radialislähmung, bei denen Perthes Sehnenoperation gemacht hat: 1. Sehnenüberpflanzung + Tenodese. 2. Sehnenüberpflanzung ohne Tenodese. 3. Müllers Operation (Ueberpflanzung eines breiten Streifens aus der Oberschenkelfascie auf die Streckseite des Vorderarms und Anheftung an den Sehnen der Fingerstrecker und des Abductor pollicis, sowie an der Vorderarmfascie).

Die nach Plan 1 und 2 operierten Fälle haben besseren Erfolg gehabt als nach Plan 3. Scharff - Flensburg.

**633. Perthes,** Bildung künstlicher Spalthand bei Verlust sämtlicher Finger. (Med.-naturwissenschaftl. Verein Tübingen, 9. Juli 1917.) Münch. med. Wochenschrift 1917, Nr. 41.

Bei einem 8jährigen Knaben, der in der Futterschneidmaschine sämtliche Finger bis zu den Metakarpusköpfchen verloren hatte, wurde zwischen dem I. und II. Metakarpus ein tiefer Spalt gebildet und durch Hautplastik von der

Digitized by Google
Original from UNIVERSITY OF CALIFORNIA
Generated on 2019-10-16 13:24 GMT / http://hdl.handle.net/2027/uc1.b3774661
Public Domain in the United States, Google-digitized / http://www.hathitrust.org/access_use#pd-us-google

Brust ausgekleidet. Dadurch wurde ein Daumenersatz gebildet, mit dem der Knabe Schreibgriffel, Löffel, Gabel usw. gut halten und führen kann. Versuche, den untersten Abschnitt von langen Vorderarmamputationsstümpfen in ähnlicher Weise in eine künstliche Spalthand zu verwandeln, führten noch nicht zu genügend freier Beweglichkeit der so erzeugten Greifzange. Scharff - Flensburg.

**634. Perthes,** Lappenvorbereitung in situ. Ein neuer Weg zur Bildung langer plastischer Lappen ohne Gefahr der Nekrose. Zentralbl. f. Chir. 1917, 29.

Perthes wendet das Prinzip der Vorbereitung des Lappens in situ an, wobei der Kreislauf, während der vorgezeichnete Lappen an der Entnahmestelle verbleibt, in neue, bestimmte Bahnen gezwungen, dem Lappen ein neuer, privater Kreislauf mit genügendem arteriellen Zufluß und besonders auch mit genügendem venösen Rückfluß geschaffen werden soll. Erst wenn die Zirkulation auf dem Wege des Stieles einwandfrei sichergestellt ist, erfolgt die völlige Auslösung und Verwendung des Lappens. Perthes hat dieses Prinzip auf zweierlei Weise verwirklicht.

1. Der Lappen wird mehr oder weniger vollständig umschnitten und von der Unterlage gelöst, die den Lappen umgrenzenden Hautschnitte aber sofort wieder genäht. Der Lappen heilt zunächst ruhig wieder per primam an der Stelle ein, an der er entnommen werden sollte. Etwa 8 Tage nach der Umschneidung des Lappens oder bei dem auch bei diesem Verfahren sehr empfehlenswerten schrittweisen Vorgehen 8 Tage nach der letzten Sitzung erfolgt die Entnahme des Lappens und seine Einpflanzung an der Verwendungsstelle.

2. Für manche Fälle hat es sich bewährt, die Ränder des Lappens nicht gleich zu durchschneiden, sondern in der Linie der späteren Durchtrennung abzuklemmen, am besten mit Hilfe zweier großer, gerader Stopfnadeln, von denen die eine unter der Haut durchgestoßen und eine zweite parallel zur ersten auf die Haut gelegt und mit den frei vorstehenden Enden der ersten zusammengebunden wird, so daß die Haut in der durch beide Nadeln bezeichneten Linie zwischen diesen komprimiert wird. Etwa eine Stunde nach Abklemmen wird das Verhalten der Zirkulation im Lappen kontrolliert. Falls es notwendig sein sollte, kann dann die Abklemmung noch ganz oder teilweise wieder aufgehoben werden. Wenn man in dieser Weise in mehreren Etappen mit Zwischenräumen von etwa 8 Tagen vorgeht, kann eine genügende Ernährung durch den Stiel auch bei langem und verhältnismäßig schmalem Lappen erzwungen werden.

Blencke - Magdeburg.

**635. Perthes,** Mobilisierung des knöchern versteiften Hüftgelenks. (Medizin.-naturwissenschaftl. Verein Tübingen, 15. Jan. 1917.) Münch. med. Wochenschrift 1917, 28.

Vorstellung eines Offiziers, der infolge einer metastatisch-septischen Allgemeininfektion nach Oberschenkelschuß doppelseitige Hüftankylose bekommen hatte. Da die Versteifung beiderseits in Adduktionsstellung erfolgt war, völlige Aufhebung der Gehfähigkeit. Deshalb operative Freilegung des Hüftgelenks, Bildung eines Kugelgelenks an normaler Stelle mit Einpflanzung zweier gestielter Fettfascienlappen. Glatte Heilung. Ein Vierteljahr nach der Operation ist das Gelenk im Winkel von 45° Adduktion und 45° Flexion beweglich; Gehen an

Digitized by Google Original from UNIVERSITY OF CALIFORNIA
Generated on 2019-10-16 13:24 GMT / http://hdl.handle.net/2027/uc1.b3774661
Public Domain in the United States, Google-digitized / http://www.hathitrust.org/access_use#pd-us-google

zwei Stöcken möglich. Mobilisierung des zweiten Hüftgelenks in Aussicht genommen. Scharff - Flensburg.

**636. Perthes,** Schußverletzungen peripherer Nerven. (XVII. Wanderversammlung der südwestdeutschen Neurologen und Psychiater in Baden-Baden, 2. und 3. Juni 1917.) Münch med. Wochenschr. 1917, 31.

Bericht über die Erfahrungen bei 322 Operationen. Guter Erfolg der Nervennaht bei 43 %, Mißerfolg bei 57 %. An der oberen Extremität, besonders am N. radialis, besserer Erfolg, an den unteren Gliedmaßen schlechte Erfolge. Beginn der Wiederherstellung der Funktion durchschnittlich nach 6 Monaten. Die Edingersche Methode erschien nicht wirksam, besser die Hofmeistersche doppelte Pfropfung und die Heineckesche Pfropfung in einen Muskel. Die Neurolyse ergibt bessere Erfolge als die primäre Nervennaht. Die Chirurgen sind für Frühoperation; Voraussetzungen sind sichere Leitungsunterbrechung und aseptische Wunden. Scharff - Flensburg.

**637. Perthes,** Ueber Catgut sparende Unterbindungen. Zentralbl. f. Chir. 1917, 29.

Man wickelt auf den linken Ringfinger, der als Spule dient, von seiner Basis anfangend, einen ungefähr 1 m langen Faden auf. Nach Vollendung des Knotens wird der Faden dicht am Knoten abgeschnitten und nur das in der rechten Hand befindliche Stück fällt fort, das von dem linken Ringfinger abgehende Ende wird zur nächsten Unterbindung weiter verwendet. An Stelle des Ringfingers kann man auch eine eigens dazu angefertigte Glasrolle benutzen, die vom Universitätsglasbläser Ludwig in Tübingen hergestellt wird.

Blencke - Magdeburg.

**638. Roith,** Ein Beitrag zur Amputation innerhalb des erkrankten Gewebes. Münch. med. Wochenschr. 1917, Feldärztl. Beil. Nr. 37.

Roith hat bei infizierten Schußfrakturen, besonders den mit Infektion der Gelenke komplizierten, innerhalb der erkrankten Gewebe amputiert und begründet sein Verfahren eingehend. Er konnte dadurch längere Stümpfe erhalten und hatte in den bisherigen 14 Fällen keine Stumpfkorrektur nötig. Dasselbe Verfahren empfiehlt er auch für Tuberkulose. Scharff - Flensburg.

**639. Samter,** Operativer Ersatz gelähmter Hüftmuskeln durch den Obliquus externus. Zentralbl. f. Chir. 1917, 33.

Bei einem Jungen, der an ausgedehnten Lähmungen nach Pol. ant. litt und der trotz mehrfacher Operationen nicht auf die Beine zu bringen war, da das eine Bein infolge des Ausfalles der Abduktion der rechten Hüfte ständig in Adduktionsstellung geriet, löste Samter den Ansatz des Obliquus externus zusammen mit einer Knorpel-Knochenleiste der Crista iliaca ab und zog ihn über dieselbe nach abwärts. Er erreichte jedoch die Trochanterspitze nicht, schnitt deshalb aus dem Trochanter einen rechteckigen, 1 cm breiten und 4 cm langen Periostlappen mit dünner Corticalisunterfütterung aus, klappte ihn über seine obere Basis nach oben und vereinigte ihn mit der neugebildeten Sehne des Obliquus externus in leichter Abduktionsstellung durch starke Katgutnähte. Schon wenige Tage nach glatt erfolgter Wundheilung und Abnahme der fixierenden Schiene konnte der Knabe, wenn man ihn auf die Seite legte, willkürlich das Glied abduzieren.

Digitized by Google
Original from UNIVERSITY OF CALIFORNIA
Generated on 2019-10-16 13:24 GMT / http://hdl.handle.net/2027/uc1.b3774661
Public Domain in the United States, Google-digitized / http://www.hathitrust.org/access_use#pd-us-google

In einem anderen Falle, bei dem bei einer 51jährigen Frau ein vollständiger Ausfall der Beugung im rechten Hüftgelenk seit Jugend infolge spinaler Kinderlähmung bestand, wurde oberhalb des Ligamentum Pouparti die Aponeurose und die angrenzende Insertion des Obliquus externus an der Crista iliaca freigelegt, der Muskel subperiostal von dem Labium externum der Crista abgelöst, der Ablösungsschnitt zungenförmig nach innen und oben durch die Aponeurose geführt und so eine aponeurotisch-periostale Sehne des Obliquus externus gebildet. Sodann wurde in bekannter Weise aus der Fascia lata ein entsprechend großer Aponeuroselappen herausgeschnitten und durch seine Einnähung eine Verbindung zwischen der neuen Obliquussehne und den distalen Ileopsoasstümpfen hergestellt. Sehr bald nach Abnahme der Schiene konnte die Kranke das Hüftgelenk aktiv beugen.

Die beiden Fälle tun nach des Verfassers Ansicht dar, daß der Obliquus externus zum Ersatz gelähmter Hüftmuskeln mit Erfolg herangezogen werden kann. Die Voraussetzung für den Erfolg ist, daß Gefäß- und Nervenversorgung des kraftspendenden Muskels nicht beeinträchtigt wird. Blencke - Magdeburg.

**640. Sandrock,** Zur Frage der operativen Pseudarthrosenbehandlung. Münch. med. Wochenschr. 1917, Feldärztl Beil. Nr. 33.

Bei einem Pionier mit Schußbruch des rechten Oberarms war es zu einer Pseudarthrose gekommen. Einpflanzung eines Knochenspans aus der Tibia führte wegen Eiterung zu keinem Erfolg. Deshalb legte Sandrock in einer zweiten Operation nochmals die Pseudarthrose frei, frischte die Bruchenden an und legte nun einen dem rechten Scheitelbein entnommenen Periostlappen teils als Brücke über die Bruchstelle, teils (in kleinste Teile geschnitten) zwischen die Bruchenden. Die Bruchenden wurden mit dickem Katgutfaden vereinigt, der Periostlappen mit dünnen Katgutfäden an den knochennahen Weichteilen fixiert. 13 Tage nach der Operation zeigte sich bereits deutliches Festwerden des Bruches.

Scharff - Flensburg.

**641. Schaefer,** Ein Beitrag zur Behandlung der Fraktur der Patella. Münch. med. Wochenschr. 1917, Feldärztl. Beil. Nr. 29.

Ein Flugzeugführer hatte durch Absturz einen Querbruch der Patella mit Zerreißung des Streckapparates erlitten. Bei der Operation wurden die Blutgerinnsel entfernt, die zerrissenen Weichteile und die Fragmente sorgfältig aneinandergepaßt und mit Seide vernäht, darüber ein Lappen aus der Fascia lata gelegt und mit feinen Seidenknopfnähten befestigt. Schienenverband in Streckstellung. Glatte Heilung mit regelrechter Beweglichkeit. Patient konnte fünf Wochen nach der Verletzung wieder fliegen. Scharff - Flensburg.

**642. H. Schaefer** (Berlin-Buch), Eine neue fortlaufende Naht. Berl. klin. Wochenschrift 1917, 45.

Einfache, zweiseitig fortlaufende, mit besonderer Nadel leicht ausführbare Naht, bei der jedoch ein Assistent mitbehilflich sein muß.

Maier, derzeit Teplitz-Schönau.

**643. Schläpfer,** Der Spiralschnitt. Zentralbl. f. Chir. 1917, 36.

Der von Payr angegebene Spiralschnitt ist der Schnitt der Wahl bei Operation an den Gliedmaßen, wo eine Hautpartie exzidiert werden muß und der

Digitized by Google Original from UNIVERSITY OF CALIFORNIA
Generated on 2019-10-16 13:24 GMT / http://hdl.handle.net/2027/uc1.b3774661
Public Domain in the United States, Google-digitized / http://www.hathitrust.org/access_use#pd-us-google

gesetzte Defekt unter möglichst günstigen Bedingungen zu lineärer Vernarbung gebracht werden soll. Er ist der Schnitt der Wahl in allen Fällen, wo nach Beseitigung einer Zwangsstellung oder Deformität einer Gliedmaße bei Wiederkehr der normalen Stellung der Skeletteile eine Hautretraktion zu erwarten ist zwecks Ermöglichung der lineären Vereinigung der Haut, eventuell unter vorübergehender Belassung der Gliedmaße in einer Zwischenstellung bis zur Hautwundrandverheilung und sekundärer Ueberführung in die volle Korrektionsstellung mittels Bewegungsübungen. Blencke - Magdeburg.

**644. Schmidt,** Ueber Nervenplastik. Münch. med. Wochenschr. 1917, Feldärztl. Beil. Nr. 31.

Schmidt berichtet zunächst über die verschiedenen Versuche, größere Nervendefekte zu überbrücken, besonders über die plastischen Methoden und teilt dann 7 Fälle mit, bei denen er Nervenstücke vom gleichen Patienten in den Defekt eingepflanzt hat. In einem Fall war kein Erfolg festzustellen, von einem anderen Fall, der 7 Wochen nach der Operation entlassen wurde, war keine Auskunft zu erreichen, in den übrigen Fällen wurde eine Besserung erreicht. Einzelheiten über die Technik sind im Original einzusehen. Scharff - Flensburg.

**645. Schulze-Berge,** Pfropfung des Nervus axillaris in den Ulnaris und Ersatz der Heber des Oberarmes (Deltoides und Coracobrachialis) durch den Latissimus dorsi. Zentralbl. f. Chir. 1917, 25.

Verfasser verpflanzte bei einem Kinde im Alter von 2 Jahren, das infolge von Poliomyelitis anterior eine Lähmung der rechten Schultermuskulatur zurückbehalten hatte, den Nervus axillaris in den Ulnaris. Eine spätere Nachuntersuchung ergab, daß durch die Nervenpfropfung nur die Portio spinalis des Nervus axillaris wiederhergestellt war, daß dagegen die anderen Teile nicht regeneriert waren. Die Hebung des Armes konnte nur seitlich erfolgen, die Hebung nach vorn fiel aus. Die Kraft des Armes war leidlich. Wenn auch das Resultat wissenschaftlich interessant war, so bezeichnet Verfasser dasselbe für den Gebrauch des Armes im praktischen Leben nur als sehr mäßig befriedigend und er konnte sich deshalb nicht entschließen, die Operation bei einem Vizefeldwebel zu wiederholen, der durch eine Schußverletzung in den Plexus supraclavicularis eine Lähmung des Musculocutaneus und Axillaris erlitten und bei dem er bereits die Beuger des Unterarms durch Verpflanzung des Pectoralis major ersetzt hatte. Er versuchte deshalb den Deltoides und auch den gleichzeitig gelähmten Coracobrachialis durch den kräftigen Latissimus dorsi zu ersetzen, und der Erfolg war ein guter, da Patient bereits nach kurzen Wochen seinen Arm im Schultergelenk heben und den Vorderam beugen konnte. Verfasser glaubt auf Grund seiner Erfahrungen darauf hinweisen zu müssen, daß die Sehnenverpflanzungen in größerem Umfange als bisher zur Wiedergewinnung verloren gegangener wichtiger Nervenfunktionen in Anwendung gebracht werden sollten, wenn man bedenkt, daß wir das Ergebnis unserer Nervennähte nie mit Sicherheit voraussagen können und daß auch bei günstigem Verlauf die Zeit zur Wiederherstellung der Funktion nach Monaten, wenn nicht nach Jahren rechnet. Seine Erfahrungen in der Sehnentransplantation gehen dahin, daß er mit der Transplantation nach Nicoladoni gute Resultate erreicht hat und sich nur in seltenen Fällen zur periostalen Ver-

Digitized by Google
Original from UNIVERSITY OF CALIFORNIA
Generated on 2019-10-16 13:24 GMT / http://hdl.handle.net/2027/uc1.b3774661
Public Domain in the United States, Google-digitized / http://www.hathitrust.org/access_use#pd-us-google

pflanzung nach Lange veranlaßt gesehen hat. Zu einer Verwendung von Seidenzöpfen würde er sich nur im äußersten Notfalle entschließen können.

Blencke - Magdeburg.

**646. Spitzy,** Flächenhafte Durchsägung der Patella. Münch. med. Wochenschr. 1917, Feldärztl. Beil. Nr. 35.

Zur Eröffnung des Kniegelenks bei der Nachbehandlung von Kriegsverletzungen und bei intraartikulären Zerreißungen der Bänder und Menisci empfiehlt Spitzy die flächenhafte Durchsägung der Patella. Die Technik der Operation wird beschrieben und an mehreren Abbildungen erläutert. Durch das Verfahren wird der Streckapparat geschont und die dem Gelenk zusehende Seite der Patella bleibt unverletzt, so daß kein die Gleitfähigkeit der Patella störender Callus sich bilden kann. Die Operation läßt sich in entsprechender Weise auch am Ellbogengelenk (Olekranon) durchführen. Scharff - Flensburg.

**647. Spitzy,** Zur flächenhaften Durchsägung der Patella. Münch. med. Wochenschr. 1917, Feldärztl. Beil. Nr. 39.

Spitzy teilt mit, daß Kirschner - Königsberg bereits 1911 die „flächenhafte Durchsägung der Patella" beschrieben hat. Scharff - Flensburg.

**648. Stein,** Begünstigt der Gebrauch der sterilen Handschuhe den aseptischen Wundheilungsverlauf? Diss. Freiburg 1917.

In dieser Arbeit hat Stein an der Hand der Operationsjournale der Freiburger Universitäts-Frauenklinik einen Vergleich aufgestellt zwischen der alten Art der Händedesinfektion ohne Gummihandschuhe und der mit Handschuhen. Auch die Händedesinfektion nach Liermannscher Methode wurde berücksichtigt. Stein schließt sich derjenigen Gruppe an, die der alten Händedesinfektion ohne Gummischutz das Wort redet. Er motiviert seine Haltung mit dem Vertrauen auf gutes Händedesinfektionsverfahren, er empfindet beim Operieren mit Handschuhen störend die Behinderung, namentlich beim Knoten der Fäden und die leichte Zerreißbarkeit der Handschuhe. Ueberdies ist auch die finanzielle Seite zu betrachten. Bei guter Händedesinfektion wurde mit ebensolcher Sicherheit operiert als mit Handschuhen. Sie macht die Handschuhe entbehrlich und schafft eine Wohltat für den Operateur und bei feiner Technik auch für den Patienten. Die feinfühlende Hand kommt wieder in ihr Recht.

Blencke - Magdeburg.

**649. Steinthal,** Die Ueberdeckung von größeren Nervendefekten mittels Tubularnaht. Zentralbl. f. Chir. 1917, 29.

Da sich die Edinger-Röhrchen nicht bewährt haben, hat Steinthal nach einem neuen Füllmaterial gesucht, und zwar nahm er Eigenserum des Patienten, das er aber nicht in Kalbsarterien oder Venen füllte, sondern in Gummiröhrchen, da jene zu wenig widerstandsfähig gegen den Druck des umgebenden Gewebes sind und zu rasch aufgesogen werden. Das Blut wird einige Tage vorher unter aseptischen Kautelen aus einer Vorderarmvene des Patienten entnommen, in einem sterilen Glas aufgefangen, zentrifugiert und das klare Serum in sterile Reagenzgläser abpipettiert. In das Serum bringt man einen ausgekochten Gummischlauch und erhitzt die so vorbereiteten Glaszylinder bei 60° im Wasserbad ungefähr einen Tag lang. Dadurch erreicht das Serum den nötigen Erstarrungs-

Digitized by Google
Original from UNIVERSITY OF CALIFORNIA
Generated on 2019-10-16 13:24 GMT / http://hdl.handle.net/2027/uc1.b3774661
Public Domain in the United States, Google-digitized / http://www.hathitrust.org/access_use#pd-us-google

grad und stellt eine kompakte elastische Masse dar, welche in dem Gummischlauch eine gleichmäßige, dichte Säule bildet.

Ein diesbezüglicher Versuch wurde an dem Nervus tibialis bei einem Patienten gemacht, bei dem eine Oberschenkelamputation in Aussicht stand. Edinger selbst hat das nach 14 Tagen gewonnene Präparat untersucht und konnte feststellen, daß bereits eine beginnende Regeneration vorlag, die mit der Zeit gewiß zur völligen Neubildung des Nerven geführt hätte.

Blencke - Magdeburg.

**650. Stromeyer,** Ersatz der Tricepssehne durch freitransplantierte Fascie. Münch. med. Wochenschr. 1917, Feldärztl. Beil. Nr. 25.

Stromeyer hat bei einem Soldaten, der infolge einer Granatsplitterverletzung des rechten Oberarms den größten Teil der Tricepssehne und einen Teil des Muskels verloren hatte, die Sehne durch ein Stück Fascie aus dem Oberschenkel ersetzt. Das Fascienstück wurde röhrenartig um das untere Sehnenfragment vernäht und mit dem Muskel durchflochten. Das Fascienrohr wurde bei maximaler Beugung des Armes und mäßiger Anspannung des Transplantates vernäht; Verband in Streckstellung. Glatte Heilung, guter funktioneller Erfolg.

Scharff - Flensburg.

**651. van Vliet,** Ueber Nagelextensionen. (Naturhistorisch-medizin. Verein zu Heidelberg, 27. März 1917.) Münch. med. Wochenschr. 1917, 39.

Vliet hat die Nagelextension bei Kindern und bei Armbrüchen nicht angewendet, ebenso nicht bei Trochanter- und Schenkelhalsbrüchen und bei leicht reponiblen, einfachen Unterschenkelbrüchen. Die Nagelextension kommt in Betracht bei Diaphysenbrüchen mit großen Dislokationen oder Verkürzungen, bei suprakondylären und supramalleolären Brüchen, vor allem aber bei komplizierten Brüchen. Vliet verwendet den Steinmannnagel, und zwar den ganzen Nagel, der im Chloräthylrausch angelegt wird. Die Dauer der Extension am Unterschenkel ist meist 3—4 Wochen, dann Gipsverband, am Oberschenkel länger (bis zum Festwerden des Bruches). Belastung am Oberschenkel 10 kg, am Unterschenkel 5 kg. Die Länge des Beines wird durch Röntgenaufnahme gemessen.

In der Aussprache bestätigt Voelcker die guten Erfolge der Nagelextension, äußert aber Bedenken gegen das lange Liegenlassen des Nagels; er begnügt sich mit 14 Tagen und ersetzt dann die Nagelextension durch gewöhnliche Extension.

Scharff - Flensburg.

**652. Wilms,** Bicepslähmung. (Naturhist.-medizin. Verein zu Heidelberg, 6. Febr. 1917.) Münch. med. Wochenschr. 1917, 29.

Vorstellung eines Falles von Bicepslähmung nach Nervenverletzung, bei dem Wilms durch Ueberpflanzung eines Teiles des Triceps auf die Ansatzstelle des Biceps am Radius gute Gebrauchsfähigkeit erreicht hatte.

Scharff - Flensburg.

**653. Wilms,** Paraartikuläre Entzündungen der Gelenke durch Gonokokken. (Naturhist.-medizin. Verein zu Heidelberg, 6. Febr. 1917.) Münch. med. Wochenschr. 1917, 29.

Bei den Fällen von paraartikulären Entzündungen der Gelenke durch Gonokokken, bei denen nicht in wenigen Tagen durch konservative Behandlung

Digitized by Google
Original from UNIVERSITY OF CALIFORNIA
Generated on 2019-10-16 13:24 GMT / http://hdl.handle.net/2027/uc1.b3774661
Public Domain in the United States, Google-digitized / http://www.hathitrust.org/access_use#pd-us-google

Schmerzen und Fixierung beseitigt werden, empfiehlt Wilms Inzisionen in die Gelenkkapsel mit oder ohne Eröffnung des Gelenks. Haut- und Gelenkinzision sollen sich dabei nicht decken. Deshalb wird zuerst ein bogenförmiger Lappenschnitt gemacht und erst nach Zurückklappen des Lappens das Gelenk eröffnet. Durch die Inzision soll der Eiter Abfluß erhalten und eine Schädigung des Knorpels vermieden, frühzeitige Bewegungsübungen ermöglicht werden.

Scharff - Flensburg.

**654. Wilms,** Paraartikulär gelegene Granatsplitter. (Naturhist.-medizin. Verein zu Heidelberg, 6. Febr. 1917.) Münch. med. Wochenschr. 1917, 29.

Wilms empfiehlt, alle in und neben dem Knochen gelegenen, für das Gelenk später gefährlich werdenden Granatsplitter zeitig zu entfernen. Die durch die Operation entstandenen Defekte im Knochen werden durch Fettgewebe oder Paraffinplomben ausgefüllt. Scharff - Flensburg.

**Baumann,** Schnellender Finger **530.**
**Braun,** Zur Blutleere bei Operationen **436.**
**Enderlen,** Albeesche Operation **534.**
**Michalczyk,** Hasenscharten **527.**
**Perthes,** Ischiadicusresektion wegen Neuritis **564.**
**Perthes,** Sehnentransplantation bei Radialislähmung **581.**
**Rost,** Stoffelsche Operation **565.**
**Wohlgemuth,** Frühoperation der Nervenverletzungen **567.**

---

## 24. Unfallpraxis. Gutachten.

**655. G. C. Bolten,** Beitrag zur Kenntnis des Entstehens der traumatischen oberen Plexuslähmung (Duchenne - Erb). Tijdschr. voor Ongevallengeneesk., November 1917.

Bei einem 67jährigen Zimmermann hatte sich im Anschluß an einen Fall ins Wasser, woraus er mit Mühe an seinen Armen, speziell dem rechten, auf das Land gezogen worden war, eine obere Plexuslähmung entwickelt. Bei der Sektion (Patient starb an den Folgen eines anderen Unfalles) fand sich eine Narbe in dem von der Vereinigung der V. und VI. Zervikalwurzeln gebildeten Nervenstämmchen. Die Narbe enthielt nur sehr wenige Nervenfasern. Verfasser meint, daß durch das Herausziehen aus dem Wasser der Nervenstamm teilweise zerrissen oder zwischen dem Klavikel und den Querfortsätzen der Halswirbel abgeklemmt worden ist, und daß durch die Narbenentwicklung die übrigen Nervenfasern gedrückt wurden und dadurch degenerierten. van Assen - Rotterdam.

**656. G. C. Bolten,** Traumatische Lähmung des Nervus suprascapularis (ohne äußere Verwundung). Nederlandsch Tijdschrift voor Geneeskunde, 24. März 1917.

Nach Fall waren der rechte M. supra- und infraspinatus gelähmt. Der Patient war auf das rechte Knie und den rechten Ellbogen, nicht auf die Schulter gefallen. Verfasser meint, daß durch plötzliche reflektorische Anspannung der Schultermuskeln ein Blutgefäß, das den Nerven ernährt, abgerissen worden ist,

Digitized by Google
Original from UNIVERSITY OF CALIFORNIA
Generated on 2019-10-16 13:24 GMT / http://hdl.handle.net/2027/uc1.b3774661
Public Domain in the United States, Google-digitized / http://www.hathitrust.org/access_use#pd-us-google

oder daß ein Blutextravasat die Ernährung des Nerven gestört hat, wodurch eine ischämische Neuritis aufgetreten ist. Bei diesem Patienten traten Störungen beim Schreiben in den Vordergrund, die wohl dadurch verursacht wurden, daß der M. supraspinatus den Kopf des Humerus nicht gegen die Gelenkpfanne fixierte bei der Abduktion durch den M. deltoides. Hierdurch ging diese Bewegung nicht gleichmäßig, sondern mit kleinen Rucken vor sich.

van Assen - Rotterdam.

**657. Lycklama à Nyeholt,** Das Os lunatum carpi. Tijdschrift voor Ongevallen-Geneeskunde, Januar bis Juni 1917.

Die sogenannte Luxation des Mondbeines ist eigentlich eine Expulsion dieses Beines, da es sowohl gegen den Radius als gegen die Handwurzelknochen luxiert ist. Sie als Luxation des Os capitatum zu betrachten, ist falsch. Verfasser teilt einen Fall mit, wo das Capitatum aus seiner Verbindung mit dem Lunatum luxiert, letzteres aber an seiner Stelle verblieben ist. Auch auf einer dorsovolaren Röntgenaufnahme ist die Luxation des Mondbeines zu erkennen an der leeren distalen Gelenkpfanne. Die Exstirpation des luxierten Knochens gibt einen befriedigenden Erfolg.

Die Fraktur des Mondbeines kommt wahrscheinlich viel öfter vor, als sie diagnostiziert wird. Verfasser teilt mehrere Krankengeschichten mit, wo gleich nach dem Unfall keine Abweichung auf dem Röntgenbild zu sehen war, einige Wochen später aber eine Verschmälerung des Knochenschattens mit Verdichtung der Knochensubstanz (Verkalkung) sich entwickelt hatte. Eine Verwundung kann in der Anamnese fehlen. In diesen Fällen kann man ein öfters wiederholtes Trauma, also mehr eine Betriebskrankheit, als die Ursache ansehen. In einem Fall ohne Kompression war die Verkalkungsverdichtung nach 3 Jahren verschwunden, hatten auch die Beschwerden aufgehört.

Die Exstirpation gibt wohl eine große Verbesserung, aber keine Genesung. Konservative Behandlung, bestehend in einer einige Wochen dauernden Immobilisation, gefolgt von Massage, gibt ein leidliches Resultat. Vielleicht ist die Exkochleation der Spongiosa die richtige Therapie, doch fehlen hierüber genügende Beobachtungen. van Assen - Rotterdam.

**658. A. E. Vermey,** Suprakondylärer Oberarmbruch. Nederl. Tjidschr. voor Geneesk., 3. November 1917. Niederl. Verein f. Heilkunde.

Verfasser stellt unter anderem zwei Patienten vor. Bei der ersten war der Humerus an zwei Stellen gebrochen; das mittlere Fragment wurde subperiostal entfernt. Hierdurch war eine gute Stellung der unteren Epiphyse möglich; der Humerus regenerierte sich ganz gut. In einem zweiten Fall hat Verfasser bei einfachem suprakondylären Bruch ein $2^1/_2$ cm langes Stück des proximalen Bruchstückes subperiostal reseziert. Auch hier war das Resultat sehr gut. Beide Fälle betrafen Kinder von 7 resp. 8 Jahren.

Lameris (Diskussion) zeigt einen 11jährigen Jungen, bei dem ein schlecht geheilter suprakondylärer Bruch bestand; allmählich hat von selber die Beweglichkeit und Form sich wiederhergestellt. Er warnt vor dem Operieren bei jugendlichen Kindern mit suprakondylären Brüchen. van Assen - Rotterdam.

**659. N. Voorhoeve,** Isolierte Verrenkung des Os triquetrum. Nederlandsch Tijdschrift voor Geneeskunde, 3. März 1917.

Digitized by Google
Original from UNIVERSITY OF CALIFORNIA
Generated on 2019-10-16 13:24 GMT / http://hdl.handle.net/2027/uc1.b3774661
Public Domain in the United States, Google-digitized / http://www.hathitrust.org/access_use#pd-us-google

Diese sehr seltene Verletzung wurde vom Verfasser gefunden, und zwar die Verrenkung nach der Volarseite, ein Unikum. Ein Arbeiter schob einen geschlossenen Güterwagen der Eisenbahn, wobei er die rechte Hand gegen den Türpfosten anlehnte. Der Wagen stieß mit großer Kraft gegen einen anderen; hierdurch rollte die schwere Türe zu und traf die Hand des Patienten auf die Rückenfläche an der ulnaren Seite. Der Handrücken war geschwollen in der Gegend der Handwurzel. Dieselbe war schmerzhaft auf Druck sowohl dorsal als volar, und zwar an der ulnaren Seite und in der Mitte. Die Dorsalflexion der Hand war beschränkt und schmerzhaft, die Volar-, Radial- und Ulnarflexion weniger. Pro- und Supination waren normal. Faustschluß gut, aber nicht kräftig. Ziehen am 3. und 4. Finger schmerzhaft. Auf der stereoskopischen Röntgenaufnahme fand man das Triquetrum nach der Hohlhand und radialwärts verschoben. Ein kleines Stückchen ist an der volaren Seite vom Os capitatum abgerissen. Die Verbindung zwischen Capitatum und Hamatum ist gelockert; das Pisiforme etwas ulnarwärts verschoben. Die Therapie war eine konservative. Acht Monate nach der Verletzung erhielt der Patient noch eine Rente nach 20 % Invalidität; der Unterarm zeigte $1^1/_2$ cm Atrophie. Die Kraft der Hand war herabgesetzt. van Assen - Rotterdam.

**Kaiser,** Wirbelsäulenmetastase nach Nebennierenkarzinom **423.**
**Thiem,** Hüftnervenweh, Zuckerharnruhr oder Unfallfolge **589.**

## 25. Soziale Gesetzgebung. Krüppelfürsorge.

**660. Bartels,** Ueber Arbeitsbehandlung, ihre Indikationen und ihre Anwendung im Heilverfahren der Landesversicherungsanstalten. Zeitschr. f. physik. u. diätet. Ther. 1917, Heft 4 u. 5.

Die Versuche, eine methodische, ärztlich vorgeschriebene und beaufsichtigte Abeit als spezifisches Heil- und Behandlungsmittel in Krankenanstalten einzuführen, sind kaum einige Jahrzehnte alt. In einer Reihe von ärztlichen und sozialen Einrichtungen haben sie sich sehr gut bewährt, so z. B. in Krüppelheimen, Blindenanstalten, Anstalten für Epileptiker, Geisteskranke, Schwachsinnige und in Trinkerheilstätten. Obwohl aber Aerzte und Versicherungsträger von der Wirksamkeit planmäßiger Arbeitsbehandlung überzeugt waren, sind bisher alle Versuche, dieselbe in den Heilstätten der Versicherungsanstalten einzuführen, gescheitert. Dies liegt hauptsächlich daran, daß man die der Arbeitsbehandlung zu unterziehenden Patienten nicht genügend sorgfältig ausgesucht und von anders zu behandelnden Patienten gesondert hat. Arbeitsbehandlung im Sinne der Landesversicherungsanstalten wäre nur bei gewissen Bewegungsstörungen, die durch mechanische Verletzungen bedingt oder als Krankheitsfolgen entstanden sind, und bei manchen funktionellen Nervenleiden, besonders den Psychoneurosen, angezeigt. Zweck der Heilbehandlung seitens der Landesversicherungsanstalten ist die Wiederherstellung dauernder oder wenigstens längere Zeit währender Erwerbsfähigkeit. Dieser Erfolg wird nicht allein durch ärztliches Urteil bestimmt, sondern hängt zum großen Teil von dem Patienten ab,

Digitized by Google
Original from UNIVERSITY OF CALIFORNIA
Generated on 2019-10-16 13:24 GMT / http://hdl.handle.net/2027/uc1.b3774661
Public Domain in the United States, Google-digitized / http://www.hathitrust.org/access_use#pd-us-google

d. h. von seinem guten Willen. Nachdem Verfasser eingehend Zweck, Methoden und Aussichten der Arbeitsbehandlung im Rahmen der Fürsorge seitens der Versicherungsanstalten und die Verhältnisse der Heilstätte Gottleuba in Sachsen besprochen hat, gibt er Vorschläge zur Errichtung besonderer Arbeitsheime im Anschluß an die Heilstätten. Nach Abschluß der eigentlichen Heilstättenbehandlung oder ausreichender Beobachtung in der Heilstätte werden die sich nach Gesundheitszustand und Persönlichkeit für Arbeitsbehandlung eignenden Patienten, bei denen eine wirtschaftliche Wiederherstellung auf Jahre hinaus erwartet werden kann, zur „Nachkur" in dem „Landheim" der Heilstätte untergebracht, wo sie mit landwirtschaftlichen, gärtnerischen, wenn möglich auch handwerksmäßigen Arbeiten beschäftigt werden. Die Dauer dieser Arbeitsbehandlung hängt von dem Ermessen des Arztes ab. Auch so müssen erst in kleinem Umfange Versuche angestellt und Erfahrungen gesammelt werden, denn der Erfolg hängt außer von der ärztlichen Indikation, dem Charakter, guten Willen und Verständnis des Kranken hauptsächlich auch davon ab, ob sich für jeden Fall eine passende Arbeit finden läßt, die in richtiger, wirksamer Weise zur Anwendung kommen kann. Landwirtschaftliche und gärtnerische Arbeit z. B. eignet sich nicht für städtische gelernte Arbeiter, die vielleicht im ganzen Leben noch keinen Spaten in der Hand hatten. Die guten Erfolge der Arbeitstherapie bei Kriegsbeschädigten darf man bei den Patienten der Versicherungsanstalten nicht erhoffen, da der militärische Zwang fehlt. Schasse - Berlin.

**661. Müller,** Behandlungsfehler als Ursachen von Verkrüppelung Verletzter und Vorschläge zur Vermeidung. Archiv f. Orthop. Bd. 15, Heft 2.

Müller plädiert für möglichst kurze Fixation in allen halbwegs geeigneten Fällen, für kleine, dünne Verbände, frühzeitigen Beginn der medikomechanischen Behandlung, auch bei noch offenen Wunden, Massage und Bäderbehandlung, Gehverbände für Frakturen. Er ist ein Feind der Krücken und beschränkt die Korsettbehandlung auf die ganz unvermeidlichen Fälle. Dagegen erkennt er den Nutzen der Plattfußeinlagen und der Schienenhülsenapparate rückhaltlos an. Sein Prinzip ist, schon während der Heilung jede Schädlichkeit, die eintreten könnte, vom Kranken fern zu halten und wenn nötig energisch vorzugehen, auch auf die Gefahr hin, in den Ruf der Rücksichtslosigkeit zu kommen.

Pfeiffer - Frankfurt a. M.

**v. Boschan,** Prothesennormalisierung **410.**
**Ehrenfest-Egger** und **Neutra,** Carnesarm **465.**
**Föderl,** Prothesenvervollkommnung **419.**
**Ráth,** Kunstbein **489.**
**Slomann,** Geburtslähmung **557.**

Digitized by Google
Original from UNIVERSITY OF CALIFORNIA
Generated on 2019-10-16 13:25 GMT / http://hdl.handle.net/2027/uc1.b3774661
Public Domain in the United States, Google-digitized / http://www.hathitrust.org/access_use#pd-us-google

# Namenverzeichnis.

(Die fetten Zahlen bedeuten Originalarbeiten).


**A.**

Abrahamsen, H. Nr. 292.
Adam, H. Nr. 503.
Adolph Nr. 46.
Albers-Schönberg Nr. 155. 156.
Algyogyi, Hermann Nr. 208.
Aman Nr. 157.
Ansinn Nr. 30.
Appel Nr. 60.
Armbruster Nr. 44.
Asbeck Nr. 158.
Assen, J. van Nr. 375.
Auerbach Nr. 237.
Axmann, Hans Nr. 147.

**B.**

Baath Nr. 159.
Bach, Hugo Nr. 160.
Baehr Nr. 582.
v. Baeyer Nr. 61. 87. 88. 453. 454. 595.
Bähr Nr. 194. 583.
Bangert, K. Nr. 148.
v. Baracz Nr. 1. 302.
Bartels Nr. 660.
Bauer Nr. 187. 238. 403.
— Erlacher, Spitzy Nr. **94**.
Baum Nr. 62. 303.
Baumann Nr. 2. 530.
Bauer Nr. **455**.
— Felix Nr. 456. 457. 572.
Baur Nr. 266.
Becher Nr. 286.
Becker Nr. **444**. 542.
Beckmann Nr. 391.
Behm Nr. 560.
Berblinger u. Müller Nr. 563.
Bergel Nr. 554.
Bernhard, O. Nr. 504.
Bethe Nr. 239. 459.
Bette Nr. 596.
Bettmann Nr. 143.
Bick Nr. 188.
Biel Nr. 460.
Biesalski, K. u. Mayer, L., Nr. 561.
Bier, A. Nr. 47.
Binsenberger Nr. 31.
Bittorf Nr. 267.
Blencke, A. **S. 111.** Nr. 89. 90. 240. 304. 461. 462.
Blind, E. Nr. 376.
Boehler, Lorenz **S. 303.**
Bogen, H. Nr. 409.
Böhler, Lorenz **S. 623. 629.** Nr. 573. 584. 585. 592.
du Bois-Reymond, R. Nr. 218.
Bolten, G. C. Nr. 655. 656.
Bonne, G. Nr. 3.
Borchers Nr. 597.
Borchmann, Hans Nr. 574.
Borgstede Nr. 598.
v. Boschan, A. R. Nr. 399. 410.
Boßhardt Nr. 189.
Böttger Nr. 293.
Boyksen Nr. 219.
Bratke, H. Nr. 599.
Braun Nr. 91. 149. 436.
Braus Nr. **445**.
Brodnitz Nr. 32.
Brun Nr. 600.
Brunk Nr. 190.
Brunner, Konrad Nr. 305.
Bryk, Otto J. Nr. 411.
Budde Nr. 306.
Bum Nr. 241.
Bumiller u. Frensdorf Nr. **420**.
Burk Nr. 601.
v. Burk Nr. 92. 307.
Burkard Nr. 308.
Burkhard Nr. 4.

**C.**

Cahen Nr. 602.
Carl Nr. 220.
Castendyck Nr. 463.
Coenen Nr. 209.
Cohn, Max Nr. 5. 93.
— T. Nr. 437.
Collin, J. Nr. 575.
Colmers Nr. 63.
Cronquist, Joh. Nr. 533.
Czerwinski Nr. 294.

**D.**

Degenhardt Nr. 242. 451.
Dessauer, Fr. u. Wiesner, B. Nr. 161.
Dethleffsen u. Plate Nr. 154.
Deus Nr. 162. 603.
Deutsch Nr. 48.
Deutschländer, Karl **S. 515.**
Diddens Nr. 309.
Dietrich u. Kaminer Nr. 150.
Dobbertin Nr. 6.
Dollinger, Béla Nr. 151.
— Julius Nr. 202.
Dreyer Nr. 7. 508.
Drüner Nr. 310.
Dubs, J. **S. 173. 509.**
Duschl Nr. 526.


Digitized by Google
Original from UNIVERSITY OF CALIFORNIA
Generated on 2019-10-16 13:24 GMT / http://hdl.handle.net/2027/uc1.b3774661
Public Domain in the United States, Google-digitized / http://www.hathitrust.org/access_use#pd-us-google

**E.**

Eberstadt Nr. 412.
Eden Nr. 311. 312. 313.
Edner Nr. 163.
Ehrenfest-Egger Nr. 388. 405. 413. 414. 415. 464. 465.
Eiken, Th. Nr. 295.
v. Eiselsberg Nr. 221. 377. 383.
Eisleb Nr. 314.
Eisler, Fritz Nr. 509.
Enderlen Nr. 534. 604.
— u. Lobenhoffer Nr. 243.
Engels, Hermann Nr. 222.
Erlacher, Ph. Nr. 268. 401. 605.
— Bauer, Spitzy Nr. 94.
Ernst, N. P. Nr. 152.
— u. Reyn, Axel Nr. 176.
Esser Nr. 315.

**F.**

Faber Nr. 164.
Falk, Edmund Nr. 269.
Falta Nr. 195.
Faßbender, A. Nr. 95.
Feldscharek, E. Nr. 408. 417. 466. 576.
Feldt Nr. 535.
Fick, R. **S. 1.**
Fiedler Nr. 223.
Finck Nr. 543.
Finsterer Nr. 191. 316.
Fischer Nr. 33. 49. 467. 468.
— Max Nr. 568.
Flad, E. Nr. 577.
Fleck Nr. 544.
Florschütz Nr. 64.
Föderl, O. Nr. 418. 419.
Franke Nr. 317. 606.
Fränkel Nr. 531.
Franz Nr. 23.
Franzen Nr. 607.
Frensberg u. Bumiller Nr. 420.
Frensdorf Nr. 96.
Frick Nr. 65. 469.
Friedländer, Erich Nr. 281.
— R. Nr. 498.
v. Frisch Nr. 66. 318.
Fromme Nr. 319.
Frostell, Gunnar u. Spitzy, Hans Nr. 97.
Fuchs Nr. 98.
Fürstenau, Immelmann, Schütze Nr. 165.

**G.**

Gaugele, K. **S. 35. 545.**
Gebele Nr. 608.
Geib Nr. 378.
Geigel Nr. 24.
Geiges Nr. 320.
Geilinger, Walter **S. 183.**
Geßner u. Riedel Nr. 609.
Glaeßner, Paul Nr. 578.
Glas Nr. 610.
Gluck Nr. 611.
Gocht, Hermann Nr. 67. 384. 470.
Goetze Nr. 471.
Görner Nr. 50.
Gött Nr. 207.
Grashey, Rudolf Nr. 510.
Grund Nr. 472.
Grüneberg Nr. 511.
Grunewald, Julius **S. 449.**
Gschladt Nr. 421.

**H.**

Hacker u. Schede Nr. 146.
Hagemann Nr. 8. 166. 612.
Hamburger Nr. 9.
Hammer Nr. 167. 546.
Hammes, J. Nr. 512.
Hammesfahr Nr. 321.
Hannemann, Karl Nr. 10.
Hantcha Nr. 68.
Härtel, Fritz Nr. 25.
Hartleib Nr. 11.
Hartmann, K. Nr. 386.
Harttung Nr. 586.
Haß Nr. 244.
Hasselwander Nr. 168.
Heberling Nr. 51.
Hecht, Viktor Nr. 12.
Heinen Nr. 13.
Heinlein Nr. 203.
Heinrich Nr. 14.
Heinze Nr. 99.
Helferich, H. Nr. 196.
Herzfeld Nr. 69.
Herzog Nr. 245.
Hildebrand Nr. 100.
Hirsch Nr. 26. 322. 579.
Hirt Nr. 70.
Hoffa, Albert Nr. 71.
Hoffmann Nr. 323.
— R. Nr. 397.
Hohenegg Nr. 382.
Hohlweg, Hans Richard Nr. 505.
Hohmann, Georg **S. 670.** Nr. 324. 325.
— u. Spielmeyer Nr. 246.
Holzapfel Nr. 15. 326.
Hölzel Nr. 613.
Holzknecht Nr. 169.
— u. Sommer Nr. 177.
Hoogveld, W. P. J. Nr. 614.
Hörhammer Nr. 210. 615. 616. 617.
Hotz Nr. 536.
Hülsemann Nr. 101.

**I.**

Immelmann Nr. 170.
— Fürstenau, Schütze Nr. 165.
Isenberg Nr. 327.

**J.**

Jaks, Alfred Nr. 102. 473.
Jansen, Murk Nr. 446.
Janssen, P. Nr. 422.
Jaroschy Nr. 474.
Jauer Nr. 282.
Jenckel Nr. 328.
Jensen, Jörgen Nr. 296.
Johansson Nr. 513.
Josefson, Arnold Nr. 192.
Joseph, E. Nr. 329.
Jüngling u. Perthes Nr. 488.
Jungmann Nr. 103. 104. 287.

**K.**

Kabisch, C. Nr. 514.
Kaiser, Karl Nr. 423.
Kaminer u. Dietrich Nr. 150.
Kaspenberg, G. Nr. 288.
Käßner Nr. 475.
Katz Nr. 105. 515.
Katzenstein Nr. 330. 516.
Kauert Nr. 618.
Kaufmann Nr. 476.
Kausch Nr. 331.
Kehl Nr. 438.


Digitized by Google
Original from UNIVERSITY OF CALIFORNIA
Generated on 2019-10-16 13:24 GMT / http://hdl.handle.net/2027/uc1.b3774661
Public Domain in the United States, Google-digitized / http://www.hathitrust.org/access_use#pd-us-google

Kienböck, Robert Nr. 211.
Kirchberg Nr. 144.
Kirchmayr Nr. 619.
Kirsch Nr. 270.
Kisch Nr. 106. 171.
Klapp Nr. 332.
Klauser Nr. 247.
Kleemann Nr. 204.
Kleinschmidt, H. Nr. 555.
Klien Nr. 300.
Koenen Nr. 562.
Kolb Nr. 333.
Kölliker Nr. 334.
— u. Rosenfeld Nr. 197.
König Nr. 335.
Kopp, J. W. Nr. 212.
Koralek Nr. 72.
Köstlin Nr. 107.
Kothe Nr. 198.
Kramer Nr. 199.
Krauß Nr. 108. 271.
Krecke, A. u. Lange, Fr. Nr. 16.
Kreuzfuchs Nr. 272.
Kröber Nr. 109. 110.
Krüger Nr. 248. 424. 620.
Krukenberg Nr. 477. 569. 621. 622.
Kuhn Nr. 34.
Küttner Nr. 623.

L.

Landau, M. Nr. 224.
Landwehr Nr. 35.
Lange, Fritz Nr. 111.
— u. Krecke, Albert Nr. 16.
— Willi G. Nr. 447.
Lanz Nr. 249. 273. 570.
Laqueur, A. Nr. 153.
Laubmeister Nr. 547.
Lehmann Nr. 52. 73. 289.
Lehr Nr. 74. 452.
Leiter, Fr. Nr. 393.
Leitz Nr. 439.
Lengfellner Nr. 250.
v. Lesser Nr. 274.
Leu Nr. 387.
— u. Mallwitz Nr. 499.
Levy Nr. 251.
Lewandowsky Nr. 252.
Lexer, Erich Nr. 17. 336. 548. 624. 625.
Lilienfeld Nr. 172.
Linnartz Nr. 112. 478.
Loeffler, Friedrich **S. 270.** Nr. 113. 200. 587. 593.
Löffler Nr. 36.
Lohenhoffer Nr. 517.
— u. Enderlen Nr. 243.
Lohse Nr. 392.
Loo, van de Nr. 337.
Loos, Ludwig Nr. 479.
Lorenz, Adolf Nr. 45. 395. 626.
Lossen Nr. 425.
Löwenstein Nr. 253.
Lubinus, J. H. Nr. 500.
Lubowski Nr. 213.
Ludloff Nr. 398.
Luxembourg, Heinrich **S. 559.**
Lycklama à Nycholt Nr. 657.

M.

Maas, O. Nr. 283.
Maeglin Nr. 75.
Magnus Nr. 76. 114.
Mallwitz u. Leu Nr. 499.
Manasse, P. Nr. 338.
Marcus Nr. 379.
Mayer Nr. 518.
— Leo **S. 80. 578. 595.**
— u. Biesalski Nr. 561.
— u. Mollenhauer **S. 565.**
Mennenga Nr. 426.
Merrem Nr. 37.
Mestitz, Artur Nr. 480.
Metz Nr. 115. 627.
Meyburg, H. **S. 296.** Nr. 481.
Meyer Nr. 18. 38.
Michalczyk Nr. 527.
Michelitsch Nr. 532.
Mietens Nr. 116.
Miio, J. G. Nr. 297.
v. Mikulicz u. Tomasczewski, Valeska Nr. 501.
Moeltgen Nr. 117.
Möhring Nr. 482.
Mollenhauer, Paul u. Mayer, Leo **S. 565.**
Momburg Nr. 27.
Mommsen, Friedrich Nr. 118. 556.
Moritz Nr. 519.
Mosberg Nr. 119.
Moszkowicz, L. **S. 665.** Nr. 254.
Mosse, E. Nr. 77.
Mühlhaus Nr. 225.
Müller Nr. 78. 120. 173. 174. 483. 661.
— Ernst Nr. 339.
— Georg Nr. 484.
— Kurt Nr. 121.
— u. Berblinger Nr. 563.
Münz Nr. 255.

N.

Nagy Nr. 340.
Neisser Nr. 53.
Neugarten Nr. 54.
Neuhäuser Nr. 122.
Neumann Nr. 193.
Neumayer Nr. 19.
Neumeister Nr. 123.
Neutra Nr. 400, 485.
Niemann, A. Nr. 540.
Nieny Nr. 124. 125. 486.
Nonne Nr. 275. 276.
Nußbaum Nr. 39. 341. 442.

O.

Ochsenius, K. Nr. 443.
Ohlmann, Joseph Nr. 214.
Oljenick Nr. 588.
Orth Nr. 298.
Ostenfeld, J. Nr. 205.
Otto, C. Nr. 215.
Overgaard Nr. 126. 301.

P.

Paetsch Nr. 580.
Paschen Nr. 256.
Payr Nr. 226. 227. 342. 487. 628. 629. 630. 631.
Peiser Nr. 343.
Peltesohn, Siegfried Nr. 228.
Perls Nr. 127.
Perthes Nr. 290. 344. 564. 581. 633. 634. 635. 636. 637.
— u. Jüngling Nr. 488.
Petersen, Karl Theodor **S. 277.**
Pflughardt Nr. 345.
Plagemann Nr. 145.
Plate Nr. 128.
— u. Dethleffsen Nr. 154.
Pokorny, J. Nr. 404.
Poppelreuter, W. Nr. 20.
Porges Nr. 55.

Digitized by Google
Original from UNIVERSITY OF CALIFORNIA
Generated on 2019-10-16 13:24 GMT / http://hdl.handle.net/2027/uc1.b3774661
Public Domain in the United States, Google-digitized / http://www.hathitrust.org/access_use#pd-us-google

Port Nr. 129. 346.
Potma, Th. **S. 668.**
Pregizer Nr. 427.

**Q.**

Quant, C. A. J. Nr. 541.

**R.**

Radike Nr. 130. 389.
Ramser Nr. 594.
Ranzi Nr. 347.
Ráth, Koloman Nr. 489.
Rautenkranz Nr. 175.
Regener Nr. 520.
Reh Nr. 440.
Rehn Nr. 79.
Reinhardt Nr. 56.
Reye Nr. 57. 201.
Reyn, Axel, u. Ernst, N. P. Nr. 176.
Rhonheimer, E. Nr. 549. 550.
Riedel Nr. 229.
— u. Geßner Nr. 609.
Ringel Nr. 230.
Ritschl Nr. 299.
Roemer Nr. 348.
Roith Nr. 638.
Röpke Nr. 349.
Rosenfeld u. Kölliker Nr. 197.
Rosenstrauß Nr. 28.
Rosenthal Nr. 40. 350.
Rost Nr. 565.
Rößle Nr. 528.
Rothschild Nr. 537.
Rovsing Nr. 206.
Rumpel Nr. 277.
Rydygier v. Ruediger, Ludwig R. Nr. 231.
van Ryssel, E. C. Nr. 551.

**S.**

v. Salis Nr. 491. 492.
Samter Nr. 639.
Sandrock Nr. 640.
Sauerbruch, F. Nr. 21. 131. 351. 352.
Schaefer Nr. 641.
— H. Nr. 642.
Schäfer Nr. 178.
Schaffernak, Fritz Nr. 428.
Schanz, A. Nr. 396. 493. 571.
— Fritz Nr. 506.
Schede Nr. 494.
— u. Hacker Nr. 146.
Scheel Nr. 353.
Scheffler Nr. 132.
Scheichenberger, W. Nr. 429.
Schepelmann Nr. 133. 134. 354.
Schiele Nr. 430.
Schilcher Nr. 41.
Schlacke Nr. 58.
Schläpfer Nr. 431. 643.
Schlesinger Nr. 135. 390.
Schloß, Ernst Nr. 432. 538.
Schmerz Nr. 355. 356. 357.
Schmid Nr. 29. 136.
Schmidt Nr. 284. 644.
Schmidtmann Nr. 448.
Schmieden Nr. 358.
Schmitt Nr. 179.
Schreiegg Nr. 257.
Schultze Nr. 258.
Schulz, O. E. Nr. 278.
Schulze-Berge Nr. 645.
Schütze, Immelmann, Fürstenau Nr. 165.
Seibert Nr. 259.
Seidel Nr. 369.
Seitz Nr. 521.
Sgalitzer Nr. 279.
Sielmann Nr. 552.
Silvestri, G. Nr. 402.
Slomann, H. C. Nr. 557.
Smitt, Willem Nr. 502.
Sommer, Ernst Nr. 180.
— u. Holzknecht Nr. 177.
Sonntag Nr. 216.
Spielmeyer u. Hohmann Nr. 246.
Spitzy, Hans Nr. 42. 260. 261. 359. 360. 380. 385. 495. 646. 647.
— Bauer, Erlacher Nr. 94.
— u. Frostell Nr. 97.
Springer Nr. 22.
Staffel Nr. 137.
Staleman Nr. 370.
Stauff Nr. 361.
Stein Nr. 648.
Steinmann Nr. 362.
Steinthal Nr. 649.
Stephan Nr. 217.
Stoffel, A. **S. 93.**
Stolz Nr. 80. 138. 232.
Stracker Nr. 139. 262. 363. 407. 522.
Strauß Nr. 364.
Stromeyer Nr. 650.
Strubel Nr. 181.
Struck Nr. 365.
v. Stubenrauch Nr. 81.
Stumpf Nr. 182.
Sudeck Nr. 233. 234.

**T.**

Tandler Nr. 381.
Teller Nr. 566.
Thedering Nr. 183. 507.
Thiem Nr. 371. 589.
Thomalla Nr. 263.
Tichy Nr. 372.
Tiessen u. Unger Nr. 140.
Tomasczewski u. v. Mikulicz Nr. 501.
Trendelenburg, W. Nr. 523.
Troemmer Nr. 529.

**U.**

Ullrich Nr. 291.
Unger Nr. 590.
— u. Tiessen Nr. 140.

**V.**

Vermey, A. E. Nr. 658.
Virchow Nr. 449. 450.
van Vliet Nr. 651.
van Vlietan, J. C. Nr. 558.
Vogel Nr. 59.
Voorhoeve, N. Nr. 553. 659.
Vulpius Nr. 43. 406.

**W.**

Wagener Nr. 184. 185.
Wagner, Gust. Nr. 394.
Walcher Nr. 366.
Walter Nr. 524.
Warsow Nr. 82. 441.
Warstat Nr. 373.
Weber Nr. 235. 264. 280.
Wederhake Nr. 433.
Weil Nr. 83.



Digitized by Google
Original from UNIVERSITY OF CALIFORNIA
Generated on 2019-10-16 13:24 GMT / http://hdl.handle.net/2027/uc1.b3774661
Public Domain in the United States, Google-digitized / http://www.hathitrust.org/access_use#pd-us-google

Weill Nr. 559.
Weißgerber Nr. 84.
Weitz Nr. 265.
Werner Nr. 434. 435.
Weski Nr. 525.
Wiener Nr. 142.
Wiesner, B. u. Dessauer, Fritz Nr. 161.
Wilde, A. Nr. 374.
Wildt Nr. 85. 496.
Wilms Nr. 652. 653. 654.
Wohlauer, Franz **S. 311.**
Wohlgemuth Nr. 86. 567.
Wolff Nr. 141. 367. 497.
Wollenberg Nr. 285. 591.
v. Wunschheim, G. Nr. 236.

**Z.**

Zambrzycki Nr. 368.
Ziegler Nr. 186.
Ziegner, Hermann Nr. 22 a.
Jondek Nr. 539.

# Schlagwörterverzeichnis.

(Die fetten Zahlen bedeuten Originalarbeiten.)

**A.**

Abbott, Skoliosenbehandlung nach — Nr. 278.
Abriß, Sehnen- des M. pectineus Nr. 220.
Abrollen, Fuß Nr. 396.
Absprengung vom Körper des sechsten Halswirbels Nr. 266.
Absturz, Flieger- Nr. 372.
Abszeß, tuberkulöser Pyriformis- Nr. 206.
Adaptionsbrille für Röntgendurchleuchtung Nr. 523.
Affensternum, skoliotisches Nr. 450.
Affentransplantation, Dauererfolge Nr. 623.
Albeespan, Vorgänge im — **S. 578.**
Albuminurie, bei künstlicher Höhensonne Nr. 164. — orthostatische Nr. 46.
Allgemeine Chirurgie Nr. 17.
Allgemeines, Geschichte der Orthopädie **S. III.** 446. **513. 676.** Nr. 1 bis 22 a. 409—435.
Allgemeininfektionen, Kollargol bei — Nr. 409.
Amputation. Arm: Doppelseitige —, Prothesenjacke Nr. 417, Prothesenversorgung Nr. 408. Unterarmstumpfmodifikation Nr. 284. Bein: Doppelseitige hohe Oberschenkel-, Prothese Nr. 493. Gangrän des Vorderfußes und der Ferse Nr. 332. Gehschule Nr. 483. Einseitige —, gesundes Bein Nr. 429. Lazarettbein Nr. 461. Oberschenkel-, Nr. 302. — pedimediotarsea Nr. 332. — Unterschenkel-, Wilm's Operationsmodifikation Nr. 367. Hohe Unterschenkel-, Resektion Fibulaköpfchen und N. peroneus Nr. 605. Hautversorgung Nr. 310. Indikationen Nr. 382. — innerhalb des erkrankten Gewebes Nr. 638. Sauerbruchoperation Nr. 331. 351. 352. 458. 597. Sitzstock Nr. 453. Skoliotische Haltung Nr. 268. Technik Nr. 318. 383. Weichteilschützer Nr. 32. 38.
Amputationsneurom, Verhütung Nr. 248.
Amputierte, Leistungen ohne Prothese Nr. 377. — Handwerker Nr. 390. 391. — Landwirtschaft Nr. 389.
Anaphylaxie Nr. 443.
Anästhesie, Leitungs- im Felde Nr. 29, parasakrale — Nr. 23.
Anästhetikum, Universal- Nr. 26.
Anatomie, Physiologie, Biologie **S. 1. 35. 80. 93. 173. 183. 277. 449. 507. 559. 578. 623. 668. 670.** Nr. 46 bis 59. 381. 396. 444—450. Gelenke Nr. 381. Sehnen Nr. 561.
Angeborene Deformitäten s. a. Deformitäten. Anomalien, familiäre Nr. 553. Finger-, Brachydaktylie Nr. 281. Handdefekt Nr. 574. Hüftluxations. Luxation. Patellardefekt **S. 559.** Patellarluxation **S. 623.** Nr. 287. Skoliose s. Skoliose. Supinationsbehinderung **S. 670.** Synostose, radioulnare **S. 173. 509.** Ulnadefekt Nr. 193. 283. Wirbelsäulenverkrümmung Nr. 269.

Digitized by Google
Original from UNIVERSITY OF CALIFORNIA
Generated on 2019-10-16 13:24 GMT / http://hdl.handle.net/2027/uc1.b3774661
Public Domain in the United States, Google-digitized / http://www.hathitrust.org/access_use#pd-us-google

Ankylopoetische Spondylarthritis Nr. 272.
Ankylosen s. a. Gelenkmobilisation, Medikomechanik. Mobilisationsschienen Nr. 134. Verhüten von Handgelenks- Nr. 122. Wirbelsäule **S. 183.**
Ankylosierende Handgelenksarthritis Nr. 579.
Ankylosierende Spondylitis **S. 183.**
Anpassung. Fingerverletzungen Nr. 370. Funktionelle — Nr. 447.
Anstechen, Röntgenröhren Nr. 521.
Antetorsion, Schenkelhals **S. 35** ff.
Antipyretikum, Quarzsonne als Nr. 507.
Antiseptikum, blutstillendes (Jodoformazeton) Nr. 13.
Apparatbau, Medikomechanik, Kunstglieder **S. 297. 513. 629. 665.** Nr. 87—142. 384. 385. 386. 388. 389. 390. 395—408. 453—497.
Apparate: Ischias Nr. 101. Orthopädische improvisierte — **S. 515.** Nr. 95. 98. Peroneuslähmung Nr. 136. Schulterbewegung im Bett Nr. 96. Spitzfuß Nr. 112.
Arbeitsbehelfe für Gelähmte Nr. 407.
Arbeitsprothese. Arm: Nr. 476. 485. 490. Handverstümmelung Nr. 455. Kurzstumpf- Nr. 456. 572. Willkürlich bewegliche — Nr. 116. Bein: Nr. 124.
Arbeitstherapie Nr. 97. 660.
Arbeitsvermittlung, Industriearbeiter Nr. 392.
Arme **S. 173.** Nr. 281—285. 572—581. Künstliche — s. Ersatzglieder. Schulterversteifung durch Hängen Nr. 229.
Arthritis. Ankylosierende Handgelenks- Nr. 579. — deformans juvenilis Nr. 549. 550. — — traumatica Nr. 276.
Arthropathie, hypertrophierende Nr. 195.
Arthrotomie, Kniegelenks- von der Beugeseite Nr. 610.
Arzt und Prothese Nr. 385.
Aseptik. Handschuhe Nr. 648.
Aseptische Operationen, Temperatur Nr. 368.
Ataxie, Uebungsbehandlung Nr. 498.
Atlas. Frakturen und Luxationen Nr. 196. Röntgen Nr. 156. 510. Verbandlehre Nr. 71.
Atrophie. Knochen-, akute nach Schuß Nr. 559, Sudecksche — Nr. 214. Muskel-, spinale Nr. 560.
Auge. Fremdkörperbestimmung Nr. 182.
Autoplastisches Knochentransplantat, Vorgänge im — **S. 578.**

## B.

Bakterienlatenz bei Kriegsverwundungen Nr. 56.
Balneologie, Handbuch Nr. 150.
Bandage. Serratuslähmung Nr. 123. Ulnarislähmung Nr. 129.
Bänder, Gelenk-, Ersatz Nr. 362.
Beanspruchungsdeformitäten **S. 449.**
Bechterewsche Wirbelsteifigkeit **S. 183.**
Becken, Beine s. a. Ersatzglieder. **S. 35. 303.** Nr. 286—291. 582—591.
Beckenstütze Nr. 43. 138.
Befestigung von Ersatzgliedern s. Ersatzglieder.
Behandlung, funktionelle des Plattfußes **S. 277.**
Behandlungsfehler als Verkrüppelungsursache Nr. 661.
Behelfsprothesen s. Ersatzglieder.
Beine s. Becken und Beine, Fuß. Künstliche — s. Ersatzglieder.
Beinoperationen, Blutleere Nr. 436.
Beinschiene für offene Wundbehandlung Nr. 91.
Beinverkürzung, doppelseitige bei Osteomyelitis Nr. 201.
Bergelsche Fibrininjektion bei Pseudarthrosen Nr. 554.
Berufsberatung s. Krüppelfürsorge, Kriegsbeschädigtenfürsorge.
Beschäftigungslähmung des Schultergürtels Nr. 580.
Bethesche Nervenüberbrückung Nr. 246.
Bewegungsempfindungsstörungen nach Nervenschuß Nr. 52.
Bewegungsschienen, Arm- und Beinfrakturen Nr. 467.
Bicepslähmung. Medianuseinpflanzen Nr. 334. Tricepsverpflanzung Nr. 652.
Biologie s. Anatomie.
Bleiintoxikation Nr. 53 (Steckschuß). 255 (Blutuntersuchung, Spätlähmung).

Digitized by Google
Original from UNIVERSITY OF CALIFORNIA
Generated on 2019-10-16 13:24 GMT / http://hdl.handle.net/2027/uc1.b3774661
Public Domain in the United States, Google-digitized / http://www.hathitrust.org/access_use#pd-us-google

Blendenränder, Fremdkörperbestimmung Nr. 177.
Blut zur Nervenregeneration Nr. 313.
Blutergelenke und Arthritis deformans Nr. 549.
Blutige Operationen s. Operationen.
Blutleere, Narkose, Lokalanästhesie Nr. 23—29. 436.
Blutstillung. Katgutsparen Nr. 637. Fibrin Bergel Nr. 27. Jodoformazeton Nr. 13.
Blutuntersuchung, Bleiintoxikation Nr. 255.
Bolus gegen Pyocyaneus Nr. 15.
Bolzungsresektion, Knie Nr. 319.
Brachydaktylie Nr. 281.
Brand s. Gangrän.
Brille, Adaptions- für Röntgendurchleuchtung Nr. 523.
Brückencallus, Unterarm Nr. 226. 322. 573.

C.

Calcaneus. Drahtextension am — Nr. 62. Tabes S. 311.
Calcodynie Nr. 215.
Callus. Brücken- Nr. 226. 322. 573. Verzögerte Bildung, Fibrininjektion Nr. 554.
Candiobin bei Rachitis Nr. 207.
Caput obstipum s. Schiefhals.
Carnesarm Nr. 103. 465. — im ärztlichen Beruf Nr. 5. 93. — oder Sauerbruch? Nr. 87.
Carrel-Dakinsche Lösung Nr. 420.
Chirurgie. Allgemeine Nr. 17. Kinder- Nr. 599. — und Orthopädie Nr. 22 a.
Chirurgische Krankenpflege Nr. 422.
Chirurgische Leiden, Ernährung Nr. 575.
Chirurgische Tuberkulose s. Tuberkulose.
Chloren infizierter Wunden, Dakinlösung Nr. 6.
Cholinchlorid, Narbenbehandlung Nr. 4. 200. 531.
Chondrome, Gelenkkapsel Nr. 211.
Clavicularfraktur, Zughebel Nr. 77.
Coliinfektion, subkutane Fraktur Nr. 232.
Coxa vara S. 470.
Coxitis tuberculosa, Frühsymptom Nr. 587.
Cramerschienen für Extensionsgips Nr. 74.
Cubitus valgus S. 507.
Cysten, Knochen-, Kreuzbein Nr. 280.

D.

Dakinlösung Nr. 6. 420. 532.
Dauerapparatbehandlung, Nervenverletzungen Nr. 139.
Daumenplastik, Zehenersatz Nr. 615.
Defekt. Finger und Zehen, hereditär Nr. 189. Hand, angeborener — Nr. 574. Patellar-, angeborener doppelseitiger S. 559. Ulna-, angeborener Nr. 193. 283.
Defektdeckung, immunisierte Hautlappen Nr. 330.
Deformierende Gelenkentzündung s. Arthritis deformans.
Deformitäten. Angeborene Nr. 187—193. 526—529. — der Arme s. Arme. Beanspruchungs- S. 449. — des Beckens und der Beine s. Becken und Beine. Erworbene — S. 173. 183. Nr. 194—201. 530—532. Frühdiagnose Nr. 45. — des Fußes s. Fuß. — nach akut entzündlichen Prozessen und Verletzungen S. 93. 111. 270. 565. 595. Nr. 218 bis 236. 554—559. Rachitische — s. Rachitis. — des Rumpfes, der Wirbelsäule, einschließlich Schiefhals (s. a. Wirbelsäule, Schiefhals) S. 183. Nr. 266—280. 568—571.
Dekubitus, Verhütung Nr. 3.
Desinfektion, Hände Nr. 1. 7.
Deutsche orthopädische Gesellschaft, Mitteilungen S. 676.
Diabetes. Unfall, Hüftnervenweh und — Nr. 589.
Diagnose. Fehl- der Wirbelsäulenverkrümmungen Nr. 374. Früh-, Deformitäten Nr. 45.
Diagnostik, Diagnostische Hilfsapparate Nr. 44. 45. 442. 443.
Diathermie. Elektrodenapplikation Nr. 148. Gelenkmobilisation, pleuritische Verwachsungen Nr. 503. Kriegserkrankungen Nr. 149. 505.

Digitized by Google
Original from UNIVERSITY OF CALIFORNIA
Generated on 2019-10-16 13:24 GMT / http://hdl.handle.net/2027/uc1.b3774661
Public Domain in the United States, Google-digitized / http://www.hathitrust.org/access_use#pd-us-google

Diphtherie. Lähmung und Antitoxin Nr. 555.
Distraktionsklammern Nr. 65.
Doppelelektrode Nr. 522.
Doppelschatten, Fremdkörperbestimmung Nr. 184.
Dornfortsatzdeviation bei Lungentuberkulose Nr. 55.
Drahtextension. Calcaneus Nr. 62. Humerus Nr. 64.
Drains. Perl- Nr. 35. Sperr- Nr. 30. 350.
Dreharme Nr. 359. 466.
Druck und Zug im Knochenbau S. 463.
Dupuytrensche Kontraktur, Fetttransplantation Nr. 343.
Durchleuchtung, Adaptionsbrille Nr. 523. Milliampèremeterbeleuchtung Nr. 518. Stereoskopische — Nr. 520.
Durchleuchtungsschirm. Fremdkörperbestimmung Nr. 167. Steriler — für Röntgenoperation Nr. 157.
Durchsägung, flächenhafte der Patella Nr. 646. 647.

## E.

Edingersche Nervenüberbrückung Nr. 246. 304. 363. 365. 563. 649.
Einarmerknotenbinder Nr. 416.
Einhändereßbesteck Nr. 142.
Einrenkung. Hüftluxation, alte traumatische Nr. 286. Schulterluxation Nr. 42.
Eiselsbergarm Nr. 405.
Eiterungen. Gelenk-, Verhüten Nr. 424. Karbolkampfer Nr. 430.
Elektrisation, Röntgenologie, Strahlentherapie S. 35. Nr. 155—186. 508—525.
Elektrode. Doppel- Nr. 522. Universal- Nr. 513.
Elektrodenapplikation bei Diathermie Nr. 148.
Ellbogen (s. a. Arme). Kontraktur: Apparat Nr. 113, Operation Nr. 325. Mobilisation, blutige Nr. 629. Olecranonfraktur Nr. 328. Plastik Nr. 311. Schlottergelenk Nr. 328. Tuberkulose Nr. 204. Valgus S. 507.
Empyem. Knie Nr. 586. Schuß, Periostitis Nr. 552.
Endokrine Hemmung des Skelettwachstums, Pseudoepiphysen Nr. 192.
Englische Krankheit s. Rachitis.
Entbindungslähmung Nr. 557.
Entfernung, Geschoß- im Knochen Nr. 333.
Entspannungsaufklappverband Nr. 34.
Entzündung, akute s. Deformitäten.
Epidemiologie der Säuglingstuberkulose Nr. 538.
Epiphysen, Pseudo- bei endokriner Hemmung Nr. 192.
Erfahrungen, kriegschirurgische Nr. 21.
Ergänzungsprothese für Fingerversteifung Nr. 488.
Erkrankungen, chronische der Knochen, Gelenke und Weichteile S. 311. Nr. 208 bis 217. 542—553.
Ernährung. Chirurgische Leiden Nr. 575. Säuglings- Nr. 540.
Eröffnung des Kniegelenks. Hinterer Rezessus Nr. 303. 630. Spalten des Streckapparats Nr. 355. 628.
Ersatzglieder. Allgemeines: Aktiv bewegliche —, Gymnastik Nr. 145. Arzt und Prothese Nr. 385. Funktionelle Vervollkommnung Nr. 419. Gelenkprobleme Nr. 400. Oekonomie der Konstruktion Nr. 410. Organisationsmaßnahmen Nr. 393. Prüfstellen Nr. 386. 399. Prüfung, technische Nr. 411. Sauerbruch Nr. 131. 601. 458 (Uebungsapparat). — und Stumpf s. a. Stumpf. Trichterlose — Nr. 454. Arme: Arbeitsprothesen Nr. 401. 404 (Landwirte). 406. 455. 476. 485 (Oberarm). 490. Befestigung Nr. 460. Behelfs- Nr. 105. Carnes Nr. 5. 87. 93. 103. 465. Doppelamputierte Nr. 408. 417. Dreharme Nr. 359. 466. Einfacher Arm Nr. 119. Eiselsbergarm Nr. 405. Fingerversteifung Nr. 488. Greifwerkzeug Nr. 402. Jaksarm Nr. 102. 473. Krukenbergplastik

Digitized by Google
Original from UNIVERSITY OF CALIFORNIA
Generated on 2019-10-16 13:24 GMT / http://hdl.handle.net/2027/uc1.b3774661
Public Domain in the United States, Google-digitized / http://www.hathitrust.org/access_use#pd-us-google

Nr. 621. Kurzstumpfprothesen Nr. 94. 403. 456. 572. 576. Langehand Nr. 111. Langer Stumpf Nr. 135. Mechanik Nr. 388. Normalisierung Nr. 457. Schulterexartikulation Nr. 578. Schultergelenk Nr. 132. Willkürlich bewegliche Arme: Arbeitsarm Nr. 116. Konstruktionsprinzipien Nr. 459. Mundklammer Nr. 463. Sauerbruch Nr. 351. 352. 486. Stumpfplastik Nr. 342. 345. 360. Beine: Arbeits- Nr. 124. Behelfs- **S. 297.** Nr. 92. 120. 140. 397. 480. Doppelseitige hohe Oberschenkelamputation Nr. 493. Fuß: Abrollen Nr. 396. Physiologischer Nr. 475. Gelenkfragen Nr. 395. Gochtbein Nr. 470. Jaksbein Nr. 473. Kniegelenk Nr. 384. 398 (Schäfer). 468 (Fischer). Kombinationsbein (Mommsen) Nr. 118. Kunstbein oder Stelze Nr. 108. Kurzstumpf- Nr. 94. Lazarettbein Nr. 461. Lernbeine Nr. 481. Normalisierung Nr. 397. 413. 414 (Grenzlehren). 415. 464 (Knie- und Knöchelgelenk) 480. Ráthbein Nr. 489. Sauerbruch Nr. 89. 90. Stumpf und Prothese Nr. 114. Verbesserte Beine Nr. 92.

Erwerbsfähigkeit s. Leistungen.

Erworbene Deformitäten s. Deformitäten.

Erysipel, Behandlung mit Kollargol Nr. 412.

Eßbesteck für Einhänder Nr. 142.

Exartikulationsarm für Schulter Nr. 578.

Exostosen, kartilaginäre Nr. 209. Myositis ossificans Nr. 546.

Extension: Beinschußfraktur Nr. 440. Calcaneus Nr. 62. Draht- am Calcaneus Nr. 62. Humerusfraktur Nr. 64. Femurfraktur Nr. 72. 585. Finger Nr. 70. 442. Gipsextensionsapparat Nr. 68. Gipsextensionsverband, transportabler Nr. 73. 74. Heftpflasterfeder-, Amputationsstumpf Nr. 451. Humerusfraktur Nr. 60. 64. 82. Klammer- Nr. 76. Kugellager- Nr. 107. Mobilisation und —, Beinfrakturen Nr. 84. Nagel- Nr. 651. Pendeln und — Nr. 88. Schienen- Nr. 75. 82. 86 (Schrauben). 471. Zange Nr. 440.

Extensionstisch **S. 665.**

Extensionsverband, Heftpflasterersatz Nr. 78. Binden- Nr. 85.

Extremitätenfrakturen, Operation Nr. 230. 532.

Extremitätengangrän, Fernwirkung der Gefäßverletzung Nr. 219.

Extremitäten, Nervenverletzungen Nr. 245.

## F.

Fabrikbetrieb, Leistungen von Invaliden Nr. 391.

Fadenhalter zum Knotenbinden für Einarmer Nr. 416. 421.

Familiäre angeborene Anomalien Nr. 553.

Familiäres Vorkommen des Processus supracondyloideus humeri Nr. 577.

Fascienplastik. Freie — Nr. 650. Traumatischer Spitzfuß Nr. 298.

Faustschlußmanschette Nr. 109.

Febris quintana und Schienbeinschmerzen Nr. 544.

Fehler. Behandlungs- als Verkrüppelungsursache Nr. 661.

Felddienstfähigkeit bei Thoraxmißbildung Nr. 190.

Feldorthopädie im Stellungskriege **S. 515.**

Femur s. a. Bein, Oberschenkel-fraktur s. Fraktur. Oberes Ende im Röntgenbilde bei Hüftluxation **S. 35.** Ostitis deformans Nr. 548. Schuß- Nr. 81. 221. 231. 585. 627.

Ferse s. Calcaneus, Fuß.

Feststellung von Gelenken s. Ersatzglieder.

Fetttransplantation. Freie — Nr. 314. 343 (Dupuytrenkontraktur).

Fett und Kohlehydrat in Säuglingsernährung Nr. 540.

Feuchte Kammer, Wundbehandlung Nr. 435.

Fibrin Bergel, Blutstillung Nr. 27.

Fibrininjektionen, subperiostale, Pseudarthrosen Nr. 554.

Digitized by Google
Original from UNIVERSITY OF CALIFORNIA
Generated on 2019-10-16 13:24 GMT / http://hdl.handle.net/2027/uc1.b3774661
Public Domain in the United States, Google-digitized / http://www.hathitrust.org/access_use#pd-us-google

Fibröse Ostitis Nr. 210.
Fibulatransplantation Nr. 327.
Finger. Brachydaktylie Nr. 281. Beweglichkeit, Messung Nr. 442. Defekt, hereditärer Nr. 189. Extension Nr. 70. Fraktur Nr. 442. Kontraktur (Dupuytren), Fetttransplantation Nr. 343. Lähmung: Faustschlußmanschette Nr. 109, Sehnenverpflanzung Nr. 604. Stützschiene Nr. 482. Mittelhand- Nr. 308. Schnellender — Nr. 530. Ueberzähliger — Nr. 526. Verkrüppelungen, Operation Nr. 285. Verletzungen, Anpassung Nr. 370. Verlust, künstl. Spalthand Nr. 633. Versteifung Nr. 488 (Prothese).
Fingerbesteck für Einhänder Nr. 142.
Fingerpendel Nr. 127.
Fingerringschere Nr. 438.
Fisteldarstellungen, Röntgenbild Nr. 170.
Fistelerweiterung, Laminariastifte Nr. 300.
Fliegerverletzungen Nr. 372.
Formprobleme des menschlichen Körpers Nr. 445.
Frakturen s. a. Extension, Pseudarthrosen, Schußfrakturen. Atlas Nr. 196. Extension: Gipsverband Nr. 73. 74. Klammer Nr. 76. Nagel Nr. 651. Schienen Nr. 86. 471. Gipsverband Nr. 532. Hackenbruchklammern Nr. 65. 469. Halswirbelsäule Nr. 279. Indirekte —, Muskelzug nach Schuß Nr. 556. Möhringschiene Nr. 99. Schlecht geheilte — Nr. 68. Schuß-, Notschiene Nr. 477, Spezialabteilungen **S. 629.** Subkutane —, Collinfektion Nr. 232. Extremitätenfrakturen, Operation Nr. 230. Verband Nr. 79. Armfrakturen: Clavicula, Zughebelwirkung Nr. 77. Finger, Extension Nr. 442. Lunatum Nr. 657. Oberarm: Behandlung Nr. 82, Defekt Nr. 484. Extension Nr. 60. 64. Handgranatenwurf Nr. 369. 373. Oberes Ende Nr. 348. Propellerschlag Nr. 198. Pseudarthrose Nr. 66. suprakondylär Nr. 658. Unteres Ende, Radialislähmung Nr. 282. Olecranon, Operation Nr. 328. Schiene für Arm- Nr. 138. Unterarm, Brückencallus Nr. 226. 322. Beinfrakturen: Drahtextension am Calcaneus Nr. 62. Extensionsbehandlung Nr. 72. 75. 84. 440. Femur- Nr. 72. 225. Bewegungszugschienen Nr. 467. Hals- **S. 495.** Nr. 624. Muskelzug- Nr. 556. Nagelextension Nr. 63. Schienenverband Nr. 81. Schlottergelenk zu verhüten Nr. 225. Schuß- Nr. 585. 627. Streckbett Nr. 115. Transportverband Nr. 83. Fußwurzel Nr. 295. Patella Nr. 289. 641. Talus Nr. 296. Unterschenkel, Schußfraktur, eigenartiges Phänomen Nr. 49.
Freie Fetttransplantation Nr. 314.
Freilegen, Indikation zum Nerven- Nr. 261. N. ischiadicus —, subglutäal Nr. 323.
Fremdkörperbestimmung, röntgenologische Nr. 168. 519. 524. Auge Nr. 182. Baath Nr. 159. Blendenränder Nr. 177. Doppelschatten Nr. 184. Durchleuchtungsschirm, steriler Nr. 157. 167. Harpunierung (Weski) Nr. 178. Operation Nr. 169. 173. Quadratfelderrahmen, Parallellineal Nr. 185. Stärkebinde Nr. 175. Vertikalpunktion Nr. 525.
Fremdkörper einpflanzen Nr. 611.
Fremdkörper entfernen Nr. 508. 610.
Fremdkörper, parartikuläre Granatsplitter Nr. 654.
Fremdkörperwanderung Nr. 509.
Frostgangrän, konservative Behandlung Nr. 364.
Frühoperation. Gelenkeiterungen Nr. 424. Nervenverletzungen Nr. 567. 603.
Frühsymptom, Coxitis Nr. 587.
Funktionelle Anpassung Nr. 447.
Funktionelle motorische Störungen, Kaufmannbehandlung Nr. 251. 256. 258.
Funktionelle Plattfußbehandlung **S. 277.**
Funktionelle Vervollkommnung der Prothesen Nr. 419.
Fuß. **S. 80. 270. 277. 311.** Nr. 292 bis 299. 592—594. Abrollen Nr. 396. Dynamik und Synergis-

Digitized by Google
Original from UNIVERSITY OF CALIFORNIA
Generated on 2019-10-16 13:24 GMT / http://hdl.handle.net/2027/uc1.b3774661
Public Domain in the United States, Google-digitized / http://www.hathitrust.org/access_use#pd-us-google

mus der Muskeln Nr. 561. Gangrän Nr. 332. Frostgangrän Nr. 364. Hackenhohlfuß **S. 80.** Kunstfuß s. Ersatzglieder. Luxation: Mittelfuß Nr. 592. Naviculare **S. 270.** Paralytischer Klumpfuß und Plattfuß, Verlagerung der Achillessehne Nr. 626. Plattfuß **S. 277.** Nr. 594. Stützriemen Nr. 141. Spitzhohlfuß, Operation Nr. 593. Statik und Mechanik (normalen und Plattfußes) **S. 277.** Tibialis anticus-Ausfall Nr. 583. Verstauchung und Oberschenkelsarkom Nr. 371.

Fußdeformitäten, Poliomyelitis Nr. 292.

Fußgelenk. Tabische Osteoarthropathie **S. 311.** -plastik, Mobilisation Nr. 339.

Fußmobilisationsapparat Nr. 491.

Fußpflege Nr. 146.

Fußschmerzen Nr. 215.

Fußwurzelfrakturen Nr. 295.

## G.

Galalith zur Nerveneinscheidung Nr. 237.

Gangrän. Frost- von Hand und Fuß Nr. 364. Gefäßverletzung, Fernwirkung Nr. 219. Vorderfuß und Ferse, Amputation Nr. 332.

Gasfreie Röntgenröhren Nr. 155.

Geburtslähmung Nr. 557.

Gefäßnaht, Pferdehaare Nr. 40.

Gefäßverletzungen, Fernwirkung von —, Gangrän Nr. 219.

Gehgipsverband, abnehmbarer für Gonitis Nr. 106.

Gehschule, Beinamputierte Nr. 144. 483.

Gelähmte. Arbeitsbehelfe Nr. 407. Leistungen Nr. 389.

Gelenk. Arthritis deformans juvenilis Nr. 550. Arthropathie, hypertrophierende Nr. 195. Aufbau Nr 381. Beinprothesen- Nr. 395. Bluter- und Arthritis deformans Nr. 549. Eiterung Nr. 424 (Verhütung). 430 (Karbolkampfer). 558 (Knie). Entzündung, parartikuläre, Gonokokken Nr. 653. Eröffnung, Knie Nr. 303. 346. 355. 628. 630. Exostosen, kartilaginäre Nr. 209. Falsches — s. Pseudarthrosen. Knie- an Prothesen Nr. 384. 398. Medikomechanische Behandlung s. Medikomechanik. Mobilisation: Blutig Nr. 336. 339. 349. 354. 356. 616. 629. 631. 635. Unblutig Nr. 88. 109. 110. 113. 127. 134. 491. 492. 494. 496. 503. Plastik Nr. 311. 339 (Fuß). 354. 356 (Knochenpoliermethode). 366 (lebendiger Handersatz). Probleme, Prothesengelenke Nr. 400. Resektion (Hüfte) **S. 595.** Nr. 361. Schußverletzungen **S. 565. 595. 629.** Nr. 320. 590. 612. Versteifung. Diathermie Nr. 503. Knie bei Ruhigstellung Nr. 227. Schulter Nr. 96. 229. Verhütung Nr. 3. Uebungsapparat Nr. 496.

Gelenkbänder. Ersatz Nr. 362.

Gelenkentzündung s. Arthritis, Tuberkulose usw.

Gelenkerkrankungen s. a. Erkrankungen, chronische, der Knochen usw.

Gelenkfeststellung s. Ersatzglieder.

Gelenkkapsel. Osteochondromatose Nr. 212. Sarkom Nr. 551.

Gelenkrheumatismus, chronischer, Kollargol Nr. 412.

Gelenktuberkulose s. Tuberkulose.

Generalversammlung, k. u. k. Verein „Die Technik für die Kriegsinvaliden S. 435 (Referat).

Generelles Kohlenbogenlicht bei Tuberkulose Nr. 152.

Genuvalgum **S. 450. 668.** Nr. 588.

Geschichte der Orthopädie s. Allgemeines.

Geschoßentfernung s. a. Fremdkörperbestimmung Nr. 508. 610.

Geschoßlokalisation siehe Fremdkörperbestimmung.

Geschwister. Hautverpflanzung Nr. 344.

Gesetz. Weber-Fick-Roux-Straßersches **S. 1** ff.

Gesetzgebung, soziale s. Krüppelfürsorge.

Gestaltsfestlegung, photogrammetrische Nr. 428.

Gipsbett. Seitenlage- Nr. 446. Tisch für — S. 448 (Referat).

Gipsextensionsapparat für Frakturen Nr. 68.

Digitized by Google
Original from UNIVERSITY OF CALIFORNIA
Generated on 2019-10-16 13:24 GMT / http://hdl.handle.net/2027/uc1.b3774661
Public Domain in the United States, Google-digitized / http://www.hathitrust.org/access_use#pd-us-google

Gipshülse, Peroneuslähmung Nr. 452.
Gipskorsett s. a. Abbottbehandlung.
Gipsverband. Abnahme Nr. 41. Extensions- Nr. 73. 74. Kontentions- (Knieresektion) Nr. 80.
Glieder, künstliche s. Ersatzglieder.
Goldpräparate gegen Tuberkulose Nr. 535.
Gonitis. Abnehmbarer Verband Nr. 106.
Gonokokken, parartikuläre Entzündung Nr. 653.
Granatsplitter, parartikuläre Nr. 654.
Granulierende Wunde, Knochennaht in — Nr. 358.
Greifhände Nr. 402.
Greifschiene zur Handruhigstellung Nr. 122.
Greifvorrichtungen s. Ersatzgliederansatzstücke.
Grenzgebiete der Orthopädie und inneren Medizin Nr. 228.
Grenzlehren für Beinschienen Nr. 414.
Grundriß. Frakturen und Luxationen Nr. 196. Verbandlehre Nr. 71.
Gutachten s. Unfallpraxis.
Gymnastik s. a. Massage. Lehrbuch Nr. 500. Rückgratverkrümmungen Nr. 501.

## H.

Habituelle Luxation. Patella **S. 303.** Nr. 290. Schulter Nr. 316. 329.
Hackenbruchklammern bei Frakturen Nr. 65. 469.
Hackenhohlfuß, Pathologie und Therapie **S. 80.**
Haemophilie Nr. 553.
Hallux. Beugekontraktur Nr. 299. — valgus Nr. 297. 309. 625.
Halsrippe Nr. 191. 529 (Muskelatrophie). 568 (doppelseitig).
Halswirbelsäule, Luxation s. Luxation.
Haltezange, Knochen- Nr. 36.
Hand. Behelfsprothese Nr. 105. Defekt, angeb. Nr. 574. Ersatz (s. a. Ersatzglieder), lebendiger Nr. 366. Frostgangrän, konservative Behandlung Nr. 364. Greifschiene Nr. 122. Mobilisationsapparat Nr. 491. Muskelatrophie durch Halsrippe Nr. 529. Verstümmelung, Anpassung Nr. 370.
Handbuch. Balneologie, Klimatologie, Balneographie Nr. 150. Wundbehandlung Nr. 305.
Händedesinfektion Nr. 1.
Händeschutz, Lederhandschuhe Nr. 7.
Handgelenk, traumatische ankylosierende Arthritis Nr. 579.
Handgranatenwurf, Humerusfraktur Nr. 369. 373.
Handrücken, hartes Oedem Nr. 324.
Handschuhe, Leder Nr. 7.
Handwerk, Leistungen Amputierter Nr. 390. 391.
Handwurzel. Luxation: Lunatum Nr. 657. Triquetrum Nr. 659.
Hängehände, Stützschiene Nr. 479.
Harpunierung von Fremdkörpern Nr. 169. 178.
Hasenscharten Nr. 527.
Haut. Plastik, Antikörper Nr. 330. Spiralhautschnitt Nr. 643. Transplantation: Homoioplastik oder Autoplastik Nr. 344. Lappenvorbereitung Nr. 634. Technik Nr. 326. Versorgung der Haut bei Amputation Nr. 310.
Hebelschiene, Vorderarmverletzung Nr. 128.
Heeresfußpflege Nr. 146.
Heftpflasterextension. Ersatz Nr. 78. Feder- Nr. 451.
Heine-Medinsche Krankheit s. Poliomyelitis.
Heineckes Einpflanzung des Medianus in den Biceps Nr. 334.
Heißluftapparat, improvisiert Nr. 31.
Heliotherapie s. Sonnenbehandlung.
Hereditärer Defekt an Fingern und Zehen Nr. 189.
Herz und Narkose Nr. 24.
Herzschwäche Nr. 3.
Hoeftman, Nachruf **S. III.**
Höhensonne, künstliche Nr. 160, 162. 164 (Albuminurie). 507 (Antipyretikum). Künstliche und natürliche Nr. 147. 183.
Hohlfuß, Hacken- **S. 80.** Nr. 294.
Homoioplastische Hauttransplantation oder Autotransplantation Nr. 334.

Digitized by Google
Original from UNIVERSITY OF CALIFORNIA
Generated on 2019-10-16 13:24 GMT / http://hdl.handle.net/2027/uc1.b3774661
Public Domain in the United States, Google-digitized / http://www.hathitrust.org/access_use#pd-us-google

Hüfte. Coxa vara S. 470. 482 (Meßmethoden). Luxation, angeborene S. 35. Nr. 591 (Spontanheilung). Traumatische, alte Nr. 286. Mobilisation, blutig Nr. 635. Schnappende — Nr. 582. Schnellende — Nr. 288. Schußverletzungen S. 595. Nr. 221. 361.
Hüftlähmung, Transplantation des M. obliquus externus Nr. 639.
Hüftnervenweh, Diabetes, Unfall Nr. 589.
Humerus s. a. Arm. Defekt nach Resektion Nr. 484. Fraktur s. Fraktur. Processus supracondyloideus, familiär Nr. 577.
Hyperämie, Stauungsbehandlung, Narben Nr. 301.
Hypertrophierende Arthropathie Nr. 195.
Hysterie, Behandlung Nr. 238. 252. Schüttelkrankheit Nr. 240. 264.

## I.

Idiopathische Knochenbrüchigkeit Nr. 57.
Immediatprothesen s. Ersatzglieder, Behelfsprothesen.
Immunisierte Hautlappen zur Plastik Nr. 330.
Inaktivitätsatrophie, Muskelstruktur Nr. 448.
Indikationen zur Amputation Nr. 382.
Industriearbeiter, Arbeitsvermittlung für verletzte — Nr. 392.
Infantile Polyarthritis chronica Nr. 208.
Infektion. Allgemein-, Kollargol Nr. 409. Wund- Nr. 6. 420.
Influenza, chronische und Chirurgie Nr. 44.
Innere Prothesen in plastischer Chirurgie Nr. 611.
Instrumente, therapeutische Hilfsapparate S. 448 (Ref.). 665. Nr. 30—43. 437—441. Behelfsmäßige — Nr. 33.
Insufficientia vertebrae Nr. 240. 264. 571.
Interimsprothesen s. Ersatzglieder, Behelfsprothesen.
Interposition. Gelenkmobilisation Nr. 354. 356.
Intoxikation, Blei Nr. 255.
Intratendinöse Sehnenverpflanzung Nr. 595.
Invalidenfürsorge s. Krüppelfürsorge.
Invalidenschulen Nr. 97.
Ischiadicus. Freilegen im oberen Teil Nr. 335. Knochenneubildung nach Schuß Nr. 48. 51. Neuritis Nr. 564.
Ischiasapparat Nr. 101.

## J.

Jaksarm Nr. 102.
Joddauerkatgut Nr. 426.
Jodoformazeton Nr. 13.
Jodoformtierkohle, Wundbehandlung Nr. 22.
Jodtinkturersatz Nr. 433.

## K.

Kahnbein s. Naviculare.
Kallus s. Callus.
Karbolkampfer bei Eiterungen Nr. 430.
Karbolsäure, Gelenkeiterungen Nr. 424.
Kartilaginäre Exostosen Nr. 209.
Katgut. Joddauer- Nr. 426. Steril- Nr. 425.
Kaufmannbehandlung Nr. 251. 256. 258.
Kieferschüsse Nr. 236.
Kinderchirurgie Nr. 599.
Kinderkörpermessungen Nr. 50. 58.
Kinderlähmung s. Poliomyelitis.
Kinetische Armprothesen s. Ersatzglieder.
Klauen s. Ersatzglieder, Ansatzstücke.
Klimatologie und Chirurgie Nr. 504. Handbuch Nr. 150.
Knie. Bolzungsresektion Nr. 319. Empyembehandlung Nr. 558. 586. Eröffnung: Nr. 355. 628. Hinterer Recessus Nr. 303. 630. Bei Meniscusverletzung Nr. 346. Feststellung s. Ersatzglieder. Genu valgum S. 450. Geschoß entfernen Nr. 610. Gonitis, abnehmbarer Gehgips Nr. 106. Kontraktur: Apparat Nr. 113. Operation Nr. 325.

Digitized by Google
Original from UNIVERSITY OF CALIFORNIA
Generated on 2019-10-16 13:24 GMT / http://hdl.handle.net/2027/uc1.b3774661
Public Domain in the United States, Google-digitized / http://www.hathitrust.org/access_use#pd-us-google

Unterschenkelamputation, Behelfsbein Nr. 120. Kreuzbänderzerreißung, Meniscusplastik Nr. 613. Mobilisation s. Gelenkmobilisation. Patellardefekt **S. 559.** Patellarfraktur Nr. 289. 641. Patellarluxation, angeboren **S. 623.** Nr. 287. —, habituell **S. 303.** Nr. 290. Resektion, Kontentionsgipsverband Nr. 80. Sauerbruchoperation Nr. 89. 90. Schlottergelenk: Oberschenkelschuß Nr. 584. Verhüten Nr. 225. Schußverletzung, Operation Nr. 590. Subluxation, traumatisch habituell Nr. 613. Versteifung nach Ruhigstellung Nr. 227. 631 (Operation).

Kniegelenk. Normalisierung Nr. 464. Prothesenkniegelenk Nr. 384. 398 (Schäfer). Statik und Mechanik **S. 303.**

Kniescheibe s. Patella.

Kniestreckschiene Nr. 531.

Knietuberkulose s. Tuberkulose.

Knöchelachse, Normalisierung Nr. 464.

Knochen s. a. Erkrankungen, chronische der Knochen; s. a. Skelett. Atrophie, akute nach Schuß Nr. 559. Sudecksche Nr. 214. Bau. Zug und Druck **S. 463.** Bildung: Pathologische Nr. 222. Periost Nr. 59. Brüchigkeit. Angeborene mit anderen Anomalien Nr. 553. Idiopathische Nr. 57. Cysten, Kreuzbein Nr. 280. Höhlen, Plombierung Nr. 61. 598. Hypoplasie, Polyarthritis Nr. 208. Naht in granulierender Wunde Nr. 358. Neubildung in Ichiadicusscheide Nr. 48. 51. Tricepssehne Nr. 223. Schußverletzung, Periostfetzen Nr. 54. Ostitis deformans Nr. 548. Osteomalacie Nr. 547. Periostitis, Empyem nach Schuß Nr. 552. Plastik Nr. 337. Gelenkbandersatz Nr. 362. Pseudarthrosen Nr. 606. Schußfraktur, Spezialabteilung **S. 629.** Steckschuß Nr. 333. Transplantat, Vorgänge **S. 578.** Transplantation Nr. 306. 327. 600. Tuberkulose s. Tuberkulose. Verletzungen s. Fraktur. Verpflanzung s. a. Transplantation.

Knochenhaltezange Nr. 36.

Knochenschere Nr. 438.

Knotenbinder für Einarmer Nr. 416. 421.

Kohlehydrat und Fett in Säuglingsnahrung Nr. 540.

Kohlenbogenlicht. Tuberkulose Nr. 152. Wundbehandlung Nr. 181.

Kollargol bei Kindern Nr. 409. Erysipel und chronischer Gelenkrheumatismus Nr. 412.

Kombinationsbein Nr. 118.

Kombinierte Kurzstumpfprothese, Unterarm Nr. 576.

Kongreß s. Vereine.

Kontentionsgipsverband, Kniegelenkresektion Nr. 80.

Kontraktur. Behandlung Nr. 126. 531. Finger, Dupuytren; Fetttransplantation Nr. 343. Hallux, Beuge- Nr. 299. Knie-, Mobilisationsapparat Nr. 113. 133. Knie und Ellbogen, Operation Nr. 325. Kulissenschüsse Nr. 194. Spastische Nr. 562. Spitzfuß-, Schiene Nr. 117.

Körperhaltung, Gymnastik Nr. 501.

Körperliche Minderwertigkeit **S. 446** (Ref.). Nr. 446.

Körpermessungen an Kindern Nr. 50. 58.

Korsett nach Abbott s. Abbott.

Kopfschuß, psychische Schädigungen Nr. 20.

Krampfadern, Operation Nr. 614.

Krankenpflege, chirurgische, Lehrbuch Nr. 422.

Krebs, Nebennieren-, Metastase der Wirbelsäule Nr. 423.

Kreuzbänderzerreißung, Meniscusplastik Nr. 613.

Kreuzbein. Knochencysten Nr. 280. Röntgenaufnahme, seitliche Nr. 172.

Krieg und rheumatische Erkrankungen Nr. 213. — und Röntgenologie Nr. 515.

Kriegsbeschädigtenfürsorge s. a. Krüppelfürsorge, **S. 435 ff.** Aerztliche — Nr. 376. 380. Beratungsstelle Nr. 379. Kgl. preußisches Kriegsministerium Nr. 387. Organisation Nr. 378.

Kriegschirurgische Erfahrungen Nr. 21.

Kriegserkrankungen, Diathermie Nr. 505.

Digitized by Google

Original from UNIVERSITY OF CALIFORNIA

Generated on 2019-10-16 13:24 GMT / http://hdl.handle.net/2027/uc1.b3774661
Public Domain in the United States, Google-digitized / http://www.hathitrust.org/access_use#pd-us-google

Kriegshysterie Nr. 238.
Kriegsostitis Nr. 217.
Kriegsteilnehmer, chirurgische Tuberkulose Nr. 536.
Kriegsverletzte, Medikomechanik Nr. 462. 478.
Kriegsverletzungen, Atlas Nr. 156.
Kriegsverwundungen, Bakterienlatenz Nr. 56.
Krukenberg, Armstumpfplastik Nr. 621.
Krüppelfürsorge s. a. Kriegsbeschädigtenfürsorge. — und soziale Gesetzgebung Nr. 375—380. 387. 391 bis 394. 660. 661.
Kryogan gegen Tuberkulose Nr. 535.
Kugellagerextension Nr. 107.
Kugelsuchen s. Fremdkörper.
Kulissenschüsse, Kontrakturen Nr. 194.
Kümmelsche Krankheit Nr. 275.
Kunstglieder s. Ersatzglieder, Apparatbau.
Kurzstumpfprothesen Nr. 94. 403. 456. 572. 576.

## L.

Lageempfindungsstörungen nach Nervenschüssen Nr. 52.
Lähmung s. a. Nervenverletzung. Arbeitsbehelfe Nr. 407. Beschäftigungs-, Schultergürtel Nr. 580. Biceps-, Tricepsverpflanzung Nr. 652. Diphtherische — und Antitoxin Nr. 555. Entbindungs- Nr. 557. Finger-, Faustschlußmanschette Nr. 109. Sehnenverpflanzung Nr. 604. Hüftmuskel-, Transplantation des M. obliquus externus Nr. 639. Narkosen-, Verhüten Nr. 28. Peroneus- Nr. 125. 136. 487. 497. Plexus- Nr. 474. 655. Quadriceps-, Schiene Nr. 495, s. a. Quadricepsplastik. Radialis-, Operation Nr. 250, s. a. Sehnenoperationen. Schiene Nr. 130. 137. 242. 479. 482. Schulter-, Operation Nr. 645. N. suprascapularis Nr. 656. Sehnenoperation s. Sehnenoperationen. Serratusbandage Nr. 123. Ulnaris-, Bandage Nr. 129. Schiene Nr. 472. Sehnenplastik Nr. 341.
Laminariastifte zur Fisteleerweiterung Nr. 300.
Laminektomie, Rückenmarkverletzung Nr. 347.
Landwirte, einarmige, Arbeitsbehelfe Nr. 404.
Landwirtschaft, Leistungen Amputierter und Gelähmter in der — Nr. 389.
Länge der Muskelbündel S. 1.
Lappenvorbereitung für Hauttransplantation Nr. 634.
Latenz, Bakterien Nr. 56.
Lebertran, Rachitisbehandlung ohne — Nr. 207.
Lederhandschuhe bei Operationen Nr. 7.
Lehrbuch. Chirurgische Krankenpflege Nr. 422. Gymnastik Nr. 500.
Lehrwerkstätten für Kriegsbeschädigte, Erfolge Nr. 394.
Leibesübungen als Heilverfahren Nr. 499.
Leistungen Amputierter und Beschädigter. Landwirtschaft Nr. 389. Handwerk 390. Fabrik 391. Lehrwerkstätten 394.
Leitfaden, Röntgen- Nr. 161. 165.
Leitungsanästhesie im Felde Nr. 29.
Lernbeine, neuer Fuß Nr. 481.
Licht als Heilmittel Nr. 506. Tuberkulose Nr. 171. 176.
Little, Stoffeloperation Nr. 565.
Lokalanästhesie s. Blutleere usw.
Lokalisation von Fremdkörpern s. Fremdkörperbestimmung.
Lordotische Albuminurie Nr. 46.
Lunatum s. Os lunatum.
Lungentuberkulose, Dornfortsatzdeviation Nr. 55.
Lupus, Lichtbehandlung Nr. 176.
Luxation. Fuß, Mittel- Nr. 592. Hüfte, angeboren (Spontanheilung) Nr. 591. Röntgenbilder des oberen Femurendes S. 35. Traumatische Nr. 286. Lunatum Nr. 657. Naviculare S. 270. Patella, angeboren S. 623. Nr. 287, habituell S. 303. Nr. 290. Radiusköpfchen S. 173. Schulter Nr. 42. 316. 329. Triquetrum Nr. 659. Unterkiefer Nr. 199. Wirbelsäule, Hals- Nr. 279.
Luxationen, Atlas der — Nr. 196.

Digitized by Google
Original from UNIVERSITY OF CALIFORNIA
Generated on 2019-10-16 13:24 GMT / http://hdl.handle.net/2027/uc1.b3774661
Public Domain in the United States, Google-digitized / http://www.hathitrust.org/access_use#pd-us-google

## M.

Manuelle Medikomechanik Nr. 502.
Massage. Gymnastik **S. 277.** Nr. 143—146. 498—502.
Maßstab für Fremdkörperbestimmung Nr. 524.
Mechanik. Ersatzglieder Nr. 388. Fuß **S. 277.** Knie **S. 303.**
Mechanotherapie im Kriege Nr. 97.
Medianuseinpflanzung in den Biceps Nr. 334.
Medikomechanik s. a. Apparatbau usw. Manuelle Nr. 502. Behandlung Nr. 104. 121. 462. 478.
Medizinische Physik s. Anatomie usw.
Meniscusluxation, Kreuzbänderzerreißung Nr. 613.
Meniscusverletzung, quere Kniegelenkseröffnung Nr. 346.
Messerschleifen während der Operation Nr. 39.
Messungen an Kindern Nr. 50. 58.
Meßblech für Fingerbeweglichkeit Nr. 442.
Metakarpalfrakturen, Extensionsbehandlung Nr. 442.
Metastase der Wirbelsäule bei Nebennierenkrebs Nr. 423.
Metatarsalgie Nr. 215.
Milliampèremeterbeleuchtung bei Durchleuchtungen Nr. 518.
Minderwertigkeit, körperliche S. 446 (Ref.). Nr. 446.
Mißbildung, Thorax-, Felddienstfähigkeit Nr. 190.
Mitteilungen der deutschen orthopädischen Gesellschaft **S. 676.**
Mittelhandfinger Nr. 308. 633.
Mobilisation, Extension und —, Beinfrakturen Nr. 84. Gelenkmobilisation s. Gelenk.
Möhringschiene Nr. 99.
Mondbein s. Os lunatum.
Multostat in der Praxis Nr. 437.
Mundhöhle, Operationen in der —, Pferdehaare Nr. 40.
Musculocutaneus, Lähmung, Medianusplastik Nr. 334.
Muskeln. Bündellänge **S. 1.** Fuß-, Dynamik Nr. 561. Myositis ossificans traumatica Nr. 542. 543. 546. Pectineus, Sehnenabriß Nr. 220. Sternocleidomastoideus, Myotomie Nr. 277. Strukturveränderungen bei Inaktivitätsatrophie Nr. 448. Tibialis anticus, Ausfall Nr. 583.
Muskelatrophie. Halsrippe Nr. 529. Spinale Nr. 560.
Muskeleinlagerung, Knochenhöhlen Nr. 598.
Muskelformen Nr. 445.
Muskellappen, gestielte, Nervenüberbrückung Nr. 254.
Muskelmobilisation, Sauerbruchoperation Nr. 597.
Muskelrheumatismus Nr. 216. 545.
Muskelsensibilität bei Nervenverletzungen Nr. 444.
Muskeltuberkulose, primäre Nr. 539.
Muskelunterfütterung, kurzer Vorderarmstumpf (Spitzy) Nr. 360.
Muskelverpflanzung Nr. 645.
Muskelzugfrakturen, Femurschuß Nr. 556.
Myositis ossificans traumatica Nr. 542. 543. 546.
Myotomie, Schiefhals Nr. 277.

## N.

Nachbehandlung. Chirurgisch-orthopädische — Nr. 16. Medikomechanische — Nr. 462. Physikalisch-therapeutische — Nr. 12.
Nachruf Hoeftmann **S. III.**
Nacken, schnellender Nr. 273. 570.
Nagelextension Nr. 63. 651.
Nagelung, Ersatz für —, Drahtextension Nr. 62.
Naht. Fortlaufende neue — Nr. 642. Knochen- in granulierenden Wunden Nr. 358. Patellar-, Technik Nr. 617. Sekundäre —, Technik Nr. 622. Sehnen-, Technik Nr. 619.
Nahtmaterial. Katgut Nr. 425 (steril). 426 (Jod). Pferdehaare Nr. 40.
Nanosomia infantilis Nr. 528.
Narben. Cholinchlorid Nr. 4. 200. Kontraktur Nr. 531. Saugglocke Nr. 301.
Narbenbildung und Regeneration Nr. 47.
Narkose s. a. Blutleere usw. — und Herz Nr. 24. — Lähmung. Verhüten Nr. 28.
Naviculare s. O. naviculare.
Nebennierenkrebs, Wirbelsäulenmetastase Nr. 423.

Digitized by Google
Original from UNIVERSITY OF CALIFORNIA
Generated on 2019-10-16 13:24 GMT / http://hdl.handle.net/2027/uc1.b3774661
Public Domain in the United States, Google-digitized / http://www.hathitrust.org/access_use#pd-us-google

Nerven. Einscheidung (Galalith) Nr. 237. Ischiadicus, Freilegen im oberen Teil Nr. 335. Krankheiten **S. 93. 111. 311.** Nr. 237—265. 560—567. Lähmung: Sehnenoperation bei Lähmung s. Sehnenoperationen. Suprascapularisverletzung Nr. 656. Naht Nr. 247. 250. 253. Sekundäre Nr. 249. Operationen **S. 111.** Nr. 245. 262. 620. 645. Quetschung zur Neuromverhütung Nr. 248. Radialis s. Radialis. Regeneration Nr. 313. Reizung unipolare, Universalelektrode Nr. 513. Saphenus, Hautversorgung bei Amputation Nr. 310. Skarifikation Nr. 249. Stamm, Druckempfindlichkeit nach Verletzung Nr. 566. Ueberbrücken von Defekten Nr. 239. 243. 246. 254. 260. 304. 307. 312. 313. 363. 365. 563. 596. 602. 644. 649. Ulnaris s. Ulnaris. Verlagerung, Radialis Nr. 315. Ulnaris Nr. 247. Verletzungen. Dauerapparatbehandlung Nr. 139. Druckempfindlichkeit des Stammes Nr. 566. Freilegen, Indikation Nr. 261. Frühoperation Nr. 567. 603. Mechanismus **S. 93.** Operation Nr. 608. Schuß: Knochenneubildung Nr. 48. 51. Lageempfindung Nr. 52. Operation Nr. 618. 620. Periphere — Nr. 636. Sensibilität bei Nervenverletzungen Nr. 444. Zusammenstellung Nr. 245. Verpflanzungen: Medianus in den Biceps Nr. 334.

Neuralgie und Muskelrheumatismus Nr. 545.

Neurom, Verhüten durch Nervenquetschung Nr. 248.

Normalisierung. Armprothesen Nr. 457. Behelfsprothesen Nr. 397. 480. Beinprothesen Nr. 415. Beinschienen, Grenzlehren Nr. 414. Ersatzglieder Nr. 413. Kniegelenk- und Knöchelachse Nr. 464.

Normalstrahlsucher, Orthoröntgenoskopie Nr. 186.

Notschiene, Schußfraktur Nr. 477.

## O.

Oberarm s. Humerus, Arm.

Oberschenkel s. a. Femur. Amputation Nr. 302. Sarkom Nr. 371.

Oedem, Handrücken Nr. 324. 340.

Ohnhänder, Leistungen ohne Prothese Nr. 377. Prothesenversorgung Nr. 408.

Olecranonfraktur, Operation Nr. 328.

Operation. Aseptische, Temperatur Nr. 368. Spitzhohlfuß Nr. 593.

Operationen. Blutige s. a. Amputationen, Nerven, Sehnen, Stumpf **S. 80. 93. 111.** 477 (Ref.). **595.** Nr. 302—368. 382. 383. 595—654. Unblutige Nr. 300. 301.

Operationstisch Nr. 439.

Organfunktion, Sportwirkungen Nr. 427.

Orthodiagraph, Röntgenstereo- Nr. 516.

Orthopädie und Chirurgie Nr. 22a. Feld-, Stellungskrieg **S. 515.** — und innere Medizin Nr. 228.

Orthopädische Anatomie s. Anatomie.

Orthopädische Gesellschaft, Deutsche **S. 676.**

Orthopädische Nervenkrankheiten s. Nervenkrankheiten.

Orthopädische Technik Nr. 67.

Orthopädische Tuberkulose s. Tuberkulose.

Orthopädische Verbandtechnik s. Verbandtechnik.

Orthoröntgenoskopie, Normalstrahlsucher Nr. 186.

Orthostatische Albuminurie Nr. 46.

Oslunatum, Luxation und Fraktur Nr. 657. — naviculare (Fuß), Luxation **S. 270.** — triquetrum, Luxation Nr. 659.

Osteoarthropathie, tabische, Fußgelenk **S. 311.**

Osteochondromatose, Gelenkkapsel Nr. 212.

Osteomalacie Nr. 547.

Osteomyelitis. Doppeltseitige Beinverkürzung Nr. 201. Traumatische Nr. 271.

Osteopathie bei malignem Tumor Nr. 195.

Osteoplastik Nr. 337.

Osteoplastische Fixation der Wirbelsäule s. Albee.

Osteoplastische Periosttätigkeit Nr. 59.

Osteotomie, subtrochanter Nr. 607.

Digitized by Google
Original from UNIVERSITY OF CALIFORNIA
Generated on 2019-10-16 13:24 GMT / http://hdl.handle.net/2027/uc1.b3774661
Public Domain in the United States, Google-digitized / http://www.hathitrust.org/access_use#pd-us-google

Ostitis deformans Nr. 548. Fibrosa 210. Kriegs- Nr. 217.

P.

Pagetsche Ostitis deformans Nr. 548.
Pantostat in der Praxis Nr. 437.
Parallellineal und Quadratfelderrahmen zur Fremdkörperbestimmung Nr. 185.
Parartikuläre Entzündung der Gelenke, Gonokokken Nr. 653.
Parartikuläre Granatsplitter Nr. 654.
Parasakrale Anästhesie Nr. 23.
Partieller Riesenwuchs Nr. 188.
Patella. Defekt, angeborener, doppelseitiger **S. 559.** Durchsägung, flächenhafte Nr. 646. 647. Fraktur Nr. 289. 641. Luxation, angeboren **S. 623.** Nr. 287. Habituelle **S. 303.** Nr. 290. Naht, Technik Nr. 617.
Pathologische Knochenbildung Nr. 222.
Payrsche Patellarnaht Nr. 617.
Pellidol Nr. 19.
Pendelapparat. Finger Nr. 127.
Pendeln mit Extension Nr. 88.
Perhydrit in Wundbehandlung Nr. 431.
Periost. Knochenbildung Nr. 59. Sensibilität bei Nervenverletzung Nr. 444.
Periostale Drahtextension, Calcaneus Nr. 62.
Periostfetzen nach Schuß, Knochenneubildung Nr. 54.
Periostitis bei Schußempyem Nr. 552.
Periphere Nervenoperationen, Prognose Nr. 262.
Perldrains Nr. 35.
Peroneuslähmung Nr. 125 (Stütze). 136 (Apparat). 452 (Gipshülse). 487. 497 (Schuh).
Persönliches **S. III. 435.**
Pferdehaare als Nahtmaterial Nr. 40.
Phänomen bei Unterschenkelschuß Nr. 49.
Photogrammetrische Methode für Gestaltsfestlegung Nr. 428.
Physik s. Anatomie usw.
Physikalische Heilmethoden, Wasser, Wärme, Licht Nr. 147—154. 503—507. Uebersicht Nr. 153.
Physikalisch-therapeutische Nachbehandlung Nr. 12.
Physikalische Therapie im Lazarett Nr. 154.
Physiologie s. Anatomie usw. Sehnen Nr. 561.
Physiologische Plombierung infizierter Knochenhöhlen Nr. 61.
Physiologischer Klumpfuß Nr 475.
Physiologische Sehnenverpflanzung Nr. 561.
Plastik s. a. Transplantation, Sehnenoperationen. Daumen- Nr. 615. Fascien-(Spitzfuß) Nr. 298. Gelenk- Nr. 311. 339. 366. Hand- Nr. 633. Haut- Nr. 634. Knochenplastik Nr. 337. Kreuzbänderersatz Nr. 613. Nerven- Nr. 363. 644. Quadriceps- S. 447 (Ref.). Sehnen-, physiologische Nr. 561. Stumpf- s. Stumpfoperationen.
Plastische Chirurgie, innere Prothesen Nr. 611.
Plastische Operationen Nr. 328.
Plattfuß. Fußstützriemen Nr. 141. Statischer — Nr. 594. Tibiaschmerzen Nr. 293.
Pleuritische Verwachsungen, Diathermie Nr. 503.
Plexuslähmung. Apparat Nr. 474. Obere, traumatische Nr. 655.
Plombierung, physiologische infizierter Knochenhöhlen Nr. 61.
Poliomyelitis anterior. Fußdeformitäten Nr. 292. Schulterlähmung, Operation Nr. 645. — transversa Nr. 241.
Polyarthritis chronica infantilis Nr. 208.
Polydaktylie, seltene Nr. 526.
Primärheilung bei Knochensteckschuß Nr. 333.
Processus supracondyloideus humeri familiaris Nr. 577.
Projektilwanderung Nr. 509.
Pronationsausnutzung bei Radialislähmung, Sehnenplastik Nr. 321.
Propellerverletzungen Nr. 198. 372.

Digitized by Google
Original from UNIVERSITY OF CALIFORNIA
Generated on 2019-10-16 13:24 GMT / http://hdl.handle.net/2027/uc1.b3774661
Public Domain in the United States, Google-digitized / http://www.hathitrust.org/access_use#pd-us-google

Prothesen s. Ersatzglieder.
Prothesenjacke, Doppeltarmamputierte Nr. 417.
Prüfstellen für Ersatzglieder Nr. 386. 399.
Pseudarthrosen. Fibrininjektionen Nr. 554. Humerusschußfraktur Nr. 66. Operationen Nr. 233. 234. 317. 600. 606. 640.
Pseudoepiphysen, endokrine Hemmung Nr. 192.
Psychische Schädigungen durch Kopfschuß Nr. 20.
Psychogene Stumpfgymnastik Nr. 143.
Pyocyaneus, Bolusbehandlung Nr. 15.
Pyoktanin, Wundbehandlung Nr. 2.
Pyriformisabszeß, tuberkulöser Nr. 206.

## Q.

Quadratfelderrahmen und Parallellineal zur Fremdkörperbestimmung Nr. 185.
Quadricepsplastik S. 447 (Ref.). Nr. 446.
Quadricepsschiene Nr. 495.
Quarzlampe Nr. 160. 162. 164. 507.

## R.

Rachischisis Nr. 553.
Rachitis. Behandlung Nr. 207. 432. Ernährung Nr. 540. Genu valgum **S. 668.** Tribunocephalie Nr. 541.
Radialislähmung. Humerusfraktur am unteren Ende Nr. 282. Operation Nr. 250. 253. Sehnenoperation Nr. 257. 259. 263. 265. 321. 581. 609. Schiene Nr. 100. 130. 137. 242. 479. 482.
Radialisverlagerung Nr. 315.
Radioulnare Synostose, angeboren **S. 173. 509.**
Räthbein Nr. 489.
Recessus, Eröffnung des hinteren Knie- Nr. 303. 630.
Redressement, X-Bein Nr. 588.
Regeneration. Narbenbildung Nr. 47. Nerven- N. 313.
Resektion. Fibulaköpfchen und N. peroneus bei Unterschenkelamputation Nr. 605. Ischiadicus, Schuß Nr. 564. Knie, Bolzungs- Nr. 319. Empyem Nr. 586. Kontentionsgips Nr. 80.
Rheumatismus. Kriegs- Nr. 213. Muskel- Nr. 216. 545. Tuberkulöser — Nr. 537.
Riesenwuchs, partieller Nr. 188.
Rippe, Hals- Nr. 191. 529. 568.
Rippenknorpel, Verknöcherung Nr. 224.
Rollfuß Nr. 396.
Röntgenatlas, Kriegsverletzungen Nr. 156. 510.
Röntgenaufnahme, seitliche Nr. 172 (Kreuzbein). 512 (Wirbelsäule).
Röntgenbilder. Fisteldarstellungen Nr. 170. Gelenkkapselchondrome und Sarkome Nr. 211. Myositis ossificans, kartilaginäre Exostosen Nr. 546. Neue — Nr. 173. Oberes Femurende bei Hüftluxation **S. 35.** Osteochondromatose Nr. 212.
Röntgendiagnostik, Fehlerquellen Nr. 174.
Röntgendurchleuchtung. Adaptionsbrille Nr. 523. Milliampèremeterbeleuchtung Nr. 518. Stereoskopische — Nr. 520.
Röntgenologie s. a. Elektrisation usw. — und Krieg Nr. 515. Leitfaden Nr. 161. 165. Orthoröntgenoskopie, Normalstrahlsucher Nr. 186. Stereoorthodiagraph Nr. 516. Stereoskop (Grisson) Nr. 174. Taschenbuch Nr. 180.
Röntgenologische Fremdkörperbestimmung s. Fremdkörperbestimmung.
Röntgenoperation Nr. 169. 173. Durchleuchtungsschirm (steril) Nr. 157. Vertikalpunktion Nr. 525.
Röntgenröhren. Gasfreie — Nr. 155. Verhüten des Anstechens Nr. 521.
Röntgenstuhl Nr. 179.
Röntgentrage Nr. 163.
Rückenmark. Muskelatrophie, spinale Nr. 560. Verletzung, Laminektomie Nr. 347.
Ruhigstellung, Gelenkversteifung durch — Nr. 227.
Rumpfs. Deformitäten des Rumpfes.

Digitized by Google
Original from UNIVERSITY OF CALIFORNIA
Generated on 2019-10-16 13:24 GMT / http://hdl.handle.net/2027/uc1.b3774661
Public Domain in the United States, Google-digitized / http://www.hathitrust.org/access_use#pd-us-google

## S.

Sarkome, Gelenkkapsel Nr. 211. 551. Oberschenkel Nr. 371.
Sauerbrucharm oder Carnesarm? Nr. 87.
Sauerbruchoperation für willkürlich bewegliche Prothesen Nr. 331. 351. 352. Bein Nr. 89. 90. Modifikation Nr. 601. Muskelmobilisation Nr. 597. Uebungsapparat Nr. 458.
Sauerbruchprothese Nr. 131. 486.
Saugglockenbehandlung, Narben Nr. 301.
Säuglingsernährung Nr. 540.
Säuglingstuberkulose, Epidemiologie Nr. 538.
Schädel, Tribunocephalie bei Rachitis Nr. 541.
Scharlachrot Nr. 19.
Schenkelhals. Fraktur **S. 495.** Nr. 624. Ring, oberer **S. 50.** Sudeckscher Höcker **S. 486.** Winkel, Meßmethoden **S. 482.**
Schere für Knochen und Fingerringe Nr. 438.
Schiefe Ebene, Extension bei Femurfraktur Nr. 63.
Schiefhals, Myotomie Nr. 277.
Schienbeinkrankheit und Febris quintana Nr. 544.
Schiene. Extremitätenschüsse Nr. 79. Gelenkmobilisation Nr. 134. Hebel-, Vorderarmverletzungen Nr. 128. Humerusfraktur Nr. 82. Kriegsgebrauchs- nach Möhring Nr. 99. Oberarmresektion Nr. 484. Radialis- Nr. 100. 130. 137. 242. 479. 482. Schwebe- Nr. 69. Spitzfuß Nr. 117. Ulnaris- Nr. 472. Universal-, Armbrüche Nr. 138. Volkmann-, gewinkelte Nr. 441.
Schienenextensionsapparat, Frakturen Nr. 471.
Schienenverband, Femurfraktur Nr. 81.
Schleifstein, steriler Nr. 39.
Schlottergelenk, Ellbogen Nr. 328. Knie Nr. 225. 584.
Schnellende Hüfte Nr. 288. 582.
Schnellender Finger Nr. 530.
Schnellender Nacken Nr. 273. 570.
Schraubenextensionsschiene Nr. 86.
Schulterexartikulationsarm Nr. 578.
Schultergelenk. Luxation, Einrenkung Nr. 42. Habituell Nr. 316. 329. Serratuslähmung, Bandage Nr. 123. Verbindung Nr. 132. Versteifung Nr. 96 (Rollenzug im Bett). 229.
Schultergürtel, Beschäftigungslähmung Nr. 580.
Schulterlähmung, Operation Nr. 645.
Schulterzugverband gegen Kontraktur Nr. 531.
Schußverletzungen. Fraktur: Femur Nr. 231. 585. 627. Kiefer Nr. 236. Spezialabteilungen für Schußfrakturen **S. 629.** Gelenk- **S. 564. 595. 629.** Nr. 320. 590. 612. Knochenatrophie, akute Nr. 559. Knochenneubildung Nr. 48. 51. 54. Kontrakturen, spastische Nr. 562. Nerven-: Knochenneubildung, Ischiadicus Nr. 48. 51. Lageempfindungen Nr. 52. Operation Nr. 618. 620. 636. Neuritis, Ischiadicusresektion Nr. 564. Oberschenkel, Knieschlottergelenk Nr. 584. Periostitis, Empyem Nr. 552.
Schüttelkrankheit. Behandlung Nr. 252. Insufficientia vertebrae Nr. 240. 264.
Schwebeschienen Nr. 69.
Sekundäre Naht, Technik Nr. 622.
Sehnen. Abriß, Musc. pectineus Nr. 220. Physiologie Nr. 561. Sensibilität, Nervenverletzungen Nr. 444. Verknöcherung Nr. 223. Verletzungen, Fingerverkrüppelung Nr. 285.
Sehnenoperationen Nr. 338. 619 (Naht). 632. 650 (Ersatz durch Fascie). Radialislähmung Nr. 250. 257. 259. 263. 265. 321. 581. 609. Ulnarislähmung Nr. 341. Verpflanzung Nr. 353 (mit Gleitapparat und Scheide). 561 (physiologische). 595 (intratendinöse). 604 (Fingerlähmung). 626.
Sehnenscheiden. Eiterungen, Karbolkampfer Nr. 430. Transplantation, freie Nr. 285.
Sensibilität bei Nervenverletzungen Nr. 444.
Sepsisartige Allgemeininfektion, Kollargol Nr. 409.



Digitized by Google
Original from UNIVERSITY OF CALIFORNIA
Generated on 2019-10-16 13:24 GMT / http://hdl.handle.net/2027/uc1.b3774661
Public Domain in the United States, Google-digitized / http://www.hathitrust.org/access_use#pd-us-google

Serratuslähmung, Bandage Nr. 123.
Serum, artverschiedenes, Anaphylaxie Nr. 443.
Serumkrankheit Nr. 443.
Sinusoidaler Wechselstrom Nr. 437.
Sitzstock Nr. 453.
Skarifikation, Nerven Nr. 249.
Skelett. Hyperplasie, Polyarthritis Nr. 208. Teckelwirbelsäule Nr. 449. Wachstum, endokrine Hemmung Nr. 192.
Sklera, blaue Nr. 553.
Skoliose, Abbottbehandlung Nr. 278. Aetiologie und Therapie Nr. 270. Affensternum Nr. 450. Pathologie und Therapie Nr. 569. Ungleichmäßige Belastung Nr. 268. 274.
Sonnenbehandlung Nr. 158. 504. 511. 517.
Spalthand, künstliche bei Fingerverlust Nr. 633.
Spannstulpe am Behelfsbein Nr. 140.
Spastische Kontrakturen nach Schuß Nr. 562.
Spätlähmung, Blei Nr. 255.
Sperrdrainage Nr. 30. 350.
Spezialabteilungen für Knochenschüsse **S. 629.**
Spinale Muskelatrophie Nr. 560.
Spiralschnitt Nr. 643.
Spitzfuß. Operation Nr. 298. 593. Unblutige Behandlung Nr. 112. 117. 235.
Spondylarthritis ankylopoetica **S. 183.** Nr. 272.
Spondylitis. Deformans **S. 183.** — tuberculosa Nr. 534. — typhosa Nr. 267.
Spontanheilung, angeborener Hüftluxation Nr. 591.
Sportwirkung auf Organfunktion Nr. 427.
Standesangelegenheiten, Personalien **S. III.**
Statik. Fuß **S. 277.** Nr. 294. Knie **S. 303.**
Statische Deformitäten **S. 449.**
Statischer Plattfuß **S. 277.** Nr. 594.
Stauungsbehandlung Nr. 106 (Gonitis). 301 (Narben).
Steckschuß. Bleischaden Nr. 53. Knochen- Nr. 333.
Stellungskrieg, Feldorthopädie **S. 515.**
Stereoskopische Röntgendurchleuchtung Nr. 520.
Steriler Schleifstein Nr. 39.
Sterilkatgut Nr. 425.
Sternum, Affen-, skoliotisches Nr. 450.
Stoffelsche Operation Nr. 244. 565.
Strahlentherapie s. a. Elektrisation usw. Nr. 514.
Streckbett, Femurfraktur Nr. 115.
Streckverband s. Extension.
Strukturveränderungen. Muskelinaktivität Nr. 448.
Strümpell-Mariesche Wirbelsteifigkeit **S. 183.**
Stumpf. Ausnutzen der Pro- und Supination Nr. 359. Behandlung Nr. 90. 143 (psychogene Gymnastik). 144 (Gehschule). 145. 151. — und Ersatzglieder Nr. 114. Heftpflasterfederextension Nr. 451. Konischer Unterschenkel- Nr. 357. Kurzer — Nr. 94. 403. 456. 572. 576. Länge Nr. 218. Langer — Nr. 135. 638. Operation: Aktive Prothese Nr. 342. 345. Handersatz, lebendiger Nr. 366. Konischer Stumpf Nr. 357. Krukenbergplastik Nr. 621. Mittelhandfinger Nr. 308. Sauerbruchplastik Nr. 331. 351. 352. 458 (Uebungsapparat). 597. Spitzys Muskelunterfütterung Nr. 360. Tragfähiger Unterschenkel (Wilms' Operationsmodifikation) Nr. 367. Unterarmplastik Nr. 284. Tragfähigkeit Nr. 197. 291. 367. Veränderungen Nr. 428.
Stützen für Peroneuslähmung Nr. 125.
Subkutane Fraktur, Coliinjektion Nr. 232.
Subtrochantere Osteotomie Nr. 607.
Sudecksche Knochenatrophie Nr. 214.
Sudeckscher Höcker **S. 486.**
Supinationsbehinderung **S. 670.**
Synostose, radioulnare **S. 173. 509.**

Digitized by Google
Original from UNIVERSITY OF CALIFORNIA
Generated on 2019-10-16 13:24 GMT / http://hdl.handle.net/2027/uc1.b3774661
Public Domain in the United States, Google-digitized / http://www.hathitrust.org/access_use#pd-us-google

## T.

Tabes. Ataxiebehandlung Nr. 498. Osteoarthropathie, Fuß **S. 311.**
Talusfraktur Nr. 296.
Tarsalgie Nr. 215.
Taschenbuch. Feldarztes: V. Teil Nr. 154. VI. Teil Nr. 16. VII. Teil Nr. 10. Röntgen Nr. 180.
Technik. Amputation Nr. 383. Die — für die Kriegsinvaliden, Generalversammlung S. 435 (Ref.). Orthopädische — Nr. 67.
Teckelwirbelsäule Nr. 449.
Temperatur bei aseptischer Operation Nr. 368.
Therapeutische Hilfsapparate s. Instrumente usw.
Therapie, Arbeits- Nr. 660.
Thermopenetration s. Diathermie.
Thoraxmißbildung, Felddienstfähigkeit Nr. 190.
Tibialis anticus, Ausfall Nr. 583.
Tibiaschmerzen und Plattfuß Nr. 293.
Tiefenbestimmung von Fremdkörpern s. Fremdkörperbestimmung.
Tisch. Extensions- **S. 665.** Gipsbett- S. 448 (Ref.). Operations- Nr. 439.
Trage für Röntgenstationen Nr. 163.
Tragfähigkeit s. Stumpf.
Transplantat. Knochen-, Vorgänge **S. 578.**
Transplantation Nr. 328. Affen-, Dauererfolge Nr. 623. Fascien- Nr. 632. Freie Nr. 650. Fett-, freie 314. 343 (Dupuytrenkontraktur). Fibula- Nr. 327. Haut- Nr. 326. Knochen- Nr. 306. 600. Lebendes Gewebe und Fremdkörpereinpflanzung Nr. 611. Nerven- Nr. 602. Nerven- und Muskel-, Schulter Nr. 645. Obliquus externus, Hüftlähmung Nr. 639. Sehnen- Nr. 626. Bei Radialislähmung s. Radialislähmung, Operation. Sehnenscheiden- Nr. 285. Triceps auf Biceps Nr. 652.
Transport Verwundeter Nr. 10.
Transportverband, Femurfraktur Nr. 83.
Traumas. a. Unfall. Arthritis deformans der Wirbelsäule Nr. 276. Fußwurzelfraktur Nr. 295. Handgelenksarthritis Nr. 579. Hüftluxation Nr. 286. Knie, Kreuzbänderzerreißung Nr. 613. Knochenneubildung Nr. 222. 223. Myositis ossificans Nr. 542. 543. 546. Osteomyelitis Nr. 271. Periostitis, Schußempyem Nr. 552. Plexuslähmung, obere Nr. 655. Spitzfuß, Fascienplastik Nr. 298. Verknöcherung, Rippenknorpel Nr. 224.
Traumatisches Oedem, Handrücken Nr. 324.
Tribunocephalie, Rachitis Nr. 541.
Tricepssehne, Verknöcherung Nr. 223.
Trichterlose Prothesen Nr. 454.
Tuberkulose s. a. Spondylitis, Coxitis usw. Nr. 202—206. 533—539. Chirurgische —, Krieg Nr. 536. Coxitis, Frühsymptom Nr. 587. Ellbogen, Operation Nr. 204. Häufigkeit in Dänemark Nr. 205. Knie Nr. 203. Knochen- und Gelenk- Nr. 202. Kryogan Nr. 535. Lichtbehandlung Nr. 152. 171. 176. Lungen-, Dornfortsatzdeviation Nr. 55. Muskel- Nr. 539. Pyriformisabszeß Nr. 206. Rheumatismus Nr. 537. Säuglings- Nr. 538. Sonnenbehandlung Nr. 511. 517. Spondylitis Nr. 534. Tuberkulinbehandlung bei Kindern Nr. 533.
Tubulisation, Nervendefekt Nr. 312. 649.
Tumor, maligner, Osteopathie Nr. 195.
Typhus, Spondylitis Nr. 267.
Typische Fliegerverletzungen Nr. 372.

## U.

Ueberbrückung von Nervendefekten Nr. 239. 243. 246. 254. 260. 304. 307. 312. 313. 363. 365. 563. 596. 602. 644. 649.
Uebungsapparat für Sauerbruchoperation Nr. 458.
Uebungsbahn für Beinamputierte Nr. 483.
Uebungsbehandlung tabischer Ataxie Nr. 498.

Digitized by Google
Original from UNIVERSITY OF CALIFORNIA
Generated on 2019-10-16 13:24 GMT / http://hdl.handle.net/2027/uc1.b3774661
Public Domain in the United States, Google-digitized / http://www.hathitrust.org/access_use#pd-us-google

Ulna. Synostose mit Radius S. 173. Defekt, angeboren Nr. 193. 283.
Ulnaris. Lähmung Nr. 129. 341. 472. Verlagerung Nr. 247.
Ultraviolette Strahlentherapie Nr. 514.
Unblutige Operationen s. Operationen.
Unfall. Fehldiagnose der Wirbelsäulenverletzungen Nr. 374. Hüftnervenweh, Diabetes Nr. 589. Kümmelsche Krankheit Nr. 275.
Unfallpraxis, Gutachten Nr. 369 bis 374. 655—659.
Universalanästhetikum Nr. 26.
Universalapparat für Gelenkmobilisation Nr. 492.
Universalelektrode für unipolare Nervenreizung Nr. 513.
Unterbindungen, Katgutsparen Nr. 637.
Unterkieferverrenkung Nr. 199.
Unterschenkelschuß, eigenartiges Phänomen Nr. 49.

## V.

Vademekum, spezielle Chirurgie und Orthopädie Nr. 22 a.
Verband. Claviculafraktur, Zughebel- Nr. 77. Entspannungsaufklapp- Nr. 34. Erster—, Schußfraktur Nr. 477. Extensionsbinden- Nr. 85. Extensionsgips- Nr. 73. 74. Extremitätenschüsse Nr. 79. Femurfraktur: Schienen Nr. 81. Transport Nr. 83.
Verbandlehre, Grundriß Nr. 71.
Verbandtechnik Nr. 60—86. 451. 452.
Vereine. Deutsche orthopädische Gesellschaft S. 676. „Die Technik für die Kriegsinvaliden", Generalversammlung S. 435 (Ref.).
Verknöcherung. Rippenknorpel Nr. 224. Tricepssehne Nr. 223.
Verlagerung, Radialis Nr. 315.
Verletzte Industriearbeiter, Arbeitsvermittlung Nr. 392.
Verletzungen, Nerven- s. Nerven.
Verpflanzung. Haut, homoioplastische oder Autotransplantation Nr. 344. Hautlappen, Antikörper Nr. 330.
Verrenkung s. Luxation.
Verschüttungskrankheit Nr. 571.
Verstauchung, Fuß- und Oberschenkelsarkom Nr. 371.
Versteifung von Gelenken s. Gelenk.
Verstümmlung, Hand-, Anpassung Nr. 370.
Vertikalpunktion von Steckschüssen Nr. 525.
Verwundetentransport Nr. 10.
Volkmannschiene, gewinkelte Nr. 441.
Vorderarm, Brückencallus Nr. 226. 322.

## W.

Wanderung, Projektil Nr. 509.
Wärme s. physikalische Heilmethoden.
Wasserbehandlung s. physikalische Heilmethoden.
Wechselstrom, sinusoidaler Nr. 437.
Weichteile s. a. chronische Erkrankungen der Knochen usw.
Weichteilschützer bei Amputation Nr. 32. 38.
Werkstatt, Verein „Technik für Kriegsinvalide" Nr. 418.
Widerstandsapparate s. Apparate.
Willkürlich bewegliche Prothesen (Sauerbruch) Nr. 131, s. a. Ersatzglieder.
Wilms-Operation, Modifikation Nr. 367.
Wirbel, Halswirbelhypoplasie, Polyarthritis chron. Nr. 208.
Wirbelsäule. Angeborene Veränderungen Nr. 553. Arthritis deformans traumatica Nr. 276. Aufnahmen, seitliche Nr. 512. Hals-, Absprengung am Körper des 6. Halswirbels Nr. 266. Luxation und Fraktur Nr. 279. Insufficientia vertebrae Nr. 240. 264. Kümelsche Krankheit Nr. 275. Laminektomie Nr. 347. Metastase, Nebennierenkrebs Nr. 423. Skoliose s. Skoliose. Spondylitis, ankylosierende S. 183. Tuberkulöse Nr. 534. Typhöse Nr. 267. Spondylarthritis ankylopoetica Nr.

Digitized by Google
Original from UNIVERSITY OF CALIFORNIA
Generated on 2019-10-16 13:25 GMT / http://hdl.handle.net/2027/uc1.b3774661
Public Domain in the United States, Google-digitized / http://www.hathitrust.org/access_use#pd-us-google

272. Teckelskelett Nr. 449. Unfallverletzungen, Fehldiagnose Nr. 374. Verkrümmungen, angeborene Nr. 269. Gymnastik Nr. 501. Verletzungen Nr. 166. Verschüttungskrankheit Nr. 571.
Wirbeltuberkulose s. Tuberkulose.
Wirbelverrenkung s. Luxation.
Wundbehandlung. Dakinlösung Nr. 6. 420. Feuchte — Nr. 11. Feuchte Kammer Nr. 435. Handbuch Nr. 305. Hautbedeckung Nr. 434. Höhensonne Nr. 162. Jodoformtierkohle Nr. 22. Kohlenbogenlicht Nr. 181. Kriegs-, Entwicklung Nr. 14. Offene — Nr. 9. 91. Pellidol, Scharlachrot Nr. 19. Perhydrit Nr. 431. Pyoktanin Nr. 2. Wundgitter Nr. 9. Zucker Nr. 18.
Wunddrainage Nr. 30.
Wunde, granulierende, Knochennaht Nr. 358; infizierte, Dakinlösung Nr. 420.
Wundhaken, scharfer Nr. 37.
Wundheilung, aseptische Nr. 648. Primäre — Nr. 434. Regeneration Nr. 47.

## Z.

Zange für Extensionsbehandlung Nr. 440.
Zehen. Daumenplastik Nr. 615. Defekt, hereditär Nr. 189. Hallux, Beugekontraktur Nr. 299. Hallux valgus Nr. 297. 309. 625.
Zitterer Nr. 240. 252. 264.
Zucker, Wundbehandlung Nr. 18.
Zug und Druck, Knochenbau S. 463.
Zwergwuchs Nr. 187. 528.

Digitized by Google
Original from UNIVERSITY OF CALIFORNIA
Generated on 2019-10-16 13:25 GMT / http://hdl.handle.net/2027/uc1.b3774661
Public Domain in the United States, Google-digitized / http://www.hathitrust.org/access_use#pd-us-google

## Berichtigung.

Auf Seite 287, Zeile 16 von oben, muß es heißen: „senkrechte“ statt „sagittale“.

Generated on 2019-10-16 13:25 GMT / http://hdl.handle.net/2027/uc1.b3774661
Public Domain in the United States, Google-digitized / http://www.hathitrust.org/access_use#pd-us-google
Digitized by Google
Original from
UNIVERSITY OF CALIFORNIA

Verlag von FERDINAND ENKE in Stuttgart.

# Deutsche Orthopädie

herausgegeben von

Prof. Dr. **Hermann Gocht** in Berlin.

Als erster Band ist kürzlich erschienen:

## Orthopädische Technik.

Anleitung zur Herstellung orthopädischer Verbandapparate.

Von Prof. Dr. **H. Gocht.**

**Zweite umgearbeitete Auflage.**

Mit 235 Textabbildungen.

Lex.-Oktav. 1917. geh. Mk. 7.—; in Leinw. geb. M. 10.—

Kürzlich erschienen:

**Bardenheuer, weil. Geh. Rat Prof. Dr. B., und Graeßner, Oberstabsarzt Prof. Dr. R., Die Technik der Extensionsverbände bei der Behandlung der Frakturen und Luxationen der Extremitäten.** **Fünfte, vollständig umgearbeitete und vermehrte Auflage.** Bearbeitet von Prof. Dr. R. Graeßner und Stabsarzt Dr. August Wildt. Mit 1 Tafel und 76 Textabbildungen. Lex. 8°. 1917. geh. M. 6.—; in Leinw. geb. M. 8.—

**Bernhard, Dr. O., Sonnenlichtbehandlung in der Chirurgie.** Mit 118 teils farbigen Textabbildungen. Lex. 8°. 1917. geh. Einzelpreis M. 11.60; in Leinwand geb. Einzelpreis M. 14.—
(Neue Deutsche Chirurgie. Begr. von P. v. Bruns. Herausgeg. v. H. Küttner. 23. Band.)

**Biesalski, Prof. Dr. K., Die Kunstglieder der Versuchs- und Lehrwerkstätte des Oskar-Helene-Heims.** Mit 182 Abbildungen. Lex. 8°. 1917. geh. M. 5.—

**Brunner, Dr. C., Handbuch der Wundbehandlung.** Mit 117 teils farbigen Textabbildungen. Lex. 8°. 1916. Geh. M. 32.60; in Leinw. geb. M. 35.60.
(Neue Deutsche Chirurgie. Begr. von P. v. Bruns. Herausgeg. v. H. Küttner. 20. Band.)

**Härtel, Prof. Dr. Fr., Die Lokalanästhesie.** Mit einem Vorwort von Prof. Dr. V. Schmieden. Mit 78 teils farbigen Textabbildungen. Lex. 8°. 1916. geh. M. 12.60; in Leinw. geb. M. 15.—
(Neue Deutsche Chirurgie. Begr. von P. v. Bruns. Herausgeg. v. H. Küttner. 21. Band.)

**Krukenberg, Dr. H., Ueber plastische Umwertung von Armamputationsstümpfen.** Mit 44 Abbildungen nach Originalzeichn. u. Aufn. des Verfassers. Lex. 8°. 1917. geh. M. 2.—

**Vulpius, Prof. Dr. O. und Stoffel, Dr. A., Orthopädische Operationslehre.** Mit 464 zum Teil farbigen Textabbildungen. Lex. 8°. 1913. geh. M. 24.—; in Leinw. geb. M. 26.40

**20 % Teuerungszuschlag einschl. Sortimenterzuschlag.**

Digitized by Google

Original from UNIVERSITY OF CALIFORNIA

Generated on 2019-10-16 13:25 GMT / http://hdl.handle.net/2027/uc1.b3774661
Public Domain in the United States, Google-digitized / http://www.hathitrust.org/access_use#pd-us-google

Verlag von FERDINAND ENKE in Stuttgart.

# Handbuch der praktischen Chirurgie.

In Verbindung mit

**v. Angerer**-München, weil. **v. Bergmann**-Berlin, **Borchardt**-Berlin, weil. **v. Bramann**-Halle, **v. Brunn**-Bochum, **v. Eiselsberg**-Wien, weil. **Friedrich**-Königsberg, **Graff**-Bonn, **Graser**-Erlangen, **v. Hacker**-Graz, **Heinecke**-Leipzig, **Henle**-Dortmund, **Henschen**-Zürich, weil. **Hoffa**-Berlin, **v. Hofmeister**-Stuttgart, weil. **Jordan**-Heidelberg, **Kausch**-Schöneberg-Berlin, weil. **Kehr**-Berlin, **Klose**-Frankfurt a. M., **Körte**-Berlin, **Krause**-Berlin, weil. **Krönlein**-Zürich, **Kümmel**-Heidelberg, **Kümmell**-Hamburg, **Küttner**-Breslau, **Lexer**-Jena, **Lotheißen**-Wien, weil. **v. Mikulicz**-Breslau, **Perthes**-Tübingen, **Rammstedt**-Münster i. W., **Rehn**-Frankfurt a. M., **Reichel**-Chemnitz, weil. **Riedinger**-Würzburg, **Römer**-Straßburg, **Rotter**-Berlin, **Sauerbruch**-Zürich, weil. **Schede**-Bonn, **Schlange**-Hannover, **Schreiber**-Augsburg, **Schumacher**-Zürich, weil. **Sonnenburg**-Berlin, **Steinthal**-Stuttgart, **Stoeckel**-Kiel, **Voelcker**-Heidelberg, weil. **Wilms**-Heidelberg, **Zuckerkandl**-Wien

bearbeitet und herausgegeben

**Geh. Rat Prof. Dr. P. von Bruns** in Tübingen, von **Geh. Rat Prof. Dr. C. Garrè** in Bonn und **Geh. Rat Prof. Dr. H. Küttner** in Breslau.

**Vierte umgearbeitete Auflage.**

## Fünf Bände.

Mit 1842 zum Teil farbigen Textabbildungen. Lexikon-Oktav. 1913—1914. Geh. M. 146.40; in Leinwand geb. M. 166.40.

I. Bd.: **Chirurgie des Kopfes.**
Mit 247 teils farbigen Textabbildungen. Lex. 8°. 1913.
Geh. M. 29.—; in Leinwand geb. M. 33.—

II. Bd.: **Chirurgie des Halses und der Brust.**
Mit 293 teils farbigen Textabbildungen. Lex. 8°. 1913.
Geh. M. 27.—; in Leinwand geb. M. 31.—

III. Bd.: **Chirurgie des Bauches.**
Mit 169 teils farbigen Textabbildungen. Lex. 8°. 1913.
Geh. M. 25.—; in Leinwand geb. M. 29.—

IV. Bd.: **Chirurgie der Wirbelsäule und des Beckens.**
Mit 363 teils farbigen Textabbildungen. Lex. 8°. 1914.
Geh. M. 30.20; in Leinwand geb. M. 34.20.

V. Bd.: **Chirurgie der Extremitäten.**
Mit 770 teils farbigen Textabbildungen. Lex. 8°. 1914.
Geh. M. 35.20; in Leinwand geb. M. 39.20.

Über die neue Auflage **„des führenden deutschen Lehrbuchs der speziellen Chirurgie"** urteilt das Zentralblatt für Chirurgie 1912, Nr. 46 und 1913, Nr. 19:

*„In jeder Beziehung kann man sagen, daß das Werk seinen alten Ruf glänzend bewahrt hat, und wenn die Verlagshandlung im Vorworte von einem erstaunlichen Erfolge des Buches spricht, so kann man überzeugt nur hinzufügen: derselbe ist wohlverdient."*

*„Es ist ein glänzendes Buch, das uns hier geboten wird, das in allen seinen Teilen die größte Anerkennung und Bewunderung verdient."*

**Zu allen Preisen kommt ein Teuerungszuschlag von 20% einschl. Sortimenterzuschlag.**

Digitized by Google

Original from UNIVERSITY OF CALIFORNIA

104958

Generated on 2019-10-16 13:25 GMT / http://hdl.handle.net/2027/uc1.b3774661
Public Domain in the United States, Google-digitized / http://www.hathitrust.org/access_use#pd-us-google

Generated on 2019-10-16 13:25 GMT / http://hdl.handle.net/2027/uc1.b3774661
Public Domain in the United States, Google-digitized / http://www.hathitrust.org/access_use#pd-us-google
Digitized by Google
Original from
UNIVERSITY OF CALIFORNIA

Generated on 2019-10-16 13:25 GMT / http://hdl.handle.net/2027/uc1.b3774661
Public Domain in the United States, Google-digitized / http://www.hathitrust.org/access_use#pd-us-google
Digitized by Google
Original from
UNIVERSITY OF CALIFORNIA

Generated on 2019-10-16 13:25 GMT / http://hdl.handle.net/2027/uc1.b3774661
Public Domain in the United States, Google-digitized / http://www.hathitrust.org/access_use#pd-us-google
Digitized by Google
Original from
UNIVERSITY OF CALIFORNIA

Generated on 2019-10-16 13:25 GMT / http://hdl.handle.net/2027/uc1.b3774661
Public Domain in the United States, Google-digitized / http://www.hathitrust.org/access_use#pd-us-google
Digitized by Google
Original from
UNIVERSITY OF CALIFORNIA

47760

Digitized by Google

Original from
UNIVERSITY OF CALIFORNIA

Generated on 2019-10-16 13:25 GMT / http://hdl.handle.net/2027/uc1.b3774661
Public Domain in the United States, Google-digitized / http://www.hathitrust.org/access_use#pd-us-google

Generated on 2019-10-16 13:25 GMT / http://hdl.handle.net/2027/uc1.b3774661
Public Domain in the United States, Google-digitized / http://www.hathitrust.org/access_use#pd-us-google
Digitized by Google
Original from
UNIVERSITY OF CALIFORNIA